目　录

第一章　血管外科应用解剖

第一节　颈部血管解剖

一、颈 部 概 述

颈部活动范围较大，活动时颈部器官和血管位置会有改变，如手术时，头后仰、肩部垫高，颈部的气管和甲状腺就会向前凸出；头旋转或侧向运动时，可造成气管、食管和大血管的移位，因此手术时应注意这些器官的位置变化。

（一）颈部的重要标志

颈部有许多重要标志，如甲状软骨上缘平第4颈椎，此平面为颈总动脉分杈及颈外动脉发出甲状腺上动脉的部位。环状软骨相当于第6颈椎平面，平对第6颈椎横突结节，是喉和气管、咽与食管的分界平面，也是颈部交感干颈中神经节的位置，又是椎动脉穿入第6横突孔的水平。锁骨上窝位于锁骨上方，胸锁乳突肌后缘与斜方肌前缘之间。窝中可触及第1肋骨，臂丛及锁骨下动脉经此窝进入胸廓上口。经锁骨上臂丛麻醉和锁骨下静脉穿刺插管均通过此窝。

（二）颈部血管、神经和淋巴概况

1．颈部动脉　可分为三类：①颈内动脉和椎动脉是经过颈部分布至颅内的血管，除椎动脉在颈部有分支至脊髓外，颈内动脉在颅外无分支。②锁骨下动脉为经过颈部分布至上肢的血管，在颈部分支至甲状腺及颈部肌肉。③颈外动脉为颈面部各结构的主要供血动脉。

2．颈部静脉　头颈部的静脉大多汇入颈内静脉，它在颈部和颈内动脉、颈总动脉伴行。颈根部还有汇集从上肢来的锁骨下静脉。

3．颈部淋巴　是全身淋巴的集中区，最后注入颈静脉角。淋巴结主要沿颈内和颈外静脉排列。其局部位置和引流范围对临床诊断具有重要意义。

4．颈部神经　按不同来源可分为三类：①颈部脊神经前支形成颈丛，主要分布于颈部皮肤和固有肌（图1-1）。膈神经从颈部下降到胸腹腔之间。②末4对脑神经——舌咽、迷走、副、舌下神经，分布至腮弓演化的肌肉，有的带有副交感纤维，分布到内脏器官。③颈部交感干，主要分布到颈部器官和头部腺体以及平滑肌组成的器官。

二、颈部血管的重要局部解剖

（一）颈动脉三角

颈动脉三角上界为二腹肌后腹，后界为胸锁乳突肌前缘，前界为肩胛舌骨肌上腹。此三角内结构较多，位置较浅表，无深层肌肉覆盖。主要内容是颈动脉鞘及其内容，舌下神经及其降支和副神经等（图1-2）。

颈动脉鞘内主要结构有颈总动脉、颈内静脉及后方的迷走神经。动脉鞘浅层有舌下神经降支下行，参与颈襻（ansa cervicalis）的构成。

1．颈总动脉（common carotid a.）　为颈部主要动脉干，右侧发自头臂干，左侧直接起自主动脉弓，在起始处常有变异，如左颈总动脉和头臂干合干或与左锁骨下动脉合干。两侧颈总动

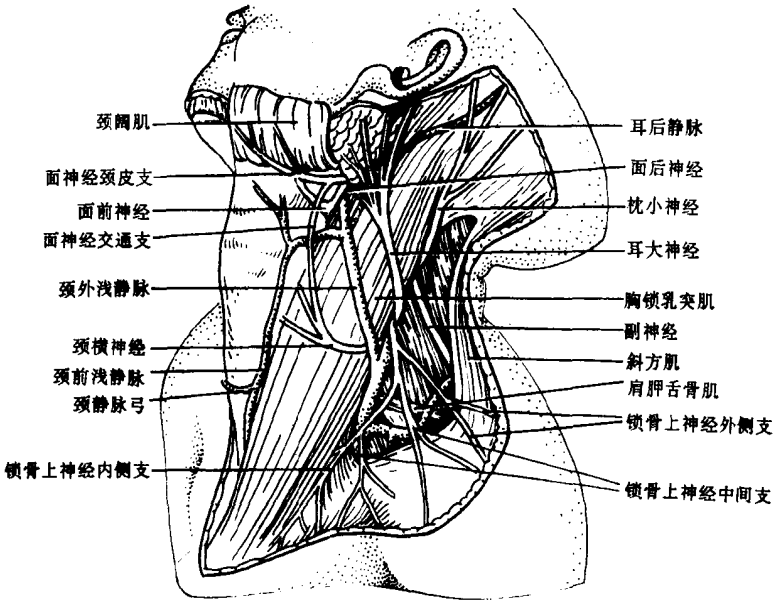

图 1-1 颈部浅层（颈浅丛与浅静脉）解剖

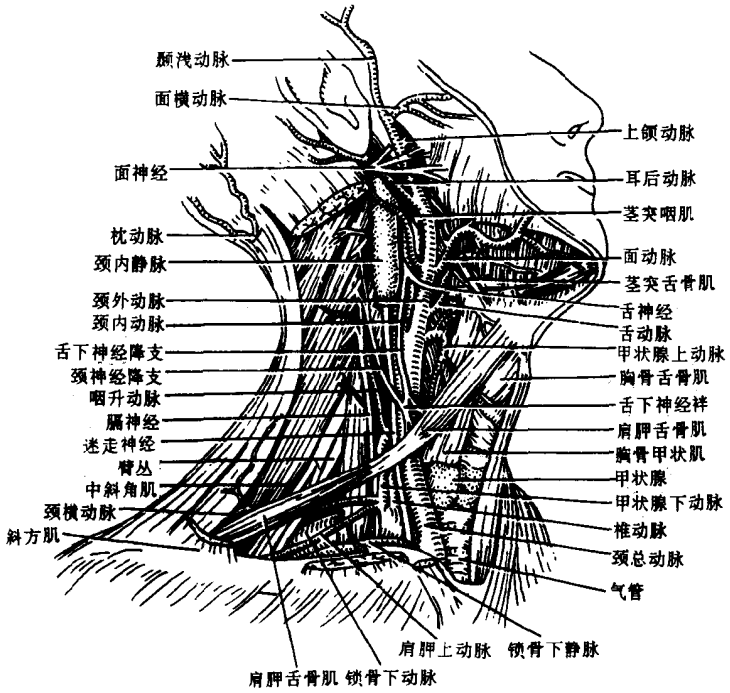

图 1-2 颈部深层的血管与神经

脉经过胸锁关节后方，沿气管和喉外侧上升。在颈动脉三角，颈总动脉在甲状软骨上缘分为颈外动脉和颈内动脉，国人统计资料表明颈总动脉分杈高度时有变异，平对甲状软骨上缘占26.87%，低于此水平占9.25%，高于此水平达63.87%，甚至可直达舌骨大角水平。颈总动脉在颈内、外动脉分杈处有颈动脉窦和颈动脉小球两个结构。颈动脉窦（carotid sinus）为颈总动脉末端和颈内动脉起始处的膨大部分，窦壁内有压力感受器，受刺激后可引起反射性心跳减慢，血管扩张和血压降低。颈动脉小球（carotid glomus）位于颈内、外动脉分杈处后壁的外鞘内，它的血液供应主要来自颈外动脉，是感受血液中 CO_2 浓度的化学感受器。

2．颈内动脉（internal carotid a.）　在颈动脉三角自颈总动脉分出后，初位于颈外动脉后外侧上行，后转向其后方，在二腹肌后腹深面垂直上升，经颅底颈动脉管入颅中窝，主要支配脑和视器（图1-3）。颈内动脉和颈总动脉在颈部均无分支。在颈动脉三角，颈内动脉被胸锁乳突肌覆盖，并有舌下神经跨过其外侧面。颈总动脉、颈内静脉和迷走神经共同包被于颈动脉鞘内，后方隔有椎前筋膜与颈交感干相邻。

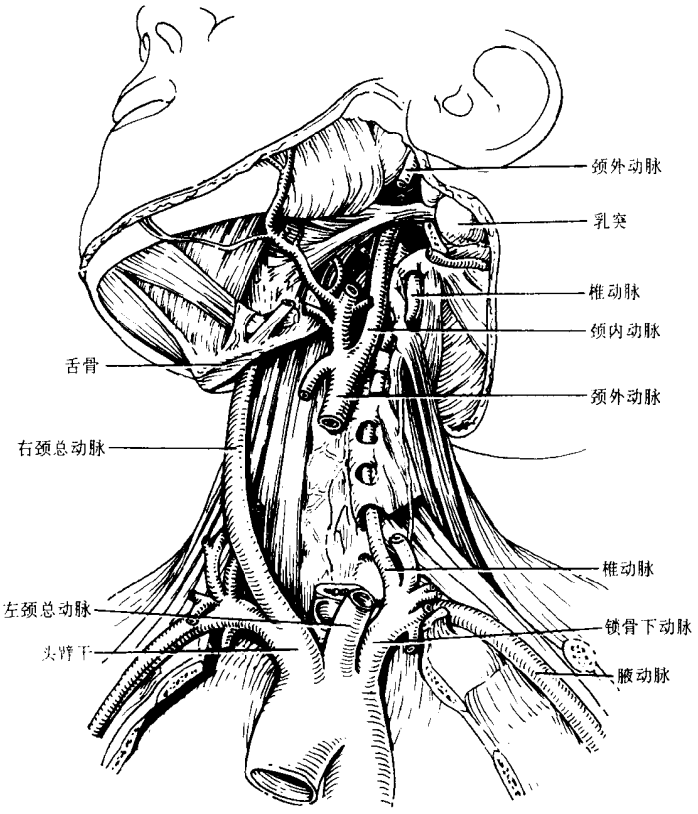

图1-3　颈内动脉

3．颈外动脉（extenal carotid a.）　在颈动脉三角自颈总动脉发出后，经二腹肌后腹深面上行，穿腮腺至下颌颈处分为颞浅动脉和上颌动脉两终末支。在颈动脉三角内它发出甲状腺上动脉、舌动脉及面动脉等分支。两侧颈外动脉分支之间有较广泛的吻合，结扎一侧颈外动脉，不会导致严重血供障碍。

4．颈内静脉（internal jugular v.）　初伴颈内动脉下降，位于动脉后方，逐渐转向其外侧，位于颈动脉鞘内；后伴颈总动脉外侧下行，至胸锁关节后方与锁骨下静脉汇合成头臂静脉。当颈内静脉损伤时，由于该静脉壁紧贴颈动脉鞘，使静脉腔不易闭锁，加上胸腔负压的吸引，可导致空气栓塞。颈内静脉的属支主要由颈外动脉各分支的伴行静脉组成。

5. 迷走神经（vagus n.） 在颈部位于颈动脉鞘内，于二腹肌后腹下缘深面行于颈总动脉和颈内静脉之间的后方，降至颈根部，经锁骨下动、静脉之间进入胸腔（左迷走神经行径左颈总动脉和左头臂静脉之间）。迷走神经、颈总动脉和颈内静脉位置密切，因此在颈部行血管结扎术、切断颈内静脉近端，或进行血管分离时，都必须防止迷走神经的损伤。迷走神经在颈部的主要分支有喉上神经，其喉内支经甲状舌骨膜入喉，支配声门裂以上的喉粘膜；喉外支支配环甲肌。

颈动脉三角内的二腹肌后腹，是该区重要的关键标志。位于二腹肌后腹浅面的有：面总静脉的属支，耳大神经及面神经颈支；位于其下缘和深面除颈内动脉和颈内静脉外，三条脑神经——迷走神经、副神经和舌下神经以及交感干（位于椎前筋膜深面，一般不在此三角内）均经二腹肌后腹深面入颈动脉三角。

6. 副神经（accessory n.） 经二腹肌后腹深面，自颈内动、静脉之间穿出转向外侧，越过颈内静脉行于胸锁乳突肌深面，并支配该肌。

7. 舌下神经（hypoglossal n.） 在颈内动、静脉之间位于副神经内侧，沿二腹肌后腹下缘弓曲向前，越过颈内、外动脉及其分支浅面，发出舌下神经降支（实为第 1 颈神经分支），沿颈内动脉前方下行，与颈部第 2、3 颈神经分支形成舌下神经襻，行于颈动脉鞘浅面，支配舌骨下肌群（见图 1-2）。

8. 颈交感干和颈交感神经节（sympathetic trunk and sympathetic ganglia） 颈交感干位于颈动脉鞘后内侧，椎前筋膜深面，颈椎横突尖端内侧，椎前肌前面。它与迷走神经在形态上有所区别，交感干较细，并有 3 至 4 个大小不等的颈交感神经节。国人统计资料表明，以出现 4 个神经节为多见，占 53.9%。它们是颈上神经节，颈中神经节，颈中间神经节和颈下神经节。颈中间神经节又称椎动脉神经节，它位于椎动脉前方或前内侧，出现率达 78.9%。颈部手术时需防止损伤颈交感干。如果不慎切断交感干或麻醉颈下神经节，可出现霍纳综合征。

（二）颈根部

颈根部位于胸锁乳突肌深面的下方，胸、颈和上肢的重要结构均通过此区域。可以前斜角肌（scalenus anterior m.）作为该区的标志（图 1-4）。此肌起自第 3～6 颈椎横突前结节，肌纤维斜向下外，止于第 1 肋上的前斜角肌结节。前、中斜肌之间的间隙称为斜角肌间隙，有锁骨下动脉和臂丛通过；前斜角肌前方有膈神经和锁骨下静脉及其属支等；后内侧有胸膜顶、肺尖和胸导管的颈段（左侧）；外侧有锁骨下动、静脉，臂丛和颈横动脉等重要结构。在该肌的前后方及外侧，均有胸、颈和上肢的横行血管及神经。当该肌痉挛、萎缩、纤维化或有颈肋时，常可导致臂丛和锁骨下动脉等不同程度的受压，称胸廓出口综合征。颈根部主要结构有：

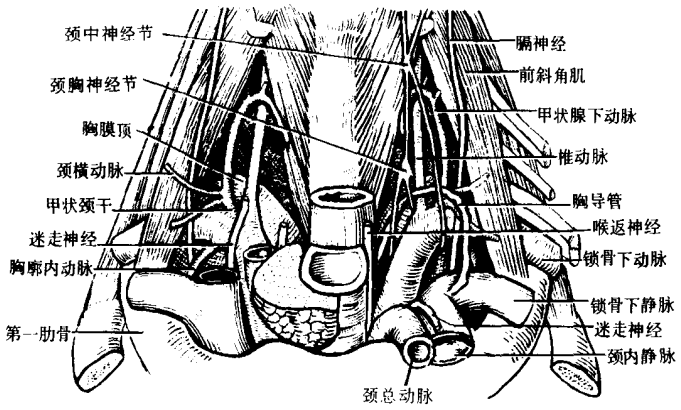

图 1-4 颈根部解剖

1．椎动脉三角　此三角的外侧界为前斜角肌，内侧界为颈长肌，下界底是锁骨下动脉第1段，其尖为第6颈椎横突前结节，三角的后界有第7颈椎横突、第8颈神经前支、第1肋颈和胸膜顶，前方为颈动脉鞘与膈神经、甲状腺下动脉及胸导管（左侧）的弓形弯曲。此三角的主要内容有：①椎动脉（vertebral a.）：沿颈长肌外侧缘向上，穿经第6颈椎以上的各颈椎横突孔，后经枕骨大孔入颅，分布至脑和内耳（图1-5）。国人统计资料表明，它通常起于锁骨下动脉第一段（96.13%），有时可起于主动脉弓（3.84%），极少起于颈总动脉。副椎动脉出现率为1.36%，在椎动脉三角内侧上行；②椎静脉：和同名动脉伴行，汇入头臂静脉；③甲状腺下动脉（inferior thyroid a.）：沿前斜角肌内缘上行；④交感干和颈交感神经节：颈下神经节位于椎动脉起始部深面，和第1胸神经节合成颈胸神经节（星状神经节）；在椎动脉起始处前方，常可找到颈中间神经节；颈中神经节位于第6颈椎横突前方，甲状腺下动脉弓的附近。

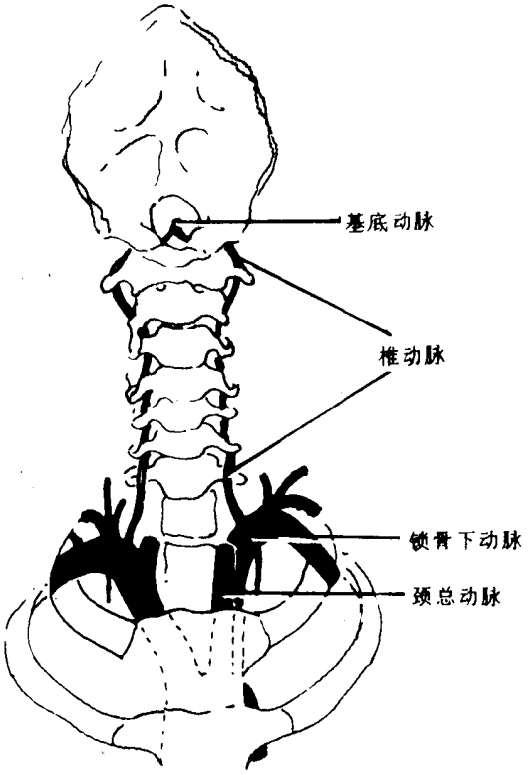

图1-5　椎动脉

2．锁骨下动脉（subclavian a.）　右侧起自头臂干，左侧起自主动脉弓，它被前斜角肌分为三段：第一段跨过胸膜顶的前上方，分支有：①椎动脉；②胸廓内动脉：于胸膜顶前方，正对椎动脉起端，经锁骨下静脉后方入胸腔；③甲状颈干：起始后即分出甲状腺下动脉、肩胛上动脉和颈横动脉，后两者也可在第三段发出。第二段即位于前斜角肌深面，分支有肋颈干，向后分布到颈深部及最上肋间隙。第三段位于前斜角肌外侧，至第1肋外侧缘续为腋动脉。此段可发出颈横动脉，它横跨或穿过臂丛，进入斜方肌深面，分布至颈深部和肩胛深面肌群。

3．胸膜顶（cupula pleura）　突入颈根部，其后方达第1肋骨颈水平，前方位于第1肋之上，高出锁骨上缘内侧1/3的上方2～3cm．前、中、后斜角肌从前、外、后及上方保护胸膜顶。

4．胸导管（thoracic duct）　在颈根部沿食管颈段左缘上升，平第7颈椎高度弓形弯曲，再经颈动脉鞘后方在椎血管和交感干的前方，弯曲向下注入左静脉角。右淋巴导管注入右静脉角。

5．锁骨下静脉（subclavian v.）　为腋静脉的延续，始于第1肋外缘，在锁骨后方和前斜角

肌前面往内行，并向下与胸膜顶前面的颈内静脉汇合，形成头臂静脉（无名静脉），锁骨下静脉和颈内静脉汇合处形成颈静脉角。锁骨下静脉和锁骨下动脉的第一段与第1肋紧密相邻，如在颈根部同时伤及此两血管，可造成动、静脉瘘。临床上，还可经锁骨中点下方和第1肋之间行锁骨下静脉穿刺，进行长期输液、心导管插管及中心静脉压测定等。它主要收集颈外静脉和肩胛上静脉等属支。

6. 臂丛（brachial plexus） 脊神经颈5～8和胸1的前支构成此丛的根，穿过斜角肌间隙，位于锁骨下动脉第三段后上方。由脊神经的颈5～6合成上干，颈7单独形成中干，颈8和胸1合成下干，位于锁骨下动脉和胸膜顶后方，向外行，之后进入腋腔。

（左焕琛）

第二节 上肢血管解剖

一、上肢血管神经的重要局部解剖

（一）腋动脉（axillary a.）

被胸小肌分为三段，第一段位于第1肋外侧缘和胸小肌上缘之间，主要分支为胸肩峰动脉，分布于腋腔前壁，它与胸前外侧神经伴行，共同穿出锁胸筋膜，分布于胸大肌、胸小肌和三角肌。此外，在胸小肌上缘穿锁胸筋膜的还有头静脉（cephalic v.），它沿三角肌胸大肌间沟行走，在锁骨下方穿该筋膜注入腋静脉。腋动脉的第二段位于胸小肌的后方，此段腋动脉的内、外侧和后方分别被臂丛的内侧束、外侧束和后束包绕，腋静脉仍居其内侧，中间隔以臂丛的内侧束。此段的分支有胸外侧动脉，沿着胸小肌下缘行走，分布于胸部外侧壁。在胸外侧动脉的后方有胸长神经（long thoracic n.），于胸廓侧面，沿前锯肌表面下降，支配该肌。该神经受损将引起前锯肌瘫痪，影响上肢上举。腋动脉的第三段位于胸小肌下缘至背阔肌外侧缘之间，被臂丛的主要分支包绕（图1-6）。外侧束

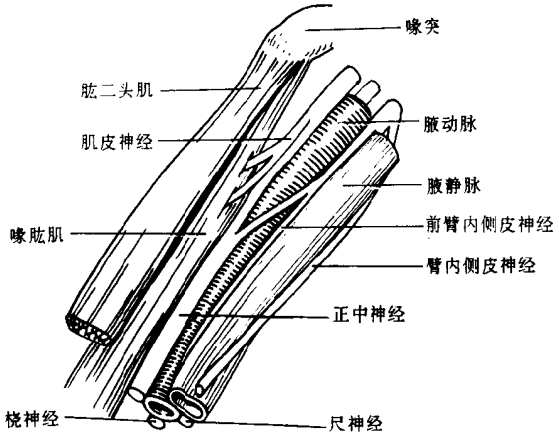

图1-6 腋动、静脉与臂丛神经的关系

发出的肌皮神经（musculocutaneous n.）位于腋动脉外侧，分出后穿入喙肱肌，行于肱二头肌和肱肌之间。臂丛的内、外侧束各发出一个头，内侧束发出内侧头斜跨腋动脉前方与外侧束发出的外侧头合并成正中神经（median n.），它位于腋动脉的前外侧。内侧束另一主要分支为尺神经，位于腋动脉内侧。在腋动、静脉之间的深面，后束发出两个分支，即桡神经（radial n.）和腋神经（axillary n.），均位于腋动脉后方。腋神经在肩胛下肌下缘穿过四边孔，紧绕肱骨外科颈行走。桡神经在背阔肌

浅面斜向下外到肱骨体后方的桡神经沟内。此外，从内侧束还发出臂内侧皮神经和前臂内侧皮神经。腋动脉第三段的主要分支为肩胛下动脉，它向下分出胸背动脉及旋肩胛动脉，分布到腋腔的后壁。胸背动脉和臂丛发出的胸背神经伴行，在背阔肌外侧缘中点的内面，可找到此神经，它支配背阔肌。此段还发出旋肱前、后动脉。旋肱后动脉绕肱骨外科颈内侧向后与腋神经伴行，分布到后面的三角肌；旋肱前动脉较小，行于肱骨外科颈前面和旋肱后动脉吻合。

（二）肘窝内结构

肱动脉，桡、尺动脉的起始段及其伴行静脉、正中神经和桡神经（图1-7），是肘窝内的主要结构。

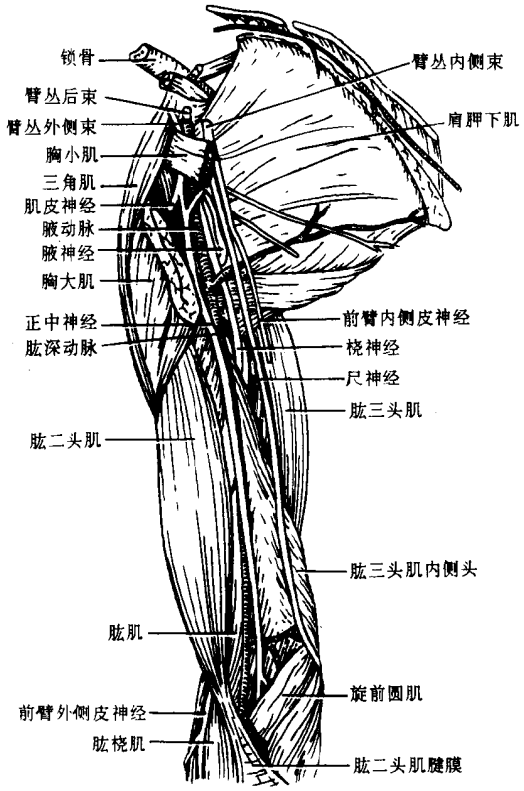

图 1-7　腋腔、上臂与肘窝的结构

肘窝以肱二头肌肌腱为标志，屈肘时可明显触及，其内侧为肱动脉（brachial a.）及伴行的两条同名静脉。肱动脉向远侧至桡骨颈水平，在旋前圆肌上缘分为桡动脉和尺动脉。桡动脉（radial a.）行于旋前圆肌和肱桡肌之间；尺动脉（ulnar a.）于前臂深、浅两肌群之间下行。正中神经位于肱动脉内侧，它向前臂内侧发出许多肌支，支配前臂屈肌。肱二头肌肌腱外侧有肌皮神经和桡神经，肌皮神经行于肱肌前面，介于肱肌和肱二头肌外侧缘之间，在距肘横纹上 3～5cm 处穿出深筋膜，成为前臂外侧皮神经，恰位于肱二头肌肌腱的外侧下行。桡神经位于肱肌外侧，在肱肌和肱桡肌之间，它在肘窝的分支均起于该神经外侧缘。桡神经在肱骨外上髁前方分为深、浅 2 支，浅支为感觉支，经肱桡肌深面直向下行，在前臂中段与桡动脉伴行；深支为混合性神经穿旋后肌转至前臂背面，支配前臂伸肌群。

在肘部后面，肱骨内上髁和尺骨鹰嘴之间为尺神经沟，可摸到尺神经。尺神经通过尺侧腕屈肌两头之间到达前臂，支配前臂的尺侧腕屈肌和指深屈肌尺侧半。

（左焕琛）

第三节 胸内大血管和神经解剖

一、动 脉 系

动脉系是指主动脉弓及其三大分支。

(一) 主动脉弓 (aortic arch)

平对右侧第2胸肋关节后方续于升主动脉，弓形向左后方，跨过左肺根上方，继而向下达第4胸椎体下缘水平续于胸主动脉。主动脉弓起始部前方为胸腺，左前方大部分为左纵隔胸膜和肺，还有左膈神经和心包膈血管及交感神经心支、左迷走神经心支和左迷走神经（图1-8、9）。

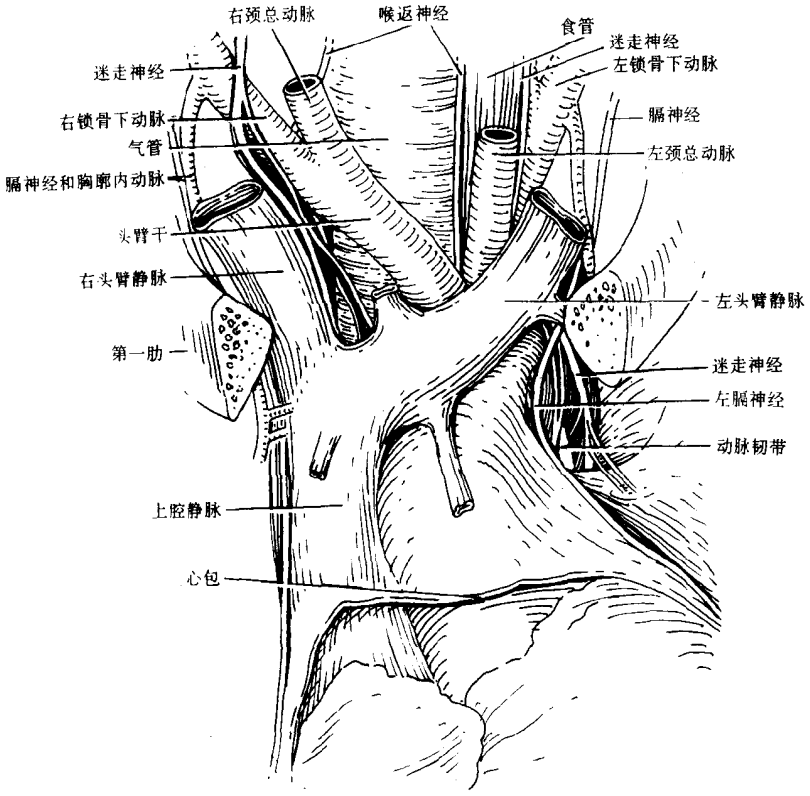

图1-8 上纵隔结构

右后方由前向后与上腔静脉、气管、左喉返神经、食管和胸导管为邻。心深丛位于主动脉弓与气管叉之间。上方发出头臂干、左颈总动脉和左锁骨下动脉；下方跨过左肺动脉和左支气管，另有动脉韧带、左喉返神经等结构。动脉韧带（arterial ligament）为一纤维结缔组织索，它连接主动脉弓凹缘和肺动脉主干分杈处或左肺动脉根部，是胚胎动脉导管（ductus arteriosus）的遗迹。成人长0.5～2.1cm，平均1.3cm；口径0.2～0.8cm，平均0.3cm。新生儿主动脉弓在锁骨下动脉起始处至动脉导管附着的部位常有一狭窄，称主动脉峡（aortic isthmus），平对第3胸椎水平。左喉返神经紧靠动脉韧带左下缘，绕主动脉弓下方和后方上行。通常可以动脉导管三角作为寻找动脉导管或动脉韧带的标志。动脉导管三角前为左膈神经，后为左迷走神经，下方为肺动脉主干和左肺动脉。三角内有动脉韧带或未闭的动脉导管及左喉返神经等。主动脉弓通常发出头臂干、左颈总动脉和左锁骨下动脉三大支，国人统计资料表明此种类型最多见，约占84.3%；另外，头臂干和左颈总动合干，约占8.4%；弓上有4个分支，即头臂干、左颈总动脉、左椎动脉和左

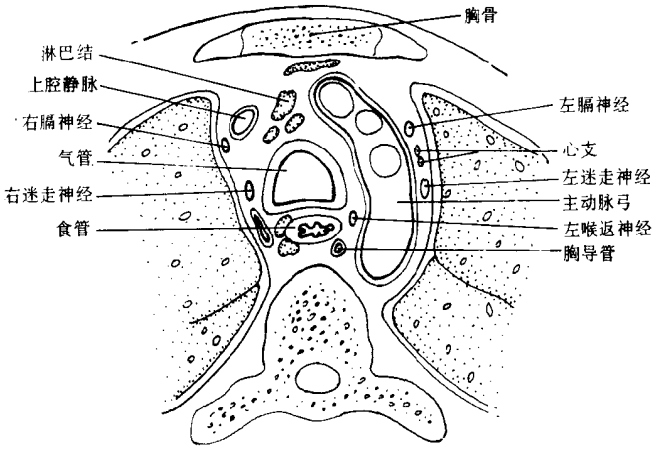

图 1-9　上纵隔横切面

锁下动脉，约占 3.5%，其他占 3.8%。

主动脉弓可有多种变异，如双主动脉弓、右位主动脉弓、主动脉弓缺如和主动脉缩窄等（图 1-10）。

1．双主动脉弓　国内少见，位于气管前方，此时升主动脉分成左、右主动脉弓，两弓于肺根上方，经气管和食管两侧至食管后方，形成环绕气管和食管的血管环，如两侧动脉弓间间隙狭窄，可产生不同程度的气管或食管压迫症状。左、右主动脉弓均可通畅或部分闭锁，两侧弓的口径可粗细不等，并具有单侧或双侧动脉导管。

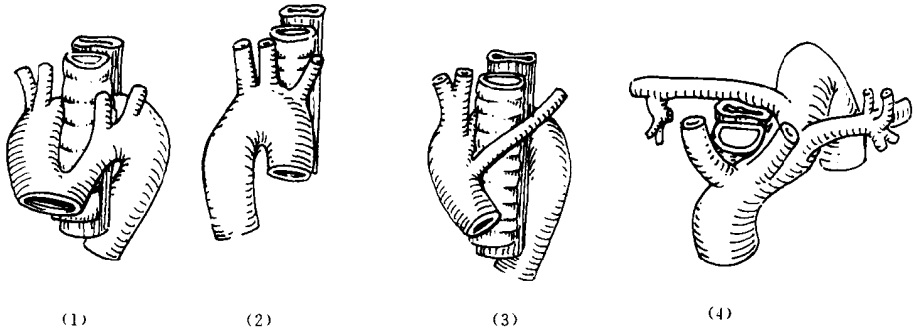

图 1-10　主动脉弓变异

(1) 双主动脉弓　(2) 右主动脉弓延续为右降主动脉　(3) 右主动脉弓延续为左降主动脉

(4) 右锁骨下动脉起自主动脉弓（迷走右锁骨下动脉）

2．右位主动脉弓　可像正常主动脉弓但走向相反，弓形跨过右肺根上方，续于脊柱右侧的胸主动脉，分支发出右锁骨下动脉、右颈总动脉和左头臂干（发出左颈总动脉和左锁骨下动脉）；动脉导管常绕过气管和食管的左后方，连接右主动脉弓和肺动脉，可构成血管环，产生压迫食管和气管的症状。另一种类型为右主动脉弓发出后，绕过食管后面，和位于左侧的胸主动脉伴行，动脉导管位于右侧，连接右肺动脉和主动脉弓。单纯性右位主动脉弓较少见，都合并有其他心脏畸形。

3．主动脉弓上分支畸形　以右迷走锁骨下动脉较多见，此时，右锁骨下动脉起点可移位到左锁骨下动脉外下方的主动脉弓，形成主动脉弓的第 4 分支。它大多数绕行于食管后方到右侧上行，或少数经食管和气管之间行向右侧。

4．主动脉弓缺如　主动脉弓的一段可完全缺如，中断部位可位于左锁骨下动脉起始段远端（44%），或位于左颈总动脉和左锁骨下动脉起始段之间（52%），或位于头臂干和左颈总动脉起

始处（4%）。主动脉弓完全消失国内罕见，常伴有动脉导管未闭和室间隔缺损等合并畸形。

5. 主动脉缩窄畸形 缩窄部位在左锁骨下动脉起始部与动脉导管入口之间（导管前型），此型常伴有动脉导管开放或其他畸形，又称复杂型；缩窄处如位于主动脉峡部，位于动脉韧带后方，此种类型动脉导管常闭锁，较少伴有心脏畸形。

（二）胸主动脉（thoracic aorta）

始于第4胸椎下缘左侧，续于主动脉弓，下行于脊柱左侧，继而逐渐向前偏向右侧，在第10胸椎水平接近中线，位于椎体前方，至第12胸椎水平穿膈的主动脉裂孔移行为腹主动脉。

分支 可分为壁支和脏支。脏支包括1～3条支气管动脉、数条食管动脉及数条细小的心包支；壁支成对，发自胸主动脉两侧，包括膈上动脉、9对肋间动脉和1对肋下动脉。

二、静 脉 系

静脉系是指左、右头臂静脉和上腔静脉。

（一）头臂静脉（brachiocephalic v.）

又称无名静脉，左右各一，由锁骨下静脉和颈内静脉在胸锁关节后方合成。左头臂静脉长6～7cm，位于胸骨柄上半和胸腺后面，它横越跨过主动脉弓及其三大分支前面。右头臂静脉约2～3cm长，后方为右迷走神经，内后方有头臂干。

（二）上腔静脉（superior vena cava）

位于上纵隔右前部，长约5～6cm，口径约1.88cm，为左右头臂静脉在右侧第1胸肋结合处后方汇合而成，下行至第3胸肋关节高度汇入右心房。上腔静脉上2/3位于心包外，下1/3包于心包内。该静脉左侧是升主动脉和主动脉弓，右侧有右膈神经和心包膈血管，并与右纵隔胸膜相贴。上腔静脉在注入心包前，奇静脉从后方经右肺根上方汇入。在上纵隔若见有异常粗大的奇静脉，应考虑下腔静脉可能有畸形。

上腔静脉常见畸形主要有左上腔静脉和双上腔静脉。有左上腔静脉存在时，它垂直下行于主动脉弓前面和肺动脉左侧，在左肺根附近接受半奇静脉注入，并横过心脏后壁续于冠状窦，注入右心房。左上腔静脉畸形大多伴有双上腔静脉存在，它们之间可有或无左头臂静脉连接。如无右上腔静脉并存的左上腔静脉畸形，奇静脉常位于左侧，此时冠状窦及其开口可见较正常者大。如左上腔静脉注入左心房，可见先位于主动脉弓前面和肺动脉右侧，然后经左肺上静脉和左心耳之间注入左心房。这种畸形可引起少量从右向左的血液分流，会出现紫绀。

（三）奇静脉系（图1-11）

奇静脉（azygos v.） 是胸部静脉的主干，起自右腰升静脉，在后纵隔脊柱右前方上行，约于第4～5胸椎高度，向前钩绕右肺根上方，形成奇静脉弓，注入上腔静脉。奇静脉主要收集右上肋间静脉、食管静脉、支气管静脉、椎静脉丛和半奇静脉的血液。

半奇静脉（hemiazygos v.） 起自左腰升静脉，在后纵隔脊柱左前方、胸主动脉左后方。约在9～10胸椎高度向右横跨脊柱，在胸主动脉、食管、胸导管后方注入奇静脉。收集左侧下部肋间静脉、食管静脉和副半奇静脉的血液。

副半奇静脉（accessory hemiazygos v.） 通常收集左侧上部肋间静脉，沿脊柱左前方下行注入半奇静脉，或向右直接注入奇静脉。

奇静脉在其行径中，自前方收集来自后纵隔器官的血液，自后方收集来自椎静脉丛的静脉血，两侧收集左、右肋间静脉的血液，下方连于下腔静脉系的腰升静脉，上方直接注入上腔静脉。奇静脉是沟通上、下腔静脉的重要通道之一。上腔静脉或下腔静脉阻塞时，奇静脉系即成为重要的侧副循环途径。

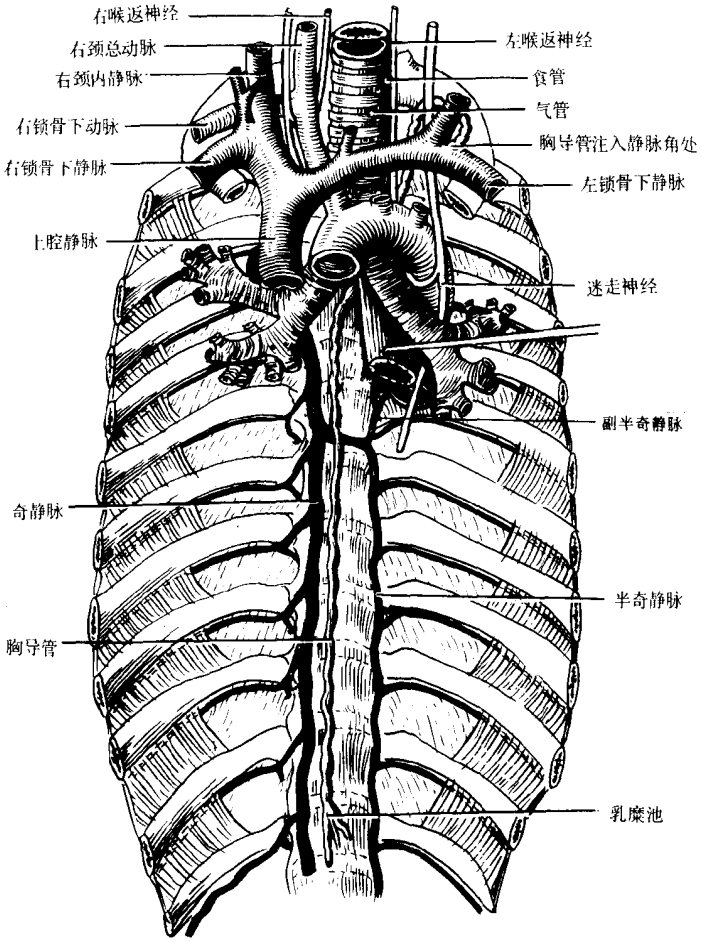

图 1-11　奇静脉系与胸导管

三、胸　导　管

胸导管（thoracic duct）　为全身最大的淋巴管，全长约36～45cm，直径约0.3～0.5cm，通常起于第11胸椎至第1腰椎前方的乳糜池，向上经后纵隔至左颈根部，注入左静脉角。收纳全身3/4的淋巴液。胸导管胸段为后纵隔的重要器官之一，于主动脉裂孔处续接胸导管起始部，后沿脊柱右前方，于奇静脉和胸主动脉之间上行，至第5胸椎水平转向左侧，斜经主动脉弓和食管后面到脊柱左前方，沿食管左侧上升，经胸廓上口移行于胸导管颈段。

胸导管在胸部可分为上下两段：

（一）胸导管下段（相当于胸5～12椎体）

此段胸导管位于脊柱、右肋间动脉前方，奇静脉和胸主动脉之间，食管后方。右侧后纵隔胸膜在此段覆盖于奇静脉和胸导管前面，再转折到食管后方，形成食管后隐窝。在胸导管下胸段受损时，淋巴液可流入右侧胸膜腔，出现右侧乳糜胸。

（二）胸导管上段（约于第4胸椎水平以上）

胸导管在此段先位于主动脉弓后方，与食管后壁、右迷走神经紧贴。上升中逐渐偏向左侧，至第3胸椎处，出现在主动脉弓上方、食管左后方，此处左侧纵隔胸膜紧贴胸导管左缘，可发生左侧乳糜胸。

按国人统计资料，胸导管在胸部一般呈单干型，即正常类型（占84.7%）；其次有双干型

(占 10.7%)，以两干各自起始，上行中汇合成一干；少数为分叉型，在胸部分成二支，分别注入左、右静脉角（占 3.3%）；另有右位胸导管，上行于胸主动脉右侧，注入右静脉角（占 0.65%）；左位胸导管，上行于胸主动脉左侧，注入左静脉角（占 0.65%）。后两种类型均极少见。

四、胸部交感干和交感干神经节

胸交感干（thoracic sympathetic trunk）位于肋小头、肋间血管和肋间神经前方，上段胸交感干位置略偏外，下段渐移向内，至下位 2～3 交感神经节位于椎体两侧。通常有 10～12 对胸交感神经节（thoracic ganglia of sympathetic trunk），第 1 胸交感干神经节常与颈下神经节融合为颈胸神经节，又称星状神经节。

交感干神经节上分支有灰、白交通支，连接肋间神经。从上 5 个胸交感干神经节发出的分支分布至胸主动脉、食管、气管和支气管、并加入心丛和肺丛等。从第 5～12 胸交感干神经节上发出的节前纤维组成内脏大、小神经，穿膈脚至腹腔神经节。

五、心脏冠状循环

心脏血液供应主要来自冠状动脉（coronary a.）。心静脉血 95% 经心大静脉、心中静脉和心小静脉注入冠状窦（coronary sinus），回流入右心房，5% 直接回流入心腔，如心前静脉直接注入右心房。

（一）冠状动脉分布类型

左、右冠状动脉在心室膈面分布差异较大，一般按左、右冠状动脉在膈面的分布分型，通常可分成三种类型：

1. 右优势型　指左心室膈面主要由右冠状动脉支配，约占 71.4%。

2. 均衡型　指左、右冠状动脉在心室膈面两侧分布均等，约占 22.9%。

3. 左优势型　膈面主要由左冠状动脉支配，分支供应左心室和右心室膈面的一部分，并发出后室间支，分布于后室间隔的后半部，约占 5.7%。左优势型左冠状动脉分布面广，闭塞时，其危险性和预后较右冠状动脉更严重。

（二）左冠状动脉及其分支（图 1-12、13）

左冠状动脉（left coronary a.）起自主动脉窦左前窦，经肺动脉起始部和左心耳之间沿房室沟左行，总干长度不一，多数约 0.5～1.0cm，主干可缺如，也可长达 4cm，左冠状动脉口径约 0.5cm，通常比右冠状动脉粗，其分支有：

1. 前室间支（前降支，anterior interventricular branch，anterior descending branch）　在前室间沟下行，绕过心尖，多数到达心脏膈面后室间沟的下 1/3（约 60%）。前室间支发出的分支有：

（1）左圆锥支　发自肺动脉瓣水平，为左室前支的第一支，分布至动脉圆锥。

（2）右室前支　分布至右心室前壁，均较细小。

（3）左室前支　分布至左心室前壁，以 3～5 支多见。

（4）前室间隔支　为分布到室间隔前 2/3 区的分支，可多达 10 余支。

前室间支分布于左心室前壁，室间隔前 2/3 区、心尖及小部分右心室前壁。动脉闭塞，出现左心室前壁、心尖和室间隔前部心肌梗塞。

2. 斜角支　起自左冠状动脉前降支和旋支两大主干夹角内。出现率约 56%。

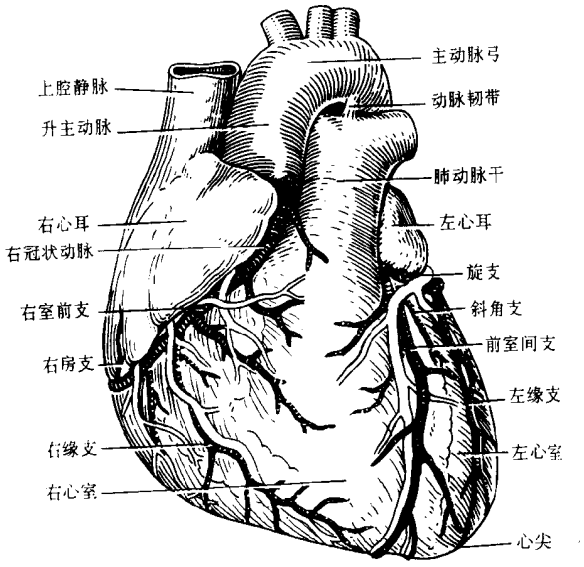

图 1-12　心脏冠状动脉（前面观）

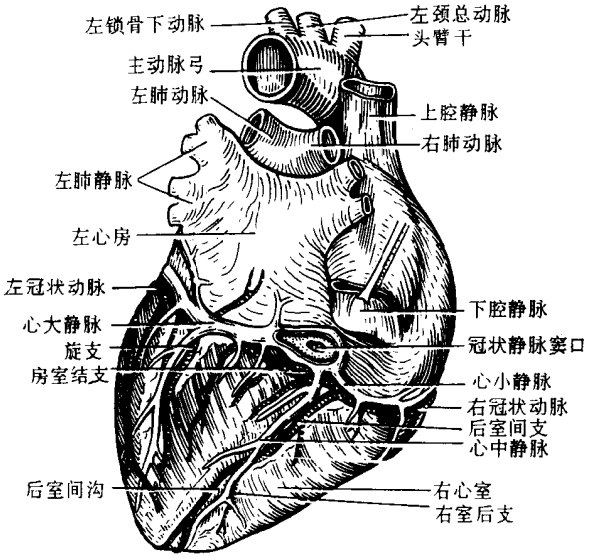

图 1-13　心脏冠状动脉（后面观）

3. 旋支（circumflex branch）　自左冠状动主干发出后在房室沟左行，绕过左心室左（钝）缘，达膈面，发支分布于左房壁，左室侧壁，左室后壁一部分。左优势型的旋支可达右心室膈面，分支有左室前支，分布到左室侧壁；左缘支行于左室钝缘和左室后支，分布至左室膈面。动脉闭塞时，出现左心室外侧壁心肌梗塞。

（三）右冠状动脉及其分支

右冠状动脉（right coronary a.）起自主动脉窦右前窦，在肺动脉起始部和右心耳之间入右房室沟，绕过心右（锐）缘至心的膈面，继而向左越过房室交叉区（crux），通常终于左心室膈面，终末支为后室间支和左室后支，分支分布于右心室前壁、侧壁和后壁以及左心室后壁。其分支有：

1. 右圆锥支　和左冠状动脉的同名分支吻合，形成文生（Vieussen）环，为左、右冠状动脉的重要侧副循环途径。

2. 右室前支　分布至右心室前壁，2～5 支。

3. 右缘支 恒定而粗大，分支沿心右（锐）缘分布，可为1～2支，为冠状动脉造影时的标志性血管。

4. 右室后支和左室后支 分布于左、右心室后壁。

5. 后室间支（后降支，posterior interventricular branch，posterior descending branch） 行于后室间沟，和左冠状动脉的前室间支吻合，分布至室间隔后下1/3区。由于大多数人冠状动脉为右优势型，心的膈面大部分由右冠状动脉供血，后壁心肌梗死多数为右冠状动脉闭塞所引起。

（四）心房动脉

心房支可分为房前支、房中间支和房后支。其中主要为窦房结动脉和房室结动脉。

1. 窦房结动脉（sinoatrial node branch） 约有60%起于右冠状动脉起始段，向上行于右心耳基部，穿入前房间沟浅层心肌中至上腔静脉根部，环绕上腔静脉口，穿越窦房结中央。40%起于旋支起始段，向上经左心耳基部，向右上行至上腔静脉口根部。

2. 房室结动脉（atrioventricular node branch） 起于膈面房室交叉区附近，在冠状动脉“V”形弯曲的顶端，沿室间隔上缘前行，分布于房室结及其附近部位。约90%起于右冠状动脉，近10%起于左冠状动脉。

（左焕琛）

第四节 腹主动脉和下腔静脉解剖

一、腹主动脉

（一）行径及毗邻联属

腹主动脉（abdominal aorta）（图1-14）为胸主动脉的直接延续，在第12胸椎下缘前方，经膈的主动脉裂孔进入腹后壁，沿脊柱左前方下行，至第4腰椎下缘水平分为左、右髂总动脉。腹主动脉全长约14～15cm，周径约2.9～3.0cm。在它的前方有胰、左肾静脉、十二指肠升部及小肠系膜根。腹主动脉的左侧为左膈脚、左腹腔神经节及腰部的左交感干，第2腰椎左侧与十二指肠空肠曲相邻。右侧的上部邻接右膈脚、乳糜池和胸导管起始部。下腔静脉位于腹主动脉右侧。在腹主动脉周围，尚有腹腔淋巴结和腹腔神经丛等。

（二）分支

腹主动脉分支可分为脏支和壁支两大类，脏支又可分为成对支和不成对支。

1. 不成对脏支

（1）腹腔干（celiac trunk） 为一短干，在主动脉裂孔稍下方，约平第12胸椎高度，自腹主动脉前壁发出，分支通常有胃左动脉、肝总动脉和脾动脉（图1-15）。

1）胃左动脉（left gastric a.） 行向左上方，至胃的贲门处发出食管支并弯转沿胃小弯向右行，和胃右动脉吻合，分支分布至食管下段，贲门和胃小弯附近胃体的前后壁。胃左动脉一般起于腹腔动脉，但有2.5%～15%可直接起于腹主动脉。可出现副左胃动脉，出现率约5.8%～20%，多数起源于肝左动脉、肝固有动脉或肝总动脉。

2）肝总动脉（common hepatic a.） 本干较短，自腹腔干发出（个别可起于肠系膜上动脉），沿胰头上缘行向右前方，至十二指肠上部上方，分为胃十二指肠动脉和肝固有动脉两终支。

肝固有动脉（proper hepatic a.） 行于肝十二指肠韧带内，门静脉位于其后方，总胆管位于其右侧，它上行至肝门附近分成肝左、右动脉入肝。肝右动脉在入肝门前发出胆囊动脉（cystic a.）。

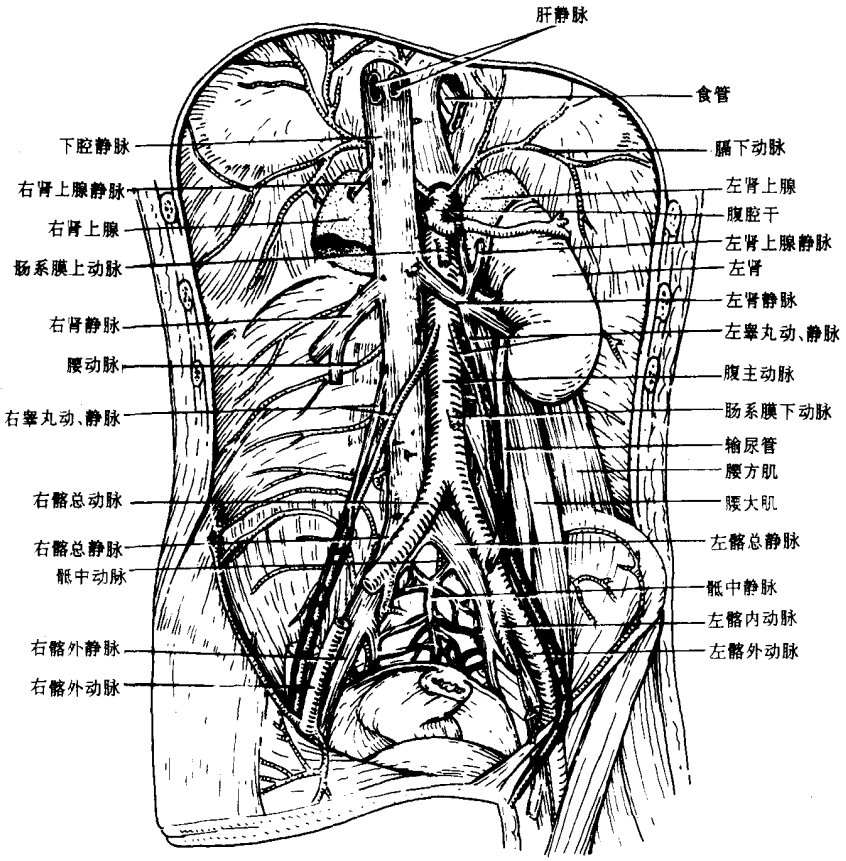

图 1-14　腹后壁大血管（腹主动脉与下腔静脉）

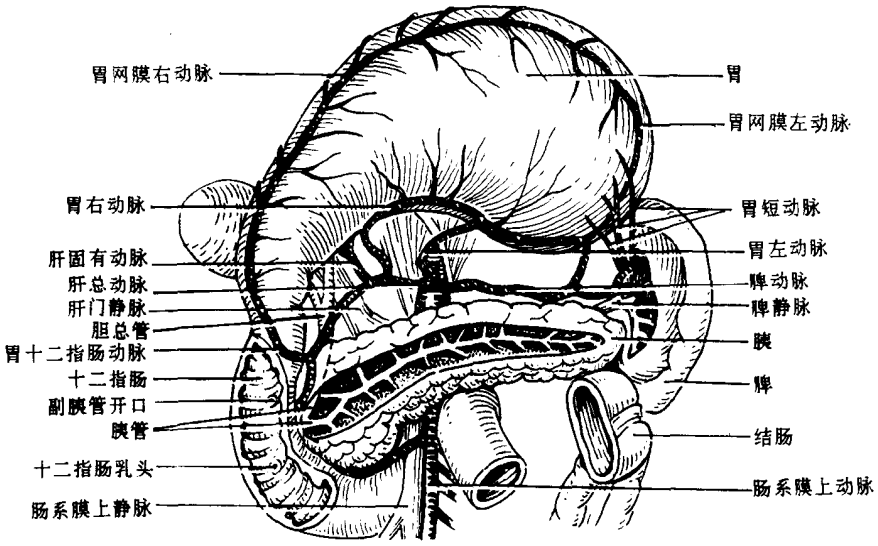

图 1-15　腹腔干的分支（胃翻起）

肝固有动脉发出胃右动脉（right gastric a.），胃右动脉起始后斜越门静脉前方，行于小网膜内至幽门上缘，沿胃小弯左行和胃左动脉吻合。它沿途发出分支供应胃幽门及胃小弯的右侧缘的前、后胃壁。胃右动脉也可发自肝总动脉、肝左动脉和胃十二指肠上动脉，偶见胃右动脉缺如。

胃十二指肠动脉（gastroduodenal a.） 经十二指肠上部后方下行，到幽门下缘，分出胃网膜右动脉（right gastroepiploic a.），它沿胃大弯向左行，与来自脾动脉的胃网膜左动脉吻合。另一分支为胰十二指肠上动脉，位于十二指肠降部与胰头之间，分支营养该两器官。

3）脾动脉（splenic a. or lienal a.） 为腹腔动脉三大分支中最粗的一支，沿胰尾上缘左行，经脾肾韧带分数支进入脾门。脾动脉沿途发出许多胰支，分布胰体和胰尾。在脾动脉末端发出胃短动脉（short gastric a.）和胃网膜左动脉（left gastroepiploic a.）。

腹腔干常见变异有：胃左动脉和脾动脉合干；肝总动脉直接起于肠系膜上动脉或腹主动脉；肝总动脉和脾动脉合干；胃左动脉直接起于腹主动脉；肝总动脉和胃左动脉合干，脾动脉直接起自腹主动脉或肠系膜上动脉；腹腔干和肠系膜上动脉共干起于腹主动脉等。

（2）肠系膜上动脉（superior mesenteric a.） 多数平第1～2腰椎高度，起自腹主动脉前壁，经胰与十二指肠水平部之间进入小肠系膜根。血管根部前方为胰颈，后下方为十二指肠水平部和左肾静脉（图1-16）。

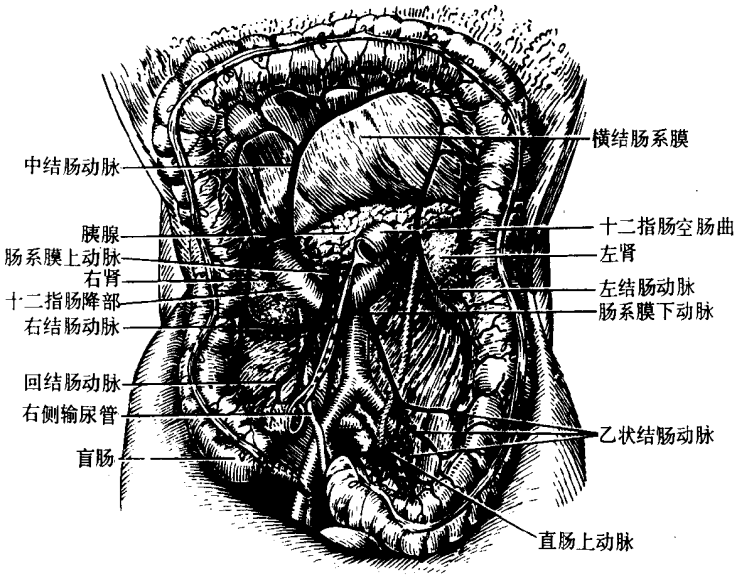

图1-16 肠系膜上、下动脉

其主要分支有：胰十二指肠动脉、空肠动脉（jejunal aa.）、回肠动脉（ileal aa.）、回结肠动脉（ileocolic a.）、右结肠动脉（right colic a.）、中结肠动脉（middle colic a.）。

（3）肠系膜下动脉（inferior mesentric a.） 起源于腹主动脉前方，约平第3腰椎高度，发出后行向左下方，至左髂窝进入乙状结肠系膜根内，然后进入小骨盆腔，移行为直肠上动脉，并与髂内动脉分支直肠下动脉吻合。其分支有：

左结肠动脉（left colic a.）

乙状结肠动脉（sigmoid aa.） 直肠上动脉（superior rectal a.）。

2．成对的脏支

（1）肾上腺中动脉（middle suprarenal a.） 约平第1腰椎高度发自腹主动脉，分布肾上腺中部，与来自膈下动脉的肾上腺上动脉和肾动脉发出的肾上腺下动脉吻合。

(2) 肾动脉 (renal a.)　可有 1～3 支，平对第 2 腰椎高度，起于肠系膜上动脉起点稍下方，由腹主动脉两侧发出。除肾动脉及其分支入肾门外，有时可有 1～2 条副肾动脉，不经肾门，直接在肾的上部或下部穿入肾实质。

(3) 睾丸 (卵巢) 动脉 [testicular (ovarian) a.]　在肾动脉平面稍下方，起自腹主动脉前外侧壁，通常左右各一支，有时可一侧为双支，一侧为单支，或两侧均为双支。

3. 壁支　腹主动脉壁支有：①膈下动脉在主动脉裂孔下方发自腹主动脉起始部，向外上方分布于膈。②腰动脉共有四对，起于腹主动脉后壁两侧，由第 1～4 腰椎体前方向外横行，左侧经左腰交感干后方，右侧经右腰交感干和下腔静脉后方进入腰大肌深面。③骶正中动脉起于腹主动脉分叉处后壁稍上方，经第 5 腰椎体及骶骨前面下降入盆腔。

二、髂总动脉及髂内、外动脉

(一) 左、右髂总动脉 (left and right common ilac a.)

起自腹主动脉下端，平第 4 腰椎下缘左前方，后沿腰大肌内侧向外下方行走，至骶髂关节处分为髂外动脉和髂内动脉。在髂总动脉内后方分别为左、右髂总静脉。右髂总动脉起始部位于下腔静脉或左髂总静脉末段前方。左髂总动脉位于左髂总静脉前方或前外方。

(二) 髂外动脉 (external iliac a.)

沿腰大肌内侧缘下行，穿血管腔隙至股部。右髂外动脉起始部有右输尿管跨过，左侧输尿管跨过左髂总动脉末段入盆腔。主干近腹股沟韧带处发出腹壁下动脉和旋髂深动脉。

(三) 髂内动脉 (internal iliac a.)

为一短干，长约 4cm，自髂总动脉分出后，斜向内下进入盆腔。前外侧有输尿管越过，后方邻接腰骶干，髂内静脉和闭孔神经行于其外侧。于坐骨大孔上缘主干常分为前、后两干，通常前干分支至脏器，后干分支分布于盆壁。

三、下 腔 静 脉

(一) 行径及毗邻联属 (见图 1-14)

下腔静脉平第 5 腰椎的右前方，由左、右髂总静脉汇合而成，沿腹主动脉右侧上行，经肝的腔静脉沟，穿膈的腔静脉孔进入胸腔，开口于右心房。下腔静脉与腹主动脉在上端略为分离，在肾水平以下，完全和腹主动脉伴行。发生变异时，下腔静脉起始部可位于髂总动脉和腹主动脉的前方。

下腔静脉的右侧与右侧腰大肌、肝右前叶、右肾上腺、右肾和右输尿管相邻。在肾水平以下，其前方有十二指肠降部和胰头，在胰的上方有门静脉斜跨过下腔静脉前方。网膜孔位于下腔静脉和门静脉之间，网膜孔后壁为下腔静脉及覆盖其前面的腹膜壁层，经此入路易到达下腔静脉。下腔静脉后面为右膈脚、第 1～4 腰椎、右交感干和腹主动脉的壁支。

下腔静脉变异的出现率约 1.16%，可分为三类：双下腔静脉、右侧下腔静脉和缺少肝段的下腔静脉。在肾血管水平以下，双下腔静脉畸形可为左、右等粗型或右侧粗于左侧型和左侧粗于右侧型。一般在其下端，两下腔静脉多有吻合。它们可沿腹主动脉两侧上行，继后左下腔静脉上行至肠系膜上动脉起始部下方，斜跨过腹主动脉前面和右侧，和右下腔静脉汇合 (图 1-17)。少数可不汇合，各自沿腹主动脉两侧上行，右侧穿膈腔静脉孔汇入右心房，左侧穿膈主动脉裂孔，移行为半奇静脉，后汇入奇静脉。

(二) 下腔静脉属支

下腔静脉属支有脏支和壁支，壁支和同名动脉伴行，脏支可分为成对和不成对属支。

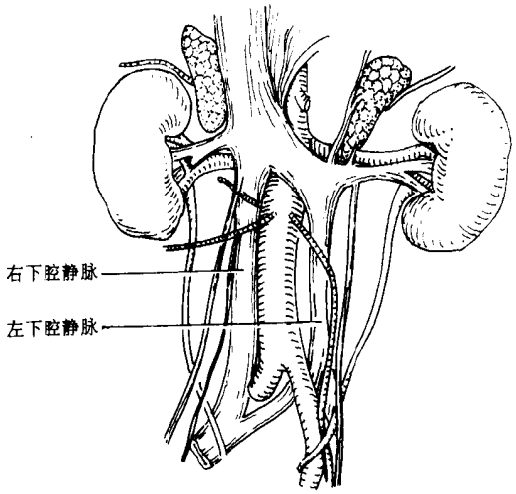

图1-17 下腔静脉变异（双下腔静脉）

1．成对属支 成对属支和同名动脉伴行，有三对：

(1) 精索内静脉（internal testicular v.） 右侧大多汇入下腔静脉，少数可汇入右肾静脉。左侧均汇入左肾静脉。

(2) 肾静脉（renal v.） 左肾静脉长于右肾静脉，并经过肠系膜上动脉和腹主动脉直角汇入下腔静脉。

(3) 肾上腺静脉（suprarenal v.） 左侧汇入左肾静脉，右侧汇入下腔静脉。

2．不成对属支 腹部不成对脏器的静脉回流，即脾静脉、肠系膜上、下静脉，它们组成门静脉。门静脉将静脉血送至肝脏，经肝右、中、左静脉汇入下腔静脉（见第五节“肝门静脉系解剖”）。

四、髂总静脉和髂内、外静脉

髂总静脉（common iliac v.） 收纳除乙状结肠和直肠上部以外的盆部和两侧下肢静脉回流。在骶髂关节前方，由髂外静脉（external iliac v.）和髂内静脉（internal iliac v.）汇合而成，左髂总静脉长于右侧。髂总静脉变异较少见，出现率约占2.2%。有时在左或右髂总静脉可出现裂孔，则形成分裂两条髂总静脉，可等粗或一粗一细；有时还可见髂总动脉的分支从静脉裂开处穿出。下腔静脉和左髂总静脉连接处，其静脉内壁常有异常结构，出现率为67.69%，右侧少见。可呈嵴状、带状、瓣膜状或粘连状。由于内壁有异常结构，左髂总静脉实际管径小于右侧，又因受右髂总动脉压迫，左侧下肢静脉血液回流较右侧缓慢。髂总静脉属支除髂内、外静脉外，还有髂腰静脉和骶正中静脉。

髂外静脉起自腹股沟韧带深面，至骶髂关节前方，为股静脉的直接延续。右侧髂外静脉初在同名动脉内侧，上行途中逐渐移行于动脉后面。左侧髂外静脉全长都位于髂外动脉内侧。它的属支有腹壁下静脉、旋髂深静脉。

髂内静脉为一短干，平坐骨大孔上缘起始，沿小骨盆侧壁，在髂内动脉后内侧向上在骶髂关节前面和髂外静脉汇合成髂总静脉，髂内静脉收集盆壁及盆内脏器的静脉汇流。

（左焕琛）

第五节　肝门静脉系解剖

一、腹部概况

肝门静脉（hepatic portal v.）　是腹腔较大而粗的静脉干，在成人长度平均为 6.75cm，口径约 0.7～1.9cm。它收集食管下段、胃、小肠、大肠（至直肠上部）、胰、胆囊和脾等不成对器官的静脉血。

肝门静脉通常由肠系膜上静脉和脾静脉在胰颈后方汇合而成。据国人资料统计这种类型占 86.7%，根据肠系膜下静脉的汇入点分为三种类型：肠系膜下静脉汇入脾静脉约占 52.0%；肠系膜下静脉汇入肠系膜上静脉约占 34.7%；肠系膜下静脉汇入前两者交角，约占 13.3%。

肝门静脉自汇合处经十二指肠上部后方向右上方行，进入肝十二指肠韧带，并位于肝动脉和胆总管的后方，隔网膜孔（Winslow 孔）在下腔静脉的前方，行至肝门分成左支和右支进入肝内。起自肠系膜上动脉的异常肝右动脉或肝总动脉，可经肝门静脉后方走行，应注意防止该血管的误伤。

二、肝门静脉主要属支

肝门静脉的主要属支有脾静脉、肠系膜上静脉、肠系膜下静脉、胃左静脉（胃冠状静脉）和附脐静脉等（图 1-18）。

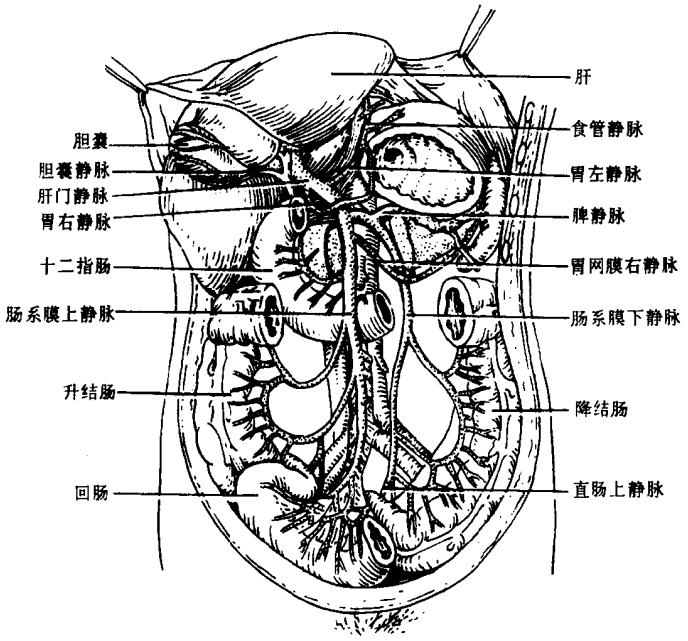

图 1-18　肝门静脉及其属支

（一）肠系膜上静脉（superior mesentric v.）

伴同名动脉的右侧上行，收集同名动脉分支的血液及胃十二指肠动脉的血供范围。

（二）脾静脉（splenic v. or lienal v.）

在脾门处汇集数条静脉，经胰腺后方，在脾动脉下方横行向右，收集同名动脉的分支以及肠系膜下静脉及胃后部静脉的血液。此外，还收纳许多胰腺小静脉的回流，在胰尾上缘可常见有4～6条胰尾小静脉汇入脾静脉。

（三）肠系膜下静脉（inferior mesentric v.）

先与同名动脉伴行，然后上行至胰体后方注入脾静脉或肠系膜上静脉。

（四）胃左静脉（left gastric v. 胃冠状静脉）

收纳胃小弯的静脉，在贲门处接收食管静脉，可通过食管静脉和奇静脉交通，为门静脉和上腔静脉系的交通。胃左静脉注入门静脉占51.2%，汇入脾静脉者占40.0%；汇入门静脉和脾静脉交角上方占8.8%。

（五）附脐静脉（paraumbilical v.）

有数条小静脉，起于脐周静脉丛，沿肝圆韧带内或表面行走，注入门静脉。

三、门、腔静脉间的吻合

肝门静脉与上、下腔静脉之间存在丰富的吻合，这些吻合在门静脉高压时，可开放形成侧支循环，使肝门静脉血液导入上、下腔静脉系，降低肝门静脉压力。门、腔静脉间的侧副循环主要有下列四条途径：

1．通过食管静脉丛在食管下端及胃的贲门附近形成肝门静脉与上腔静脉间的吻合，即由胃冠状静脉→食管静脉丛→奇静脉→上腔静脉。门脉高压症时，可产生食管下段和胃底静脉曲张。曲张静脉破裂可引起急性上消化道大出血。

2．通过直肠静脉丛形成肝门静脉与下腔静脉间的吻合，即由肝门静脉→肠系膜下静脉→直肠上静脉→直肠静脉丛→直肠下静脉→髂内静脉→髂总静脉→下腔静脉。门脉高压症时，可引起直肠下段静脉曲张，产生“痔”。痔出血可引起大量便血。

3．通过脐旁静脉丛及附脐静脉形成肝门静脉和上、下腔静脉间的交通，即由肝门静脉→附脐静脉→脐旁静脉丛→腹壁上静脉、胸腹壁静脉→经腋静脉→锁骨下静脉→上腔静脉；或经腹壁下静脉，胸腹壁静脉至股静脉→髂外静脉→髂总静脉→下腔静脉。门静脉高压时，可引起脐周围腹壁静脉曲张，形成曲张的“海蛇头”。

4．通过腹后壁属门静脉系的肠系膜上、下静脉与属下腔静脉系的下位肋间静脉、膈下静脉、肾静脉和精索内静脉之间的吻合。肝门静脉高压症时，这些静脉也均可曲张和增多。

（左焕琛）

第六节 下肢血管解剖

一、概 述

下肢血液供应主干为股动脉，在腹股沟中点的深面续于髂外动脉，它经股三角进入收肌管，由股前部转至股内侧，出收肌腱裂孔至腘窝，移行为腘动脉。股动脉最大分支为股深动脉，在腹股沟韧带下2～5cm处发出，供应大腿前、后面肌肉，腘动脉行于腘窝，发出分支至膝关节，本干在腘窝沿中线下降，入小腿深、浅两肌群之间分为胫前、后动脉。胫后动脉发出分支腓动脉，营养小腿外侧部。然后经内踝后方入足底，分为足底内、外侧动脉。胫前动脉行于小腿前群肌间，至足背移行为足背动脉。

下肢的静脉有深、浅两套回流，深静脉和同名动脉伴行；浅静脉有大隐静脉和小隐静脉。深、浅静脉之间有很多交通支吻合，并富有静脉瓣，以利静脉血向心回流。

下肢的淋巴系亦可分为深、浅两组。浅组沿浅静脉干，深组则沿动脉行走。浅组汇入腹股沟浅淋巴结，其输出管入腹股沟深淋巴结，深组则直接汇入腹股沟深淋巴结。

二、下肢血管的重要局部解剖

（一）股前区

1．浅层　股前区的浅筋膜内有大隐静脉及其属支，下腹部浅动脉，腹股沟浅淋巴结和腹部皮神经等。

（1）大隐静脉（great saphenous v.）　大隐静脉（图 1-19）起于足背静脉网内侧，经内踝前方沿小腿内侧上行，渐偏后经股骨内侧髁后部转至大腿内侧，逐渐行向前上，最后在耻骨结节下外方 3～4cm 处，穿阔筋膜上的隐静脉孔汇入股静脉。大隐静脉在隐静脉裂孔附近有 5 条属支：①旋髂浅静脉（superficial iliac v.）起自髂前上棘附近浅层的小静脉；②腹壁浅静脉（superior epigastric v.）起自脐以下腹壁浅层的小静脉；③阴部外浅静脉（external pudendal v.）回流外生殖器浅层的小静脉。该三条静脉均有同名动脉伴行；④股内侧浅静脉（superficial medial femoral v.）回流股内侧浅层的小静脉；⑤股外侧浅静脉（superficial lateral femoral v.）回流股外侧浅层的小静脉。上述五条浅静脉均汇入大隐静脉，其组成形式可有多种变异。大隐静脉是全身最长的皮下静脉，静脉周围为皮下疏松结缔组织，没有肌肉支持，全长管壁内仅有 9～10 对瓣膜，因

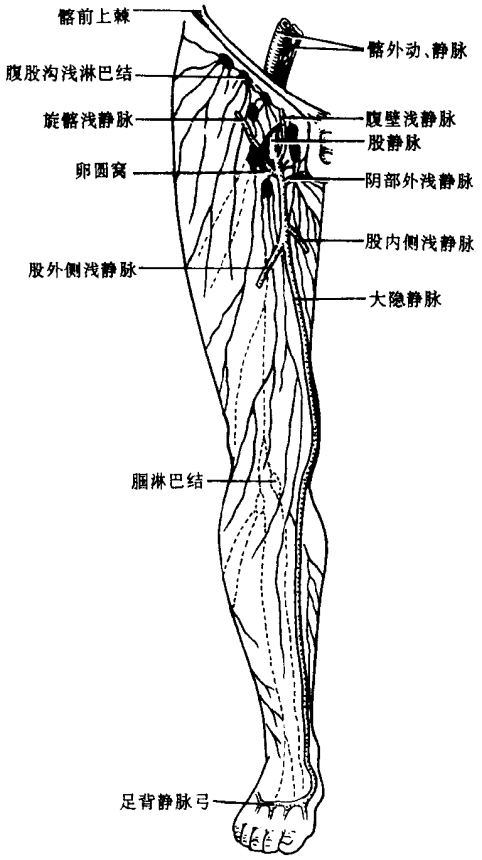

图 1-19　大隐静脉及下肢淋巴

此，由血流自下而上回流，除克服地心引力外，还要克服腹内压。当大隐静脉存在先天性管壁薄弱缺陷，加上长期站立或慢性腹内压增高疾患时，可产生大隐静脉曲张。手术治疗大隐静脉曲张必须结扎上述五条浅静脉属支以及通向深静脉的穿通支，以防术后静脉曲张复发。穿通支通常以股部下 1/3 处和小腿中、上 1/3 处最为多见。穿通支皆有瓣膜，平时可引导浅静脉血流入深静脉。但大隐静脉曲张时，可引起瓣膜闭锁不全，站立时血流可由上至下，由深向浅逆流，进一步加剧大隐静脉曲张。

(2) 腹股沟浅淋巴结和淋巴管　腹股沟部淋巴结和淋巴管有浅、深两组。腹股沟浅淋巴结 (superficial inguinal lymph node)　位于腹股沟韧带下方浅筋膜内，呈“T”形排列，分横纵两群。横群在腹股沟韧带下方与该韧带平行排列，接收脐以下的腹壁浅层结构、臀区、外生殖器、会阴以及肛管下端的淋巴管。纵群沿大隐静脉上端两侧排列，主要收纳足、小腿内侧及大腿浅部的淋巴结。输出管注入腹股沟深淋巴结。

2. 深层　股前区深层结构主要为股三角及其内容物（图 1-20）。

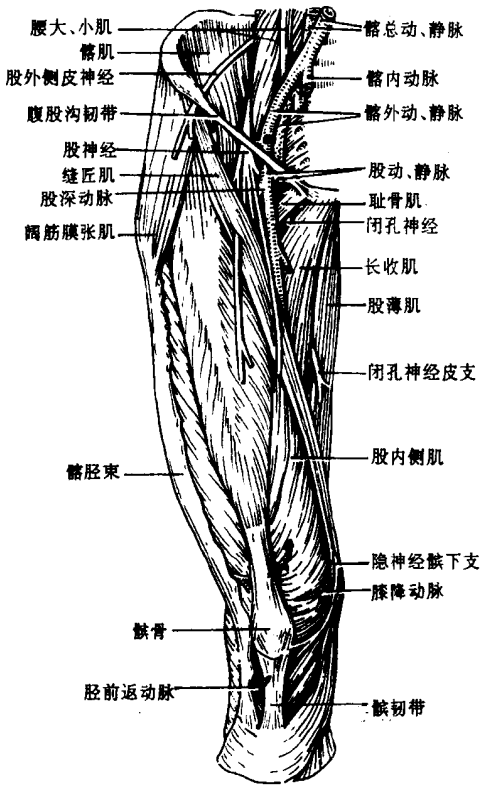

图 1-20　股前区解剖

(1) 股三角的境界：股三角位于大腿上部，为底朝上、尖朝下的三角区。其上界为腹股沟韧带、外侧为缝匠肌内侧缘、内侧界为长收肌内侧缘、前壁为阔筋膜、后壁为髂腰肌和耻骨肌。股三角向上经腹股沟韧带深面肌腔隙和血管腔隙和盆腔相通，下方与收肌管相通。

(2) 股三角内的结构　在股三角内由外向内有股神经、股动脉、股静脉和股管等结构。股管中有腹股沟深淋巴结和脂肪等。

1) 股动脉 (femoral a.)　为下肢动脉的主干，位于腹股沟韧带中点下方，股鞘的最外侧，为髂外动脉向下的延续。它向下经股三角尖进入收肌管，然后出收肌腱裂孔至腘窝和腘动脉相

续。在腹股沟中点下方可摸到股动脉的搏动，并在此进行股动脉穿刺、血管造影或压迫止血等。股动脉在腹股沟韧带下方约 3cm 处发出粗大的股深动脉（profundal femoral a.）自后向内下行，至长收肌深面，大收肌浅面，发出 4 条穿动脉贴股骨内侧穿过大收肌行向大腿后面，营养股后群肌、短收肌和大收肌。股深动脉在起点附近发出旋股内、外侧动脉，此两动脉主要营养大腿前群、内侧群肌肉，参于髋关节网。

2）股静脉（femoral v.）　为腘静脉的向上延续，与股动脉伴行。起自收肌腱裂孔，经收肌管、股三角、腹股沟韧带下方的血管腔隙移行于髂外静脉。股静脉上部及股管附近有腹股沟深淋巴结群（deep inguinal lymph node），收纳下肢的深淋巴、会阴淋巴及腹股沟浅淋巴结的输入管，其输出管注入髂外淋巴结。

股动、静脉在股三角内的联属：在股三角近段，动脉在外侧、静脉居内侧。股动脉往下行，逐渐移行于股静脉的前方，至股三角尖段，股动脉在前方，股静脉居中，其深面有股深静脉和股深动脉。

3）股神经（femoral n.）　经腹股沟韧带深面，在髂腰肌表面，由肌腔隙入股三角，位于股动脉外侧。在股三角内发出许多分支，其终支隐神经伴股动脉入收肌管。股神经支配股前群肌、股前及内侧皮肤感觉，并发出分支支配髋、膝关节。

4）股鞘　股鞘是腹部筋膜延伸至股部形成的漏斗形筋膜鞘，包裹股动脉、股静脉上端和腹股沟深淋巴结。它上宽下窄，下端和外管壁外膜融合。股鞘长约 3～4cm，被两个纵隔分成外、中、内三格，外格为股动脉，中间为股静脉，内格形成股管。

5）股管　股管为股鞘的内侧格，是一个潜在性间隙。平均长 1.5cm，股管上口称股环，该环直径约 0.8～1.0cm。股环前界为腹股沟韧带，后界为耻骨梳，内侧为隐窝韧带，外侧为分隔股静脉的纤维隔，股管的下口为盲端，对着隐静脉孔。

（二）腘窝和小腿后区（图 1-21）

1．腘窝的境界　腘窝（popliteal fossa）呈菱型，其上界内侧为半腱肌和半膜肌的肌腱，上界外侧为股二头肌的肌腱，其下界内、外侧为腓肠肌内、外侧头。

2．腘窝内结构

（1）浅层　腘窝和小腿后面的浅筋膜内有小隐静脉（small saphenous v.），它从足背静脉弓外侧部分起始，经外踝后方上升至小腿后面，在腘窝处穿深筋膜注入腘静脉。在小腿中 1/3 和下 1/3 常有穿通支和深静脉交通，大、小隐静脉之间有 2～3 支交通支。

（2）深层　腘窝内的血管神经位于中央，由浅入深有胫神经、腘静脉和腘动脉。靠腘窝外侧缘有腓总神经通过。

股动脉通过大收肌腱裂孔进入腘窝易名为腘动脉（popliteal a）。该动脉由腘窝内上方斜向外下方，伸向腘窝下角，穿比目鱼肌腱弓，进入小腿的深、浅两群肌肉之间。同名静脉与其伴行，在腘窝内腘动、静脉周围有结缔组织紧紧包绕。腘动脉贴近股骨，股骨下端骨折或病变，易损伤或影响腘动脉，腘动脉在腘窝内发出 5 条分支，即膝上内、外侧动脉，膝中动脉和膝下内、外侧动脉，它们参与膝关节周围的动脉网。

3．小腿后区的血管、神经　小腿后区血供主要为胫后动脉和腓动脉；小腿后区的肌肉全部由胫神经支配。

（1）胫后动脉和胫神经　腘窝内的腘动脉行至腘肌下缘，分为胫前动脉和胫后动脉。胫后动脉（posterior tibial a.）和胫神经相互伴行，穿比目鱼腱弓，然后行于小腿深、浅两群肌肉之间。胫神经（tibial n.）走在比目鱼肌深面，先位于胫后动脉内侧，向下和动脉交叉，支配小腿后群肌。经内踝后方（在胫骨后肌腱和趾长屈肌腱后方）各分为两支进入足底，即足底内、外侧动脉和足底内、外侧神经。

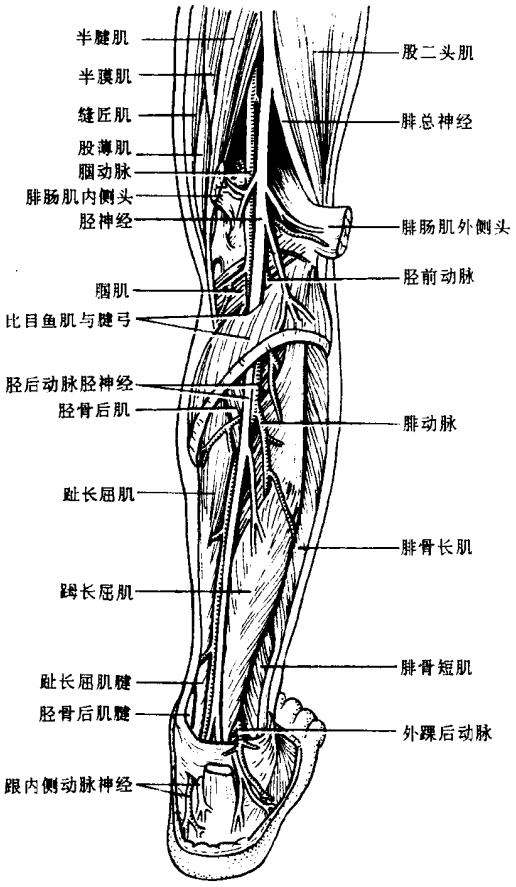

图 1-21 腘窝与小腿后区深层结构

(2) 腓动脉 (fibular a.) 在胫后动脉起点稍下方发出，沿腓骨后内侧下行，位于腓骨与踇长屈肌之间，沿途分支营养腓骨和小腿的外侧。

(三) 小腿前外侧区的血管、神经

小腿前外侧区的血管主干为胫前动、静脉。神经有腓深和腓浅神经 (图 1-22)。

1. 胫前动脉 (anterior tibial a.) 为腘动脉的分支，自小腿骨间膜上缘穿向小腿前方。动脉本干与腓深神经伴行，行于小腿前群肌之间，下降至足背，称足背动脉。足背动脉 (dorsal a. of foot) 位置浅表，在内、外踝连线中点，踇长伸肌腱外侧，可扪到动脉的搏动。足背动脉走在第 1、2 跗跖关节附近分出弓形动脉，并发出分支至趾背，终支穿第 1 跖骨间隙至足底，参与构成足底弓。

2. 腓深神经 (deep peroneal n.) 为腓总神经的分支，绕腓骨颈穿前肌间隔，行于小腿前群肌间，进入足背，支配小腿前群肌和踝关节。

3. 腓浅神经 (superficial peroneal n.) 为腓总神经的另一分支，绕腓骨颈，下行于腓骨长、短肌之间，支配该两肌。在小腿中、下 1/3 处穿出深筋膜，支配小腿外侧和足背的皮肤。

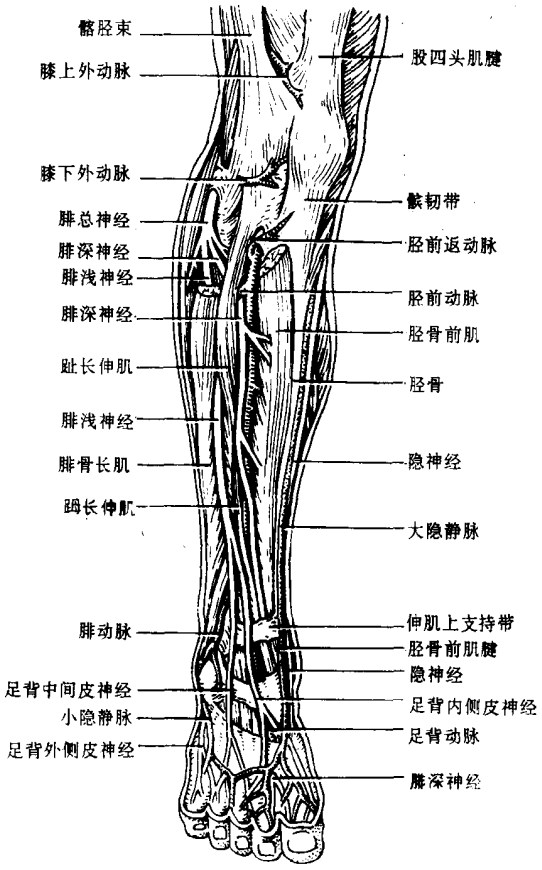

图 1-22　小腿前区深层解剖

（左焕琛）

主要参考文献

1. 中国解剖学会体质调查组编. 脉管系见：中国人体质调查. 上海：上海科学技术出版社，1986. 283～419.
2. 中国解剖学会体质调查委员会编. 脉管系见：中国人体质调查续集. 上海：上海科学技术出版社，1990. 337～538.
3. 徐恩多，何维为，于频. 主编. 外科解剖学. 沈阳：辽宁教育出版社，1992. 312～747.
4. 刘正津，陈尔瑜. 主编. 临床解剖学丛书·胸部和脊柱分册. 北京：北京人民出版社，1989. 231～242.
5. 韩永坚，刘牧之. 主编. 临床解剖学丛书·腹、盆部分册. 北京：人民卫生出版社，1992. 165～428.
6. 袁琏. 脉管系统见：郑思竞主编. 系统解剖学. 第3版. 北京：人民卫生出版社，1992. 203～271.
7. 徐恩多. 主编. 局部解剖学. 第2版. 北京：人民卫生出版社，1992. 64～131.
8. Anson Macvay. Surgical anatomy. 5ed. Philadephia：Saunders Company，1971. 567～834.
9. William，Warwick. Angiology. Gray's Anatomy. 36th British Edition. Philadephia：Saunders Company，1980. 622～800.
10 Keith Moore. Clinical Oriented Anatomy. 3rd Edition. Williams and Wilkins，1992. 107～237.

第二章　血管外科手术前后处理及并发症防治

第一节　术前准备

血管外科手术主要是直接涉及到血管的手术。多数施行血管外科手术的病人，其重要生命器官罹患器质性病变。因此，必须做要求更高的特殊性手术前准备和手术后处理，对血管手术有关的并发症积极预防和治疗。

手术前除向病人解释手术必要性，安慰病人，消除疑虑，尚需着重注意以下几方面问题。

一、心血管功能情况

患血管疾病的病人，往往伴有冠状动脉性心脏病、风湿性心脏病、心瓣膜病变、严重心律失常和高血压等心血管疾病，病人对手术耐受力差，手术危险性大，死亡率高。为此，术前需详细了解病人心功能状态和心脏病的类型，对手术的耐受力做出正确估价。除了一般实验室和心电图检查外，对复杂的心脏病人，根据具体情况选做一些其他检查。心动超声图检查，尤其是多普勒检查对心脏病变的诊断，心功能储备情况具有重大价值。如有阻抗图等无损伤性心功能测试设备条件，施行检查可供术前参照。

不论何种类型的心脏病，一旦出现心力衰竭，除非是急症抢救性手术，必须在控制心衰后3～4周，方可施行手术。心绞痛发作患者，手术危险性较大，必须区别对待，如果是急症手术，应在监测条件下做抢救性手术。关于心肌梗死，除非为了抢救，最好6个月内不施行择期手术；对于严重高血压及心律失常者，术前应适当控制。

二、脑供血情况

颈动脉疾病的病人，如动脉瘤、颈动脉体瘤、颈动脉狭窄或闭塞，进行颈动脉手术时，阻断颈总动脉特别是颈内动脉血流时间过长，可引起脑缺血性损害，发生失语、偏瘫、昏迷甚至死亡。如伴有基底动脉环供血不足或伴有对侧颈动脉狭窄或阻塞，脑组织耐受缺血的能力更差，术后更易发生昏迷、死亡等严重后果。因此，术前需了解颅脑血液供应和侧支循环情况，询问有无脑血管硬化病史或表现；检查两侧颈动脉搏动，有无震颤和杂音；应用颈总动脉压迫试验检测颅脑侧支循环。酌情选用脑电图、脑血流图、B型超声、CT以及脑血管造影等检查；应用光电容积描计仪测定眶上动脉血流。对颈动脉狭窄伴有高血压的病人，术前不应降压太低，以免加重脑缺血。

三、肝、肾功能测定

术前测定肝、肾功能，以判断对手术的耐受力，并作为术后应用肝素或香豆素类衍化物全身

抗凝或溶栓药物治疗的参考。对患胸、腹主动脉瘤的病人，因术中需阻断肝动脉及肾动脉，术前对肝、肾功能全面了解，更是重要。

四、肺功能情况

术前常规胸部摄片，了解肺部情况。凡有呼吸功能不全特别是在施行颈动脉、胸、腹主动脉瘤等手术前都应做肺功能检查，行动不便者可做动脉血气分析，可检测呼吸系统的换气情况和酸碱平衡。手术前应重视改善病人肺功能，禁止吸烟，药物控制支气管炎，以免术后发生肺炎、肺不张，甚至肺功能衰竭等并发症。

五、控 制 感 染

血管重建术后并发感染常导致严重后果，可危及肢体或生命，因此术前必须严格控制局部和全身感染，以防术后产生手术区感染、败血症、吻合口破裂大出血、人造血管感染等严重并发症。抗生素预防性应用甚重要。

六、控制血管病变活动期

某些血管病如多发性大动脉炎、血栓闭塞性脉管炎等，在进行动脉重建术前，必须用药物治疗，使血管病变趋于稳定后，才考虑血管重建术。否则，术后病变继续发展，血管重建部位易并发假性动脉瘤或阻塞。

七、凝血功能测定

术前需测定出血时间、凝血时间（试管法）、血小板计数、凝血酶原时间和优球蛋白溶解时间等，以了解凝血功能，作为术后应用抗凝或溶栓治疗时的依据。已用抗凝治疗的病人，则需在术前48～72小时停止使用，或在术前注射对抗药物，如使用肝素，可用鱼精蛋白硫酸盐拮抗，使用香豆素类衍化物，可静脉注射维生素 K_1，直至凝血时间(试管法)、凝血酶原时间恢复正常。

八、控制糖尿病

血管外科病人伴有糖尿病者达20%，术前控制糖尿病对手术的安全性和预防并发症的发生极为重要。

纠正液体、电解质的失衡和酸中毒，以减少手术的危险性。

应予指出，对于急症抢救性手术，术前准备应根据各该病人的具体情况，有选择的进行，以免贻误手术时机。

（陈福真）

第二节 术 中 处 理

心血管手术时，如没有正确的术中处理，将造成术后处理困难，并直接影响手术治疗的最后结果。

一、监　　护

主要是对重要脏器功能（如心、肺、肾）的监护。内环境的改变将影响脏器功能，也应予监护。

（一）压力监测

包括动脉压、中心静脉压。中心静脉压最好经颈内静脉或锁骨下静脉穿刺插入导管入上腔静脉，如经大隐静脉插管应进入右房下部或胸腔段下腔静脉处，以减少或避免腹胀等腹内压增高因素造成中心静脉压增高的假象。

（二）心电图连续示波观察

对心率和心律的监护已众所周知。对术中缺血期心肌保护也有指导意义。

（三）鼻咽部及直肠温度

鼻咽部温度反映了颅内温度，在某些低温手术时，温度控制于预计水平是极为重要的。近年来，重视心肌、脑、脊髓保护对术后 心肌、脑、脊髓功能的影响。

（四）动脉血氧分析

对一些重大手术或危重病人应常规测定动脉血氧分析，根据结果，调整潮气量、频率、吸入氧浓度。并可及时纠正酸碱失衡，以保持一个较为正常的内环境。

（五）脑电图描记

应用脑电图描记以监测脑功能状态，在阻断脑供血或发生任何灌注压过低、缺氧、二氧化碳分压过高或过低等情况均可对脑组织带来不利影响，首先表现为脑电波的改变。及时处理异常情况，防止继发器质性改变。

（六）留置导尿管

是观察周围组织灌注是否足够和肾功能的最简便有效方法之一。尿液酸度测定，也可了解体内酸碱平衡情况。

（七）血清电解质测定

根据测定结果，及时补充其不足，尤其是钾、钠、钙的补充，甚有价值。

二、保 护 心 肌

心肌功能良好是术后康复最重要的条件之一，手术过程中保护心肌，尽量缩短主动脉的阻断时间，防止心肌缺氧相当重要。

（陈福真）

第三节　术 后 处 理

一、各种临床指标的观察

手术结束后可送到 ICU 或特别康复室中严密观察。在从手术室运送患者到 ICU 途中，应采用带氧的携带式小型呼吸机作辅助呼吸，防止缺氧。使用正性药物滴注时，应防止滴速缓慢或导管扭曲而引起低血压。滴注诸如硝普钠等降压药物时，可暂时停止或减慢滴率，避免血压下降过度。若没有 ICU 的单位，在施行血管重大手术或危重患者手术后可留手术室中继续观察，待患

者神志清醒、循环呼吸稳定、无明显出血现象时，可送回病房的术后治疗室。严密地观察病情，以便及早发现异常并及时纠正 。

（一）神志和意识

定期观察神志和意识对血管手术尤其是颈、胸、腹部大血管手术更为重要。神志不清、烦躁者应考虑脑损害，可由脑缺氧、脑栓塞、血二氧化碳过高或过低或低排量综合征引起的脑供血不足所致。

（二）血压

术中安置动脉内测压管者，术后可酌情保留，观察平均压值及压力波形，后者在一定程度上可反映心排量的大小。术后应保持血压稳定，如低血压，结合神志、尿量、末梢皮肤变化、予以相应处理。若血压偏高而肢体冰冷、色紫，如血容量足够，可应用血管扩张剂。在主动脉壁上有吻合口或切口的患者，应防止血压过高，以免造成主动脉出血。

（三）心率和心律

应有心电图示波和记录仪监护，便于对异常节律做出正确的分析及处理。

（四）中心静脉压

中心静脉压主要受右心功能和血容量的影响，其值的高低反映了此两个方面的动态平衡，正常值为 0.49～0.98kPa（5～10cmH_2O）。一般而论，中心静脉压低，血压低提示血容量不足；中心静脉压高、血压低则提示心脏收缩功能不佳或心包填塞。

（五）尿量

重大手术，病情危重或有心低排量的患者，术后应留置导尿管，观察每小时尿量。每小时尿量要＞30ml，如连续 2 小时尿量低于此值，应立即找出原因进行处理。

（六）呼吸

观察呼吸频率、幅度、节律，有否呼吸困难、末梢紫绀。经常作胸部体检，判断有无呼吸道分泌物潴留、肺不张、支气管痉挛、捻发音及皮下气肿等。

定期摄胸片检查，特别是气管切开或用呼吸机的患者，了解有无肺充血、肺部感染、肺不张、气胸和积液，同时了解气管插管的位置是否合适，纵隔与心包有否增宽。

定期测定动脉血气分析，应用呼吸机的病例每 2～4 小时测定 1 次，以便及时调整呼吸机的压力（或容量）、频率及吸入氧的浓度。

（七）酸碱度和电解质

根据病情定期测定血气和碱储备情况，指导对酸碱失衡的纠正。

血清电解质的测定，特别是钾、钠、钙浓度的测定甚为重要的。血钾浓度改变可导致心律失常，甚至引起心搏骤停。血钙浓度太低，则影响心肌收缩力和血液凝固。

二、一般问题处理

（一）饮食

视手术和麻醉的种类以及术后循环及肠功能恢复的程度而定。全身麻醉、一般心血管外科手术的患者，若神志清醒、循环良好，术后 6 小时可少量饮水，次晨开始进半流食。低温麻醉或体外循环手术患者，术后 8～12 小时可少量饮水，次晨进半流食。如有低排量综合征或经腹手术者，应禁食，如胃潴留，腹胀明显，应插胃管作胃肠减压。

（二）体液及营养补充

对一些重大手术不能进食的病人，应按常规补液或营养支持。纠正贫血或低蛋白血症对病人恢复十分重要。

（三）呼吸道处理

定期协助患者做深呼吸和有效咳嗽，排除呼吸道分泌物，使肺充分扩张；经常改变体位，避免某部分肺过久地处于下垂位置，造成肺瘀血、分泌物潴留和肺不张。

（四）体位和休息

患者清醒，血压正常可半卧位，下肢可屈曲抬高。患者未醒或处于昏迷、低血压等状态时，应平卧，头转向一侧。颈部血管重建术者，头部置于正中位，下肢血管重建术防止下肢过度屈曲。

动脉导管切断缝合术和主动脉手术后应卧床1～2周。四肢动脉术后，肢体可安置在水平位；静脉手术后，肢体抬高20～30cm以利静脉回流。移植人造血管跨过肢体的关节时，术后需将关节制动2周左右，待移植人造血管初步形成外壁及假内膜后开始关节活动。

除了上述规定须限制活动的患者和有低排量综合征或充血性心力衰竭的患者以外，其他患者都应早期活动。

三、血管通畅度的观察

动脉或静脉重建术后，必须仔细观察肢体的血液循环状况，以了解血管的通畅度。动脉手术后，观察有无肢端麻木、疼痛、皮色苍白、皮温降低、动脉搏动减弱或消失等。静脉手术后观察有无肢体肿胀、紫绀和浅静脉怒张等。一旦发生肢体血液循环不良，在除外血容量不足因素后，应严密观察，可动脉内注射利多卡因、罂粟碱等血管扩张药物，也可采用交感神经节阻滞以解除血管痉挛因素。如血液循环仍无改善，应考虑有继发血栓形成。可做多普勒超声血管测定或血管造影，以明确阻塞的原因和部位，必要时应急症手术探查。

四、预 防 感 染

血管手术尤其是人造血管移植术或手术野位于腹股沟区，术中及术后均需常规应用抗生素以预防感染，术后感染的菌种以金黄色葡萄球菌最多见，其次为大肠杆菌。宜选用青霉素类或头孢菌素类抗生素分次静脉滴注，共5～7天。

五、抗凝剂的应用

大血管手术后，一般都不必用肝素或香豆素类衍化物作抗凝治疗。但对动、静脉血栓取除术或动脉内膜剥除以及小口径血管移植术后，均需应用抗凝治疗2～4周，以防术后继发血栓形成。使用的方法是术后当天应用肝素，术后第1、2天，同时应用肝素和香豆素类衍化物，约在术后第2或第3天，待香豆素类衍化物作用产生后，即停用肝素，单独应用香豆素类衍化物维持，使用抗凝剂应定期监测凝血功能。

血管手术后，常可应用某些抗凝聚药物：①低分子右旋糖酐：分子量2万～4万，用法：500ml，每日1～2次，静脉滴注，共3～7天。低分子右旋糖酐有降低血液粘稠度，增加红细胞表面负电荷以及抗血小板粘聚等作用。②抗血小板聚集药物：如潘生丁（persantin），口服，25mg，每日4次，或100～200mg加入5%葡萄糖溶液500ml静脉滴注，每日1次。肠溶阿斯匹林，50～100mg，每日1次，口服。

（陈福真）

第四节 血管手术后并发症防治

血管手术后除一般外科手术后可能发生的并发症外（如肺炎、肺不张、腹胀和尿潴留等），还可发生与血管手术有关的并发症，这些并发症的防治，有其重要的特殊性。

一、血栓形成和栓塞

在血管重建的吻合口，动脉内膜剥除术或动、静脉血栓取除术后的动、静脉腔内易继发血栓形成，这种常见的并发症，可酿成严重后果，如颈动脉术后血栓形成脱落，可引起脑栓塞。静脉继发血栓形成，可引起肺动脉栓塞等严重并发症。血管手术后形成血栓的因素为：

（一）手术操作方面

血管手术后血栓形成最常见原因是手术操作技术不良，使血管内膜损伤粗糙，内膜斑块游离脱落，吻合口边缘内翻，扭褶或狭窄以及输出道血管内继发血栓形成等。术后即期血管阻塞的原因，首先应考虑血栓形成可能，而因血管痉挛引起者甚少见。精良的手术操作，防止血管成角或扭曲，手术中应注意血管通畅情况，搏动强弱等。术后如确诊为血栓形成，应立即再次手术，用Fogarty气囊导管或吸引方法取除血块。如移植血管成角或扭曲，需再次手术纠正，必要时另做血管吻合。

（二）远端血管输出道病变

远端血管输出道的通畅程度与血管重建术的成功有很大关系，输出道狭窄或阻塞必然易导致吻合处血栓形成。因此，术前或术中进行血管造影了解输出道通畅性是非常重要的步骤。

（三）高凝状态和血流缓慢

当血小板粘聚于粗糙的血管内膜或移植血管的吻合口时，就易使凝血成分在局部发生聚集，从而形成血栓，阻塞管腔。在施行动脉重建术时，需阻断血流，远端血管床由此血压降低，血流减慢，血液瘀滞，组织缺氧，产生代谢性酸中毒，易导致血栓形成。因此，如阻断血流时间需超过10分钟以上，应在阻断远端动脉腔内注入肝素20～40mg，预防继发血栓形成。此外，还可因出血过多、休克或心力衰竭等原因，血流减慢、组织灌注不良，产生代谢性酸中毒和儿茶酚胺释放，引起组织损伤、细胞坏死，释放凝血活素。血流内凝血活素增多加上血流缓慢引起血液的高凝性。因此术中应在远端动脉内注入肝素，术后可酌情选用抗凝或抗聚剂治疗。

二、出　　血

血管手术后出血以手术操作引起最为常见，偶由术后弥漫性渗血所致。

（一）手术操作引起的出血

如术中止血不完善、结扎线切割和松脱、血管缝合不良引起的吻合口漏血以及人造血管网孔渗血等。

预防措施：手术操作必须仔细，彻底止血，结扎止血应牢靠，如用尼龙线或涤纶线缝合血管，应打5～6结，以免结扎线松脱。血管缝合间距要适当均匀，以免漏血。吻合口针眼漏血，可用干纱布压迫止血，偶用纺绸片包绕止血。

应用网孔较大的针织形涤纶人造血管（knitted dacron prostheses）移植时，网孔渗血较多，需预凝，即用术中病人的血液充满血管腔，片刻后即可移植。当近端吻合口缝合完毕后，稍松开近端动脉阻断钳，使血液流入人造血管内再预凝，重新阻断血流，吸尽人造血管腔内血块，继续

进行远端吻合口的缝合。网孔较细的机织型涤纶血管、聚四氟乙烯（Gore-Tex）人造血管或真丝涤纶交织人造血管毋需预凝。

四肢或颈部血管术后出血确诊不难。但对胸腔或腹膜后血管术后出血所致者，其原因和部位就较难肯定。手术后病人出现烦躁不安、面色苍白、四肢冰冷、尿量减少、心率增快、血压下降、中心静脉压降低，在补充血容量后，病情不稳定或继续恶化，不应踌躇，立即再次手术探查，探明出血原因，控制出血。

（二）弥漫性渗血

可由遗传性疾病如血友病和遗传性纤维蛋白原缺乏症等引起。术前应详细询问病史，了解有无皮肤粘膜瘀点、反复鼻衄、齿龈出血、月经过多，拔牙或小手术后出血过多等既往史，结合实验室检查，即可确诊。但重要的是应考虑后天性凝血功能障碍，如大量输库血后病人血液内血小板显著减少，血小板活性系数降低，血浆中第Ⅴ、Ⅷ因子贮存后活性也大大降低，引起弥漫性渗血。此外，低温麻醉、肝脏疾病、维生素 K 缺乏和弥漫性血管内凝血病（DIC）。对手术后发生原因不明出血，应测定凝血功能是否正常，如部分凝血活酶时间延长提示内源性凝血系统异常。凝血酶原时间延长表示外源系统不正常。如两者均延长表明肝功能异常，或维生素 K 缺乏。血小板数大于 50×10^9/L，功能正常，表示血液能凝集。服用阿斯匹林、抗组织胺制剂和右旋糖酐、某些麻醉药等均可影响血小板的功能。查明原因后，应采取治疗措施。

三、颅脑缺血性损害

在施行颈动脉瘤或颈动脉体瘤切除血管移植以及颈动脉阻塞内膜剥除等涉及颈总或颈内动脉手术，术后可产生抽搐、偏瘫、失语、昏迷甚至死亡等严重脑缺血性损伤的并发症，发生率为 5.1%～29%，上海中山医院 96 例颈动脉手术，严重脑组织缺血性损害 4 例（4.1%）。

引起颅脑缺血性损害与术中颈内动脉阻断时间过长或术后颈动脉血栓形成脱落有关。Meyer（1972）指出老年高血压患者常有脑动脉硬化，虽然阻断血流时间不长，仍难免发生脑细胞损害，甚至死亡。此外脑血管严重痉挛也是原因之一。

对颅外颈动脉术前、术中可采用下列措施避免脑缺血性损害：①术前做眶上动脉血流流速描记，作为了解脑侧支循环情况参考；②术前做两侧颈动脉造影，以了解颅脑血液供应和侧支循环情况；③术前做患侧颈总动脉压迫锻炼（Matas），每次加压时间延长至 20～30 分钟，如不出现脑缺血 症状时，则可认为患侧脑内侧支循环已建立，手术成功率高；④颈动脉阻断试验，手术先在颈丛阻滞麻醉下，显露颈总动脉，阻断颈动脉 10～15 分钟，观察脑供血情况，如无脑缺血表现如病情需要可改用全麻。⑤手术操作应精细而迅速，尽量缩短阻断颈总或颈内动脉时间；⑥测定颅外段颈内动脉返流压力，估计通向同侧大脑半球的侧支血流是否充足，如返流压力大于 9.3kPa（70mmHg）时，不需做内转流，术后发生脑缺血损害也较少；⑦在阻断颈内动脉前，向其中注入肝素 10mg，以防脑动脉继发血栓形成；⑧在施行颈内动脉吻合移植时，要求麻醉医师协助提高血压 1.3～2.6kPa（10～20mmHg），以增加脑血流量。

颈动脉暂时性内转流是保护脑组织的可靠方法之一。近年来对颈动脉血栓内膜剥除术是否常规采用转流法仍存在意见分歧。Imparato（1988）报道 2 882 例颈动脉内膜剥除不用内转流，因严重脑细胞损害死亡率为 0.0%～3.1%，而常规采用内转流的 3 316 例颈动脉内膜剥除术，死亡率为 0.4%～5.1%。因此认为对侧颈动脉有阻塞性病变以及颈内动脉端返流压力低于 6.6kPa（50mmHg）者，术中应采用内转流。

术后一旦发生脑缺血症状，首先应立即检查颈动脉手术区有无血栓形成或阻塞，如可疑应立即手术探查或溶栓疗法，予以纠正。另一方面保证呼吸道畅通和吸氧，应用脱水疗法减轻脑水

肿。头部置冰袋，降低脑代谢，同时给予静滴抗生素预防感染。

四、缺血性结肠炎

左半结肠缺血是腹主动脉重建术后的一种近期严重发症。发生率约为0.2%～10%。引起此并发症的主要原因是术中肠系膜下动脉被结扎。缺血坏死多位于乙状结肠，而降结肠与直肠很少累及。其他原因有低血容量休克时使用缩血管药物不当，肠系膜上动脉血栓形成或栓塞。临床表现依肠袢缺血的程度和范围而有不同。轻型：仅为粘膜缺血，病变表浅，粘膜水肿、充血、糜烂。表现为腹胀、腹痛、腹泻或便血。中型：缺血进一步加重，病变累及肌层，有溃疡及假膜形成，症状加剧。结果是疤痕及纤维组织增生导致肠腔狭窄，应相应处理。重型：缺血严重，病变累及肠壁全层，引起肠壁坏死、穿孔，产生粪汁性腹膜炎、脓毒症、酸中毒及心血管系统机能紊乱以致衰竭，预后严重，死亡率高。诊断较困难，关键在于警惕有产生本病的可能。只有早期诊断，及时采取有效措施，方可奏效。本病可于术后第1天～2周内发生。纤维结肠镜检查是诊断的可靠依据，但有导致肠穿孔的危险。而钡灌肠和动脉造影对诊断无帮助。治疗一般先采用非手术疗法，包括禁食、胃肠或肛管减压、补充营养；维持水、电解质平衡；应用广谱抗生素；静脉滴注低分子右旋糖酐、丹参注射液等改善微循环药物。治疗过程中需严密观察病情，如疑肠坏死或穿孔，应立即剖腹探查并行相应手术。

左半结肠缺血性肠炎死亡率达40%～70%，因而采取切实可行的预防措施，实属必要。肠系膜下动脉正确结扎部位是在主动脉与分支之前。我们对每一结扎肠系膜下动脉的病人，术中先作暂时阻断，观察乙状结肠的血运情况后，再决定结扎或移植。关闭腹腔前需再次检查乙状结肠血供情况。此外，也有人提出以多普勒超声仪术中测定结扎远端动脉血供情况，较有价值。肠系膜下动脉残端压力测定，即在结扎远端动脉置入塑料管进行测压，如残端压力大于5.3kPa（40mmHg）者，表明可安全结扎，小于者则反之。

五、感　　染

人造血管移植后并发感染是一种严重并发症。文献报道，其发生率为0.25%～6%，截肢率和死亡率均竟达75%。中山医院人造血管移植250例，感染者8例（3.2%），截肢率及死亡率25%。

（一）感染的因素

血管移植后发生感染最常见原因是手术污染。主要感染来自皮肤，例如股动脉或腘动脉移植人造血管接近皮肤，更易发生感染。另一常见的感染原因是已有感染的淋巴结或淋巴管，如腹股沟区极易发生感染。此外，腹腔暴露时间过长，肠壁水肿通透性增加，肠腔内细菌渗入腹腔也可发生感染。如同时进行胃肠或胆囊切除术，移植的人造血管更易发生感染。

感染也可来自血源。动物实验证明腹主动脉人造血管移植术后，静脉内注入10^7/ml金黄色葡萄球菌，100%的动物发生人造血管感染。因此，手术后病人如并发泌尿系统或肺部感染，均可导致移植人造血管发生感染。移植血管感染，可在术后几天到几星期内发生，但也可延迟到人造血管移植后5～7年发生，这与人造血管移植后其管壁形成假性内膜是否完整有关。如生长完整就可防止感染发生。假性内膜不完整病人，可在拔牙等小手术涉及粘膜时，使细菌在血液中播散，可招致移植血管后期感染。

（二）临床表现

感染发生在四肢或颈部，尤其是腹股沟区，局部红肿、压痛、体温升高，并可形成感染性血

栓，阻塞管腔或脱落向肢体远端栓塞，引起肢体坏疽，并发败血症。感染灶如位于血管缝合处，吻合口破裂出血或形成感染性吻合口假性动脉瘤。感染发生在腹部移植人造血管时，常出现发热、腹胀、腹痛等症状，移植人造血管远端搏动减弱或消失，严重的可并发腹主动脉小肠瘘，引起消化道出血及败血症。

（三）预防

术前必须控制局部或全身的感染灶。麻醉开始时，静脉滴注头孢菌素类或其他广谱抗生素，术中严格掌握无菌技术，操作细致，术野彻底止血，避免创口渗血或积液。术后应用抗生素 5～7 天，密切观察病情。

（四）治疗

感染尚未累及移植人造血管时，继续应用抗生素，局部充分引流，使感染控制。如感染已累及人造血管，并发裂漏、出血，应急症手术。

移植人造血管一旦发生感染，处理非常棘手，腹部人造血管感染，更令人生畏。术前要准备足够量全血、静脉应用广谱抗生素。阻断移植血管近远端动脉，取除移植人造血管；必须在正常动脉处结扎和缝扎。近端腹主动脉在距离残端 2cm 处做褥式缝合关闭，并利用大网膜或周围无感染组织包缠。感染人造血管取除后，如远端肢体侧支循环较好，肢体可存活。待感染控制、伤口愈合后再考虑动脉重建术；如侧支循环不良，则需做非解剖部位旁路手术，手术方法较多，常用的有经胸腹皮下隧道腋-股动脉旁路移植（图 2-1），或经耻骨上皮下隧道股-股动脉移植，经闭孔途径髂-股动脉旁路或经腹股沟外侧髂-股动脉旁路移植（图 2-2、3）。

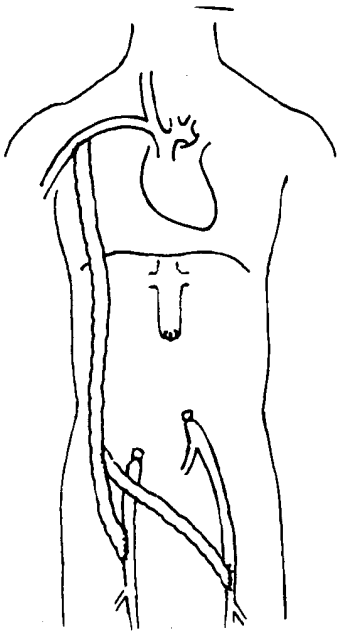

图 2-1 腋-股动脉旁路移植

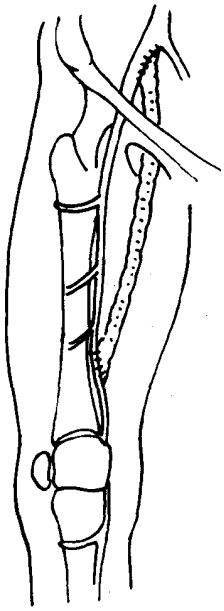

图 2-2 经闭孔途径髂-股动脉旁路移植

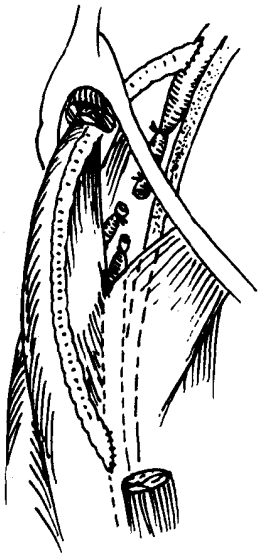

图 2-3 经腹股沟外侧途径髂-股动脉旁路移植

六、吻合口动脉瘤

吻合口动脉瘤是血管移植术后所引起的严重并发症之一。发生率为1.58%～24%，中山医院的发生率2.4%。随着人造血管移植广泛应用，吻合口假性动脉瘤发生率也逐渐增加。吻合口全部或部分裂开后，血液外渗，逐渐被周围纤维组织包裹形成假性动脉瘤。其原因可分为感染性及非感染性两类。前者常由于无菌原则被疏忽或手术操作不细致，如局部血肿、渗血、积液、吻合针距不当。吻合口一旦并发感染，影响愈合，吻合口裂开。因此，该类吻合口动脉瘤称为医源性动脉瘤。它的特点是发生的时间较早，一般在人造血管移植后2个月左右。

关于非感染性吻合口动脉瘤的确切病因，各家意见比较分歧。其中可能的因素之一是移植血管存在张力，吻合口有机械应力和震动力。特别是将移植血管安置在跨越关节等部位时，关节活动使吻合口部位不断产生张力，同时还产生一种剪力作用于近心端的吻合口。所以，将人造血管移植在髂、股动脉时较易并发吻合口假性动脉瘤。动脉本身原有病变的严重程度、累及范围及其病变进展情况是产生吻合口假性动脉瘤另一主要原因。如吻合口处动脉粥样硬化病变或原有大动脉炎病变继续进展并波及吻合口时，均可影响吻合口愈合。此外，吻合口周围缺乏支持组织，吻合口被血流长期冲击所致的震颤性损伤、人造血管纤维化、长期高血压以及术后抗凝剂应用等也可促使本病发生。近年来，普遍认为缝合材料与吻合口动脉瘤发生无关。非感染性吻合口假性动脉瘤发生的时间较晚，一般在术后6个月～14年，平均5.4年。

吻合口假性动脉瘤临床表现随动脉瘤部位而不同。四肢或颈部的假性动脉瘤，局部疼痛且可扪及搏动性包块，有无缺血表现则取决于动脉瘤远端动脉管腔有否狭窄或阻塞。位于胸、腹腔内的吻合口动脉瘤可无任何症状，破裂后发生大量内出血和休克。腹内的吻合口动脉瘤一般可扪及搏动性肿块，有时伴有收缩期杂音，若破入小肠或十二指肠，则引起消化道出血。B型超声、CT或动脉造影不仅可明确诊断，并可了解动脉远端输出道通畅情况，有助于手术方案的拟定。

选择在动脉病变稳定期（如大动脉炎）以及在相对正常的血管壁部位施行人造血管移植，采用各种方式加固吻合口，如残留动脉瘤壁，吻合口周围健康组织或大网膜等，必要时可用涤纶片做袖套式包绕术，控制高血压及治疗原有的动脉病变等，均为预防吻合口动脉瘤的重要措施。

吻合口动脉瘤随时可发生破裂引起致命性出血，一旦确诊，应尽早手术。手术方式可根据吻合口瘤及其附近动脉壁情况而定。如漏口小且动脉壁健全，可做修补术，外加自体静脉片或人造织物片加固。反之，则需重新换置人造血管或非解剖部位旁路术，远端已有丰富侧支循环，重建动脉有困难者，可取除移植物后近、远端动脉结扎。

（陈福真）

主要参考文献

1. 陈福真. 血管外科的手术前准备、手术后处理和手术后并发症的防治. 见：石美鑫，熊汝成，李鸿儒，等. 主编. 实用外科学. 第一版. 北京：人民卫生出版社，1992. 864～870.
2. 邱兆昆. 心血管手术前后的处理. 见：顾恺时. 主编. 胸心外科手术学. 第二版. 北京：人民卫生出版社，1993. 67～80.
3. 蒋吕品. 手术前准备和手术后处理. 见：兰锡纯. 主编. 心脏血管外科学. 北京：人民卫生出版社，1984. 97～100.
4. Beebe HG. Complications in vascular surgery Philadelphia：Lippincott，1973. 864.
5. Chen Fu Zhen，Xu Xin，Fu Wei Guo，et al. Anasomotic false aneurysm following abdominal aortic aneurysmectomy and prosthetic grafting. Chin Medi J，1994，107：832.

6. Jumes M. Intraabdominal paraanastomotic after aortic bypass grafting. J Vasc Surg, 1992, 15: 344.
7. Rutberford RB. Kempczinski DD. Fundamental therapeutic and technical considerations in vascular surgery. In: Rutherford RB. eds. Vascular surgery. ed 2. Philadelphia: Saunders, 1984. 296～440.
8. Johnston KW. Common complications of vascular surgery. In: Rutherford RB. ed. Vascular surgery. 4th ed. Philadelphia: Sunders., 1995. 522～641.

第三章　血管外科手术麻醉

广义言之，血管外科应包括冠状动脉、主动脉及其分支、周围动静脉、毛细血管以及中、大静脉的各项手术。临床麻醉学科的主要任务与职责是保护病人顺利渡过围手术期，减少手术死亡率和各项并发症的发生。因此，麻醉工作者要不断学习，更新知识，使临床麻醉技术与管理水平能适应血管外科手术发展的需要。

目前我国血管外科手术病人，特别是大血管手术病人有增多趋势，以腹主动脉瘤手术为例，1985～1990 年间中山医院共施行腹主动脉瘤切除人造血管移植术 57 例，平均每年 10 余例；但自 1991～1995 年则完成 103 例，年手术例数倍增有余。从病因分析动脉粥样硬化 70.4%，创伤（假性动脉瘤）8.8%，马凡综合征 7.0%，中层囊性变 5.3%，原因不详 8.5%。由此可见此病主要发生在老年，由于动脉粥样硬化，血管内膜受损，引起血管壁中层弹力纤维供血不足和变性引起扩张。虽可发生在整个主动脉，但由于血流动力学关系，在肾动脉以下直至双侧髂总动脉分叉处，动脉瘤发生率明显高于胸主动脉和胸腹主动脉。本文重点以主动脉及其分支手术为代表，就术前对病人评估，术前治疗用药调整，麻醉选择与管理，保持血流动力学稳定和器官组织灌流，以及术中、术后监测等方面作一概述。

一、术 前 评 估

血管外科手术和麻醉应在病人健康情况和防卫能力最佳状态下进行。评估即从病人的日常生活、工作活动、体力耐受、思维记忆、体重、营养等方面进行研究，对中枢神经、呼吸循环、心脏血管、消化代谢以及肝肾等功能代偿情况、各种伴发病的存在及其严重程度等均需充分了解。动态的功能测定意义比静态的功能试验更重要。文献上一致确认，血管外科的危险性除与手术部位相关外，且与是否存在伴发病密切相关。由于血管外科病人一般年龄大，多伴有心、肺、肝、肾和其他器官系统机能损害，如冠状动脉病变、高血压、慢性肺部病变和肾脏病变。通常主动脉有病理性改变，必然在其主要分支也存在类似的病理改变，这些改变可影响生命器官机能甚至威胁生命。依据国外资料择期血管外科病人术前各种伴发病的发生率颇高（表 3-1），以高血压、心肺病变为主，对麻醉和手术的要求更高，略有偏差必将影响手术治疗的成功率。依据中山医院（1985～1990）资料，在 57 例腹主动脉瘤切除人造血管移植病人中存在不同程度高血压 49.1%，冠状动脉病变 15.8%，脑血管意外史和偏瘫 5.3%，心电图异常 22.8%，阻塞性肺部病变 3.5%。

表 3-1　　择期血管外科病人伴发病

伴发病	发生率（%）	伴发病	发生率（%）
高血压	40～60	充血性心力衰竭	5～15
心脏病	50～70	糖尿病	8～12
心绞痛	10～20	慢性阻塞性肺病	25～50
曾有心肌梗死	40～60	肾病变	5～25

这些病人术前心功能均良好，无心肌梗死病史，究其原因是否由于当时外科手术适应证掌握较严格，抑或与国内目前冠状动脉疾病和糖尿病的发病率和严重程度较国外低有关，尚不清楚。尽管如此，在临床麻醉工作中仍应充分重视，特别是对临床症状不明确，隐匿性心肺病变病人一旦疏忽常会造成不良结局。

（一）心血管系统

主动脉及其主要分支围手术期的常见死亡原因是心肌梗死，尤其是心肌再梗死，一旦发生死亡率高达40%～60%。因此术前评估心脏状况很重要。由于这类手术以老年病人居多，常伴有动脉粥样硬化，高血压，心、肺、肾和内分泌方面疾病，术前应对病人有关这方面的症状与体征作全面的了解。尤其是早期心功能不全、充血性心力衰竭，常由于临床症状、体征不明显而易被忽略。如夜间偶然咳嗽、失眠、夜尿，不能解释的疲劳、不安、腹部不适，以及明显的交感神经活动亢进如出汗和不能解释的心动过速等均需引起重视，并采取适当的治疗，包括卧床休息，限制钠摄入量，强心药、利尿和扩血管药的合理使用，控制心律失常和电解质失衡，使总体情况获得改善后手术，必将提高麻醉和手术的安全性。由于冠状动脉粥样病变与主动脉和周围血管病变具有类似的病理过程，其危险性必然共存。目前临床上还沿用Goldman有关危险因素的评定，但应用于大血管手术病人则未必完全恰当。对已明确存在冠状动脉病变病人，当然会引起外科与麻醉医师的重视，采取必要的对策。问题是不可忽略无症状或症状不严重的冠状动脉病变的病人，否则常导致围手术期不良后果。为能预示术中术后心脏方面可能发生的并发症，在目前除常规ECG检查外，可进行：①ECG运动试验。有助于胸痛的诊断，估价冠心病严重程度，以及估计治疗心绞痛的疗效等。②核素闪烁摄像术。^{201}铊（Thallium）是核素钾盐类似物，可选择性地被心肌摄取，多数情况下，在休息和运动时随冠脉血流分布到心肌局部，可了解心肌缺血状况属于固定或可变，根据缺血范围及程度判断病人能否承受手术。③超声心动图。主要是用二维超声心动图测定收缩末期和舒张末期的心腔直径、心腔容积，测量左右心室的射血分数，计算心脏每搏量和心排血量等，估价心功能，并可判断室壁活动情况以及有否共济失调或室壁瘤存在，对评价心肌功能有帮助。④心血管造影术。可明确冠状动脉病变部位和狭窄程度，并可计算射血分数，估计左心射血功能，也可从心室舒张末期显影，测量左室舒张末期容量（LVEDV），以估价左心前负荷。左心室造影图还可判断室壁活动情况，估价心肌功能。冠状动脉造影术还可了解冠状动脉侧支循环、冠状动脉痉挛和血栓形成等。上述各项检查应结合价格、价值、可行性以及病人具体情况选用。若术前心电图正常、运动试验阴性、心功能良好者则耐受手术应该无多大问题；若有怀疑不妨术前做24小时动态心电图，观察心律与S-T段改变，评定冠状血管病变，阳性率可达92%，特异性为88%，由于是无创伤性的检查可较多采用。

应该指出，若病人曾有心肌梗死病史，则围手术期再发生心肌梗死的机会与心肌梗死后至进行大血管手术的间隔时间明显相关，3个月内围手术期心肌再梗死发生率高达5.8%～37%；3～6个月为2.3%～16%；6个月后为1.7%～6%。虽然由于外科手术的改进，麻醉药和麻醉方法的完善，围手术期监测技术的提高等，近年再梗死的发生率有所下降。但除非情况紧急，原则上应该延迟至心肌梗死6个月后再行择期手术。

（二）高血压

Goldman的心脏病病人进行非心脏手术危险因素分析中并未把高血压作为一项危险因素。但高血压常促使动脉粥样硬化形成，并对主要靶器官如脑、心和肾产生影响。高血压常是成年病人左心室肥厚、充血性心力衰竭的主要原因，同样与心肌梗死、脑血管病变以及主动脉瘤突然破裂相关。大血管手术病人入院时50%～60%有高血压，其中大约有40%未经适当的治疗。为此，术前应经常测量血压并进行适当的治疗。若术前未进行适当治疗控制血压，麻醉和手术期间发生血压波动的机会显著增加。

舒张压显著增高的病人常伴血浆容量降低。大多数抗高血压药物均有使血容量恢复作用，术前抗高血压药物治疗显得尤为重要。遇有治疗不当的病人可在麻醉诱导前进行静脉输液，适当扩充血容量补救。

左心室肥厚是心脏负荷增加的代偿反应，常可作为评定高血压的重要指标。肥厚的左心室顺应性减退，通常需要较高的充盈压才能产生足够的舒张末预伸展（prestretch）。对心室充盈压影响的有关因素如低血容量、心动过速和心律失常等常会造成心排血量和血压显著下降。

慢性高血压病人肾血管阻力明显增高，肾血流持续降低，并直接与高血压程度和时间相关。脑血流自动调节范围变得狭窄，自动调节曲线向右移，若发生低血压容易引起脑缺血。高血压引起左心室肥厚，冠状动脉储备功能下降，特别容易引起心内膜下缺血。

对所有高血压病人术前均应适当治疗，并一直持续至手术前。

（三）呼吸系统

血管手术病人常伴有慢性肺部病变，尤以慢性阻塞性肺部病变多见，如慢性呼吸道炎症，分泌物增多，支气管平滑肌收缩和/或肺实质病变造成呼气时气道趋于关闭阻塞，呼气流受阻，通气/灌流比例失调和低氧血症，在原有病变的基础上术后更易发生肺部并发症。

即使术前肺功能正常的病人进行腹部与胸部手术也常会造成肺容量降低，呼吸浅速，叹息呼吸减少或消失，咳嗽减弱和气体交换遭损。因此吸烟病人和有慢性肺部病变者术后发生肺部并发症机会显著增加。术前准备很有必要，包括呼吸训练、膈肌呼吸、体位引流，应用支气管扩张药和消炎药，停止吸烟等，目的在于预防术后呼吸系统并发症的发生。目前认为胸腹部血管外科手术如有慢性肺部病变、肥胖、老年或大量吸烟史和咳嗽史病人术前应作肺功能测定。对高危病人术前应终止吸烟多久尚无定论，但对择期外科手术一般主张应终止吸烟 2～3 月。

（四）肺高压

肥胖、阻塞性肺部病变或严重缺血性心脏病人常常伴有肺高压，肺高压达一定程度足以引起右心衰竭，可发生显著肺内右向左分流、动脉低氧血症和室性心率失常。临床上诊断肺高压与早期右心衰竭常有困难，虽然病人经常存在运动耐量受限、低氧血症和肺部容易发生感染，但这些并非肺高压的特殊症状与体征且常容易被忽略。诊断肺高压的最佳方法是采用肺动脉导管直接测量肺动脉压，中度运动后肺动脉压进一步增高，常提示心源性肺高压。肺高压病人应作适当术前准备，如限制盐和水入量、洋地黄化、肥胖病人减肥以及纠治伴随的肺部病变。

（五）肾脏

大血管手术病人术前均需评价肾功能，包括尿液分析、血尿素氮、肌酐和电解质测定。对有肾脏病变者，应进行肾机能方面的特殊检查如肾小球机能——肌酐清除率和肾血流测定——对氨马尿酸清除试验以及渗透压、自由水和钠清除试验。

二、麻醉前准备与用药

（一）调整心血管用药

血管外科手术尤其大血管外科手术病人常需用药物治疗心脏与血管方面病变，术前应对常用药物种类及用量进行调整。

1. 洋地黄类药　用于充血性心力衰竭、房颤或房扑等，目前多用地高辛。洋地黄类药治疗指数低，逾量会引起心律失常如室性早搏、不同程度的房室传导阻滞、房性心动过速甚至室颤。低血钾会加重洋地黄引起的心律失常，尤其要注意麻醉期间肺通气过度而加重低血钾。术前已进行洋地黄类药物治疗的病人，一般主张按用药适应证，结合临床症状与体征调整药物剂量，手术当天停用，术中按具体情况决定是否追加。老年、大血管手术病人术前预防性应用洋地黄类药是

否必要尚有争论。多数认为除非预料术中、术后早期，病人有可能发生急性心力衰竭或严重心律失常如室上性心动过速造成血流动力学不稳定，难以耐受者可考虑预防性用洋地黄类药。由于洋地黄类药物治疗安全范围狭窄、个体间有效剂量差别很大，所以应很好衡量利弊。

2．利尿药　常用酚噻嗪类治疗高血压和充血性心力衰竭的体液过荷，较长时间应用会引起低血钾。通常用药2周以上，又未进行适当的补充，即使血钾在正常范围，体内总钾量已下降20%～50%。应该结合病史、ECG变化以及测尿钾并计算总钾丧失量作为术前补钾的参考，使术前血钾保持在3.5mmol/L以上。慢性低钾，血清钾低于3.0mmol/L或估计总体钾丧失达20%以上，则应纠治后才能进行择期手术。此外，服利尿药的病人，血容量不足也不容忽视，麻醉期间发生低血压的机会增多，应及时补充容量。最好在术前2天停用利尿药，或至少对用量作适当调整。

3．β受体阻滞剂　普萘洛尔（propranolol，心得安）是β肾上腺素受体阻滞剂的代表，竞争性地对抗内源或外源性儿茶酚胺在β肾上腺素受体部位的作用。β阻滞剂可引起心肌变力、变时性降低，以及降低心肌收缩的机械速度和降低外周动脉血压。主要用于心绞痛、心律失常和高血压治疗，这类药会增加麻醉药对心血管的抑制作用，术前应考虑普萘洛尔用量是否要减少或停药。早期文献报道，当病人术前应用大剂量普萘洛尔，进行心脏手术，体外循环之后就很难维持病人的血流动力稳定，因此提出至少在手术前停用此药2周，使心脏储备得到充分恢复。但是通过临床实践，发生相反的情况，当病人停用心得安72小时后，常发生室性心律失常、不稳定心绞痛以及心肌梗死，称之为普萘洛尔停药综合征（propranolal with drawal syndrome）。因此，目前认为术前使用β受体阻滞剂治疗的病人，原则上术前不应该随便停药，尤其是用于控制病人的心绞痛，应持续用药直至术日。

4．钙通道阻滞剂　是一组治疗心绞痛、原发性高血压和室上性心律失常药物，主要对心肌和血管平滑肌越膜钙离子流动起阻断作用。在围手术期，吸入麻醉药和钙通道阻滞剂对心血管系统会产生相互协同的抑制作用，钙通道阻滞剂还会降低骨骼肌的收缩效应，加强神经肌肉阻滞药的作用。麻醉期间应予以注意。术前停用钙通道阻滞剂还会发生反跳性冠状动脉痉挛。总之，术前无理由暂停使用钙通道阻滞剂。

5．硝酸甘油　硝酸甘油静脉和皮肤贴片已普遍用于抗高血压的紧急治疗和围手术期降低心脏前、后负荷，对维护心内膜下心肌血流有益。对术前已用硝酸甘油皮肤贴片病人应继续使用，并按需加减。

（二）麻醉前用药

麻醉前用药应更为重视解除病人对手术的焦虑紧张情绪，并结合病情、手术类别等调整。心肺功能良好，心率不快可用阿托品0.3mg加苯巴比妥钠0.1g，心率＞80次/分可用东莨菪碱替代阿托品。高血压、冠心病病人可酌量增加手术前用药量，哌替啶1mg/kg（或吗啡0.1mg/kg）加氟哌利多2.5～5mg肌肉注射，并可按需加用适量β阻滞剂。心率徐缓病人＜55次/分阿托品用量可增加至0.5mg或以上。

（三）监测

血管外科手术病人术中、术后监测应根据病人情况、伴发病严重程度、外科手术范围以及手术期间血流动力学影响程度采取不同监测项目。病人心功能良好，进行择期外周血管手术，可常规采用非创伤性监测血压、脉搏、血氧饱和度，听诊器听心音、呼吸音以及连续心电图监测心率、心律。若病情重或拟行主动脉及其主要分支手术，除上述监测外应增加：①经皮作桡动脉穿刺直接监测动脉血压，连续显示收缩、舒张压及均压；②经皮做颈内或锁骨下静脉置管监测中心静脉压；③置导尿管监测每小时尿量以及肾动脉以下主动脉阻断期间尿量；④定期或按需监测pH、血气、电解质、血糖、红细胞压积和体温等。如心功能储备不足、心肌缺血很显著或曾有

心肌梗死史等，最好插入肺动脉漂浮导管监测肺毛细血管楔压（PCWP），了解左心功能情况，同时测定心排血量，通过计算掌握外周血管、肺血管阻力以及心脏作功等一系列参数。对血流动力学的评判有较全面的依据，指导用药和病情处理等可有裨益。至于主动脉阻断后躯体诱发电位监测脊髓功能和颈总动脉手术监测脑电图有条件时当可采用。

三、麻醉和手术的协调配合

血管外科手术不断创新，麻醉变革也漫无止境，两者配合协调必然不断推陈出新，不同医疗单位各有特色，足资借鉴，现只能反映其一般。位于肢体的血管外科手术，相对比较简单，可采用臂丛阻滞、硬膜外或蛛网膜下腔阻滞。本文主要以主动脉及其分支手术麻醉作重点扼要陈述，籍此阐明其原理。

（一）颈动脉内膜剥除术

脑缺血性疾病很常见，常是动脉粥样硬化病理改变的一部分。最常见的是颈动脉延续分支部位不同程度狭窄，尤其是大脑中动脉和颈内动脉颅外段。多为老年病人，常合并其他动脉硬化性疾病，如冠心病、高血压、糖尿病以及肾功能不全和肺部疾患，临床可无症状或表现为短暂性脑缺血发作、可逆性脑缺血发作、非进展性脑卒中、进展性脑卒中。手术治疗主要为颈动脉内膜剥脱术和颅内外动脉转流术。

1. 术前准备　应详细询问病史，估计侧支循环建立情况，包括颈动脉造影、脑缺血发作次数、间隔时间及程度等。控制血压和心率在正常范围，维持心肺功能在最佳状态。注意神经系统功能和症状，以便术后比较对照。

2. 麻醉技术

（1）颈丛神经阻滞　病人需耐受长时间头侧位，因此，需要病人良好合作。由于术中病人保持清醒，可随时了解病人神经系统机能是其优点。采用适当镇静、镇痛药辅助可增加颈丛神经阻滞效果，为首选的麻醉方法。

（2）全身麻醉　可降低脑代谢率，并可通过控制呼吸维持合适的 PaO_2 和 $PaCO_2$，避免低碳酸血症引起脑血管收缩。诱导可用硫喷妥钠或异丙酚、短效镇痛药及非去极化肌松药，咽喉气管表面麻醉后气管内插管。以 $N_2O:O_2$ 加吸入性麻醉药维持浅麻醉。防止外科操作牵拉压迫颈动脉窦引起强烈的迷走神经刺激发生低血压和心动徐缓，可先用利多卡因作颈动脉窦局部封闭。

（3）监测　除常规监测外，尤其应注意脑灌注和脑功能，如阻断颈动脉后远心端压力大于6.67kPa（50mmHg），则能保证脑灌注，可在手术时直接测定。脑电图和脑血流图有明显的相关性，脑电图同样可用于预测是否需要置入颈动脉分流导管，并测定局限性神经功能缺陷。多普勒超声可用于术后脑血流监测，保证脑功能的血流量必须大于每分钟 20ml/100g 脑组织。

（4）术中脑保护　避免低血压和缺氧，特别是在阻断颈总、颈内、颈外动脉后，即使短暂的脑氧合不足也可导致永久性神经功能障碍，常用的脑保护措施有阻断前静脉注射肝素 30mg 防止远心端血栓形成。用硫喷妥钠、异氟烷等能抑制脑氧代谢和脑电活动的麻醉药，以及术中应用血浆代用品 50～100ml/h 输注，降低血液粘度，改善脑组织灌注并维持动脉血压略高于正常。设法使病人术后能及早清醒，并注意神经系统症状，一旦出现多由于栓塞引起，应及早探查。

（二）腹主动脉瘤置换术

腹主动脉瘤 95%发生在肾动脉以下部位。近年来，由于外科技术及麻醉技巧和监测改进，手术死亡率已降至 1.4%～3.9%，动脉瘤破裂急症抢救性手术死亡率仍高（35%～50%）。若病人术前有明显心肺病变，严重肾功能不全或过度肥胖手术死亡率高达 20%～66%。一般认为动脉瘤直径大于 5cm 就有手术适应证，否则每年可有 10%左右的病人发生动脉瘤破裂，而当动脉

瘤直径已达 7cm 或更大，则每年自然破裂发生率可高达 40%、为此，一旦确诊腹主动脉瘤，病人情况许可，应及早手术。

1．手术期间血流动力学改变　主动脉瘤部位不同，术中阻断主动脉引起的血流动力学变化也不同。越是接近心脏的主动脉瘤，术中一旦作主动脉阻断则血流动力学变化也越显著。如胸主动脉瘤、胸腹主动脉瘤术中作近端主动脉阻断，其血流动力学变化显著大于肾动脉以下的腹主动脉瘤。若动脉瘤接近双侧髂总动脉分支处，由于业已存在侧支循环，阻断近端主动脉，血流动力学变化可显著减轻。术中在肾动脉以下，动脉瘤近端阻断主动脉可引起阻断远端血流量锐减，近端血流量骤增，左心室后负荷加大，引起血流动力学急剧波动，其程度与阻断速度、血管内容量、心肌功能、麻醉方式以及主动脉瘤上下部位是否已建立侧支循环和动脉瘤内是否有血栓形成致管腔狭窄等因素有关。据一般资料，在肾动脉以下阻断腹主动脉时，外周血管阻力可增加 40%，心排血量和每搏血量可降低 15%～30%，动脉压常增高，但由于动脉压＝心排血量×周围血管阻力，因此动脉压的增高也并非恒定、绝对，而要看心排量的改变。在理论上，当外周阻力增高时，左心室后负荷增加，左心室收缩末容量增加，每搏容量降低，造成舒张末容积增加，使下次心动周期的前负荷增加，通过自身代偿力争恢复心排血量；另一方面阻断远端的区域内静脉床血流静止，静脉回心血量减少。若心肌功能储备良好，上述何者占优势则直接影响心排血量和血流动力学。Attia 等指出在冠状动脉粥样硬化性心脏病人，特别以往有心肌梗死、心脏储备低下者，肾动脉以下腹主动脉阻断时，外周阻力骤增，常造成心排血量显著降低，急剧增高左心室充盈压（LVFP）和 PCWP，出现心律失常和心内膜下缺血，与无心脏病病变者显著不同。因此，主动脉阻断后若肺毛细血管楔压（PCWP）升高 0.6kPa（4.5mmHg）以上，表明心脏储备有限，面临失代偿，为此，在主动脉阻断前麻醉医师应做好充分准备，采取有效对策，包括调整循环容量，控制麻醉深浅以及按需及早使用血管扩张药等。

反之，当主动脉阻断开放，血流恢复，远端血管开始重新灌注，左心室后负荷降低，血流动力学改变一般与阻断时相反。外周血管阻力降低伴动脉压下降，心排血量可增加或减少。由于下肢及骨盆区缺血性血管扩张，血管平滑肌暂时性麻痹，乳酸及其他无氧代谢产物积聚，呈现反应性充血，加之手术出血量大、血容量不足，静脉回心血量减少造成心排血量减少，以及外周血管阻力降低共同作用引起血压下降。以往把这种血压急剧下降称为“松钳性休克”（declamping shock）。现知，只要及时快速补足血容量，或在松钳前适当增加容量负荷，使 PCWP 或 CVP 处于较高水平可减少松钳时低血压的程度和时间。此外，显露主动脉时可能引起肠系膜牵拉综合征，病人表现为面颊潮红、低血压与心动过速，究其原因可能与前列腺素释放有关，一般通过快速输液，适量应用缩血管药物可以奏效。

2．麻醉方法

（1）硬膜外阻滞　腹主动脉瘤切除人造血管移植术，切口通常自剑突至耻骨联合，为保证肌肉松弛满意，同时又能控制血流动力，采用双硬膜外导管（$T_{9\sim10}$，$L_{2\sim3}$）法有一定优点，可按需同时或非同时给药，使阻断平面高达 $T_{4\sim5}$，适量辅助用药，面罩吸氧，麻醉简单、方便。目前仍是作者单位首选的麻醉方法，且可保留导管供术后镇痛，不仅可以减少各种并发症且对预防和控制术后高血压也有一定帮助。

（2）全身麻醉　以往国外对腹主动脉瘤置换术多数采用全身麻醉，掌握得好对呼吸循环管理有利。可采用静吸复合全麻方法，诱导时注意避免血压骤升造成动脉瘤破裂。麻醉维持依据术中心功能情况随时调节吸入全麻药浓度，可比较有效地控制心脏负荷以及血流动力学变化，原则应遵循心血管手术麻醉的要求。由于病情和手术变化较显著，大剂量阿片类镇痛药静脉全麻的可调控性不理想，一旦出现循环动力亢进，追加镇痛药效果常欠佳，药物用量大，术后需较长时间的呼吸支持，一般仅用于心功能储备差的病人。

(3) 硬膜外阻滞加浅全麻 近年来，国外也开始采用。目前一致认为肾动脉以下的腹主动脉瘤置换术采用硬膜外阻滞加浅全麻是一种较好的麻醉方法，可发挥各自的优点，降低全麻药的需要量，术后可早期拔除气管插管，术后利用硬膜外导管镇痛，不仅可减少各种并发症，并可采用低浓度局麻药注入硬膜外腔，保证下肢血管扩张，对血流畅通有益。因此，近年来作者对少数肥胖、动脉瘤接近肾动脉、手术难度大以及心肺功能欠佳病人，采用硬膜外阻滞加浅全麻替代单纯硬膜外阻滞。通常采用 $T_{11\sim12}$ 做硬膜外穿刺置管，待阻滞平面出现后进行全麻诱导、气管内插管。全麻诱导用药量应酌减。

3. 麻醉管理 硬膜外阻滞加浅全麻，在全麻诱导期间容易发生低血压，除适当增加容量补充外，可按需静脉注射麻黄碱 5～6mg 或苯肾上腺素 0.1mg，必要时可重复应用。麻醉与手术期间除注意血流动力学变化外，同时注意血容量的补充与调整，尤其当动脉瘤切开时可有大量失血，主要来自两侧腰动脉，短期内失血量有逾千毫升者，应及时补充。阻、放主动脉钳时速度要慢，依据血流动力学变化，必要时应立即开放或重行阻断，以便进行调整。主动脉阻断前常规静脉注射肝素 30～50mg。心功能正常的病人，主动脉阻断造成后负荷增加，一般均能耐受；左心室功能差的病人主动脉阻断后肺毛细血管楔压升高、心排血量降低和/或心电图呈现心肌缺血改变时可采用硝酸甘油或硝普钠降低心脏后负荷使心肌氧供需平衡获得改善。若采用硬膜外阻滞或硬膜外阻滞加浅全麻，需使用血管扩张药的机会不多。术中除注意保护心脏功能外，对肾动脉以下的腹主动脉瘤手术同样要注意对肾脏的保护。由于手术切口大，腹腔显露范围广，热量和体液丧失多，术中晶体液输注量至少应达 10～15ml/（kg·h），维持血球压积在 30%左右。此外，动脉瘤病变接近肾动脉，阻断会引起肾血流降低以及肾血管阻力增加。这类病人伴肾动脉病变的机会多，阻断主动脉时机械性因素影响肾动脉血流，动脉粥样硬化斑块样物质脱落可造成栓塞。因此，术中维持适当的尿量使之每小时不少于 0.5～1.0ml/kg 极为重要，可采用甘露醇 0.25～0.5g/kg 于主动脉阻断前 30 分钟应用，增加肾脏皮质血流使尿量充足，同样也可静脉注射呋塞米（速尿）5～10mg。如阻断主动脉期间尿量仍不适当，可用小剂量多巴胺 2～3μg/（kg·min）输注增加肾血流。经上述处理仍无尿，则多为机械性因素影响两侧肾脏血供。术后可发生急性肾功能衰竭。在阻断期间由于肾血流降低引起肾素-血管紧张素增加且持续较长时间，有人采用血管紧张素转移酶抑制剂或钙离子拮抗剂。动物实验证明在引起肾缺血之前经肾动脉注射入维拉帕米（异搏定）可有保护作用。病人术前存在慢性肾实质病变，血肌酐增高并超过 180mol/L，血管外科手术后急性肾功能不全并发症和死亡率将增高。

（三）胸主动脉瘤手术

胸主动脉瘤是较少见的疾病。根据解剖部位一般可分成升主动脉、主动脉弓和降主动脉（胸腹主动脉）动脉瘤。

1. 升主动脉瘤切除 人造血管置换多在体外循环下进行。动脉瘤部位较高、离主动脉瓣环 3cm 以上亦可考虑在低温下采用人造血管临时旁路，阻断动脉瘤近、远端血流，进行人造血管置换。升主动脉瘤合并主动脉瓣病变则应采用复合带瓣人造血管置换升主动脉和主动脉瓣，并做双侧冠状动脉开口移植。近 4 年中山医院有 21 例行上述手术。术前病情均较重、心功能差，10 例为典型的马凡（Marfans）综合征，半数以上有心绞痛史，均存在中、重度主动脉瓣关闭不全。13 例见主动脉夹层分离，且波及降、腹主动脉。麻醉和手术期间应注意控制心脏后负荷，并避免心动过缓，还应特别注意对心肌保护和停搏液的使用。主动脉供血 13 例经升主动脉高位或主动脉弓近段插灌注管，8 例经左股动脉。主动脉阻断时间平均 106 分钟，围手术期死亡 2 例（2/21），此项手术难度大、手术时间长、出血多，病人术前心功能差，要求麻醉医师积极配合协助处理。

2. 弓部主动脉瘤切除 主动脉弓动脉瘤切除涉及头臂动脉各分支，手术比较复杂费时。要

特别注意缩短头部分支的阻断时间，保护脑减少神经系统后遗症。可考虑采用的措施有：①体外循环方法：分别对无名动脉、左颈总动脉及下半身动脉插管灌注，颈动脉灌注量每分钟400ml左右；②分流法：先在升主动脉及降主动脉间用人造血管架一临时旁路，并附分支和头臂主要分支做端侧吻合，然后阻断动脉瘤近远端主动脉，切除瘤体，移植人造血管重建主动脉血流，最后拆除临时旁路血管；③低温法：体表降温至28～30℃，头部另加冰帽。在升主动脉近心部与人造主动脉弓行端侧吻合，其远端与降主动脉做对端或端侧吻合，再分别吻合头臂各分支，在中度低温保护下，可提供无名动脉及颈动脉吻合20分钟左右，两次吻合之间应有15分钟间隔，使脑血循环充分恢复。此外，尚有体外循环深低温停循环法，体温保持在15℃左右，瞳孔极度扩大，脑电图无电波活动，历时60分钟的循环停止可称安全；④脑逆灌：此方法的主要优点是避免停止脑组织循环，又不影响手术操作，目前仅属实验阶段，确切的脑保护作用尚不能肯定。至于药物如硫喷妥钠、大剂量激素、氧自由基清除剂、钙通道阻滞剂等对脑保护作用目前多数认为无确切效果。但术中应避免高血糖，实验证明在脑缺血动物，用胰岛素产生轻度低血糖可改善动物存活率和神经系统机能。为了预防术中脑供血不足致脑水肿，可用甘露醇0.5g/kg以缓和术后颅内压的升高。

3．降主动脉瘤切除　降主动脉瘤手术较上两部位简单。早年采用转流术如左房-股动脉、右房-股动脉或股静脉-股动脉，切除动脉瘤行人造血管置换术。此法虽可减少术后脊髓及肾功能不全的发生率，避免主动脉阻断造成左心室急性心功能不全，但需肝素化，术中、术后出血机会显著增加。Crawford等报道术中做转流病人出血量平均4500ml，未作转流者出血量仅1750ml。用肝素化导管经心尖至动脉瘤远端或动脉瘤近、远端做旁路，不仅导管口径要足够大，对能否预防术后脊髓机能损害仍有不同看法，但在夹层分离动脉瘤病人采用帮助较大。

（1）麻醉　降主动脉瘤和胸腹主动脉瘤手术以往作者单位多采用全麻体表降温、选择性旁路等方法。近年改用硬膜外阻滞加浅全麻，首先经$T_{9\sim10}$置硬膜外导管，待阻滞平面出现后行全麻诱导，采用气管内或双腔支气管插管，后者可配合手术作单侧肺通气。全麻后在中心静脉监测下经静脉输注4℃乳酸林格液，一般在主动脉阻断前约输入2000ml，体温可降至33.5～34℃。此法简单方便，特别合并应用硬膜外阻滞，病人可较好地承受容量负荷。

（2）维持　主动脉阻断前及时调整麻醉深度和血流动力学状态，可经硬膜外导管追加用药、静脉注射镇痛药或吸入全麻药保持病人的心率与血压较基础水平低10%～15%。主动脉阻断后血压上升，若未超过基础值的15%～20%，心电示波无异位节律或心动过缓可不必处理，尤其术前心功能良好的病人都能承受。从理论上讲，主动脉阻断后近端血压较高可增加侧支循环血流量，对阻断远端组织的血供有帮助。病人术前心功能差，术中心脏不能承受外周阻力骤增，或主动脉阻断后血压上升超过上述标准应及早或预防性应用扩血管药，如硝普钠、三甲噻酚（阿方那）和硝酸甘油。人造血管置换后开放主动脉阻断钳，处理原则同腹主动脉瘤置换术。由于主动脉阻断部位高，远端较大范围组织血供不足，开放主动脉阻断后常呈现较严重酸血症，应及时纠治。一般在开放主动脉钳后先静脉滴注5%碳酸氢钠150ml，然后按测定结果追加。

（3）肾脏　肾脏在常温下缺血30分钟即出现细胞损害。低温灌注使肾脏中心温度降至20℃，能有效抑制其代谢活动，并认为低温灌注对术前有肾功能损害的病人有保护作用。Livesay等在260例降主动脉瘤手术后肾功能不全的发生率为5.4%，认为与主动脉阻断时间关系不大而与术前肾功能状态相关。作者曾在3例胸或胸腹主动脉瘤切除人造血管置换采用输液降温或应用4℃乳酸钠林格液持续灌注双肾动脉，主动脉阻断时间70～80分钟，阻断开放后尿量保持正常，术后第1日不同程度血尿素氮和肌酐增高，这种短暂的肾功能损害于术后3天均恢复正常。

（4）脊髓保护　降主动脉瘤手术后发生脊髓损伤文献报道为1%～23%，平均6.5%。病人

年龄大于70岁，动脉粥样硬化以及急症手术发生率高。此外尚与阻断时间（>30分钟），动脉瘤性质、部位以及瘤体广泛程度有关，尤其与主动脉阻断时间呈正相关。脊髓缺血性损伤的临床表现类似于脊髓前动脉综合征。目前认为低温仍是大血管手术保护中枢神经系统最常用的措施。以作者有限的经验，即采用低温（33.5～34℃）、术中避免逾量输注葡萄糖，术后均未见有脊髓缺血损伤。

四、术后处理

大多数血管外科手术创伤较大，手术时间长，术中血流动力学变化多见以及术前存在各种伴发症。因此，术后应严密观察血压、脉搏、呼吸、神志、头颈及四肢动脉搏动、肢体活动、胸腔引流量及颜色。应保留术中有关监测措施如直接动脉内测压、中心静脉压、肺动脉测压等，待病情稳定后分别撤除。

1. 注意血容量变化　保持血流动力学稳定，根据术中失血、失液量进行输血补液，依据血压、脉搏及中心静脉压变化随时调整输血与补液量以及补液速度，尽量做到适度。

2. 连续心电图监测　注意心律与心率和S-T段变化，预防心肌缺氧，避免严重心肌氧供需失衡发生心肌梗死。这种心肌梗死常是无痛性，因此血流动力学和心率监测显得尤为重要。特别要预防术后高血压和心动过速，及早采用血管扩张剂与β-阻滞剂，如硝普钠、硝酸甘油、酚妥拉明、肼苯哒嗪、普萘洛尔、拉贝洛尔和艾司洛尔等。

3. 保持充足的尿量　补液量不要欠缺，可按需适当使用甘露醇和利尿剂等，促进肾功能尽快恢复及减轻组织缺氧所致水肿。

4. 加强呼吸管理　保持气道通畅，预防肺部并发症发生。术前呼吸功能差、升主动脉瘤或主动脉弓手术，术中采用体外循环通常术后保留气管内插管进行术后机械支持通气8～24小时，待病人情况稳定，呼吸功能良好后再拔除气管导管。

5. 术后良好镇痛　对稳定术后血流动力和预防并发症有益，特别是经硬膜外导管注入吗啡类镇痛药和/或局部麻醉药镇痛可保持下肢良好的血流，预防下肢静脉血栓形成。

6. 维持血气、pH、电解质在正常水平，保持血球压积在30%～35%左右。

7. 加强护理、体疗和尽早起床活动　重视体温监测，避免体温过低出现寒战造成机体氧耗增加，以及低体温引起外周血管收缩、心排血阻力增加。后者常是术后高血压原因之一。

（蒋　豪）

主要参考文献

1. Clark NJ, Stanley TH. Anesthesia for vascular surgery. In: Miller RD. eds. Anesthesia. 4nd ed. New York: Churchill Livingstone, 1994. 1851～1895.
2. Crawford ES, Crawford JL, Safi HJ, et al. Thoracoabdominal aortic aneurysms: preoperative and intraoperative factors determining immediate and long－term results of operation in 605 patients. J Vascular Surgery, 1986, 3: 389.
3. Dennis DM. Anesthesia for aortic vascular surgery. In: Kirby RR, Gravenstein NG. eds. Clinical anesthesia practice.
Philadelphia: Saunders, 1994. 1019～1210.
4. Roizen MF, Ellis JE. Anesthesia for vascular surgery. In: Barash PG, Cullen BF, Stoelting. eds. Clinical anesthesia 2nd ed. Lippincott, 1992. 1059～1068.

第四章　血管外科现代诊断方法

第一节　超 声 诊 断

一、概　　况

现代超声诊断技术包括二维超声成像（2-D）、超声双功仪（duplex）及超声三功仪（triplex）三大类。最后一类又称超声彩色血流成像仪（CFI 或 CDI）。二维成像提供人体某一切面上声阻抗参数及声衰减参数综合形成的大体形态声学图形（图 4-1），属形态学诊断；双功仪在二维图中以频谱多普勒法用取样线及取样门提取血流参数，系应用动目标产生回声频移的超声多普勒效应，为兼具形态学及血流动力学诊断分析的双重功能（图 4-2、3）；三功仪为在双功仪的基础上再用彩色编码显示血流流道，获得以黑/白二维图为底的血管分布彩色显示，并可在上述两种图形配合指示下用频谱多普勒法十分精确地提取各种有关血流参数。三种功能合一，应用方便、确切（图 4-4）。但在频谱多普勒中应合适调节脉冲重复频率（PRF），否则可出现频谱多普勒的混迭（aliasing）伪差（图 4-5）。

图 4-1　二维超声颈总动脉声像图　在图中部长条形平行管状结构为颈总动脉。其管壁分 3 层清晰可见，内膜层为甚细的低回声薄带；两层内膜层之间为充满血流的无回声区。内膜层外的甚低回声薄带为动脉壁的中层；再外则为高回声的外膜层。正常人内膜层光滑而连续



图 4-2　双功能超声图　图的上半部为通用的二维声像图。该图中的斜形取样线上平行短条的取样门调节到动脉的中轴，用以获得该一小区的血流流动产生的多普勒信息；图的下半部为流速——时间”图，显示血流流速在心动周期中的变化

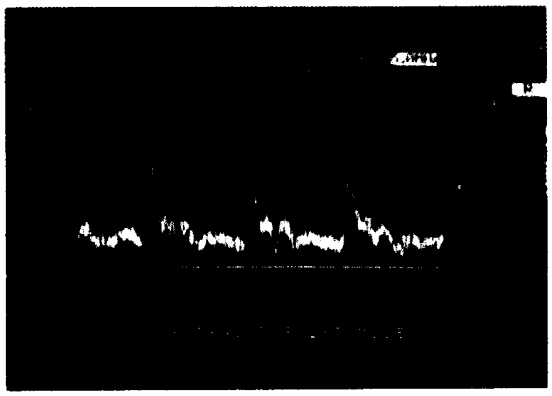

图 4-3 频谱多普勒显示方法 整图均为频谱多普勒曲线显示。在左侧 y 轴坐标上容易读出流速数据

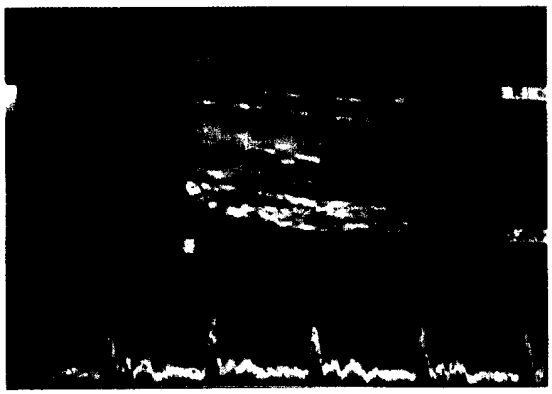

图 4-4 三功能超声图 图的上半部为超声血流成像（彩色）及通用二维声象图的结合。多普勒取样线及取样门在彩色血流图中取出多普勒信息；图的下半部为“流速-时间”图

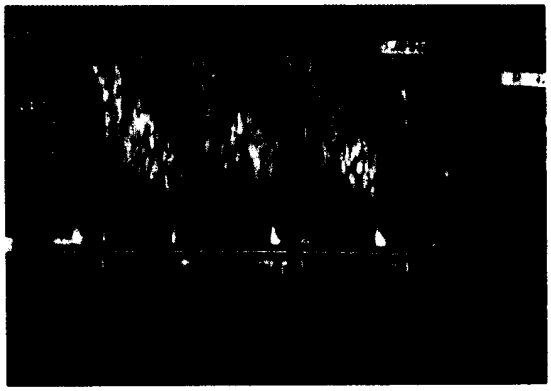

图 4-5 频谱多普勒混叠现象 图中频谱多普勒曲线其峰顶过高，被“切割”后移至图的下方。系由于多普勒频移超过脉冲重复频率的½时而发生

二、操作方法及注意点

（一）熟悉解剖知识与表面投影

不仅需了解正常脏器及周围血管的大体解剖，还需了解先天性变异及其他病变后的大体病理解剖改变。

（二）先作二维显示，再行彩色血流成像，然后用频谱多普勒测流速曲线

二维声像图是现代超声诊断中的基础，应先调节各种仪器条件，尽量清晰显示血管分布及管腔、内膜，再行彩色血流成像及测量。但在深部脏器或细小血管（特别在肥胖病人）检测时，有时极难在二维图上发现管腔。此时亦可先用彩色血流成像寻找流道，再确认管腔位置。

（三）多普勒彩色偏转

使彩色多普勒入射声束与二维图入射声束间成 30°左右的角度，可调成左偏或右偏（图 4-6）。注意使用这一功能以提高周围血管（包括颈动脉）内血流检出率，并减低流速测量误差。

（四）频谱多普勒偏转



图4-6　多普勒彩色偏转　二维图为矩形，其中彩色多普勒则呈斜方形偏转。其偏转角度在30°左右，在最左方为彩标，所示为±24cm/s，其低速灵敏度在±2.4cm/s

在血管长轴与声束接近垂直时，必须减小血流方向与声束间的夹角（θ）。θ角在20°时测量误差最小；在60°左右可达20%左右。如大于60°则测值的重复性极低，可信度不高。可用调节多普勒取样线偏转，或在探头与皮肤表面间加楔状声耦合块解决。

（五）图形记录

可用黑/白打印、彩色照相、彩色快速即印（1分钟照相）、彩色打印、录像或数字式存储（CD盘）等方法。

三、分析方法

用超声技术诊断血管疾病，应掌握科学的分析方法。不同类型的超声技术各有其特殊的性能设计，其分析方法亦随之而异。

（一）二维声像图分析

重点为形态学分析，分析顺序为：

1. 行径　血管行径有无异常，有否移位、扭曲、侧支形成等。

2. 外形　从血管的纵切面及横切面外形观察有无变化，如变细、增粗、膨出等。

3. 内腔　从血管的纵切、横切或斜切面观察血管内腔，有无狭窄、扩张、内膜斑块、溃疡、纤维化、钙化、腔内血栓形成、血栓管道再通等。

4. 血管壁　有无连续中断、内膜分离（夹层动脉瘤），人造血管管壁状况。

5. 周围　病变血管段周围软组织有无改变，如渗液、血肿、受压等。

（二）彩色血流成像分析

国内目前使用的三功仪，绝大多数为频域处理（自相关）法。其血流显示灵敏度与θ角有明显相关。原则上要避免血流方向与入射声束间垂直（θ=90°），但周围血管流向恰好多数与声束间垂直，故必须注意启用彩色偏转（steering）功能键，使θ≤60°。在无彩色偏转的设备上，则应使用外加30°楔形声耦合块使入射声束偏转，将原来的90°θ角降至60°。然后观察分析以下有关指标：

1. 流向　在上红、下蓝彩标显示中，凡向探头流动的血流（正向）呈红色，离探头的血流（反向）呈蓝色。如将彩标显示反转，即上蓝、下红状态，此时，正向血流变为蓝色，反向血流则呈红色。因此，红、蓝色绝不代表动静脉。只有观察到彩色的脉动性与血管弹性扩张及回复的存在，方能确定其为动脉；而管腔内无波动或波动甚低的连续（或间歇）性血流，且无管壁及弹性扩张及回复，应考虑为静脉。

2. 流层 使用彩色方差（variant）显示则通常将上彩标显示为红-黄色，下彩标显示为蓝-绿色。在正向血流中，流速愈低愈呈深红色；稍高，渐向淡红色变化；再高，分别呈橙色、黄色、淡黄色；最高呈白色。与此相反，在反向血流下，流速愈低愈呈深蓝色；稍高，渐向淡蓝色变化；再高，分别呈青色、绿色、淡绿色；最高呈白色（图 4-7）。用方差显示可从流道内不同的彩色层次分布以推测其流速层次的分布。在流体动力学中，流层分布有其规律性。于一内壁光滑的直管中，如雷诺数小于 2 000 时，应为层流（laminar flow）。管道中心流速最高，沿管壁处流速最低（接近零值）。方差显示可很好显示与解释。正常层流血液红细胞沿各层以同一方向流动。



图 4-7 彩标显示 于图左上方边缘部位的彩标显示红、蓝两种基色。中间为细条黑线分开，代表零值流速。其最高端 + 39cm/s；最低端 - 39cm/s。即彩标为 ± 39cm/s。本彩标属方差显示，上彩标为斜行排列的红-橙-黄-白；下彩标为斜行排列的蓝-绿-青-白

3. 湍流(turbulent flow) 血管中血流经狭窄段时，因该处面积变小，流速增速，且病变段血管内膜及内腔常呈斑块、血栓或纤维化，高低不平，致使层流状态破坏，变为湍流。湍流状态下红细胞的流线集中呈高速度流动。在彩色血流图上呈现彩色缩窄区及其中心部特亮(方差显示中变为黄白色——正向，或绿白色——负向)。于其远端出现轻度彩色镶嵌(color mosaic)现象(图 4-8)。

4. 涡流(eddied flow) 经一狭小口(或狭窄段)进入一大腔时发生涡流。涡流为变向型、旋涡状血流。彩色血流图可显示主流道两侧，呈红、蓝、黄、绿、白多色镶嵌血流分布区(图 4-9)。

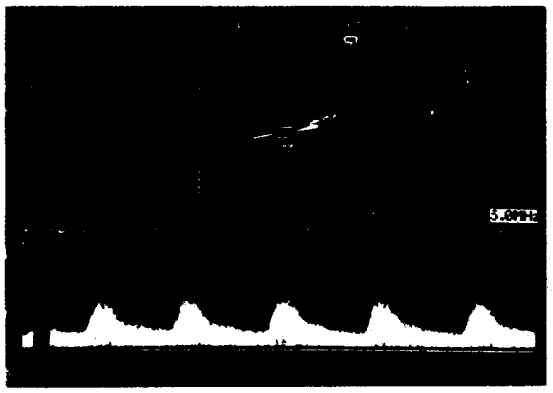

图 4-8 湍流彩色血流图 二维图显示血管内腔的狭窄段，并可见管壁血栓。频谱多普勒示窗口填充的湍流曲线

图 4-9 涡流彩色血流图 二维图上显示一个大瘤腔，腔内的血流色彩多变。于瘤顶部为深红色，至中央部位为亮白色，至瘤底后血流变向沿瘤壁向侧上方上升，故呈蓝色

5. 返流（regurgitate flow）指血管内出现与主血流方向相反的血流。可属正常，亦可为病态。在下肢动脉内（如股动脉），在左室收缩时其血流方向先向远端肢体（假定为红色），继而短期返流（蓝色），又再流向远端（红色）。此为正常状态的“正—返—正”改变。另外，大隐静脉内血流始终向心流动（假定为蓝色），如在近端加压后变为红色，即为静脉瓣膜功能不全所致的返流表现（图 4-10）。

图 4-10 返流彩色血流图 图的上半部为右股静脉的彩色血流图，其流向朝向头端，呈蓝绿色。在其近心端加压时，出现管道内红色的反向血流，故确定有返流存在；图的下半部为该静脉内的频谱多普勒图。血流先是回流，在基线的上方，在近端加压后，出现基线下方的返流

6. 无输出血流（no run-off）指血管腔内无任何彩色血流可见（断流）。此时，如为动脉管腔，有时仍可呈现传导性管壁搏动；如为静脉管腔，或明显塌陷，或腔内充满低弱回声。常为血管内部阻塞（血栓）或外周压迫（肿瘤）所致。

（三）频谱多普勒曲线上的参数分析

首先应设置频谱多普勒的取样线及 θ 角，使 θ 角小于 60°（最好在 20°左右）。然后显示多普勒曲线。

1. 多普勒曲线图整体分析 图中有一 x 轴直线，此线代表流速为零，称为零基线。通常在零基线的上方为正向血流，下方为负向血流。零基线即为时间轴，血流流速的高低与时间（心动周期）间的关系在零基线的两侧以曲线的形式显示。根据曲线的波动状态与零基线间关系，可分为：

（1）单向恒流曲线 曲线始终在零基线的一侧，平坦伴微小波动，或可随呼吸出现高低变化。肝门静脉血流曲线常属此型。

（2）单向变流曲线 曲线位于零基线的一侧，呈较大幅度的波动。颈动脉、上肢动脉、内脏动脉常呈此型显示。

（3）双向变流曲线 曲线在零基线的两侧上、下波动，振幅更大。在一个心动周期中的不同时相出现正、负向血流的变化。在髂总动脉、髂外动脉、股动脉及其远端的动脉分支均呈此型曲线，系表示动脉管壁的弹性回缩及远端小动脉的阻力两种影响。于近心脏的大、中静脉内血流，亦呈双向变流型曲线，此系右心室收缩、舒张及呼吸时胸腔内负压变化而综合形成。颈内静脉、下腔静脉、肝静脉内血流常属此型。

（4）同时相双相血流曲线 在同一时相中于零基线的两侧出现流速曲线。此属于病变型的流速曲线。在湍流、涡流时或因瓣膜功能不全而同时存在前向与反向血流时呈现此型曲线。

（5）差频多普勒声 在频谱多普勒测定时，除显示曲线外，同时可获得多普勒差频声用于听觉分析。正常动脉血流呈周期变化型水流声，或可模拟为列车开动音，音调高低改变仍属乐音范

畴；正常静脉血流呈连续型或间歇波动型呼啸声，如大风过境，音调柔和，亦呈乐音。湍流、涡流或返流声则呈刺耳的聒噪声，属噪音范畴。

2. 频谱多普勒曲线上各参数 见图 4-11。

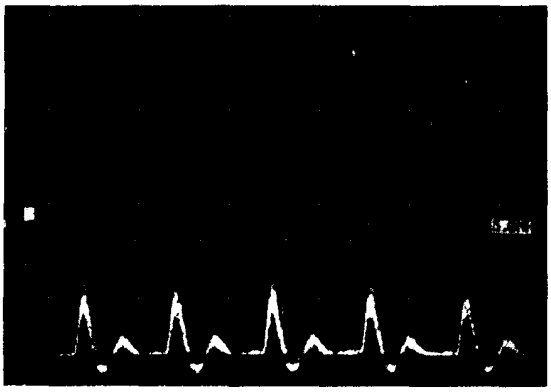

图 4-11 频谱多普勒曲线上有关参数 多普勒曲线图上，A 峰为收缩期最高流速，亦可称为峰值流速（P）；B 点为舒张期末的最低流速（谷值流速）。整个曲线上的最低流速点常在 A、B 两点之间。峰值流速与曲线最低流速点的差值称为 P-P 值

（1）频谱曲线谱宽 代表差频频率分布的广度亦即流速高低成分的分布。各层流速接近时谱宽变窄，而在湍流状态时，谱宽增宽，但通常仅抵达零基线为止，仅少数可稍超越基线。在涡流状态时，谱宽必然超越零基线抵达对方，往往双侧均至顶部并被削平。

（2）上包络线 曲线最上方的各点连接线。为空间最高流速随时间的变化曲线。

（3）下包络线 曲线最下方的各点连接线。为空间最低流速随时间的变化曲线。

（4）峰值流速（A） 为上包络线上的最大流速点。此点代表了空间最高流速的时间峰值。

（5）谷值流速（B） 为上包络线上舒张期末的最小流速点。此点代表了空间最高流速的舒张期末时间的最低流速（谷）值。

（6）上包络线时间平均值（TAMX）在一个完整心动周期中，从上包络线下方曲线所包含面积用时间长度所除后的数值。此值仅代表空间最高流速的时间平均值。不能用此计算血流量。

（7）阻力指数（resistant index，RI）是在上包络线上，峰值流速与谷值流速的差数与峰值流速间的比值。RI＝（A－B）/A（图 4-12）。RI 主要反映该血管段远端所受到的阻力。动脉肌肉支外周阻力大，RI 高；内脏支外周阻力小，RI 低。病变时（如动脉痉挛、动脉硬化）RI 可明显增高。

（8）搏动指数（pulsatile index，PI）在一个完整的心动周期中，以上包络线及下包络线之间的所有差频频率的平均值（积分值除以时间长度，mean）作为除数，而以峰值流速与曲线上最低流速点间差值作被除数所得的商数PI＝(P－P)/mean（图 4-13）。PI 代表动脉内血流的变化自由度，它受心泵喷血量、周围血管阻力几种主要因素的影响。动脉阻塞性（不完全）疾病其病变远端 PI 明显降低。

（9）阻尼因素（Δ）系近端动脉 PI 与远端动脉 PI′间的比值，Δ＝PI/PI′。

（10）上升加速度 从血流曲线上包络线主峰开始上升点至峰点间连线，即可求出上升加速度。

（11）下降负加速度 从血流曲线上包络线峰至第 1 切迹间连线，即可求出下降负加速度。

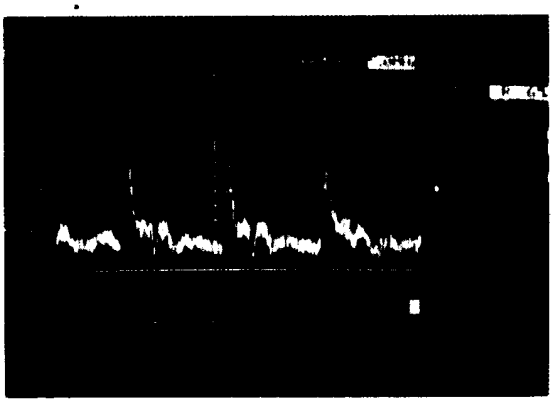

图 4-12　阻力指数　曲线上峰值流速与舒张期末谷值流速之差，与峰值流速之间的比值，即：RI＝（A－B）/A。θ角过大使流速绝对值的正确性下降，但不影响阻力指数这一比值

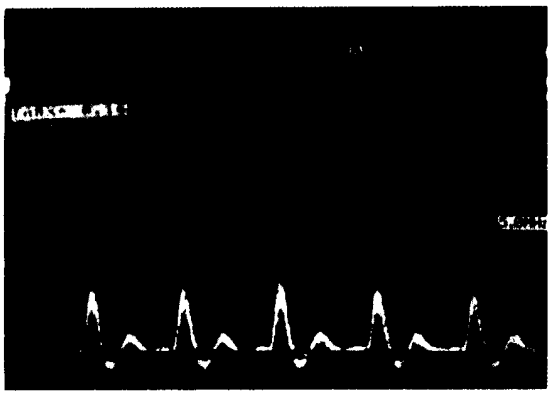

图 4-13　搏动指数　用仪器中软件，沿曲线上、下缘描画一个完整心动周期的周边（图中第 4 个曲线），获得最高流速在时间中的平均值（TAMX），即 mean。P-P 值为 mean 所除，获得搏动指数 PI＝（P－P）/mean

四、超声诊断血管疾病

（一）动脉扩张性疾病

包括真性动脉瘤、假性动脉瘤、夹层动脉瘤。真性动脉瘤多由动脉中层弹力纤维退化，血管内压力使病变段管腔不断扩张所致。动脉硬化及糖尿病病人中更易发生（图 4-14、15、16）。通常，动脉管腔内径扩大超过正常段 1/4 以上者，可作出诊断。瘤壁三层组织仍可辨认；瘤颈宽，瘤底浅；瘤体内可伴血栓。瘤腔内径超过正常段 1/2 时，常可见到细点状旋流随心搏在瘤腔内旋动。彩色血流成像则可显示腔内血流的变彩旋动。频谱多普勒则随取样区所置位置而变化，近入口处、近端瘤壁周围、中部、近出口处瘤壁周围等处其频谱图明显不同。通常其流速峰值下降，波形多振动，易出现多个外加反向小峰。

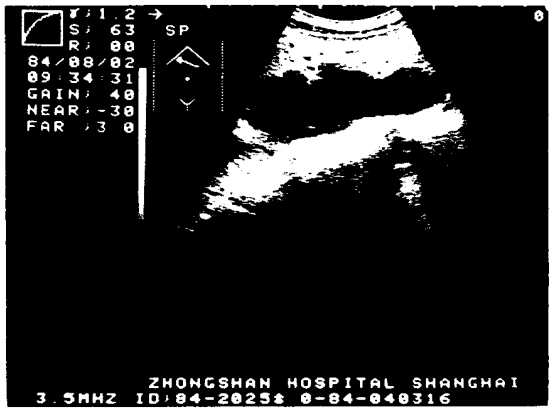

图 4-14　腹主动脉真性动脉瘤　二维声像图。上段腹主动脉呈 3 处不规则扩张。在动脉局部后壁内膜见软性斑块

图 4-15　腹主动脉真性脉瘤　彩色血流图。腹主动脉中、下段扩张，其内壁有较厚血栓层(TH)，于后壁可见不规则分布的内膜钙化区，在黑/白图上见特亮回声。血流在进入瘤腔后出现彩色镶嵌

图 4-16 右髂外动脉真性动脉瘤 彩色血流图。图左为头端比较正常的髂外动脉内血流；图右为扩张的动脉瘤瘤体（AN）及其内多处蓝色镶嵌点或小区，为涡流所致

假性动脉瘤多由外伤所致。医源性动脉导管插管并发症亦为一大原因，亦可在动脉手术后发生。二维图上显示动脉壁于某处突然中断，在中断处与周围一个大腔相通。该大腔壁搏动性扩张及回复。病人有外伤史、导管插管或动脉手术史。假性动脉瘤瘤壁无正常动脉的三层结构。另外，假性动脉瘤的瘤颈甚小，瘤底深。彩色多普勒显示明显的五彩镶嵌，频谱多普勒显示入口处明显湍流及涡流（图 4-17、18）。

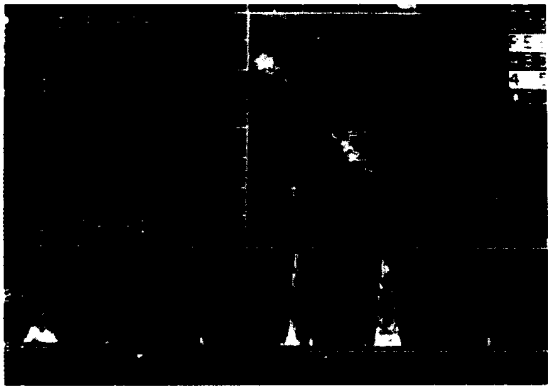

图 4-17 股动脉动脉瘤 三功图。上方显示股动脉（红色）的狭小破损处，即瘤颈，血流于此处高速进入瘤腔，故该处见细条状彩色镶嵌的湍流区及周围深蓝色的涡流区。下方频谱多普勒血流图上测得湍流区峰值流速超过 2m/s

图 4-18 腘动脉动脉瘤 彩色血流图。显示瘤颈（蓝色流道）和瘤体内的多彩色涡流。二维图上可显示附壁血栓（浅部增厚处）

夹层动脉瘤为动脉中层的分离，可显示动脉内膜破口及动脉壁内膜-外膜间的假腔（图 4-19）。假腔间有血液流动，可用彩色多普勒及频谱多普勒显示证实。有时，内膜破口较大，中层大片剥离，假腔内明显涡流。

（二）动脉狭窄性疾病

包括血栓闭塞性脉管炎、动脉硬化性狭窄、多发性大动脉炎、动脉手术吻合口狭窄、先天性动脉狭窄等。

二维声像图上可显示动脉内腔的一段或多段变窄。除先天性动脉狭窄外，常有内膜不平或腔内血栓形成。血管壁增厚。在脉管炎及多发性大动脉炎病人中，常有较长的病变节段，且流道曲折。彩色多普勒可显示此一流道，因血流方向多变而出现多段不同色彩改变。频谱多普勒曲线上

峰值明显降低，RI 变小（图 4-20、21、22、23），狭窄段的远端血流流速明显降低。在动脉手术后吻合口狭窄处，显示一局部狭窄小区，此小区呈多彩喷流，频谱多普勒示湍流及涡流，流速明显增高。狭窄远端动脉流速稍有下降。

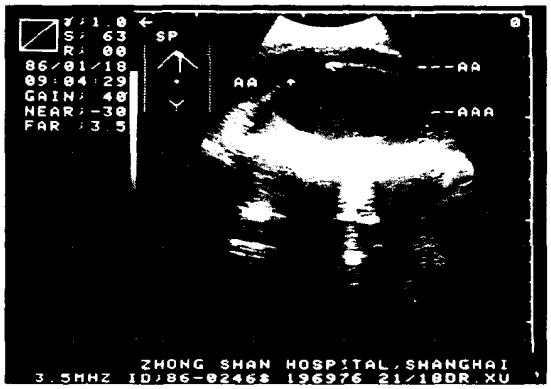

图 4-19　腹主动脉夹层动脉瘤　二维声像图。腹主动脉上段的纵切声像图上显示主动脉血流主流道（AA）及夹层动脉瘤（AAA）。显示腹主动脉左、后侧壁内膜层中断（箭头所示）以及瘤体内涡流（白色雾样细点）



图 4-20　血栓闭塞性脉管炎　彩色血流图。右腘动脉内膜增厚及血栓，使流道变窄，虽仍有血流通过，但色较暗

图 4-21　颈总动脉粥样硬化　彩色血流图。右颈总动脉管壁高低不平，见低回声斑块，尚未钙化，斑块处显示彩色血流流道变窄，但其内径减小不足 20%，未引起湍流或涡流

图 4-22　动脉硬化性狭窄　彩色血流图。左股动脉管径变细，同时出现彩色镶嵌



图 4-23　多发性大动脉炎　彩色血流图。患者颈部及上肢动脉多处内膜增厚及管腔狭窄。本图显示左颈总动脉的内膜不规则增厚及流道狭窄（红色），一小区增厚明显（箭头所示）

（三）动脉腔完全闭塞

动脉硬化性疾病常致动脉闭塞，闭塞性脉管炎严重时，亦可产生动脉闭塞。此外，左心房、左心室内血栓或二尖瓣、主动脉瓣上感染性赘生物脱落，甚至左房内粘液瘤的小片瘤体脱落均可发生动脉栓塞性闭塞。动脉闭塞在二维图上显示血管内腔中的闭塞团块（图 4-24）。彩色多普勒血流于此中断；频谱多普勒在闭塞处及紧接其远端的管腔内测不到动脉血流频谱（图 4-25）。

应用 +3cm～0～－3cm 彩标的高灵敏度彩色多普勒条件，甚易显示出动脉阻塞段周围的侧支循环小支，追踪新生血管的分布途径。此外，尚可显示管腔内血栓中的新生血管进入及再管化过程。

（四）动脉扭曲

常发生于动脉硬化的老年人。以颈动脉、锁骨下动脉及腹主动脉处较多见。二维声像图上显示动脉行径明显屈曲、呈 S 形或波浪形，可伴内膜斑块（图 4-26、27）。内腔一般平均增大，增大值超过 1.5 倍，甚或 2 倍。彩色多普勒血流图示“转向变色”效应及“垂直隐色”效应。如改用彩色多普勒能量图（CDE,）则可获扭曲动脉整段的完整彩色显示。

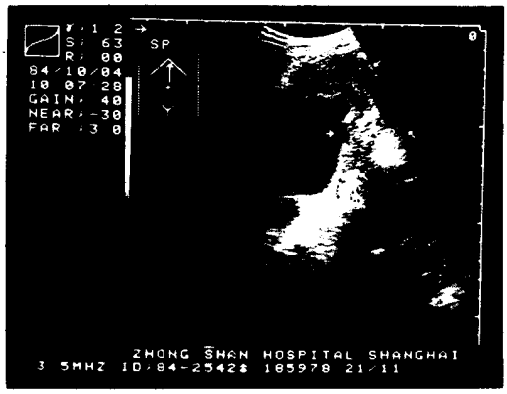

图 4-24 腹主动脉硬化性闭塞 二维声像图。腹部纵切时主动脉下段完全闭塞，显示甚厚的血栓层（箭头所指处）



图 4-25 胫后动脉硬化性闭塞 双功图。胫后动脉中、下段闭塞。其最下端为侧支内血流。图下方示在阻塞段取样时，频谱多普勒未测到任何血流曲线，仅显示一条零基线

图 4-26 颈动脉扭曲 彩色血流图。左颈总动脉轻度扭曲，管道内血流出现涡流

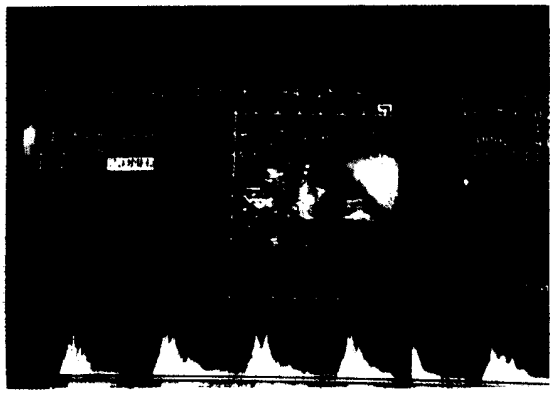

图 4-27 颈动脉扭曲 三功超声图。图上方示极度扭曲的右颈总动脉。转向变色效应与涡流相加，形成血流的多彩色。图下方为频谱多普勒曲线，显示涡流（双向）的存在

（五）静脉阻塞

多见于产后或重病期间髂股静脉血栓形成、外伤后静脉炎、感染性血栓性静脉炎、长期静脉注射、静脉内留置导管、静脉内起搏导管、Budd-Chiari 综合征、静脉内瘤栓等病因。二维声像图示病变静脉段内血栓或内腔闭塞不显示；无彩色多普勒血流显示；频谱多普勒亦测不到静脉型血流（图 4-28）。



图 4-28　股静脉血栓阻塞　彩色血流图。蓝色显示左股深静脉内血流。于其远心端管腔内显示长条形不规则血栓（箭头所指），造成股深静脉部分性阻塞

应注意正确测定静脉的方法，必须使被测肢体置于心脏水平以下，至少 5 分钟后开始测定。此时，肢体静脉系统内积累了一定容量的血液，容易在二维图上显示管腔，并可在彩色及频谱多普勒中测出较为丰富的静脉回流。否则，极易在诊断中造成假阳性。

建议采用如下体位做静脉系统超声检查：

1. 颈部静脉　平卧位，肩后置枕使头低 30°；或平卧位，足端床脚抬高 30°（头低 30°平卧）。
2. 上肢静脉　平卧位，上肢外展，下垂 30°；或向病侧侧卧。
3. 下肢静脉　头高 30°平卧。

（六）静脉内血液返流

主要发生在下肢静脉瓣功能不全疾病中。由于直立位时下肢较心脏水平低得多，静脉瓣功能不全致使血液积聚于远端静脉而产生静脉曲张。此外，下肢深静脉阻塞病变亦可使静脉血反向流动，从下肢深部流向浅部，使局部静脉扩张，而静脉瓣不能有效阻止血液返流。

病人直立时，二维图示病变静脉腔明显扩大（为正常 2 倍以上）行径弯曲，内径大小变化明显，可能发现血栓存在，使局部管腔狭窄或闭塞。彩色超声及频谱多普勒可见腔内甚低流速的血流。采用 Trendelenberg 试验可从彩色血流成像中迅速见到反流造成的彩色反转。亦可在超声检查时于其近心端加压，具反流时呈现彩色反转；在频谱多普勒图形上出现反向血流曲线（图 4-29）。

（七）动-静脉瘘

可为后天性或先天性；可发生于人体多种部位。后天性动-静脉瘘多由外伤引起，动脉瘤破向静脉；细菌性感染或由癌肿（如肝癌）侵蚀周围血管形成动-静脉瘘。此外，亦可发生于血管手术、肾移植术或其他手术后。

二维超声图对动脉瘤型的动-静脉瘘及动-静脉裂孔型瘘可能直接显示瘘口，但对交通导管型及先天性动-静脉瘘的瘘口常难直接显示。彩色超声可确切显示各种动静脉瘘瘘口部位，并表现高速血流的湍流特征。在动-静脉瘘的诊断中，频谱多普勒更具特色。周围血管系统动-静脉瘘的瘘口处流速增大，通常超过 1.5m/s（甚或超过 2m/s）；而在内脏较小血管的动-静脉瘘其流速值可超过 0.6m/s。但动脉因本身病变或受各种原因的外来压迫使内径狭窄变细时，在狭窄段亦产

生流速明显增高，常可超过 1.5m/s。因此单凭流速值增高不是诊断动-静脉瘘的唯一标准。多普勒差频声有助于诊断鉴别。在动-静脉瘘中，呈连续性聒噪声及周期性收缩期加强，如“蝉鸣音”，具有特异性表现（图 4-30）。



图 4-29 下肢静脉返流 三功超声图。左腘静脉处置放探头，在图下方的频谱多普勒曲线上显示基线下方的回心血流。于股部挤压时，出现腘静脉返流（曲线在基线上方呈现高振幅）。PRESS 代表在腘静脉上端加压开始

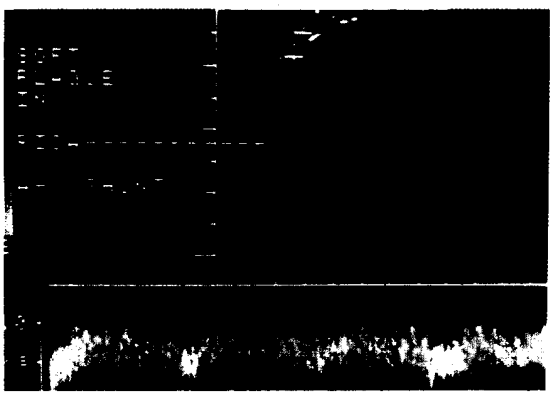

图 4-30 颈外动-静脉瘘 三功超声图。图上方示颈外动脉动-静脉瘘病变黄白色高流速及彩色镶嵌。图下方为频谱多普勒曲线。流速 >1m/s，全期湍流

用超声技术可评价动-静脉瘘的手术效果。四头结扎术后，有时在周围已有丰富侧支循环，又可复发，超声可以早期测出。

（八）动脉瘤修补术后

超声观察瘤腔的内径及有否血栓存在。修补处管壁厚度亦可测出。彩色多普勒可细致检查血流状态，有无涡流存在。少数病例并发术后血肿，二维声像图可确切检出。

（九）血栓内膜剥脱术后

由于内膜剥脱面粗糙，并常用静脉片增补动脉切口，故应详细观察血管腔内有无血栓再形成，并用彩色多普勒检查显示其流道通畅情况。再用频谱多普勒重测血流参数，以评价疗效。

（十）动脉-动脉吻合术后

二维超声观察血管对合情况及吻合口周围有无血肿。应注意所采用的吻合方法。在端端吻合术中，彩色血流分布应与正常一致；在端侧吻合术中，可能发现稍许彩色变化，则应在流入血管吻合口远端 3cm 后再观察，如无狭窄，彩色血流色彩一致；吻合术狭窄所致的湍流，可在远端相当长的部位呈现彩色镶嵌血流图形。

（十一）动脉移植术后

移植体可用自体大隐静脉、各种人造血管（涤纶、聚四氟乙烯、真丝等无缝织管）、其他血管代用品。自身血管移植后除非吻合口缝合不良漏血外，较少发生周围血肿；涤纶织管易渗血，移植后应使用二维超声检查有无血肿出现（图 4-31、32、33）。超声可估价移植血管通畅程度；彩色血流成像可确定移植段通畅的血流动力学状况。频谱多普勒法在下肢动脉人造血管（特别对波纹型织管）的远端测定血流波型时，虽移植血管管道通畅，但其负波常消失。

（十二）血管旁路移植术后

旁路移植的血管可短可长。在下腔静脉、髂静脉阻塞症中，有时可从股静脉经腹壁下、胸壁下与腋静脉吻合，亦可从股静脉经腹壁下、胸壁下进胸腔与右心房吻合。在腹主动脉及髂动脉硬化性闭塞时，或股动脉至腘动脉段闭塞时，亦可选做较长段的人造血管旁路移植术。

浅部旁路移植血管用超声易确定手术疗效。需使用 7.0MHz～10.0MHz 超声，可行滑移观察移植血管全程及用彩色多普勒显示血流；深部动脉应选用 2.5MHz～3.5MHz 超声。由于旁路血管放置部位必然离开病变血管的解剖部位，故应事先充分了解手术具体步骤与手术方法，以作为检查显示时的指导（图 4-34、35）。

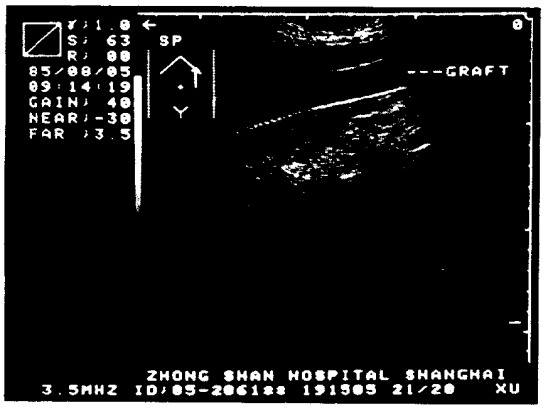

图 4-31　腹主动脉人造血管移植术后　二维纵切声像图。显示人造血管（graft）的波纹形壁，其内腔通畅

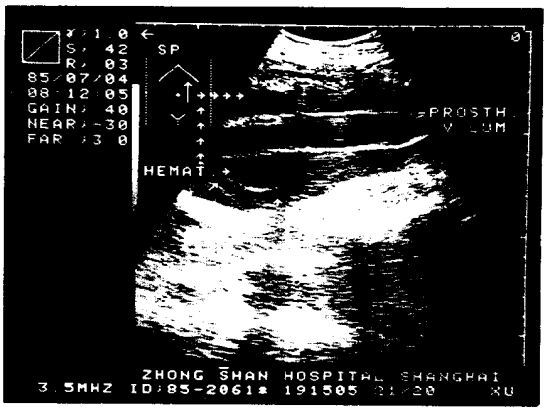

图 4-32　腹主动脉人造血管移植术后　二维纵切声像图。显示人造血管管腔通畅，但有周围血肿。PROSTH. V. LUM：移植血管内腔；HEMA：血肿

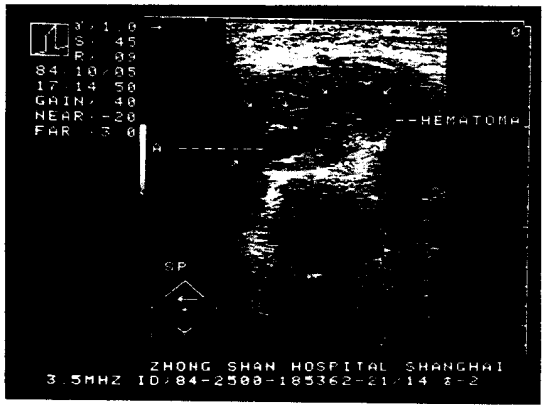

图 4-33　腹主动脉人造血管移植术后　二维横切声像图。显示人造血管周围陈旧性大血肿。A：移植腹主动脉管腔横切面；HEMATOMA：血肿（箭头所指区域）

（十三）经皮腔内血管手术（PTA）后

PTA 手术包括血管成形术、管壁斑块切除术和血管内支撑术等。二维声像图可于 PTA 后观察比较血管内腔的扩张效果，或者支撑金属环的张开情况。PTA 出现插管部位周围血肿、假性动脉瘤、血管穿破、远端管腔内血栓形成等并发症，均可用超声予以测出。

（十四）脏器动脉手术后

1. 肾移植后　了解术后肾血供情况为首要目的。由于移植肾置于髂窝内，位置变浅，超声测定血管相对容易。移植肾肾动脉一般与髂内动脉吻合，肾静脉一般与髂外或髂总静脉吻合。彩色多普勒可从肾蒂、肾段间动脉、肾叶间动脉直至皮质边缘小分支均予显示（图 4-36）。弓形动脉显示较难。要使用 CDE 技术（图 4-37）。频谱多普勒检查，于各动脉段取样显示并计算出 RI 参数。无血管性排斥者其 RI 均<0.65。RI=0.70 提示早期血管性排斥；RI>0.75 者排斥明显；RI>0.90 者提示重度排斥，常难保证移植肾成活。用 RI 指标亦可评估免疫抑制剂的疗效。此

外，RI>0.75 者彩色动脉血流分支常多退缩，其抵达肾皮质者稀少（图 4-38、39）。

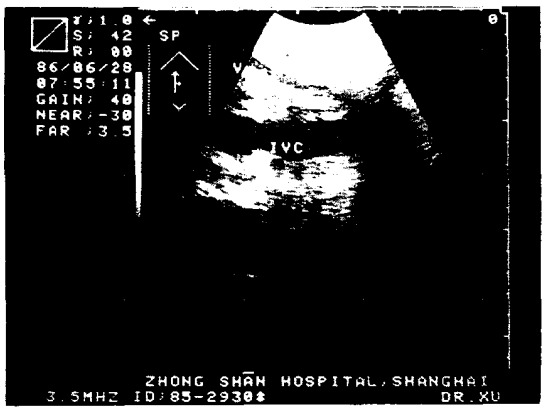

图 4-34 下腔静脉阻塞，大隐静脉旁路移植术后 于下腔静脉阻塞段的足端，用大隐静脉作 30°左右成角侧侧吻合。旁路静脉（V）通畅，IVC：下腔静脉

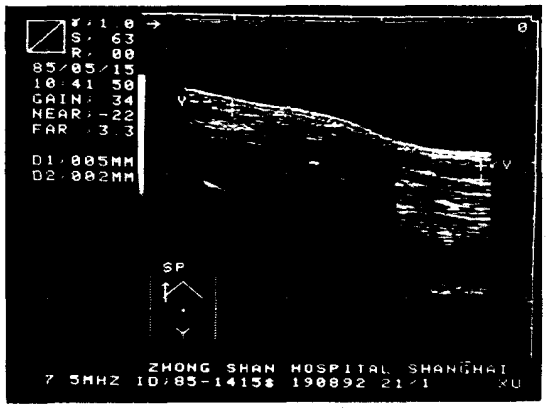

图 4-35 下腔静脉阻塞，大隐静脉旁路移植术后 移植的静脉从右腹壁皮下经胸壁进入右胸腔，与右心房吻合。该移植血管在胸、腹壁皮下均通畅（V）

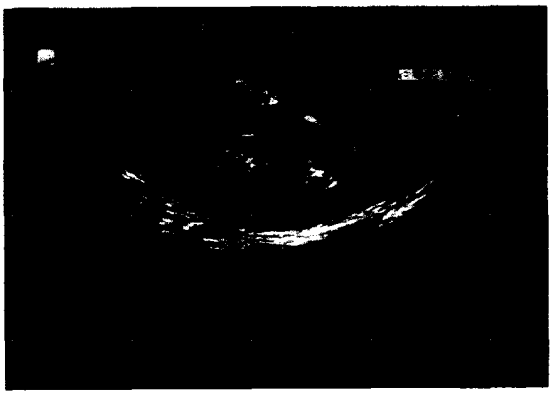

图 4-36 移植肾 彩色血流图。示肾段间血管与叶间血管，弓形血管不易辨认

图 4-37 移植肾 CDE 血流图。可显示肾段间、叶间血管及弓形血管

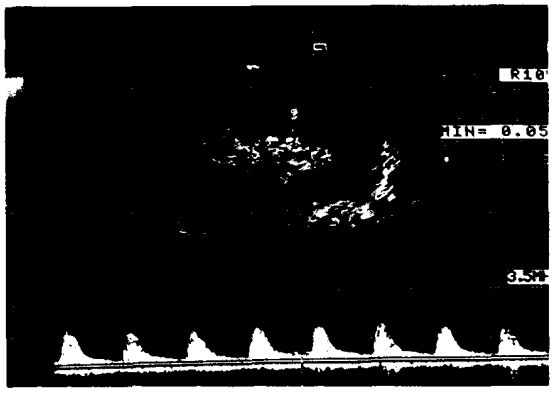

图 4-38 移植肾 三功超声图。在图下方的频谱多普勒曲线上，测得肾叶间动脉的阻力指数＝0.77，提示早期血管性排斥



图 4-39 移植肾 三功超声图。在图下方的频谱多普勒曲线上，测得肾段间动脉阻力指数为 0.80，提示明显排斥

肾移植后另一血管并发症为肾动-静脉瘘，常出现在肾血管吻合区。彩色多普勒见动-静脉之间外加多色彩斑；频谱多普勒可测得高速峰值血流（>1m/s）伴湍流；并出现蝉鸣样聒噪声。

2. 肝移植后　国外报告肝移植后门静脉内血流常呈涡流状改变，彩色多种。必须测出肝动脉内及肝静脉内血流。肝动脉中无彩色血流不一定导致肝移植手术失败，但如门静脉同时断流则必致移植肝坏死。超声可方便地提供血流信息，对临床极有帮助。

3. "门-体"静脉吻合术后　肝硬化、门静脉高压症病人可选门-体静脉吻合术治疗。可采用脾-肾静脉吻合（图 4-40、41）、脾-腔静脉吻合、门-腔静脉吻合、肠系膜上静脉-下腔静脉吻合术等。超声可直接或间接评估手术疗效：①直接显示吻合口通畅；②脾静脉、门静脉或肠系膜上静脉中无血栓存在；③彩色多普勒显示吻合口有血流通过；④以彩色多普勒及频谱多普勒作出各有关静脉中血流从肝侧向体侧静脉系统流动的证据。

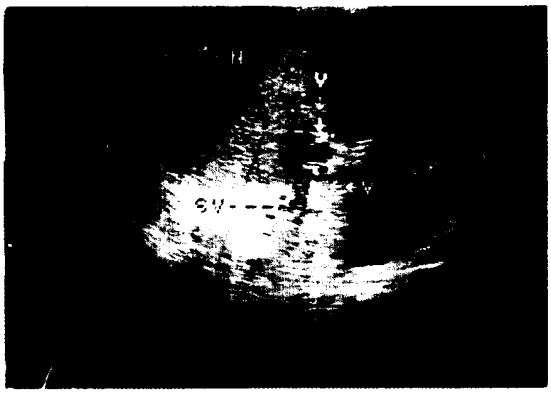

图 4-40　脾肾静脉吻合术后　彩色血流图。示脾静脉（SV）与左肾静脉（V）的吻合口通畅。SPLEEN：脾，LK：左肾

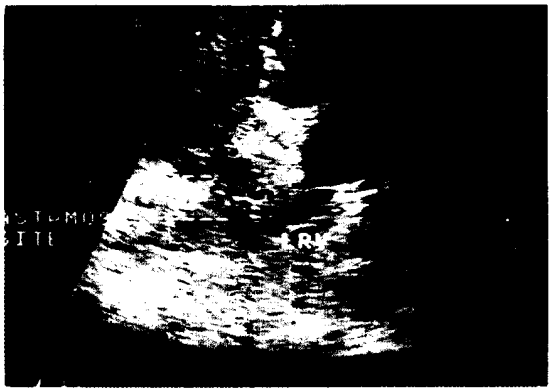

图 4-41　脾肾静脉吻合术后　彩色血流图。示脾静脉（SV）与左肾静脉（LRV）血流相通。SP：脾，LK：左肾，ANASTOMOSIS SITE：吻合口

（十五）显微血管外科手术后

1. 断指（趾）再植后　了解远端指动脉、指腹动脉有无恢复动脉血供，判断血管吻合术后通畅程度。彩色多普勒灵敏而确切地显示指动脉及指腹动脉内血流（图 4-42、43）。



图 4-42　正常指动脉　彩色血流图。手指侧部易显示指动脉内血流（单用二维声像图较难分辨血管管腔与周围软组织）

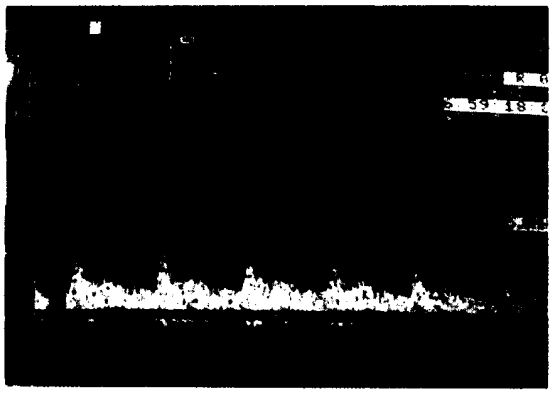

图 4-43　正常指腹动脉　三功超声图。图上方左侧为手指指腹部，可显示彩色血流。上方右侧为手指，显示一小段指动脉的彩色血流。图下方频谱多普勒曲线为动脉型，取样于指腹动脉，峰值流速 20cm/s

2. 断肢再植后 从腕部的桡、尺动脉，踝部的胫后、足背动脉通畅情况可判断再植肢体血管吻合的效果，亦可判断静脉回流情况。

3. 大网膜移植术治疗动脉供血不足 测定并评估移植网膜远端的肢体小动脉血流。

4. 测定移植皮瓣血供

（十六）检测血液透析人工动-静脉瘘

人工动-静脉瘘常用硅橡胶管连接。正常情况下，人工动-静脉瘘中血流通畅（图 4-44）。伴并发症时，可作如下超声检测。

图 4-44 人工动-静脉瘘 彩色血流图。检测血液透析病人前臂人工动-静脉瘘。该造瘘的硅橡胶接管处狭窄，故桡动脉（ARTERY）血流经过造瘘管注入静脉端（VENOUS）形成彩色镶嵌的涡流

1. 人工瘘阻塞 二维声像可显示管道内血栓；彩色多普勒示该处断流。

2. 血肿 常发生于手术后 1～2 天。局部肿胀疼痛，超声显示造瘘管周围液区；彩色多普勒示该区无血液流动

3. 假性动脉瘤 术后局部搏动性肿块。彩色多普勒显示该区血流呈涡流状

五、超声血管造影及彩色多普勒能量技术

有时对深部位小血管中低流速、低流量的血流，不能用最灵敏（2～2mm/s）的多普勒超声测出。因而发展了超声血管造影及彩色多普勒能量技术（CDE）。

（一）超声血管造影

在静脉或动脉内直接注入超声造影剂（ultrasound contrast agent），使血管内多普勒回声加强后显示。

1. 造影剂 绝大多数使用含气微泡物质的水溶液或悬浮液。要求含气微泡的直径＜4～6μm；另一种则为人造血类型的氟碳化合物，为体内网状内皮细胞吞噬后缓慢释放出氧气。亦可使用纯 CO_2 气体在液体中振荡或化合后产生 CO_2 微泡，CO_2 迅速溶入血红蛋白，无产生气栓的潜在危险。其他含气微泡的气体成分有：空气、氮气等，微泡直径在 4～6μm 左右，均用胶质、类脂质、人血白蛋白或半乳糖包裹，在注入血液后可维持 5 分至 30 分钟左右，然后包囊破裂。微气泡因其直径甚小，迅速溶入血液，几乎无造成气栓的危险。

2. 适应证 目前造影剂有两类。一类所含气泡颗粒较大，维持时间短，不能通过肺滤。此类造影剂如半乳糖制剂 SHU504（Echovist-300），CO_2 造影剂等。在周围静脉注入后，从远端静脉向右心房的静脉途径显影。右房、右室亦可显影。此类造影剂如在动脉导管插管时或动脉内保留导管注入时，可使各有关脏器的动脉系统显影。本法在肝动脉超声造影中已获成功，可显示甚小

（<5mm）的散在结节（图 4-45）。



图 4-45　肝动脉超声造影　系未切除肝癌肝动脉留置导管病例。从留置导管内注入 SHU-504，可显示甚多的回声增强小结节（常规超声未能检出），最小结节直径 5mm 左右

另一类微泡包囊直径<4μm，维持时间较长，可通过肺泡。周围静脉注入后经肺循环至左心使全身脏器动脉系统显影。此类造影剂以 Albunex（血浆白蛋白包裹空气微泡）及 SHU-508、SHU-508A（半乳糖包裹空气微泡）制剂为代表。

（二）彩色多普勒能量技术

本法系在多普勒回声信号中，不是用差频频率的振幅而是应用其能量即振幅的平方进行彩色调制显示。在本技术中，信号与噪音均被平方，而使信/噪比值明显增大，提高了检出低流量、低流速血流的灵敏度。

CDE 的另一优点为它减低对 θ 角的依赖，几乎与入射声束垂直的血流均可显示。因而，可方便地显示肾脏的弓形动脉及动脉扭曲病变段内血液的全部流道（图 4-46、47）。

图 4-46　彩色多普勒血流图　颈动脉重度扭曲病人。血流从颈根部（图右）流入时，血流流向探头，呈红黄色，及至向后变向弯曲时，血流离开探头，呈以蓝色为主的彩色镶嵌（涡流），在血流转向处，出现“垂直隐色”效应，如同血流在该处“中断”一样

图 4-47　彩色多普勒能量图　与上图为同一病人。显示重度扭曲颈总动脉的血流图形及全部流道，消除了“垂直隐色”、“变色”、“涡流”等多彩色显示，此法缺点是不能反映血流方向

CDE 的缺点是不能显示血流的方向。它只以一种彩色表示血流的存在，而失去用几种色彩作为判断正向或反向血流，因此必须与常规的彩色多普勒超声联合应用。

六、发展中的超声诊断血管疾病新技术

（一）三维成像

本技术可显示立体空间实际分布状态。根据图像处理及显示速度可分为：

1. 静态二维重组声像图 提供固定的三维图形及各种透视观、旋轴观、表面观或取任意二维切面、某感兴趣区的立体坐标三组相互垂直的二维切面等。在人为加色后，血管可以彩色管道在三维图像中显示其实际分布。

2. 动态三维声像图 提供活动的三维图形及各种二维切面。较快速度收集图像重组后，并快速回放显示。本法必须先经图像的收集阶段，故属于非实时动态显示。

3. 实时动态三维声像图 提供实时的动态三维图形及各种二维切面。系使用二维阵探头及高速多道平行处理技术。

（二）谐频成像（harmonic imaging）

发射频率与接收频率完全分离。接收及成像频率取自发射频率的第2谐频段上，即成像频率为发射频率的2倍。本法可抑制噪音，提高成像质量。

（三）B型C型同时实时成像

采用二维阵探头。B型行血管形态学成像，每5ms取一幅图像，将数据送入计算机；C型血管腔内血流流速分布剖面及每种速度的功率分布数据，亦以每5ms的时间间隔送入计算机，与B型的数据同时送入。C型将流速剖面的变化数据连续输入计算机，此即为血管内血流的“空间平均流速”值。瞬时空间平均流速与瞬时血管截面积的乘积为瞬时血流量，在心动周期中以10ms间隔的瞬时血流量积分为该血管内的真实血流量。1996年以前商品的双功或三功仪上均无测定真实血流量的能力。最新的彩色流速、流量超声成像仪（CVIQ），系应用上述原理并加以发展。可进行颈部及四肢动脉血流量的真实测定。

（徐智章）

第二节 放射性核素技术

一、放射性核素血管造影术

（一）动脉造影

放射性核素动脉造影，方法简便，病人无痛苦，可在门诊进行及重复检查，检查结果不受血压及心输出量等因素影响，因此，可以作为筛选性诊断方法。

目前，此方法在临床上已用于诊断主动脉瘤、动脉狭窄、动静脉畸形、主动脉-腔静脉瘘、动脉栓塞、侧支循环和阻塞性动脉疾患等血管疾病，并用于动脉重建术后判断血管通畅程度及血流量，实质性脏器病变部位毛细血管灌注等情况。

放射性核素血管造影与X线血管造影比较见表4-1。

表 4-1　放射性核素血管造影与 X 线血管造影比较

	放射性核素血管造影	X 线血管造影
分辨率	差	甚佳
对比度	差;可穿透骨骼;无解剖标记	佳
成像能力	甚佳	气体及盐类等在附近组织内可影响成像
操作技术	静脉注射小体积的放射性核素溶液(载体量小)	输入大量造影剂(碘化物含量高)需用高压注射器或用导管
并发症	无	可能有。特别是碘过敏的病人。大血管阻塞时,有继发血栓形成的可能,但少见。死亡率为 0.28%～3%(0.7%)
准备工作	不需要	复杂
随访检查	容易	不容易
检查部位	心脏、大血管及小腿中部以下的动脉	心脏、大血管

结果判断及分析

1. 正常图形

(1) 心脏及大血管　上腔静脉、右心室及肺总动脉显示很清楚。左心室及胸主动脉显示较差(图 4-48)。肘静脉注射后正常图象显示的时间如下:



图 4-48　心肺及大血管放射性核素造影的正常图形（模式图）

(1) 上腔静脉显影　(2) 右房、右室及肺动脉显影　(3) 肺显影　(4) 左房、左室、主动脉弓及腹主动脉显影

上腔静脉及右心房充盈　2.0～3.0 秒。

右心室　4.1秒

肺总动脉　4.6～5.0 秒，此时上腔静脉与肺动脉间存在一空白带使图像形成“U”字形。

肺显像　正常少于 8.0 秒。

左心房、左心室及主动脉弓充盈　8.15 秒。

胸主动脉　12.2 秒。

腹主动脉　左心显像后常可见到腹主动脉影，此时两肺的放射性迅速消退。

(2) 肾脏　腹主动脉及肾脏显像清晰，肾动脉显像欠清晰。肘静脉注射后各部位显像的平均时间为:

腹主动脉　12.6 秒。

肾脏　16.1 秒。

腹主动脉阴影消失　25.0 秒。

(3) 肝脏　肝动脉灌注后肝脏影像不能描绘出，因为肝脏血供主要来自门静脉。肘静脉注射后显像的平均时间为:

腹主动脉显像 13.0秒。

腹主动脉影像消失 22.8秒

肝脏显象25.9秒。

(4) 脑 可以观察到颈部大动脉血流情况，然后是脑组织的弥漫性灌注，顺序为动脉、毛细血管及静脉。正常成人颅内血管相出现的平均时间为：

颈总动脉及大脑动脉 8.6秒。

大脑动脉及毛细血管 11.4秒。

静脉及静脉窦 16.0秒。

(5) 周围动脉 可以观察到腋、肘、桡、尺、髂总、髂外、股总、股浅、股深、胫及腓动脉等。

2. 异常结果判断 本方法可以诊断动脉血栓（肱、股、髂动脉等），动脉狭窄（髂、股、腘动脉等）、动脉阻塞（桡、尺、髂、股、腘动脉等）、假性动脉瘤或血液外渗（桡、腋、股、主动脉等）、腹主动脉瘤、主动脉及锁骨下动脉弯曲、动脉重建术后（包括旁路移植血管状态、血管扩张、血管畸形及侧支循环等。

本方法的特点为可以观察到小腿中部以下的动脉，并且偶尔亦可观察到全部股深动脉。髂内动脉一般观察不到，但该动脉通畅时，放射性核素可以迅速在骨盆内出现。

在腹主动脉瘤中可以观察到动脉瘤囊、狭窄或弯曲的主动脉腔。如腔内无放射性，表示动脉瘤内有血栓形成。另外，观察腹主动脉瘤病人的髂动脉状态，对治疗具有较大价值。

在动脉外伤病人，放射性核素流出管腔外表示急性出血或假性动脉瘤形成。有时在动态期间观察不到，需要在注射后10分钟拍摄静态照片观察。

(二) 周围静脉造影

1. ^{99m}Tc酸盐法 用压脉带围绕踝部使之产生静脉闭塞。快速将7.4～74MBq（0.2～2.0mCi）0.5ml的^{99m}Tc注射于足背静脉用γ照相机拍摄骨盆及大腿部位。

静脉无病变，注射后10秒股静脉清晰可见，15秒可见髂静脉，完全闭塞时，显影延迟30秒，在左（右）股总静脉及股浅静脉出现后，髂总静脉未显示出。本方法可用于骨盆及下肢深静脉栓塞的诊断，亦可用于上肢静脉。

2. ^{99m}Tc大颗粒聚合白蛋白〔MAA或^{99m}Tc大颗粒微球体（MS)〕法 如果病人静脉正常，可以观察到股静脉及大隐静脉。

静脉无病变时，大隐静脉及股静脉清晰可见。静脉有病变时，可显示大隐静脉畸形、静脉血栓阻塞、侧支血流或延迟显像等。

静脉血栓时γ照相的表现为：栓塞部位有放射性减低或缺损区，病变区域远端有放射性潴留，并可观察到一支或多支侧支循环静脉。

(三) 脾门静脉造影

临床上可用多种方法检查门静脉循环，其中有些是形态学检查，如X线脾门静脉造影术、X线选择性动脉造影或脐血管造影术（omphalography）等。放射性核素作为示踪原子，可用于血液动力学及形态学检查，它是一种无损伤性技术。

1. 检查方法 检查前先使肝脏显像（用胶体^{99m}Tc或^{113m}In），观察肝脾大小、位置、形状、结构及功能状态，以决定脾脏穿刺部位。再用^{99m}Tc标记红细胞进行循环血容量测定。病人检查时采取仰卧位。

2. 结果及其临床意义

(1) 血液动力学检查

1) 脾门静脉血流速度，正常人与肝硬化病人无显著差别。

2) 门静脉系统有无侧支循环（图4-49)。

3）门静脉侧支循环的定量测定。^{99m}Tc 标记微球注射于脾脏内，正常时聚集在肝脏内，当有门腔侧支循环时，微球体聚积在肝脏及肺内（图 4-50、51、52）

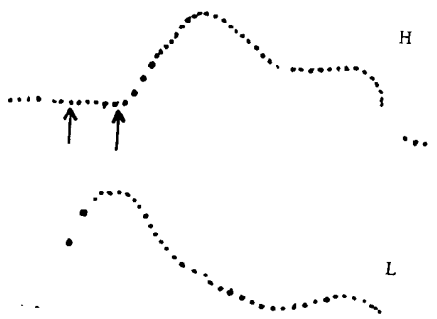

图 4-49　脾内注射放射性红细胞后得到的正常心脏（H）及肝（L）放射性与时间的关系曲线。每点代表 1 秒，心脏曲线图中两个箭头之间的时间为示踪剂到达肝、心的时间间隔（Δt），当门脉系统无侧支循环时，Δt ≥8 秒



图 4-50　脾内注射已知量的放射性白蛋白微球体，门脉系统有侧支循环的病人显示肺部放射性与时间的关系曲线。图左箭头表示微球体注射于周围静脉内，被肺毛细血管捕获形成放射性坪，即高度为 RIV，图右箭头表示脾内注射微球体，部分微球体通过门脉系统侧支循环被肺毛细血管捕获形成第二个放射性坪，高度为 RIS

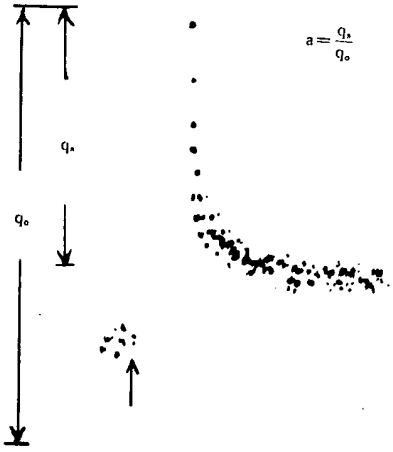

图 4-51　脾内注射放射性强度为 q_0 的放射性微球体后，脾部位放射性与时间关系曲线。每点代表 250 毫秒，q_0 放射性注入后脾内放射性达到高峰，q_s 时微球体立刻离开脾脏，其余的在检查过程中未离开，故放射性保持恒定，注入的微球体离开脾脏的部分为 $a=\frac{q_s}{q_0}$

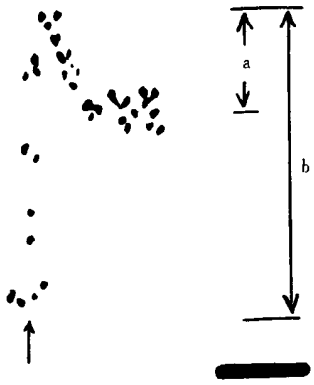

图 4-52　脾内注射放射性微球体后（肝内有血管交通支的病人），在肝右叶小区域内（不包括门脉分枝）测得的肝放射性和时间的关系曲线。部分微球体（10～30μm）不被肝毛细血管捕获，通过肝形成放射性高峰，在肝内被捕获的微球体形成放射性坪，a/b 等于肝内分流血液的百分数

4）无创伤性肝门静脉分流测定　^{99m}Tc-MIBI、^{201}Tl、$^{99m}TO_4^-$ 等直肠给药后，正常人及非门

脉高压病人放射性药物被直肠粘膜吸收后经直肠上静脉至肠系膜下静脉进入门静脉、肝脏、绝大部分^{99m}Tc-MIBI 被肝脏所处理，肝脏出现放射性的时间较心脏为早，且放射性强度远高于心脏。心前区放射性与肝区放射性比值（H/L）很低，反映心脏摄取放射性份额的参数分流指数（SI 值）亦很低（图 4-53）。相反，门脉高压病人由于门静脉压力升高，门静脉和体静脉间吻合支呈代偿性扩张，使一部分血液通过吻合支绕过肝脏直接回心。其运行路线为：直肠上静脉→直肠中、下静脉（或肠系膜下静脉末梢处的侧支）→下腔静脉→心。心前区放射性提早出现并显示明显的心影（图 4-54）。H/L 值及 SI 值上升（表 4-2）。

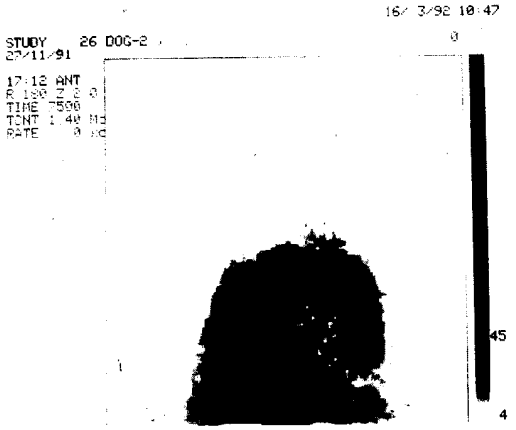

图 4-53 正常人及非门脉高压病人门脉显像 绝大部分^{99m}Tc-MIBI 被肝处理，放射性出现较心为早，放射性强度远高于心，H/L 及 SI 值很低

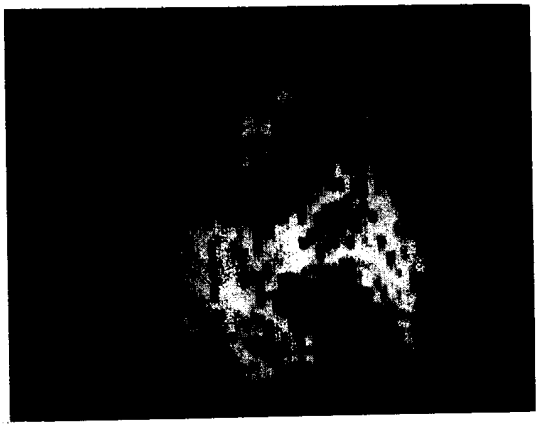

图 4-54 肝硬化病人门脉显像，心前区放射性提前出现，并显示明显的心影，H/L 及 SI 值上升

表 4-2 各种疾病的 H/L、SI 的测定结果

	n	H/L ($\bar{x}\pm s$)	SI ($\bar{x}\pm s$)
1. 正常组	8	0.21±0.08	0.17±0.06
2. 急性肝炎组	6	0.49±0.11	0.33±0.05
3. 慢性肝炎组	3	0.58±0.13	0.37±0.05
4. 肝硬化组	32	1.04±0.26	0.50±0.07
5. 肝脑病变组	6	1.40±0.17	0.55±0.08
6. 原发性肝癌组	8	0.51±0.21	0.33±0.09

n：病例数，H/L：心前区与肝前区兴趣区放射性比值，SI：心脏分流指数，$\bar{x}$：均数，s：标准差。

5）肝脏平均通过时间（MTT） 肝硬化病人与非肝硬化病人的 MTT 有非常显著的差别。肝硬化病人有肝炎病史者其 MTT 较无肝炎病史者短。另外，MTT 与肝硬化有无出血、腹水或脑病无关。MTT 与血浆总胆红质水平呈负相关（图 4-55）。

（2）形态学检查结果

1）正常图像 示踪剂离开脾脏后，脾静脉显影，然后肝脏均匀显影。当示踪剂到达心脏时，肝脏影像消失。

2）肝外阻塞 血栓或外部压迫时（如胰腺炎、胰腺癌等），脾静脉在整个或部分过程中不显影，示踪剂绕过阻塞部位流至侧支血管。原发性肝癌引起门静脉栓塞时，门静脉不显影，并可观察到网状扩大的门脉周围侧支循环，如肠系膜上静脉及胃食管静脉等。

3）肝内阻塞 可观察到不同的影像。脾、门静脉干正常；出现门静脉系统静脉侧支循环，

通过脐静脉或脐周静脉回流；出现自发性脾腔静脉分流；可判断门腔静脉吻合术后的通畅程度。

图 4-55 正常人脾内注射放射性红细胞后，肝区放射性与时间的关系曲线。红细胞通过时放射性增加形成坪 H，然后示踪剂再循环，放射性下降不完全，放射性坪 h 相当于平衡 10 分钟后的放射性，平均通过时间由曲线下的面积 S 计算：t=S/H

三、周围循环血流量测定

（一）肢体动脉血流量体表描记法

应用同位素稀释法原理测定血流量是一种快速而精确的方法。1964 年上海中山医院开始用体表描记法测定肢体血流量，曾在 1 例断拇再植和 2 例肢体动脉完全断裂重建术后的病人进行了测定，结果尚满意。

可根据血流参数将患侧与健侧进行对比确定肢体循环情况。

（二）周围循环灌注显像

动脉内注射 10～70μm 的^{131}I 大颗粒聚合白蛋白 MAA（marcro-aggregated albumin）或 185～370 MBq（5～10mCi）的^{99m}Tc（或^{113m}In）、微球体（microsphere，MS）后，放射性核素标记的 MAA 即暂时栓塞动脉末端的毛细血管，它迅速地进行代谢，无血液动力学影响及毒性，24～48 小时后放射性即消失。此方法的优点为方法简单、安全、方便。

正常时，大腿及小腿部位的放射性相似，膝关节及踝关节部位放射性较稀疏。股动脉阻塞时，小腿部位可无放射性或放射性明显稀疏。

（三）肌肉血流量测定

放射性氙组织清除试验，此方法可以估计静止血流量、缺血后的反应性充血、运动本身的作用及运动后充血等（图 4-56、57）。

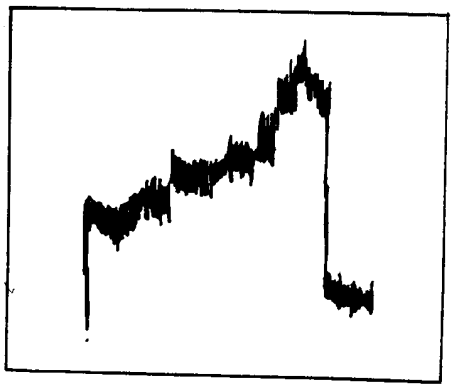

图 4-56 肢体动脉血流量稀释曲线图

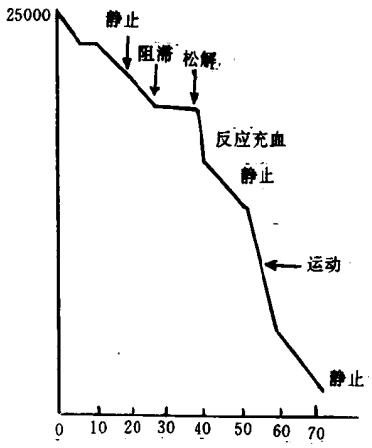

图 4-57 ^{133}Xe 组织清除试验

正常值为 53ml/（100g·min），周围血管疾病时为 17ml/（100g·min）。

（四）组织清除率测定

有些核素如^{32}P、^{24}Na等，不能自由扩散通过细胞膜，测定的结果不是血流量。如果用^{85}Kr及^{133}Xe，它们能够自由通过细胞膜，测出的结果可以代表血流量。

四、静脉血栓的定位诊断

深部静脉血栓多发生在瘀血或血流缓慢的区域。静脉血栓主要由纤维素组成，其血小板头附着在血管内膜上。为大手术后、髋部骨折、心肌梗死及脑血管意外后常见的并发症。深部静脉血栓形成并发肺栓塞者，国外资料约为 10%，国内发病率较低。单凭临床表现仅能诊断 50% 深静脉血栓形成的病人。特殊检查方法中，X 线静脉造影是可靠的诊断方法，但不适合于常规检查，对病人有一定的痛苦和危险性。超声波及阻抗体积描记术（Impedance plethysmography）方法简便，但只能用于检查大血管栓塞，如髂静脉血栓等，而不能用于检查膝关节以下的血栓。

1965 年 Atkins 及 Hawkins 首先介绍采用^{125}I纤维蛋白原摄取试验，进行深部静脉血栓的定位检查。^{125}I（或^{131}I）纤维蛋白原注射于血液循环后参加血栓的形成，即^{125}I-纤维蛋白，故在静脉血栓部位放射性较高。本方法的优点为简便、安全、对病人无痛苦，可多次重复检查，特别适用于膝关节以下的血栓检查。缺点是不能用于检查腹股沟韧带以上的血栓，检查需数天，辐射剂量高，有传染某些疾病（如肝炎）的可能性。^{125}I纤维蛋白原较^{131}I纤维蛋白原佳，因使用方便，半衰期较长为 59.7 天，γ 射线能量低，探测仪器轻便易携带等。目前此方法在国外已广泛普及应用。最近亦有使用^{125}I标记抗纤维素、^{131}I标记纤维蛋白溶酶（plasmin）、^{99m}Tc标记血小板或白细胞、^{99m}Tc标记尿激酶、^{99m}Tc标记链激酶的报道。

（一）^{125}I纤维蛋白原法

1．定点测量法（图 4-58）

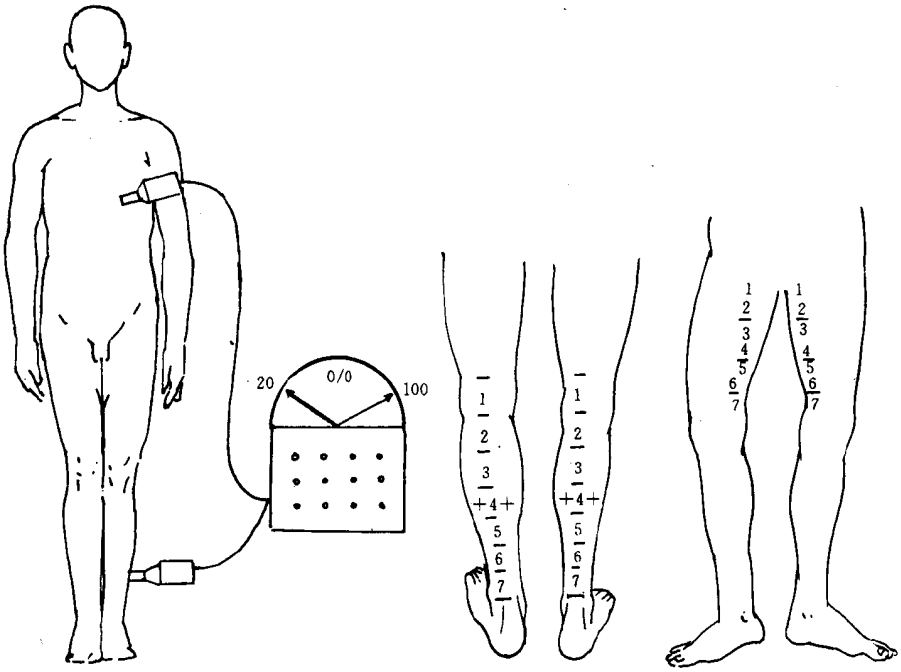

图 4-58 静脉血栓^{125}I-纤维蛋白原定点测量法

如果^{125}I纤维蛋白原的摄取超过相邻点，对侧相应点或以前此点测得放射性的15%～20%，应考虑有血栓存在。如果放射性持续增加或继续存在，则可以除外血栓的自然性溶解（图4-59）。

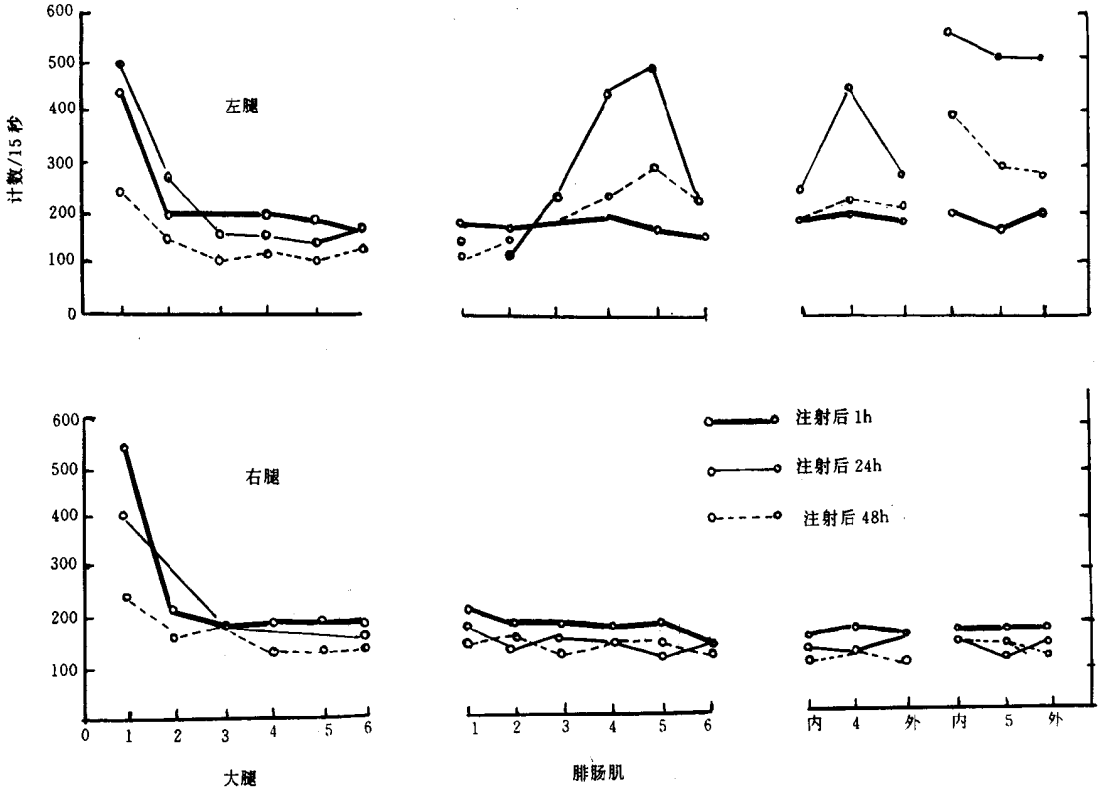

图4-59 左腿静脉栓塞有临床表现的病人，用^{125}I-纤维蛋白原定点测量的结果

2．扫描法 注射^{125}I（或^{131}I）纤维蛋白原后12小时即可开始扫描，每日扫描1次，连续7天。扫描图可用4:1比例缩小图形。

此方法的灵敏度为67%，特异性为96%。假阳性及假阴性结果各为3.5%。血栓长度小于1cm在扫描图上即不易显示出来。

本方法适用于外科、内科及产科病人。约50%的外科病人的血栓在手术时形成，30%在48小时后形成。大多数血栓（89%）开始发生在小腿。^{125}I纤维蛋白原不能检查腹沟韧带以上的血栓，因为本底较高。另外，此方法亦不能决定血栓是在足底肌肉窦或是在胫静脉内。

（二）^{99m}Tc-尿激酶显像法

尿激酶（urokinase）为自人尿中提取的高纯度干冻酶制剂。尿激酶能直接激活体内纤溶酶原，转变为纤溶酶，纤溶酶具有强烈的水解纤维蛋白作用，从而溶解血栓。用^{99m}Tc标记后尿激酶仍然保持一定的生物活性，将标记物注入后，通过γ照相机或闪烁扫描机进行显象可寻找血栓的位置。

由于尿激酶不具有抗原性，不会引起过敏反应，用^{99m}Tc标记尿激酶不仅用于肢体深静脉血栓的定位诊断而且可用于脏器移植手术前后血栓的定位。目前超声心动图对血栓的诊断率仅为50%，且血栓重量需达50g以上，用^{99m}Tc标记尿激酶对毫克水平的血栓就能检测到，另在心脏人工瓣膜替换术后能及时检测有无血栓形成。

^{99m}Tc标记尿激酶的放射化学纯度可>90%，活力测定、反应系统均在30～45秒。

上海中山医院在临床上已进行了6例病人的检查，均取得良好的效果

五、肾脏血流量测定

（一）放射性核素肾图

肾脏有分泌、排泄邻^{131}碘马尿酸钠的功能。静脉注射邻^{131}碘马尿酸钠后，用两套射性探测仪器分别对准两侧肾区，连续测量两侧肾区的放射性约15～30分钟，可同时分别测定两侧肾脏的血流情况，肾小管分泌功能和输尿管的通畅程度等。

正常的肾图曲线（图4-60）可分为三段：静脉注射邻^{131}碘马尿酸钠后0～1分钟，曲线急剧上升，此段为第一段，称为示踪剂出现段。以后，放射性持续上升，于2～5分钟达到高峰，此段为第二段，称为上升段，表示肾血流量、尿流量的改变及肾小管的分泌功能。然后放射性逐渐下降，15～30分钟即降低至高峰的50%以下，此段为第三段，称为排泄段，表示示踪剂自肾盂流入输尿管及膀胱的情况。

肾动脉狭窄时，肾动脉血流量降低，肾图曲线的高峰较正常侧低，有时肾图曲线上升缓慢，高峰较低，排泄较缓慢（图4-61）。单侧肾动脉狭窄时，肾图异常者占82.4%。双侧肾动脉狭窄时，肾图显示一侧或两侧异常者占84.2%。

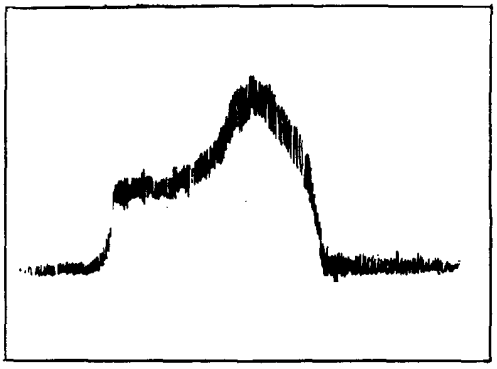

图4-60 正常肾图曲线

图4-61 肾动脉狭窄病人的肾图曲线

肾移植术后有无排斥现象、血供有无障碍、有无急性肾小管坏死，有无渗尿、尿路是否通畅等对移植肾能否存活有重要意义。肾图检查对肾移植术后的监护有很大价值。临床出现排斥现象时，首先表现为第三段下降迟缓或持续上升（图4-62）。



图4-62 肾移植后10天开始出现急性排斥

肾移植后，如出现急性无尿，多为动脉栓塞，急性肾小管坏死、排斥或尿路梗阻等原因引起。肾曲线上的排泄功能对判断缺血性损伤较摄取功能敏感。移植术后24小时内的初期肾图对判断移植肾有无缺血性损伤很重要。一般摄取功能先恢复，然后是排泄功能。

（二）肾脏血流量测定

肾脏血流量测定的原理：如果某种物质在血液中仅被肾脏所清除，并且该物质流过肾脏一次即可完全自肾动脉的血液中清除出去，那么由此物质的清除率即可求出肾脏血流量。测定肾脏血流量的物质以Diodrast及对氨马尿酸（PAH）最佳，亦有使用^{85}氪者，因为这些物质的清除率最高。

肾功能正常者用PAH测定肾脏总血流量较为准确，但在肾功能衰竭的病人，静脉血的PAH浓度几乎与动脉血的浓度相等，因此影响计算的准确性。用间接法测定肾功能衰竭病人的肾血流量远较直接法准确。

肾脏血流量测定结合心输出量测定，在临床上意义较大，有助于鉴别肾血流量减少是由于心输出量减少，还是原发于肾脏本身病变，如肾动脉狭窄等所引起。正常情况下肾血流量是心输出量的15%～25%。

本方法有助于肾血管疾病的诊断，移植肾血流一般与髂动脉同时出现，若无血流灌注或血流量减少就有肾排斥之可能，若肾未显影，即可诊断为肾动脉栓塞或肾静脉栓塞，急性肾小管坏死时，肾脏延迟灌注。

（赵惠扬　陈雪芬）

第三节　计算机X线体层扫描与磁共振成像检查

一、临床应用适应证和检查技术

长期以来，血管病变无论是动脉系统还是静脉系统，一般均采用血管造影技术作为主要的检查方法，但该技术操作复杂，有一定的创伤，且造影可产生某些并发症，具有潜在危险。数字减影血管造影技术（DSA）使造影技术简化，且可减少造影剂的用量，但为了获得清晰的图像，常选择动脉法DSA，因而仍然不能避免选择性插管带来的创伤。现代影像学技术的迅速发展，已有多种非损伤性方法可用于血管病变的检查，如超声（包括彩色多普勒）、双功超声、血流容积描记仪以及计算机X线体层扫描（CT）与磁共振成像检查（MRI）等。实践证明，上述非创伤性影像学技术在大血管病变诊断中的作用已得到肯定，目前或不久的将来，基本上可取代血管造影。但对于周围小血管病变，血管造影仍然是必不可少的检查技术。

（一）临床应用适应证

目前，CT和MRI适用于胸腹主动脉及其较大分支的检查，如头臂血管、腹腔动脉、肾动脉、肠系膜血管和髂动脉等，CT血管造影（CTA）和磁共振血管成像（MRA）技术的发展使检查范围进一步扩大，头颈部血管、肾动脉以及髂股动脉等血管都能得到良好的显示，各种动脉瘤病变以及阻塞性血管病变为最主要的应用适应证。上、下腔静脉及其主要分支以及门静脉系统均可由CT和MRI显示，各种先天性畸形和腔静脉阻塞综合征为主要适应证。

（二）CT检查技术

CT检查分平扫、增强扫描以及血管造影三维重建技术三种。平扫主要显示血管壁或动脉瘤钙化，或作为增强扫描前的定位，增强扫描在血管病变的专项检查中十分重要和必不可少，团注造影剂快速扫描尤其是动态扫描，可确保血管内造影剂浓度峰值降段即注射期完成扫描，使整个

欲被检查区域内的血管均得到清晰显影。若病变和检查范围很广，如胸腹主动脉联合检查，即使采用团注法动态扫描，也难以达到上述目的，可分次注射行动态扫描。目前已投入临床使用的螺旋CT扫描或超高速CT扫描技术，完全克服了这一缺点，在极短的时间内即可完成大范围的增强扫描，这样血管内的造影剂浓度始终保持在高峰值，血管显影十分理想。螺旋扫描机和超高速扫描机的问世，使CT血管造影三维成像技术（CTA）成为可能，在兴趣区域内，采用薄层、重叠增强横断面连续扫描，通常为2～3mm层厚，1～2mm重叠，连续扫描40～60cm层次，然后进行冠状面或（和）矢状面重建，可以得到类似血管造影的CTA图像，适用于颈动脉、肾动脉、髂动脉和股动脉等阻塞性病变的检查，以及夹层动脉瘤的检查。

（三）MRI检查技术

由于血液流空现象，在自旋回波（SE）序列图像上，流动血液呈黑色无信号结构，而在梯度回波序列图像上，血管呈白色高信号结构。横断面、冠状面和矢状面三维成像使血管结构的显示更为直观和全面，且不需使用含碘造影剂，这是MRI的优点。但由于心脏大血管的搏动，呼吸运动和胃肠道蠕动等影响，均可产生一定的伪影，并降低图像的信噪比，使图像质量下降，因此必须采用其他技术予以克服，如心电门控和呼吸门控技术，减少运动伪影。近年来发展起来的快速扫描技术，如快速自旋回波序列（fast，spin echo，FSE），回波平面序列成像（echo planar imaging，EPI）以及电影MRI（cine MRI）等，大大缩短了扫描和成像时间，患者可以行屏气扫描，甚至可以进行实时显像扫描（real time imaging），图像质量大大提高。同时可以测定血流方向、血流量、流速和流率以及脏器的血流灌注量和功能。

MRA采用特殊的扫描技术，使预定扫描层面中流动质子的信号得到加强，而静止组织中的质子信号抑制，从而产生在极低信号的静止组织背景基础上的高信号血管图像。采用的技术主要有两种：

1．时间流逝法MRA（time of flight，TOF） 由于流空现象，在SE序列MRI图像上，血管中流动的血液呈低信号或无信号。但在梯度回波序列中，RF脉冲对一选定层面或体素内的质子在短时间内反复激发，该层面中的静止组织达到饱和的稳定状态，而流动中的质子未受到反复激发的RF脉冲的影响，处于未饱和状态，当进入成像层面时，产生很强的信号，此即流动相关增强现象，时间流逝法MRA就是利用这一现象进行血管成像。时间流逝是指流动中的质子从激发标定到被检测的时间过程，非扫描层面的远端血管在标定时间过程中得不到激发信号，因而不能成像。流动快的血液得到的信号强，而流动慢的血液如小血管或静脉血管得到的信号弱。二维（2D）和三维（3D）TOF各有优缺点，3D-TOF主要显示动脉血管，2D-TOF同时显示动脉和静脉，如果在采样层面的两侧设置预饱和脉冲，可以分别抑制动脉或静脉血流信号，达到单独显示静脉或动脉的目的。

2．相位对比法MRA（phase contrast，PC） 相位对比法的基础是流动质子的相位效应，如果施加一个流动编码梯度脉冲，引起相位位移，流动质子信号增强，而静止组织中的质子信号被抑制，同样可得到磁共振血管图像。

MRA技术尽管临床应用时间不长，但已趋向成熟，并显示一定的优越性，在颈部和颅脑血管疾病检查中，基本上已替代了常规血管造影，较彩色多普勒超声图象清晰，广泛应用于颈部，颅脑血管动脉瘤，血管畸形和阻塞性病变的普查和诊断。但在腹部血管和周围小血管的应用方面尚受到一定的限制，不及头颈部应用普遍。

二、动脉系统病变

（一）狭窄和阻塞性病变

发生在主动脉及其大分支和周围血管的动脉狭窄、阻塞性病变，主要由动脉粥样硬化引起，少见原因为大动脉炎（Takayasu 综合征）、血栓性闭塞性脉管炎等。急性阻塞常由血栓栓塞引起。现以动脉粥样硬化性阻塞性病变为例介绍 CT 和 MRI 的临床应用。该病通常 40 岁以后开始起病，与吸烟、糖尿病、高血压和高血脂症等因素有关，病变好发于盆腔和下肢血管、弓上头臂动脉开口处以及颈动脉分杈处。

颈动脉狭窄或（和）阻塞，在国外发病率甚高，可引起脑血供不足和缺血性脑梗塞，MR 不仅可了解脑部有否病变，而且 MRA 检查可发现颈动脉狭窄的部位、范围和程度，单侧抑或双侧病变。据文献报道及作者的经验，MRA 和选择性血管造影确定颈动脉狭窄病变的敏感性和准确性相仿，单独血管造影如发现狭窄或（和）阻塞病变，仍需做脑部 CT 或 MRI，了解脑部有无缺血改变。彩色多普勒超声对粥样斑块的显示很敏感，但准确性不及 MRA，可作为筛选方法。CTA 为另一种可供选择的影像学方法。颈动脉为 MRA 应用最多最成熟和图像质量最好的一个部位，国内颈动脉硬化性病变虽不及国外发病率高，但也并非少见，值得引起重视。

胸主动脉粥样硬化主要导致主动脉延长、扩张扭曲和壁层钙化，在胸片上即可以观察到这些改变，CT 显示上述改变更为清楚，特别是壁层钙化，敏感性很高，在平扫图上表现为沿管壁的弧形或环形高密度影，正常血管壁一般不能显示。

腹主动脉粥样硬化病变主要累及肾动脉水平以下，往往一直延伸到盆腔内的髂血管，向上延伸可累及肠系膜上动脉和肾动脉开口。造成狭窄的粥样斑块常见于腹主动脉分杈处，髂总动脉远端和髂外动脉近端。CT 平扫可显示管壁钙化，增强扫描可显示管腔不规则和狭窄，或明显变细。对局部范围的血管病变可采用 CTA 三维重建术，其显示中等大小血管如肾动脉和髂动脉甚至股动脉的能力与血管造影接近，但显示细节和小血管方面不及后者，一般认为 MRI 可显示腹主动脉及其较大分支，以横断面及矢状面较好，MRA 的显示能力优于 MRI，但与 CTA 一样，限于局部范围，在某些方面如空间分辨率，尤其是对钙化病灶的显示不及 CTA。狭窄后血液涡流引起的信号减弱，可能造成对狭窄程度和范围的过高估计。彩色多普勒超声，CTA、MRI 和 MRA 等可作为腹主动脉及其分支血管以及盆腔和下肢血管阻塞性病变的初步和筛选检查，如病变范围广泛，或拟做外科手术或经皮经腔血管扩张成形术以及血管内置放内支架的病人，选择性腹主动脉、盆腔血管和下肢血管造影为合理适应证。

对多发性大动脉炎病例，CT 和 MRI 结合 CTA、MRA 显示主动脉及其头臂血管开口是合适的指证。

动脉粥样斑块和溃疡的脱落可引起周围血管和脑血管栓塞，血管造影应为首选，一方面显示阻塞部位，另一方面可行介入性血管再通术。对脑血管栓塞病例，CT 和 MRI 可显示脑的缺血性梗死。

（二）血管畸形

血管畸形包括血管瘤、动静脉畸形（AVM）、动-静脉瘘和静脉畸形等。血管瘤种类较多，主要有毛细血管瘤、蔓状或海绵状血管瘤以及淋巴血管瘤等。绝大多数为先天性，少数为获得性。以往显示血管畸形需作动脉造影、静脉造影或畸形血管直接穿刺造影。目前，CT 增强扫描，MRI 和 MRA 基本上可显示上述血管畸形，且可准确了解病变部位、范围和大小以及与邻近组织结构的关系。该畸形最常发生在周围肢体、脑部，其次是脏器，单独发生或以综合征的形式出现。对脑血管畸形，MRA 的显示率可达 90%～95%。CT 和 MR 的唯一缺点为难以分辨供血动脉和回流静脉。

（三）动脉瘤

按病理改变分为真性动脉瘤、假性动脉瘤以及夹层动脉瘤，按病因分为先天性和获得性，后者主要为动脉粥样硬化性，其他为外伤性（包括医源性）和炎症性等。按部位分胸、腹主动脉

瘤，主动脉分支及周围动脉瘤和脏器动脉瘤。下面按病理类型和部位论述。

1．胸、腹主动脉瘤（真性）

（1）病理　真性主动脉瘤是主动脉管腔的局部异常扩张（膨大），而血管壁仍然保持完整，瘤壁包含血管壁的内、中、外三层（图 4-63）。主动脉瘤的病因主要是动脉粥样硬化。其他病因包括主动脉壁囊性中层坏死（伴或不伴 Marfan 综合征）、大动脉炎、感染（细菌、真菌和梅毒）和先天性因素等。形态上可有梭形和囊状动脉瘤两种，前者瘤体累及血管壁整个周径，后者瘤体仅累及血管壁的一部分。胸主动脉瘤可位于升主动脉、主动脉弓和降主动脉的各个部位，腹主动脉瘤按其部位分为肾动脉水平以上的高位腹主动脉瘤和肾动脉水平以下的腹主动脉瘤。

图 4-63　真性主动脉瘤示意图

（2）临床　由动脉粥样硬化所引起的主动脉瘤多见于老年人，男性多见。多无明显临床症状。动脉中层囊性坏死患者发病年龄较轻，多在 40 岁以下，细菌性动脉瘤患者可有低热、乏力和寒颤等感染症状，胸主动脉瘤可在胸透或胸片检查时偶尔发现。部分患者因动脉瘤压迫周围器官而产生症状，如较大的胸主动脉瘤可引起气急、吞咽困难、胸背部疼痛以及上腔静脉综合征等。腹主动脉瘤可引起脐周或中上腹搏动性肿块伴钝痛或胀痛以及黄疸、肾绞痛或血尿等。主动脉瘤为具有潜在危险的疾病，当动脉瘤急剧增大可致破裂，产生剧痛、休克、乃至死亡。

（3）CT 表现　主动脉瘤的 CT 检查包括平扫和增强。平扫可观察瘤壁钙化及大致确定主动脉瘤部位。增强扫描可清楚显示主动脉瘤的大小、部位及与周围脏器的关系。

1）主动脉瘤的大小和范围　一般认为，胸主动脉局部扩大，管径＞4cm，腹主动脉局部扩大，管径＞3cm 或者超过病变近端主动脉管径的 1/3 以上可诊断为主动脉瘤。CT 为横断面扫描，可清楚显示动脉瘤管径大小，以及通过观察一系列连续横断面图像，以确定动脉瘤的远近端范围。

2）周围性钙化　动脉瘤的动脉内膜可发生粥样钙化，为周围性钙化，这一征象对动脉瘤具有诊断价值。

3）附壁血栓形成　在主动脉瘤内常存在附壁血栓。平扫时主动脉内开放管腔与血栓的密度差异多不明显，增强后主动脉开放管腔明显强化，而血栓则为低密度，无强化。如血栓内有钙化形成，则在低密度中见高密度影，而无强化改变。附壁血栓的形成可为新月形、半月形和环形等（图 4-64、65）。

4）分支的受累　主动脉瘤可累及分支，在胸主动脉可累及主动脉弓的大分支，腹主动脉瘤可累及肾动脉、髂动脉、肠系膜上动脉及腹腔动脉等。由于 CT 是横断面扫描，对总体观察动脉瘤及其分支有一定局限性，可在相应部位进行薄层加动态增强扫描以及图像重建加以克服。螺旋 CT 连续重叠扫描加重建可达到与血管造影几乎接近的图像。

5）动脉瘤与周围脏器的关系　主动脉瘤长到相当大小后，可压迫推移周围器官，如胸主动脉瘤可压迫推移气管、食管、上腔静脉和肺动脉等。也可压迫胸骨或胸椎造成侵蚀性缺损，巨大腹主动脉瘤可以压迫推移下腔静脉、十二指肠、胆总管以及输尿管等。

6）主动脉瘤破裂　胸主动脉瘤破裂由于病情危笃，进行 CT 检查的机会不多。CT 可见纵隔和心包积液及胸腔积液，积液的密度较高，可伴动脉瘤与周围组织间脂肪层消失等。对疑有腹主动脉瘤破裂而临床情况尚稳定的病人，CT 是重要的检查方法。CT 可清楚地显示腹膜后血肿或出血的部位和范围。腹膜后血肿表现为软组织密度，如是急性出血，CT 值高达 40～60HU，如

图 4-64　腹主动脉瘤 CT 平扫图，显示瘤壁钙化及血栓内钙化为高密度（箭头），血栓为低密度，而主动脉瘤的开放管腔为略高密度



图4-65　同图4-64同一病例增强后，显示主动脉瘤的开放管腔明显增强，瘤内血栓无强化，瘤壁钙化及血栓内钙化无密度变化

破裂部位在主动脉后壁，局部主动脉壁与血肿间不存在脂肪层，瘤体破裂血液可进入肾周间隙和腰大肌（图 4-66）。

7）术后改变　作为无损伤性检查方法，CT 可对术后病人进行近远期随访。术后可能发生的并发症主要有出血、感染和假性动脉瘤形成等，CT 检查很有帮助。术后近期内在移植血管和主动脉之间存在少量血液和气体是正常的。如缝合口裂开，血液将漏入此间隙，同层动态增强扫描可见造影剂进入此间隙。移植血管感染是一种致死性并发症，有作者指出术后 2 周后仍发现移植血管与主动脉间隙内有气体或 6 周后仍有液体存在（图 4-67），则提示感染存在。术后可并发假性动脉瘤。

（4）MRI 表现　MRI 为主动脉瘤的常用检查技术，包括心电门控-自旋回波法（SE）和磁共振电影（cine MRI）。不论是胸或腹主动脉瘤，横断面扫描是最基本的方法。胸主动脉瘤可以再做斜矢状位（相当于左前斜位）扫描，以观察瘤体全貌及其与主动脉弓分支的关系。而腹主动脉瘤，由于多数老年病人腹主动脉伸展扭曲明显，冠状面或矢状面常不能在同一层面显示其全貌。主动脉瘤的 MRI 表现如下。

1）主动脉瘤的大小和范围　横断面扫描能清楚显示动脉瘤的外径大小，而观察连续横断面扫描图像可了解主动脉瘤的远近端范围和长径。在胸主动脉瘤，通过左前斜位扫描图像可清楚显

示动脉瘤的范围及其与主动脉弓主要分支的关系（图 4-68、69）。

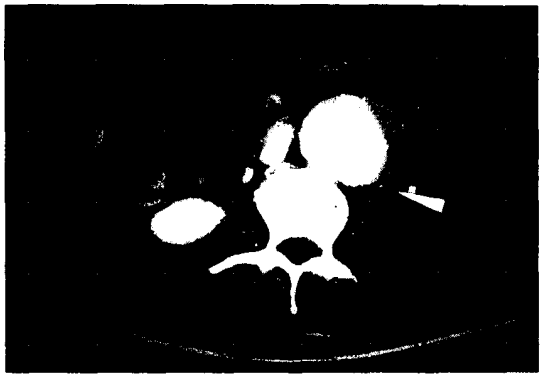

图 4-66 腹主动脉瘤破裂 CT 增强图，显示主动脉瘤开放管腔明显增强，瘤内血栓呈半月形。左侧腰大肌影明显增大，不均匀强化，主动脉瘤左后壁与腰大肌影之间脂肪层消失（箭头）



图 4-67 主动脉瘤术后改变，CT 增强图，移植分叉血管（箭头）与原动脉瘤壁之间存在少量液体



图 4-68 腹主动脉瘤 MRI 自旋回波法横断面扫描。显示巨大瘤腔呈黑色（流空现象）

图 4-69 腹主动脉瘤2D-TOF MRA，显示巨大腹主动脉瘤全貌

2）血栓形成及残腔大小　横断面扫描可显示动脉瘤内附壁血栓形成和残留的开放管腔。在 SE 序列残腔可显示为信号流空。但在较大的动脉瘤内，由于血流缓慢可产生一些腔内信号，此时须与附壁血栓相鉴别。缓慢血流在 T_2 加权图信号增强，而陈旧血栓在 T_1 加权图为中等信号，在 T_2 加权图则产生相当低的信号。

3）动脉瘤压迫推移周围器官　MRI 和 CT 一样可以显示胸、腹主动脉瘤压迫推移邻近器官的情况。

4）主动脉瘤破裂出血　主动脉瘤周围或纵隔内血肿在 T_1 加权图上产生高信号，具有特征性。但也有些作者指出在出血的最初几天内，无此表现。

主动脉瘤的诊断并不困难，但在以下两种情况须注意鉴别：①由于 CT 是横断面扫描，当主动脉明显伸展扭曲与 CT 扫描层面斜交而不是垂直相交时，在 CT 图像上所示“扩大”的主动脉管腔为主动脉的斜径，不要误认为是主动脉瘤。而 MRI 由于三个方位扫描，不存在这方面的问题。②主动脉瘤内半月形或新月形血栓形成需与主动脉夹层动脉瘤的假腔内充满血栓相鉴别。

2．主动脉夹层动脉瘤

（1）病理　主动脉夹层动脉瘤又称主动脉夹层，它不是一个真正的主动脉瘤，而是主动脉内膜撕裂后，血液进入主动脉中膜内形成夹层血肿所致。主动脉夹层可以发生在主动脉任何一个部位或甚至发生在一个分支，但常见的撕裂部位即入口点在主动脉瓣上方近端主动脉 4cm 内或主动脉峡部。在远端可有一继发性撕裂，即再入口点（re-entry），渐形成真假两腔，夹层管道趋向于螺旋形。夹层可累及分支。主动脉弓分支、肾动脉和髂血管受累者分别占病例的 50%、25% 和 50%。本病 90% 病人伴高血压和动脉粥样硬化，40 岁以下年轻患者多见于主动脉囊性中层坏死（如 Marfan 综合征），本病也见于主动脉瓣二叶式或单瓣畸形，主动脉缩窄或妊娠等。此外，外伤和医源性损伤也是原因之一。

DeBakey 等（1965）将本病分为三型（图 4-70）。Ⅰ型：夹层起源于主动脉近端，伸展到主动脉弓及降主动脉；Ⅱ型：夹层起源于升主动脉，终止于无名动脉水平；Ⅲ型：夹层起自主动脉峡部，伸展到腹主动脉。Reul 等又根据夹层向远端伸展的范围，将第Ⅲ型分为四个亚型，Ⅲa～Ⅲd。随后 Daily 等提出 Stanford 分类法，规定不管内膜撕裂的部位或夹层远端伸展的范围如何，凡累及升主动脉者为 A 型，而所有其他的夹层称为 B 型。B 型夹层的撕裂口多位于左锁骨下动脉开口部位远端 2～5cm 处。罕见的撕裂口可位于腹主动脉。B 型夹层可向近端逆行伸展入升主动脉或向远端伸展至腹主动脉或髂动脉。但通常以顺行夹层分离多见，逆行夹层分离较为少见。

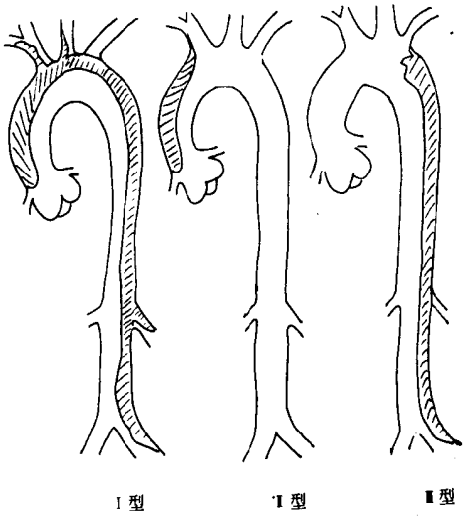

图 4-70　主动脉夹层动脉瘤（主动脉夹层分离）
分型示意图（DeBakey 分型）

（2）临床　本病发病年龄多在 40 岁以上，40 岁以下见于囊性中层坏死。男性多见。临床表现多为起病急骤，有典型的胸背部撕裂痛，疼痛可向下延及腹部。当主动脉夹层累及分支时，受累动脉搏动减弱或消失。部分病例上腹部可扪及搏动性肿块。个别慢性病人症状模糊。

（3）CT 表现　主动脉夹层的 CT 检查包括平扫和增强。平扫主要是了解有无钙化和主动脉扩张的大致范围等。增强宜采用动态增强扫描。

主动脉夹层的 CT 表现如下：

1）内膜钙化内移　平扫示内膜钙化从主动脉壁外缘内移 5mm 以上。

2）撕裂的内膜片的显示　CT 为横断面扫描，对内膜片的显示率高，且不受方向影响。在增强后 CT，内膜片多显示为弯曲的线样负性影。

3）真假两腔的显示　增强后真假两腔可同时显影，或假腔的增强与排空比真腔稍延迟。动态增强扫描和时间密度曲线能更好地显示真假两腔密度差异。真腔可受压变形。真假两腔的大小

无一定规律（图 4-71）。

4）血栓形成 血栓形成多见于假腔内。偶有假腔完全被血栓充满，而造成诊断困难。

5）内膜撕裂口的显示 由于技术条件限制，常规 CT 较少显示此征象。

6）主动脉夹层并发症 包括渗漏或破裂，可造成心包、纵隔、胸腔积血（图 4-72）。

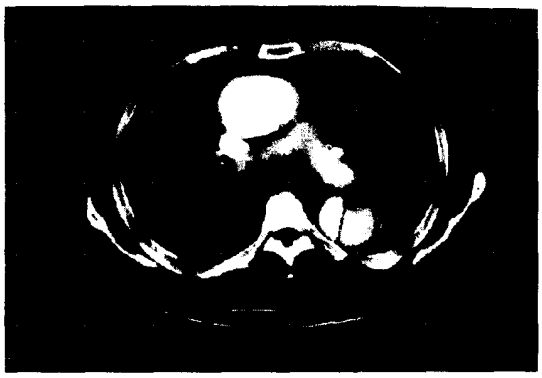

图 4-71 主动脉夹层 DeBakey Ⅰ型，CT 增强图。内膜片为线样负性影，降主动脉可见真假两腔密度有差异（假腔标以“1”），假腔内见血栓影

图 4-72 主动脉夹层分离 Debakey Ⅲ型，CT 增强图，左侧胸腔积液，穿刺为血性积液，证实夹层分离破入左侧胸腔

（4）MRI 表现 主动脉夹层的 MRI 检查包括心电门控-自旋回波法（SE）以及磁共振电影（cine MRI）。一般可常规进行横断面和斜矢状面（相当于左前斜位）自旋回波法序列，以显示内膜片、夹层部位、范围和分支受累情况。对疑有主动脉瓣关闭不全及 SE 序列显示夹层有困难者，可加做 Cine MRI。

主动脉夹层分离的 MRI 表现如下：

1）内膜片的显示 在自旋回波法（SE）序列，如在真假两个管腔内均为快速流动的血液时，内膜片表现为在两个信号流空的管道之间呈一略弯曲的线样结构。

2）夹层撕裂破口的显示 MRI 对夹层撕裂破口的显示率比 CT 要高。尤其是斜矢状位比横断面扫描对破口的显示率更高、更清楚（图 4-73）。

3）真假两腔的显示 在自旋回波法（SE）序列，真假两腔的信号视其管腔内流速的不同而异。如真假两腔均为快速流动血液，则两腔均表现为信号流空。如假腔流速较慢，则可见真腔内信号流空，而假腔内有信号改变。

4）假腔内血栓形成与缓慢血流可产生不同的信号。缓慢血流在 T_2 加权图为高信号，而陈旧性血栓则在 T_2 加权图信号降低，另外在多相位-门控成像（multiphase-gated images），由于在心脏收缩期与舒张期动脉的流速不同，使缓慢的血流在心脏收缩期和舒张期产生的信号强度不同，而血栓的信号强度则保持不变，由此可以区别两者。

5）夹层范围及分支受累情况 由于 MRI 可以从三个不同方位显示主动脉情况，可清楚了解夹层的范围。夹层伸展的范围一般较长，但个别病人夹层范围相当局限，仅局限于 1～2 个层面的范围内。MRI 可显示主动脉分支（如主动脉弓分支、腹腔动脉、肠系膜上动脉、肾动脉和髂动脉等）受累的情况及其发自真腔还是假腔。如分支血管存在信号流空现象，则表明该分支血管通畅。

6）由于内膜片在心脏周期内的运动，可给 SE 序列显示内膜片造成一定困难。而 cine MRI 则是显示运动的内膜片的最好方法。而对于由夹层引起的主动脉瓣关闭不全，可以在一次 MR 检查中加做 cine MRI 明确诊断及做返流程度定量分析，不必再另做主动脉造影，既省时又无损伤。

7）主动脉夹层分离渗漏或破裂引起的并发症包括心包、胸腔、纵隔积血和主动脉周围血肿。在心电门控自旋回波法（SE）序列中，T_1 加权图上出血通常表现为高信号。

8）MRI的局限性在于对钙化不敏感，不能明确显示内膜钙化内移的征象。

（5）鉴别诊断　当主动脉夹层假腔内充满血栓时需与动脉瘤内血栓形成鉴别，有时鉴别诊断相当困难。如发现管腔存在狭窄或畸形，血栓伸展的范围超过7cm以及在不同的解剖层面血栓在主动脉内的位置改变则提示主动脉夹层的诊断。此外，CT还可见主动脉夹层病人内膜钙化内移和主动脉瘤病人的周围性钙化。

3．假性动脉瘤　假性动脉瘤是由于某种原因引起动脉管壁破裂，在血管周围形成一局限性纤维包裹性血肿，并且仍然与受损伤的母体血管相通（图4-74）。假性动脉瘤的瘤壁主要由纤维组织构成。其病因主要是创伤和手术后并发症。其他原因还有感染和动脉粥样硬化等。假性动脉瘤可以在外伤或手术数月、数年甚至几十年后发生。

图4-73　主动脉夹层DeBakey Ⅲ型，MRI自旋回波法斜矢位扫描。显示内膜片为线状结构（箭头），位于真腔（快速流动血液呈黑色）与假腔（流速慢，有信号略增高）之间。胸腔内大片略高信号为夹层破入胸腔，显示主动脉夹层破口（箭头）

图4-74　假性动脉瘤示意图，假性动脉瘤通过窄颈与母体血管相通

假性动脉瘤的CT表现如下：

（1）平扫见肿块与母体血管关系密切。在慢性病人，假性动脉瘤的瘤壁和瘤腔内有斑块状或斑片状钙化。

（2）增强后见母体血管腔显影后，假性动脉瘤内开放的管腔开始显影，假性动脉瘤与母体血管之间有颈相连。增强和延迟扫描见假性动脉瘤的显影和排空较母体血管迟缓。瘤腔内常有大量血栓。个别病例，瘤体内几乎完全被血栓所充填，开放瘤腔很小，使含造影剂的血液难以进入，而误诊为软组织肿瘤。

（3）瘤壁的钙化和强化。急性病人瘤壁既无钙化也无强化表现；慢性病人，瘤壁的钙化和强化相当常见；亚急性病人瘤壁可有强化，而钙化少见。

（4）假性主动脉瘤长到相当大小，常可压迫、推移邻近器官，如胸主动脉假性动脉瘤可压迫推移气管、肺动脉等，腹主动脉假性动脉瘤可以压迫推移肾脏等。

MRI可以横断面、冠状面及矢状面等多方位显示假性动脉瘤与主动脉母体血管之间以颈相

连的空间关系。在自旋回波法（SE）序列可见主动脉管腔内信号流空。假性动脉瘤腔内开放管腔可见信号流空，并与主动脉管腔相连，而假性动脉瘤内血栓有一定信号强度。但 MRI 不能很好显示血栓内钙化。

在动脉瘤病变的检查方法中，血管造影虽然是传统的检查手段和黄金标准，然而，作为无损伤性计算机体层扫描检查方法，CT 和 MRI 对动脉瘤和主动脉夹层等病变的检查具有很大潜力。在随访病例中可多次重复检查。除能显示动脉瘤及血管本身病变外，还能满意地观察动脉瘤与周围器官的关系。随着设备和检查技术的日趋完善，目前在动脉瘤检查中 CT 和 MRI 已基本取代传统的血管造影。

三、静脉系统病变

中心静脉（上、下腔静脉）以及与之连接的大静脉如头臂静脉、锁骨下静脉、颈静脉、肾静脉、髂静脉等均可被 CT 和 MRI 显示，门静脉系统同样可以清楚显示。但周围肢体静脉或因血管较细，或因血流缓慢很少能被 CT 和 MRI 显示。有关下肢静脉的病变如深静脉血栓形成以及下肢静脉瓣膜功能不全等未见有 CT 和 MRI 应用的报道。上行性或下行性静脉造影以及彩色多普勒超声和双功（duplex）超声仍然是不可替代的主要检查方法。

（一）上腔静脉畸形

最常见的上腔静脉畸形为永存左上腔静脉。左颈内静脉与左锁骨下静脉汇合到永存左上腔静脉，大多数病人经冠状静脉窦进入右心房，少数病人在冠状静脉窦缺如时直接引流入左心房。右上腔静脉可以同时存在或缺如。本病不伴房间隔缺损或其他先天性心脏病者，可无明确临床症状。

在 CT 或 MRI 横断面扫描上，可见永存左上腔静脉位于左侧，位置类似于正常上腔静脉的右侧位置。在右上腔静脉缺如者，仅见左上腔静脉圆形血管影位于主动脉弓左侧，而右侧气管前方没有上腔静脉影。向尾端层面追踪，可见左上腔静脉位于左肺门前方，然后进入扩张的冠状静脉窦。如右上腔静脉存在，则在双侧均可见上腔静脉影，可见右上腔静脉引流入右房，而左上腔静脉最终引流入冠状静脉窦和右房。

（二）上腔静脉阻塞综合征

CT 和 MRI 对显示由于外部病变压迫所致上腔静脉阻塞或上腔静脉内血栓或癌栓形成具有很大优势，既可观察上腔静脉内情况，又可查明上腔静脉阻塞为外部或内部原因。

对外部病变的压迫，CT 可显示其可能的病变包括纵隔肿瘤、纵隔淋巴结肿大以及主动脉瘤等。同时有上腔静脉影受压变形，胸壁广泛的侧支循环血管或伴奇静脉扩张。而上腔静脉内血栓形成，CT 表现为上腔静脉影增大，在增强 CT 见上腔静脉管径内血栓不增强呈低密度影，周围环以静脉壁强化。但须注意，在团注法增强 CT，由于层流现象，可以在增强早期表现为低密度或不均匀密度，对可疑病人须加延迟扫描以证实之。

MRI 对上腔静脉阻塞性病变的显示与 CT 相似。不同期的血栓在 MRI 具有不同的信号强度。在 SE 序列，陈旧血栓为低到中等信号，甚至在 T_2 加权图也然。肿瘤癌栓在 T_1 和 T_2 加权图上信号强度与原发肿瘤相似。MRI 还可在冠状面上清楚显示上腔静脉内癌栓或血栓及其伸入右房的范围。

（三）下腔静脉畸形

大部分下腔静脉畸形并无临床症状和体征，仅为影像学检查过程中的偶然发现。多数病人并无临床意义。少数病人伴其他畸形。正确认识各种下腔静脉畸形的 CT 和 MRI 表现，可以避免与其他病变混淆，或者引导医生去发现有关的合并畸形。

1．下腔静脉肝段缺如伴奇静脉或半奇静脉连接　下腔静脉在肾静脉和肝静脉之间缺如，这种畸形可作为孤立性病变发生，或伴先天性心脏病、多脾、左侧异构和腹部内脏转位等。

CT 和 MRI 表现为从髂总静脉汇合处到双肾静脉水平，下腔静脉显示正常，而在正常下腔静脉的肝段部位，右膈脚前方与肝脏尾叶后方之间不能见到下腔静脉，往头端平面，在肝影内也见不到下腔静脉影，在右膈脚后主动脉右侧增大的奇静脉表现为孤立性圆形阴影，或者膈脚后主动脉两侧可见增大的奇静脉和半奇静脉影。须注意不要将奇静脉或半奇静脉误认为增大的淋巴结。部分病人可合并肝静脉阻塞，造成继发性 Budd-Chiari 综合征。

2．下腔静脉易位（左位下腔静脉）　该畸形可见单个下腔静脉自脊柱左侧上升，在肾静脉水平，下腔静脉跨过主动脉的前方或后方，沿脊柱右侧上升，穿过膈肌进入右房。

CT 和 MRI 表现为在肾静脉水平以下，可见单个大的血管结构即下腔静脉位于腹主动脉左侧；在肾静脉水平，左位下腔静脉跨过主动脉前方或后方到达右侧，在肾静脉水平上方，可见单个下腔静脉位于脊柱右侧，可追踪到心房下缘水平。

3．双下腔静脉或下腔静脉重复畸形　在双下腔静脉畸形，于肾静脉下方脊柱之右侧可见一下腔静脉，而在脊柱左侧也可见一下腔静脉，即双下腔静脉。上升至肾静脉水平，左下腔静脉通过一血管结构绕过主动脉前方或后方加入右侧下腔静脉，在肾静脉水平上方直至横膈，仅见右侧单一的下腔静脉。

CT 和 MRI 表现为肾静脉水平以下，见左右两支下腔静脉分别位于主动脉两侧，在肾静脉水平，有一个血管结构跨过主动脉的前方或后方，而在肾静脉水平上方仅见单支右位下腔静脉。

在诊断中须注意区分下腔静脉易位与双下腔静脉畸形。在双下腔静脉畸形，于肾静脉水平远端除左位下腔静脉外还可见右侧下腔静脉一起延续到分杈与髂静脉相连。而下腔静脉易位者在肾静脉水平远端之右侧未见下腔静脉。此外，双下腔静脉畸形中的左侧下腔静脉需与扩张的左侧生殖腺静脉鉴别。在 CT 向尾端切层时，跟踪其行径可明确诊断。双下腔静脉畸形的左侧下腔静脉终止于髂总静脉水平，而扩张的左侧生殖腺静脉可进一步跟踪至腹股沟管水平。

4．环腔静脉输尿管　环腔静脉输尿管又称腔静脉后输尿管。该畸形是右输尿管在向下行进入膀胱的行径上，行走于下腔静脉的后方和环绕着下腔静脉的内侧部分。

CT 增强图像上可见右侧输尿管近端位于下腔静脉内后方，然后绕到下腔静脉之前，这样输尿管部分环绕下腔静脉。

（四）下腔静脉阻塞

下腔静脉血栓或癌栓形成是下腔静脉梗阻的最常见原因。CT 可显示下腔静脉内血栓或癌栓的大小和范围，可帮助鉴别腔内病变和下腔静脉腔外压迫，并可了解整个腹膜后腔情况。但在 CT 图像上较难鉴别下腔静脉内血栓形成或肿瘤癌栓形成。它们都表现为腔内充盈缺损和局部管腔扩大。在增强前 CT 上，肿瘤癌栓造成的腔内充盈缺损密度通常比周围血液密度低。新鲜血液形成的血栓密度与循环血液类似，而陈旧血栓的密度则比周围血液低。在增强后，不论是肿瘤癌栓还是血栓均表现为一个低密度透光的充盈缺损。下腔静脉癌栓可表现为低密度充盈缺损影的周边密度增高，有作者将它解释为下腔静脉壁的血供增加或肿瘤血管。有的病人，肿瘤癌栓还可伸展超过下腔静脉壁的范围，诊断可更为明确。在下腔静脉完全阻塞病人，CT 显示广泛侧支循环形成。

在诊断下腔静脉血栓或癌栓形成时，须注意区别腔内充盈缺损与层流现象。在增强早期，可出现下腔静脉近地壁一侧带状高密度影，而其余部分为低密度影。为避免将下腔静脉层流现象误认为血栓或癌栓，可在可疑层面进行重复扫描或延迟扫描，如充盈缺损持续存在，则诊断血栓或癌栓无疑。

MRI 能显示下腔静脉内癌栓或血栓形成以及与周围脏器病变的关系。对腔内阻塞为癌栓或

血栓形成，鉴别诊断有一定困难。有作者指出，GRE 序列对鉴别两者有一定帮助。在 GRE 序列血栓的信号相当低，类似于或低于骨骼肌的信号强度，而癌栓的信号强度要比骨骼肌信号强。

（五）Budd-Chiari 综合征

Budd-Chiari 综合征为肝静脉血栓形成，肿瘤压迫下腔静脉及肝静脉或下腔静脉肝段阻塞所致肝静脉阻塞或下腔静脉肝段阻塞。临床病程较长，可同时存在下腔静脉阻塞和继发性门脉高压，表现为下肢肿胀、下肢及腹壁静脉曲张、肝大、腹水、黄疸及食管静脉曲张等。

CT 平扫和增强可显示下腔静脉肝段缺如，下腔静脉受压变扁或血栓形成。肝静脉不显示，可累及 1 支、2 支或 3 支肝静脉。由于肝脏尾叶的静脉血由肝短静脉直接回流到下腔静脉，尾叶的体积保持正常或代偿性增大，增强后其密度高于肝脏其他区域。此外，还可见脾大及侧支血管等门脉高压表现。

MRI 对于下腔静脉和肝静脉的显示较 CT 为佳。可显示下腔静脉的管腔狭窄或闭塞，以及肝静脉闭塞。肝脾肿大，肝实质信号不均匀（图 4-75）。MRA 和 CTA 对显示门脉高压，肝内和肝外侧枝血管以及 MRA 在门脉血流方向等方面将为临床医师提供许多重要信息。

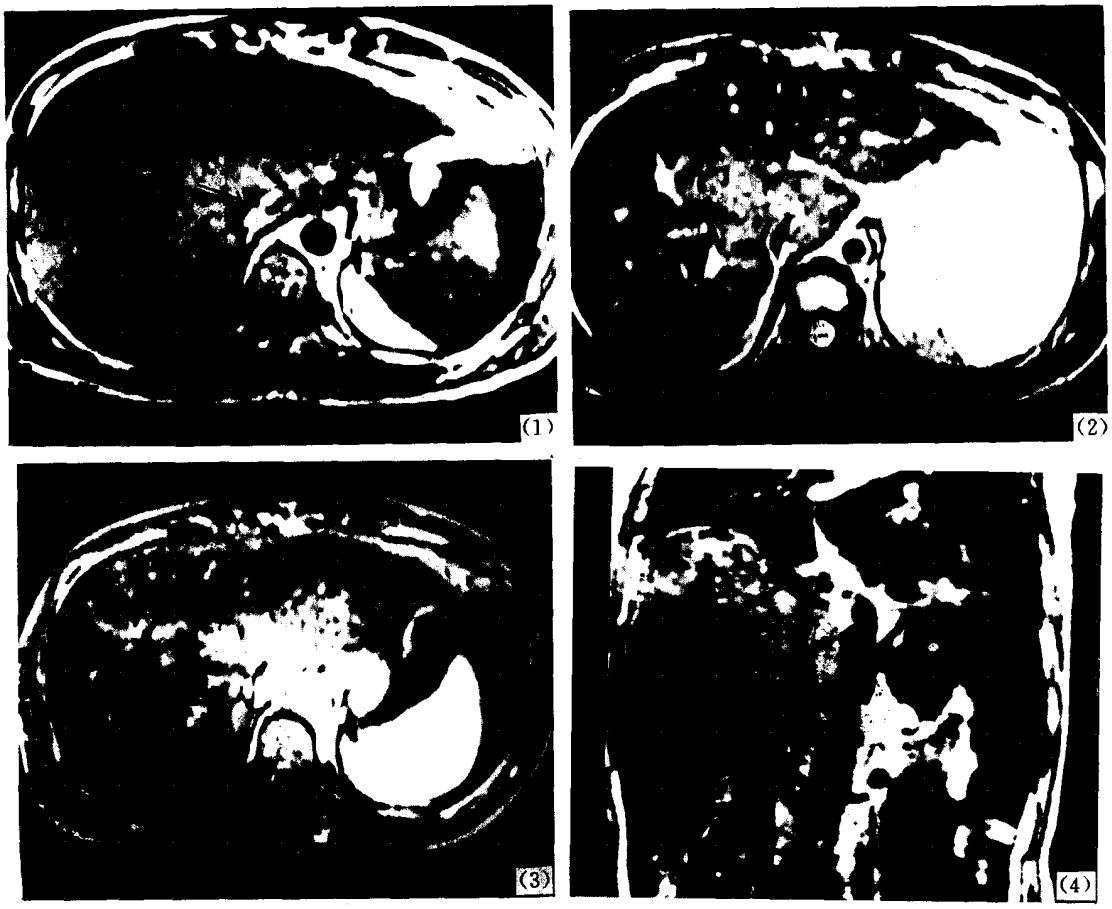

图 4-75 Budd-Chiari 综合征 MRI 所见

（1）MRI 横断面 T_1 加权示肝实质信号不均，尾叶信号增高，肝脾肿大，下腔静脉明显受压变细，仅见左肝静脉起始部信号流空（箭头）　（2）MRI 横断面 T_2 加权示肝实质信号不均，下腔静脉变细　（3）快速序列扫描及 Gd-DTPA 增强后示肝实质信号不均　（4）冠状位 T_1 加权平扫图示肝脾肿大，下腔静脉肝段上部呈楔形狭窄（箭头），与下腔静脉造影相符（此处未显示）

（周康荣　陈祖望）

第四节　其他无损伤检查技术

目前血管外科的无损伤性检查技术主要包括多普勒超声血流、彩色超声波扫描等，除此之外，还可通过综合阻抗体积描记图、光电容积描记图、超声波听诊等检测动、静脉疾病。Medacord PVL 无损伤血管检查仪具有多种功能：

1．下肢动脉节段性测压等方法测定下肢动脉狭窄或闭塞。　在下肢动脉远、近端多个不同水平面测量收缩压力和确定袖带之间的压力差别，如某节段压差增大则提示该节段动脉有狭窄性病变存在。

用超声听诊器测得肱动脉收缩压为分母，踝部足背动脉收缩压为分子，其比值即为踝/肱指数，正常时≥1，如<1，则往往提示下肢动脉狭窄或阻塞（图 4-76）。

应用光电容积描记检测皮肤毛细血管血循环变化，并可检测不同部位动脉的脉动波。

2．应变阻抗容积描记仪等测定下肢深静脉通畅度　患者下肢抬高约 40°，充满水银的硅管环绕在小腿部，在大腿部环绕宽气囊，通过应变计可描记小腿基础阻抗，然后将大腿部气囊加压到 5.88kPa 以阻断静脉回流，持续描记小腿容量增加后阻抗的变化，直到静脉压与气囊压相等时（曲线平稳），迅速放松气囊压力，并记录小腿容量减少的速率。下肢腘、股、髂静脉血栓形成时，静脉回流阻断后，小腿容量增加程度减少，气囊松压后，小腿容量减少的速率变慢（图 4-77）。

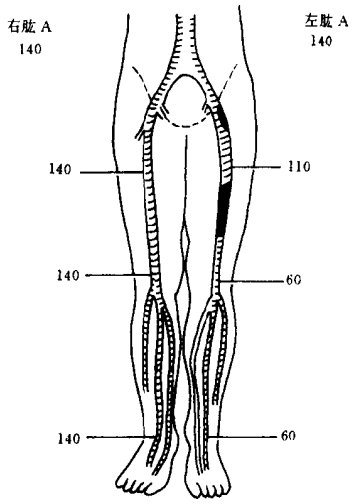

图 4-76　一病人测得右侧踝/肱指数为 1（140/140），左侧踝/肱指数为 0.43（60/140），提示左下肢动脉有狭窄或闭塞性病变

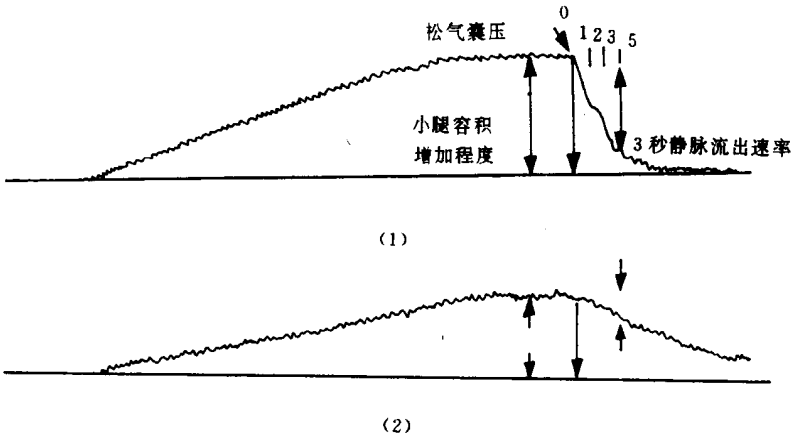

图 4-77　阻抗容积描记图

(1) 正常图形　(2) 急性髂股静脉血栓形成时小腿容积增加度减少，3 秒静脉流出速率缓慢

3．光电容积描记仪（photoplethysmography，PPG）测下肢静脉瓣膜功能　病人端坐床沿，两下肢下垂，将 PPG 传感器置于内踝上方，嘱病人做足部运动（快速背屈 5 次），促使小腿静脉血液回流排空，描记下肢静脉容量减少程度，以及停止运动后小腿血容量再恢复的速度，即静脉恢复时间（测定 1）。如小腿血容量恢复到稳定所需的时间明显缩短（正常人稳定点静脉恢复时

间>20秒)，提示静脉瓣膜关闭不全，血液有返流，试验属阳性。然后将乳胶止血带先后置于膝下（测定2）和踝上（测定3）阻断浅静脉重复测定。如结果仍为阳性，将PPG传感器移到足背，止血带置于踝部再进行测定（测定4）。测定1阳性，测定2转为阴性，提示单纯浅静脉瓣膜关闭不全；测定1和测定2阳性，测定3转为阴性，提示深浅交通支静脉瓣膜关闭不全；测定1、2、3和4均为阳性，则提示深静脉瓣膜关闭不全。

另一方法是：病人仰卧床上，头高足低倾斜20°～30°，用多普勒听诊器肢体外手法压迫法，逐段依次测定胫后静脉、腘静脉和髂股静脉的血流声，也可判断静脉通畅度以及有无深静脉瓣膜关闭不全。

（叶建荣）

第五节 血管造影术

【概况】

1895年Röentgen发现X线2个月后，Haschek和Lindenthal首次在截肢手的动脉内注入造影剂，在X线下显示血管的情况。1896年，Morton作了尸体动脉造影的研究。由于当时受到造影设备和造影剂等条件的限制，血管造影局限于尸体血管和动物实验的研究。直到1929年Forssmann首先提出将导管插入血管作心血管造影的设想，并在自己身上用导管从肘静脉插入右心做试验。1953年Seldinger发明了经皮穿刺股动脉，用导丝引导导管插入的血管造影技术，为心血管造影和选择性动脉造影的蓬勃发展作出了重要贡献。为此，Forssmann和Seldinger同时获得1956年诺贝尔医学奖。随着造影设备、造影剂和造影技术的不断改进，血管造影检查方法和应用范围迅速发展，尤其是选择性动脉造影及介入放射学领域中诊断性血管造影与治疗相结合的血管造影技术，开拓了血管造影史上新的里程。虽然近年来超声显像、CT和MRI成像的发展，使许多疾病的影像学检查内容和程序发生了较大变化，但这些无创伤性检查只能作为筛选性方法，而血管造影仍是医学影像中明确诊断和决定治疗方案的较可靠和最直观的方法。

【血管造影设备】

血管造影是在透视控制下，把导管插入血管内注射造影剂，以X线快速连续摄影将在血管内流动的造影剂形态、分布及血液动力学情况显示出来。因此，对X线及其附属装置有一定的要求。造影术者熟悉X线机及附属设备的性能，掌握各部位造影的要求，是达到血管造影目的的基本条件。

1. X线机 血管造影需用的X线机性能取决于造影的部位和要求。四肢静脉造影有一台200mA的单相普通X线机就可以进行。动脉造影尤其是大动脉造影，由于血流量大而流速快，要求快速连续摄片，所以X线机需容量大、性能高。一般单相造影，需500mA的X线机；若需正、侧位同时做双相摄影时，则需1 000～1 250mA或更高能量的X线机。为保证造影质量，采用6管或12管全波整流发生器，还需有与快速换片器、高压注射器相连接的自动控制系统。

血管造影床应是活动平板，不仅能上能下，也可左、右、高、低、前、后各方向移动。下肢动脉造影需在有程控功能节段性床面移动的X线造影机上进行，一次注入造影剂可以完成腹主动脉至足部的全部动脉摄影。

2. 影像增强器电视透视 影像增强器电视透视是血管造影机的重要附件，可在白光下透视、控制和观察导管端部位置，并可为遥控、磁带录像和数字减影血管造影观察提供方便。

3. 快速连续换片装置 由于动脉或大静脉血流较快，为了获得清晰的血管造影片，必须应用快速连续换片装置。目前较常用的有自动换片及电影摄影二大类。

(1) 自动快速连续摄片装置 换片匣式自动换片装置，结构比较简单，通过电动机带动链

条，然后拉动片匣进行换片，最快每秒可摄2张，最多可摄片8～12张；胶片移动式自动换片装置，结构比较复杂，X线胶片以卷片或单片散装在特制的换片机内，用电动机械方式快速换片，每秒可达6～12张，单相一次可摄片50张，双相一次可摄片100张，有程序选择控制器，可按需要调节换片速度及间隔时间。

(2) 电影摄影装置 利用影象增强器和光学仪器结合，以电影摄影的方法将增强荧光影像拍摄下来。用电影胶卷以每秒25～200幅的速度摄片。其优点是影像质量高，可随意调节放映速度，不仅可观察形态改变的全貌，而且有利于功能研究。

4. 高压注射器 血管造影时常需将造影剂以高速度注入血管内，尤其是主动脉造影或逆行性动脉造影，要求在短时间内注入大量造影剂，才不被血液稀释，获得质量良好的造影片，必须借助于高压注射器。高压注射器流速一般要求达到15～25ml/s造影剂，并且注射器的启动开关与X线摄像装置联动。

高压注射器有两种基本类型：气压式和电动式高压注射器。目前多用电动式高压注射器，它是以电动泵为动力，设有电动抽液、分级注射、同步曝光、超压和定量保护及报警系统，直接控制注射速度，是目前理想的高压注射器。

5. 数字减影血管造影（digital subtraction angiography，DSA） 是电子计算机处理技术与X线血管造影术相结合的产物。基本原理是电子计算机将血管造影的X线影像信息经过数字化减影处理，再转换成血管图像。它可减少造影剂用量，消除影响血管图像的一切不必要的重叠结构阴影。从静脉注入造影剂显示血管影像，称IV-DSA；从动脉注入造影剂显示血管影像称IA-DSA。目前IA-DSA的应用逐日增多，并有取代常规血管造影的趋势。DSA在介入性放射学领域的应用，也是相当普遍的，如用于经动脉栓塞治疗及狭窄血管的球囊导管扩张等。

【造影器械】

采用经皮穿刺血管插管技术，做选择性或超选择性血管造影，基本的插管器械为穿刺针、导引钢丝、导管鞘和导管等。应了解它们的性能及不同情况下的选择，需互相匹配，否则，插管不易成功，甚至导致并发症。

1. 穿刺针 穿刺针为一套管针，基本上分为两类。①不锈钢金属套管针 由金属针芯和套针构成（图4-78），针芯为尖头，套针为钝头（也称Seldinger针）。穿刺时，为明确套针是否在动脉腔内，需拔出针芯观察喷血情况。还有一种无针芯穿刺针，雷同于Riley针的套针。穿入血管后即见回血，适用于动脉或静脉穿刺。②股静脉穿刺针，形同普通静脉穿刺针，不带针芯，一端为针座，另一端为针头，针头顶部为针尖，针座上有凹侧为针头的斜面一侧（图4-79）。针座还有一基板，以便于持针。成人一般选用18或19号穿刺针，小儿穿刺针则更细。

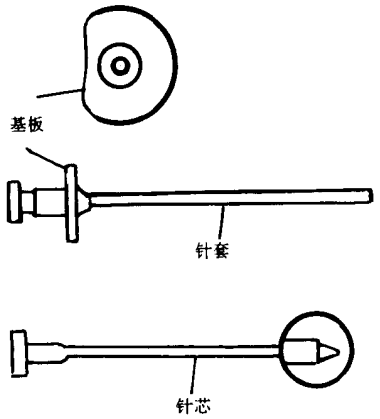

图4-78 动脉穿刺针（由套针和针芯组成）

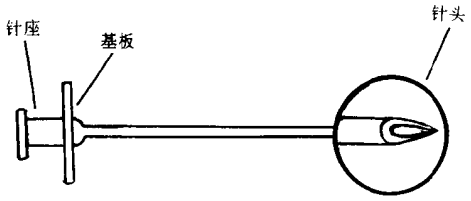

图4-79 股静脉穿刺针

2. 导丝 Seldinger技术插管，均需用导丝 其原料为一种特殊的不锈钢。常用导丝由芯轴

和外套组成。为了避免损伤血管内膜，导丝前部相对较柔软，柔软段一般长 3～5cm，特殊用途者柔软段可长达 10～20cm。还有一种带活动芯的导丝，随要求不同而改变其柔软段的长度。

根据导丝柔软段的形态可分为直形（通用标准型）、“J”型（图 4-80），后者弧度可大可小，一般曲度为 1.5～3.0cm，长者可达 7.5cm。为防止凝血，导丝表面涂有一层聚四氟乙烯（Teflon），使导丝表面光滑。有的导丝表面经肝素化处理，有的导丝表面经亲水性复合物处理，当接触到生理盐水或血液，即变得更为顺滑，减低血管壁的磨擦阻抗，减少对血液沾粘。

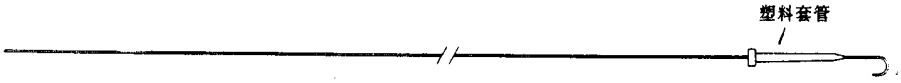

图 4-80 “J”形固定芯导引钢丝

导丝的直径以“吋”表示。0.035 吋（0.889mm）和 0.038 吋（0.965mm）导丝较常用。选用导丝，其直径应与穿刺针和导管内径相匹配，其长度应长于导管 20～30cm，便于操作。

导丝的作用：①对导管插入血管起引导和支撑作用；②引导导管顺利通过因动脉硬化纡曲的血管；③导管过软在血管内不易推进，或扭力不够难以转动控制时，置入导丝可增加硬度，帮助导管推进或超选择插管。

3. 导管　导管是选择性血管造影的主要器械，其品种繁多，制作材料不同，导管头端开孔和形态不一（如端孔、侧孔、端侧孔、直形、C 形、盘曲形、RH 型、猪尾型等），导管质量和选用是否得当，往往是血管造影成功与否的重要因素。所以，手术者必须了解各种导管的性能，选择最合适的导管。一根好的导管应具备以下特点：①适当的硬度；②具有相当的弹性和扭力；③可塑性（记忆性），能即刻恢复原来形状；④能耐高温或消毒液的腐蚀；⑤表面磨擦系数小。目前最常用的为聚乙烯导管。

根据造影部位不同，选择不同的导管。导管的长度以厘米表示，常用 80～125cm 等数种；导管粗细常以 French（缩写 F）表示，F 数等于导管周径的毫米数，1F 约等于直径 0.333mm。相同 F 的导管，由于管壁厚薄不同，其内径可能不同。根据靶血管的解剖走向，选择有利于插管的导管形态，必要时可自己塑形。常用导管形态及用途：猪尾形导管，常用于主动脉造影；C 形单弯导管及 Cobra 导管常用于腹腔动脉、肠系膜上动脉及肠系膜下动脉造影；盘曲导管及 RH 导管常用于选择性肝动脉造影：Headhunter 导管、响尾蛇状导管及 Newton 导管常用于主动脉弓分支血管造影；还有牧羊钩状导管及肾动脉造影导管等，前者除可用于腹腔内脏动脉造影外，还用于支气管动脉插管（图 4-81、82、83、84）。

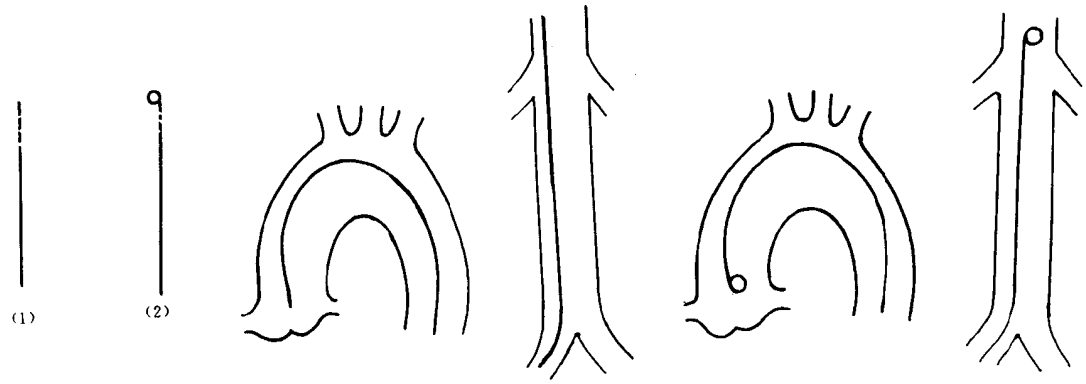

图 4-81 用于主动脉、腹主动脉造影的导管

（1）多侧孔直形导管　（2）多侧孔猪尾巴导管

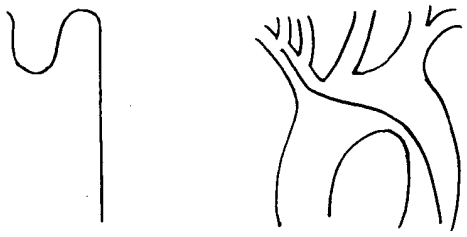

图 4-82　Headhunter 导管，用于锁骨下动脉、颈动脉、椎动脉造影

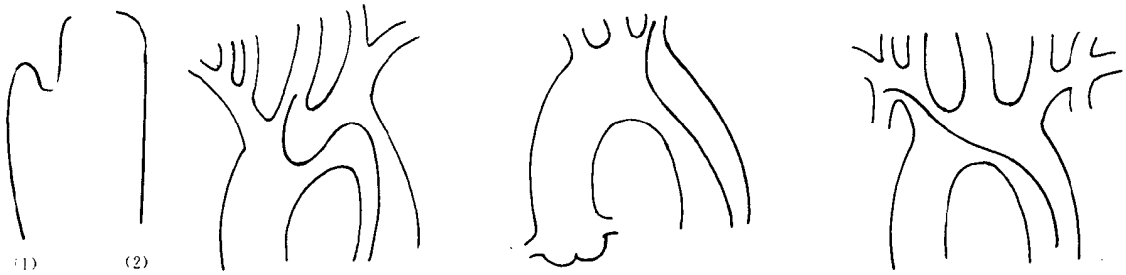

图 4-83　用于颈动脉各分支造影的导管

(1) Newton 导管　(2) 单弯导管

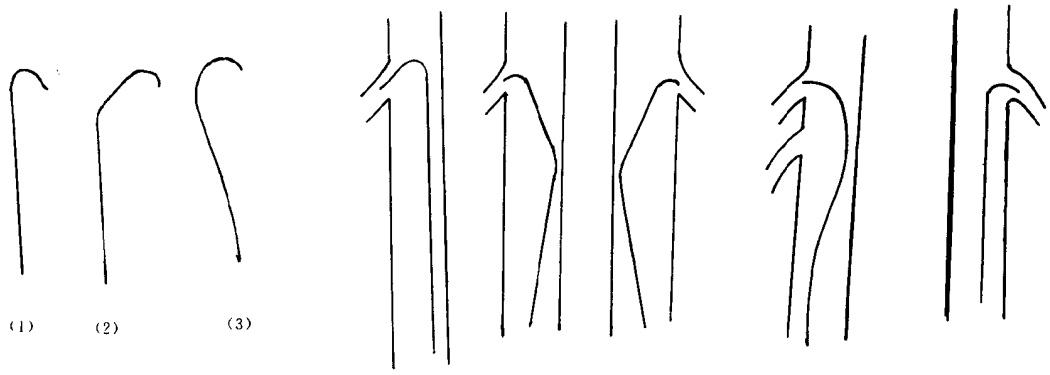

图 4-84　用于腹部各分支动脉、支气管动脉造影的导管

(1) Shepherd hook　(2) 肾动脉导管　(3) Cobra

4. 扩张器　扩张器是由质地坚硬的聚四氟乙烯制成，前端光滑而细小成锥状，末端类似针头尾部的接头。当导丝经穿刺针进入血管后，拔出穿刺针，沿导丝插入扩张器，进入血管穿刺口数次，目的是扩大导管进入血管的入路，使动脉壁上的穿刺口略大些，以利于导管头端通过较坚韧的动脉壁而不被损坏，同时减轻血管的损伤。

【造影剂及其使用】

1. 造影剂的种类　一种理想的血管造影剂应有高密度、低粘稠度、无毒性、无生物活性和能从体内迅速排泄等特点。70 多年来，造影剂的发展经历了从无机碘、一碘、二碘至三碘化合物，从离子型至非离子型等重要阶段。常用的血管造影剂均是在三碘苯环基础上改进而成的水溶性含碘造影剂。实验和临床观察结果表明，造影剂的毒性或不良反应，除与化合物的化学特性或

化学毒性有关外，与造影剂渗透压有很大关系。因此，近10多年来在造影剂的改进上主要为降低其化学毒性和渗透压。目前市场上销售较多的血管造影剂有离子型和非离子型两大类。

（1）离子型造影剂　各厂商采用不同浓度、不同比例的甲基葡胺盐和钠盐相配伍，致使造影剂品种繁多。

1）泛影酸　有泛影钠（Hypaque sodium）、纯泛影葡胺（Cardiografin，Angiografin）、复方泛影葡胺或泛影葡胺（Urografin、Renografin及Hypaque-M）。此类造影剂的毒性和刺激性都较低，是常用的造影剂。其主要缺点为：渗透压较高，粘稠度大，含钠离子量高，对血管壁的通透性和血脑屏障有一定损害作用。

2）异泛影酸　主要制剂有异泛影钠（Conray，Angio-Conray）、异泛影葡胺（Conray Meglumine）。主要优点是浓度高而粘稠度低，便于高速注射。

（2）非离子型造影剂　这是近年来造影剂改进的一大进步。常用产品iopromide（商品名Ultravist，优维显）、iopamidol（商品名Iopamiro，碘必乐）和iohexol（商品名Ominipaque，欧乃派克）。此类造影剂采用非盐类三碘苯甲酸衍生物，在溶液中不离解出离子，为分子溶液，溶液渗透压很低，接近血浆渗透压，又没有阳离子的生物作用，因此造影剂的反应明显下降，是目前最佳的造影剂。

2．造影剂的使用　根据血管造影部位选择适当含碘量的造影剂，一般周围血管造影用低浓度即可良好显影，中等浓度则用于需快速注入的主动脉造影、头臂或下肢动脉造影，可避免由于血液流动快而被过分稀释。

造影剂用量，一般根据病人体重进行换算。由于近年来造影剂的改进，尤其是非离子型造影剂的使用，安全系数增大，造影剂用量可适当增加，有文献报道最高用量可达8ml/kg。肾功能正常病人，若用76%浓度的造影剂，一次总用量（即若干次注射量之和）成人不超过4ml/kg，儿童不超过5ml/kg，单次注射量不超过1.5ml/kg。常用血管造影部位的造影剂量、流速及摄片程序见表4-3。

表4-3　常用血管造影系列表

血管造影程序	造影剂		张/秒	时间(s)	总时间(t)	总片数(张)
	速度(ml/s)	总量(ml)				
主动脉造影	20	60	2	3		
(222111111)	(20～25)	(40～60)	1	6	9	12
腹腔动脉造影	6	42	2	3		
(22211-1-1-1-1)	(6～10)	(36～60)	1	2		
			1/3	12	17	12
肠系膜上动脉造影	7	42	2	3		
(2221111-1-1-1-1)	(5～8)	(36～60)	1	4		
	(上升速度0.4～0.6秒)		1/2	8	15	14
动脉性门静脉造影	7	42	1	6		
(111111-1-1-1-1-1-1-1-1-1-1-1-1)			1/2	24	30	18
肠系膜下动脉造影	4	12	1	7		
(1111111-1-1-1-1-1-1-1)	(3～5)	(9～15)	1/2	14	21	14

（续）

血管造影程序	造影剂 速度(ml/s)	造影剂 总量(ml)	张/秒	时间(s)	总时间(t)	总片数(张)
脾动脉造影	6	54	1	10		
(1111111111-1-1-1-1-1)	(6～10)	(50～70)	1/2	20	30	20
	（上升速度 0.4～0.6 秒）					
肾动脉造影	6	14	2	4		
(22221111-1-1-1-1)	(4～7)	(10～21)	1	4		
	（上升速度 0.4～0.6 秒）		1/2	8	16	16
双侧下肢动脉造影	(8～10)	(60～100)	骨盆 2	2		
(22111111111-1-1-1-1)	8	80	股骨 1	3		
	（步进床）		膝　1	3		
			胫骨 1	3		
			踝 1/2	8	19	17
单侧下肢动脉造影	(5～8)	(35～60)	2	3		
(2221111-1-1-1-1-1-1-1-1)	（导管置于髂外动脉）		1	4		
	(4～6)	(20～30)	1/2	8～16	15～23	14～18
	（导管置于股浅动脉）					
上肢及臂动脉造影						
锁骨下/腋窝动脉注射	8	24	2	4		
(2222111111)	(6～10)	(18～30)	1	6	10	14
肱动脉注射	5	20	1	6		
(111111-1-1-1-1-1-1)	(3～6)	(12～24)	1/2	12	18	12
肺动脉造影						
选择左侧或右侧肺动脉注射	25	50	3～4	9～16		
(333221111)	(20～25)	(40～50)	2	2		
			1	4		
选择肺段动脉注射	(10～20)	(15～25)				
上肢静脉	5	20	2	3		
锁骨下静脉-上腔静脉	(2～6)	(15～25)	1	6	21	24
(22211111111111111111)			1	12		
下腔静脉						
单相	20	60	2	3		
(222111111)	(15～20)	(45～80)	1	6	9	12
双相			4	3		
(444222222)			2	6	9	24

3．造影剂反应　主要为过敏反应。因此在血管造影前必须做碘过敏试验。轻度过敏反应表现为皮肤潮红、搔痒、出冷汗、流涎、眩晕、恶心、呕吐和风疹等。一般可短时观察或给予抗过

敏治疗，在短时间内即能缓解。重度反应表现为严重心律失常或心跳骤停、休克、急性肺水肿、喉痉挛或水肿、哮喘样发作和惊厥等，必须给予紧急处理，否则可危及生命。

【血管造影适应证及禁忌证】

血管造影是一种侵入性、创伤性检查方法，存在一定的危险性，而且病变部位及性质不同，血管造影的适应证及禁忌证亦不同。

1．血管造影适应证 ①血管本身病变，如原发性或继发性出血、血管狭窄、血栓形成、动脉瘤、动-静脉瘘等；②软组织或器官病变与血管病变的鉴别诊断；③某些肿瘤手术前了解其血供情况或与重要血管的关系；④血管病变手术后随访；⑤血管病变的介入放射学治疗。

2．血管造影的禁忌证：①碘过敏试验阳性（目前可用 CO_2 造影剂）或明显过敏体质；②严重心、肝、肾功能衰竭；③严重凝血功能障碍；④恶性甲状腺功能亢进（甲亢）和多发性骨髓瘤；⑤重度全身性感染或穿刺部位有炎症；⑥妊娠 3 个月以内者。

【术前准备】

1．造影术者准备

（1）熟悉病史，详细了解各项实验室及辅助检查资料，特别注意肝肾功能及出凝血时间。

（2）向病人解释造影目的和造影过程可能出现的情况，解除病人的顾虑，取得病人的配合。

（3）术前应向家属说明造影目的和可能出现的意外，包括术中和术后可能出现的并发症以及造影失败等，取得家属理解，并签手术协议书。

（4）根据临床具体要求，参考病变部位、性质和范围等有关资料，具体设计最佳造影方案。

（5）检查 X 线造影机器及辅助装置运转是否正常，器械是否齐全和配套。

2．病人准备

（1）必要的实验室检查和其他辅助检查（包括常规 X 线、超声等检查）。

（2）碘过敏和麻醉药过敏试验。

（3）穿刺部位皮肤应剃去毛发，清洗干净，减少局部感染机会。

（4）术前 4 小时禁食。

（5）术前半小时肌内注射安定 10mg。

【血管造影基本方法】

Seldinger 方法是目前最常用的插管技术。特点是经皮穿刺血管，通过导丝、导管的交换，把导管引入造影部位。

1．穿刺部位的选择 动脉穿刺常用部位为股动脉，也可穿刺肱动脉或腋动脉。静脉造影一般选择股静脉和上肢浅静脉，如贵要静脉、头静脉等。

2．穿刺和插管方法 以股动脉穿刺插管为例（图 4-85）。

（1）常规消毒皮肤，以腹股沟韧带下 1.5～2.0cm 股动脉搏动最强处作为穿刺点，注射麻醉药（婴幼儿或不合作病人可行全麻）。用左手食指和中指摸清股动脉搏动，予以固定，用尖头刀片刺开皮肤约 2～3mm 小口，然后用蚊式血管钳钝性分离皮下组织。

（2）穿刺针针尖向病人头端，与皮肤呈 45°角，穿过切口，逆血流方向快速进针，穿刺股动脉。若穿中股动脉，可见穿刺针随动脉搏动跳动，其跳动方向与动脉纵轴相一致。针尖常常是对穿动脉前后壁。

（3）缓慢退出穿刺针，见鲜红色血液从针尾喷出，则将穿刺针放平，与皮肤呈 15°～20°角，即刻从针尾插入导丝。

（4）当导丝插入动脉 20～40cm 长度后，拔出穿刺针，用左手指压迫股动脉穿刺点止血和固定导丝，沿导丝插入扩张器。然后退出扩张器，再沿导丝送入导管到一定长度后退出导丝。在导管尾端接上注射器，回抽有血，则推注肝素溶液冲洗导管，再换上储有造影剂的注射器。

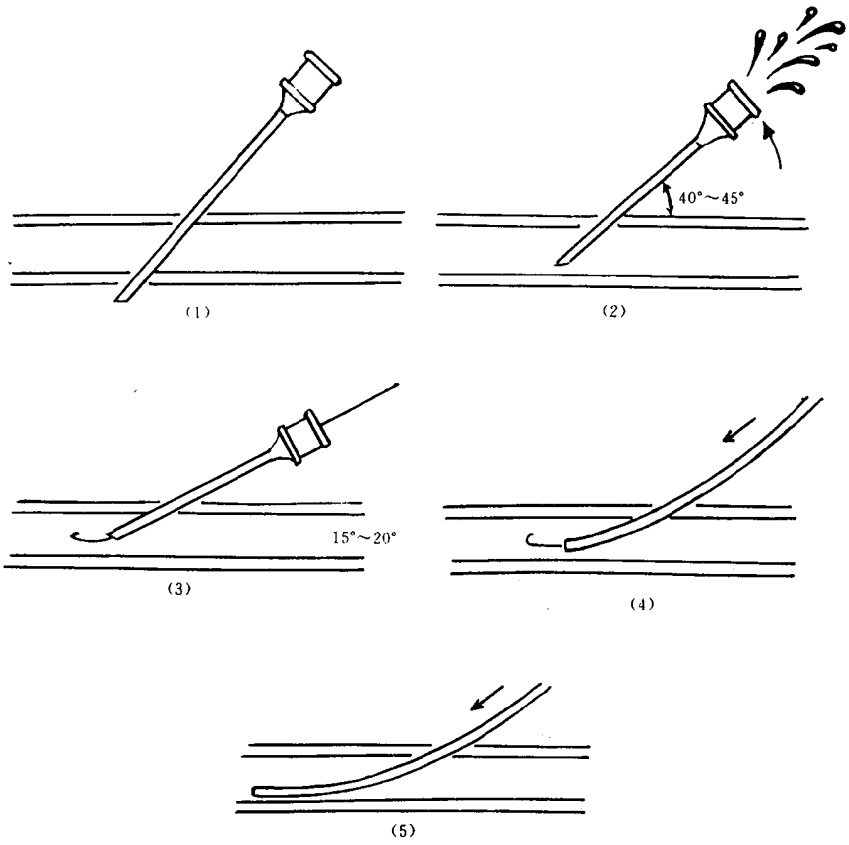

图 4-85　Seldinger 插管技术示意图

(1) 对穿血管壁　(2) 穿刺针退入血管腔内（见喷血）　(3) 压低穿刺针引入导丝

(4) 退出穿刺针沿导丝引入导管　(5) 退出导丝，推进导管至造影部位

(5) 在 X 线电视监视下，将导管端插到所需的动脉或其分支内，根据造影要求，确定造影剂量及造影摄片程序，定好位置后将导管尾端连接高压注射器即可进行造影（见表 4-3）。

(6) 造影结束，阅片满意后即可拔出导管，局部压迫止血 15～20 分钟，加压包扎。

【操作中可能发生的意外和错误及其预防】

1. 造影剂过敏反应　注射允许剂量造影剂后病人出现反应，一般视为过敏反应。临床上做血管造影时，过敏反应可分轻、重两大类。轻者表现为皮肤潮红、搔痒和出现风疹块等症状，一般给予抗过敏治疗后短时间内即能缓解。重者表现为严重心律失常或心跳骤停、休克、喉头水肿、支气管痉挛和惊厥等，此类反应虽属少见，但发生突然，且危及生命，应尽全力抢救。

造影剂过敏反应往往难以预料。故有过敏体质病人，造影时应特别小心。注射造影剂前，导管内注射地塞米松 5～10mg。此外，血管造影机房内应备有良好的抢救设施和急救药品，以便及时抢救。

2. 中枢神经损伤　大剂量高浓度造影剂通过颈动脉至脑部时，可能破坏血脑屏障损伤脑组织，轻者出现头痛，烦躁不安，重者可引起昏迷或癫痫样抽搐。高浓度造影剂高速注入主动脉时，如导管头端恰巧对准脊髓动脉，可造成脊髓损伤，轻者感觉运动功能减退，重者可引起截瘫。为减少此意外，应选用与血浆等渗或低渗的非离子型造影剂，并在不影响诊断的前提下，尽可能减少造影剂的用量及降低造影剂浓度。导管头端不应置于脊髓动脉开口。

3. 夹层动脉瘤或动脉瘤破裂 由于操作不当导管插破动脉内膜，于夹层或动脉瘤内进行高速造影或注入过量造影剂，均可能导致血管破裂，特别是动脉壁较薄弱处（如动脉瘤）易发生破裂。破裂口较小时，发生局部出血和血肿。破裂口较大时，可致大量出血，甚至出现休克以致死亡。为避免以上情况发生，操作中插管需动作轻柔仔细，造影前了解导管头端位置，切忌在动脉瘤内进行造影。

4. 插管器械血管内折断 因导丝或导管多次使用，反复成形和磨损以致老化，使用前又未经仔细检查，插入血管推进时，导丝或导管弯曲以致折断。可用血管异物钳或十二指肠活检钳及时取出，必要时切开血管取出。

【术后处理】

1. 穿刺侧肢体保持伸直、制动6～8小时，卧床24小时（若为5F导管，穿刺口较小，6小时后即可下床）。

2. 观察穿刺部位有无出血或血肿以及足背动脉搏动、远端肢体皮色、温度和感觉等。

3. 定时测血压、脉搏。

4. 静脉输液1 000～1 500ml，内加抗生素，加速造影剂的排泄防止肾功能受损和预防感染。

【并发症及其处理】

1. 出血、局部血肿 主要原因为反复穿刺，操作不熟练，术后穿刺点压迫止血不充分，肝素用量过大，或凝血机制障碍等。

少量出血或小血肿给予加压包扎。血肿迅速增大时，应立即行血肿清除及血管破口修补。

2. 急性动脉血栓形成和栓塞 动脉壁损伤或动脉持久痉挛，均可形成动脉血栓，造成肢体远端缺血，甚至坏死。症状轻者，可用尿激酶或链激酶溶栓治疗，或加用低分子右旋糖酐、复方丹参抗凝治疗。如肢体严重缺血应尽早手术取栓并修复损伤的动脉，术后抗凝治疗1～2个月。

3. 急性血栓性静脉炎 多数发生在下肢静脉造影术后，与高浓度造影剂、高渗透压及离子刺激血管壁或血管内膜损伤有关。治疗可用尿激酶8万～10万U及右旋糖酐500ml静脉滴注7天，以后服用阿斯匹林0.3g/d，1～2个月。溶栓无效可行静脉切开取栓术。近年来亦采用灌注尿激酶溶栓，用量可5万U/h，内加肝素1 000单位，尿激酶总量可用至400万U以上，灌注期间每4小时监测部分凝血活酶时间，以高于正常值1.5～2.0倍为宜。

4. 假性动脉瘤 常由于器械粗糙和操作不当造成动脉壁损伤，表现为穿刺部位有局限性搏动性肿块，应及早外科手术，切除假性动脉瘤并缝合动脉壁。

【异常血管造影表现】

1. 动脉造影表现

(1) 扩张性改变或动脉瘤样扩张（图4-86） 以腹主动脉为例，由于动脉中层广泛破坏，并在动脉压力长期作用下，形成广泛性或局限性扩张改变。广泛性扩张显示为一段较长的腹主动脉管腔变粗，边缘高低不平；也可呈分节状或串珠状改变，分节之间并不狭窄。局限性扩张多数显示为向心性的梭状膨大，也可呈偏心性囊状扩大，造影剂在腔内停滞。如果动脉瘤内有血栓，则造影所显示的内腔小于外形，边缘不整齐。

(2) 管腔狭窄或闭塞（图4-87） 狭窄段常较长，可波及整个同名动脉。也可为局限性狭窄，长仅2～3cm，病变可为单发或多发。狭窄段管壁多数高低不平，少数光滑整齐。狭窄段与正常段呈渐移性过渡。如为腹主动脉病变也可同时累及一侧或两侧肾动脉近段。动脉硬化狭窄段边缘毛糙不规则，呈向心性或偏心性狭窄。偏心性狭窄可表现为充盈缺损。管腔闭塞可表现为截断状或鼠尾状完全闭塞，闭塞的动脉边缘可光滑，也可呈不规则的充盈缺损。

(3) 侧支循环形成（图4-88） 凡是动脉有狭窄或闭塞时，就会出现侧支循环，用以补充狭窄或闭塞远端的血液供给。侧支血管形成的数量、大小与闭塞两端压差大小、闭塞发生快慢、

时间长短及有无其他病变有关。一般是闭塞的部位越高，闭塞的动脉越粗大，侧支形成越显著。一旦见到侧支血管，则提示邻近动脉有狭窄或闭塞，但需与注射压力过大及造影剂量过多，造影剂返流入邻近动脉支鉴别。

(4) 动-静脉瘘　多见于外伤、手术等，使动静脉之间形成短路。发生在较大分支的动-静脉瘘，造影常见囊状扩张及不规则多发性曲张的静脉；若动-静脉瘘位于一些较小的血管间，仅见静脉早期显影及静脉曲张或数量增多；如为先天性发育不全所致的动-静脉瘘，范围较广泛，多为一些扭曲和细小血管，呈现一片网状细小血管影。

(5) 造影剂染色（图 4-89）　动脉造影时当造影剂排空后仍见一些造影剂积聚在某些组织中，形成一团密度增高的阴影称染色。这种情况可见于一些血供特别丰富的组织或静脉回流受阻时。“肿瘤染色”则指肿瘤内丰富的微血管显示，可能是造影剂积聚在肿瘤的间质间隙，或滞留在细小的血管腔内，或两者兼有。

图 4-86　升主动脉造影示头臂干增粗、纡曲，右锁骨下动脉瘤样扩张，右锁骨下动脉、胸廓内动脉、肋间动脉增粗

图 4-87　DSA 显示左锁骨下动脉重度狭窄

图 4-88　腹主动脉造影示腹主动脉、左肾动脉狭窄，肝总动脉、肠系膜上动脉及右肾动脉闭塞，肾血管水平见较多侧支血管开放

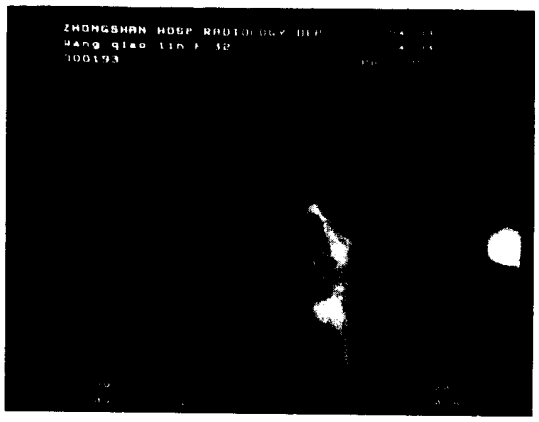

图 4-89　选择性右颈总动脉造影示右颈总动脉分杈处肿瘤血管及肿瘤染色并包绕颈总动脉分杈部

2．静脉造影表现

（1）扩张性改变　广泛性扩张多见于肢体。局限性扩张见于颈静脉、上腔静脉、奇静脉及肝门静脉等。如下腔静脉、盆腔静脉闭塞或受压导致下肢静脉扩张；上腔或下腔静脉闭塞可见奇静脉及半奇静脉扩张。这些血流增多而扩张的静脉，大的静脉增粗，中、小静脉扭曲或扩张。

（2）闭塞性改变　静脉闭塞最多见于炎症、外伤或其他原因引起的血流不畅导致静脉内血栓形成。静脉回流交通支较多，如某主支静脉闭塞时，闭塞静脉不显影，出现狭窄或充盈缺损改变，造影剂则通过侧支返流；如内脏器官的静脉闭塞，动脉造影时出现造影剂在器官内停滞很久，返流的主要静脉不显影，而改由侧支或异常的静脉返流。

（3）静脉瓣功能不全　由于静脉扩张、静脉瓣炎症或外伤等原因，瓣膜不能完全闭合，称静脉瓣功能不全。如下肢深浅静脉交通支瓣叶闭合不全，出现深静脉血液倒流至浅静脉，发生下肢静脉曲张。如做下行性深静脉造影时，造影剂向远端逆流超过两个瓣膜以上，则表示有静脉瓣关闭不全存在。

（4）静脉受压移位　此征象一般提示静脉附近有肿块存在。如系良性病变所致，受压之静脉边缘光整，如系恶性肿瘤侵蚀，则静脉边缘毛糙或有充盈缺损改变。

（王小林　王建华）

第六节　淋巴造影术

【概况】

淋巴造影术始于19世纪初期。自1952年英国血管外科医师Kinmoth首次将淋巴管造影术用于诊断肢体肿胀性疾病以来，随着造影剂新品种的问世和先用染料注入皮下，经淋巴管吸收，再行穿刺注射法，使淋巴造影得到进一步发展，并借此了解淋巴系统解剖、生理、病理及形态改变，其临床应用价值已被肯定。我国60年代开始应用于临床。造影时可使用造影剂直接注入淋巴管或淋巴结，或者把造影剂注入皮下或区域性引流淋巴管和淋巴结。前者称直接淋巴造影，后者称间接淋巴造影。

【淋巴造影的适应证及禁忌证】

1．适应证

（1）诊断原发性或继发性淋巴水肿；

（2）诊断淋巴肿瘤和淋巴结转移，了解手术前肿瘤侵犯的范围、隐匿病灶和转移淋巴结是否能彻底清除；

（3）用于性质不明的盆腔或腹部肿块、尿路阻塞，以除外淋巴系病变；

（4）乳糜胸和乳糜尿，以观察胸导管的淋巴回流的异常情况；

（5）协助放射治疗，提供精确放射野的部位和范围。

2．禁忌证

（1）心肺功能严重不良者；

（2）对染料、碘过敏者；

（3）已确诊为Ⅲ期何杰金病；

（4）穿刺部位有严重感染时，应先予以处理。

【术前准备】

1．病人准备

（1）完成碘过敏和麻醉药过敏试验；

（2）欲了解盆腔或腹主动脉旁淋巴结，在造影前3天停服重金属药物，造影前1天清洁灌肠；

(3) 穿刺注药部位做好皮肤清洁；

(4) 造影前半小时肌肉注射安定 10mg。

2. 器械准备

(1) 静脉切开包；

(2) 带有聚乙烯管的 4 号针头；

(3) 淋巴结穿刺造影则需准备 10 号针头。

3. 药物准备

(1) 指示剂　亦称染料，用于淋巴管染色。目前国内常用的染料有 11%酸性湖蓝（patent-blue)、4%天蓝（sky blue)、0.5%靛红（indigocarmine）以及子种绿（alphazurine, ZG）等。染料在使用时均需稀释，并可混和等量的 1%普鲁卡因。

(2) 造影剂　淋巴造影使用的造影剂分为 30%碘苯酯（油剂）和有机碘水溶液两类。采用油剂造影剂能显示肢体淋巴管、淋巴结，同时可满意地显示盆腔、后腹膜淋巴干和淋巴结，乳糜池和胸导管。油剂造影显示清晰，不外渗弥散，甚至造影几周至几个月后还可以摄片随访，观察病灶演变和治疗效果；有机碘水溶液造影剂，容易注射，易外渗导致影像模糊，常用于四肢淋巴造影，造影需尽快完成，否则不易获得满意影像。

(3) 麻醉药　普鲁卡因或利多卡因

【淋巴造影基本方法及步骤】

淋巴造影有直接和间接注射二种。前者是将造影剂直接注入淋巴管或淋巴结；后者是将造影剂注入皮下或肌间隙。

淋巴造影按部位不同，可分为下肢淋巴造影、上肢淋巴造影、盆腔和后腹膜淋巴造影。现将四肢淋巴造影方法重点介绍。

1. 直接造影法

(1) 淋巴管注射法　依据检查要求不同，可在第 1、第 2 趾（指）蹼间或腹股沟、肘关节处皮下组织内注射数毫升染料使淋巴管染色。注射后在注射部位作适当按摩和伸屈活动，使染料颗粒进入淋巴管而染成蓝色或红色。通常需 15～30 分钟。

然后在注射染料部位局麻后行横形切口（约 2～3cm)，在皮下组织内分离出染色的淋巴管，用 4 号针头刺入淋巴管，随即以少量生理盐水向管内试行注射，如无外渗即可以缓慢注入碘苯酯 7ml/h，下肢通常需注入 8～12ml。如两下肢同时注射总量不超过 20ml。上肢为 5～8ml。在 1.5～2 小时注射完毕。注入有机碘水溶液用量较多，下肢需 8～15ml，一般以 1ml/min 速度注射。注射速度过快，淋巴管易破裂，致使造影剂外渗。

(2) 淋巴结穿刺法　以 10 号针头直接穿刺肿大淋巴结，注射适量的稀薄碘化油，使局部淋巴结和部分淋巴管显影，借此可了解深部淋巴结的情况。

2. 间接造影法　将水溶性非离子造影剂 10ml 加入肾上腺素 0.2ml 注入皮内。利用肾上腺素有暂时收缩毛细血管作用，可使造影剂较长时间停留于淋巴系统内。本方法简单、无损伤，每次造影时间约 30 分钟。对淋巴管本身无损伤，可重复造影。

3. 摄片

(1) 摄片时间　应用有机碘水溶性造影剂，必须在注射完毕立即摄片，并且每间隔 5～10 分钟再摄片。通常有机碘水溶液在注射后 30～60 分钟即在淋巴管内消失。应用油剂者，于注射结束及 24 小时分别摄片。在 X 线片上，可显示淋巴管及淋巴结形态和分布。在 24 小时 X 线片上淋巴管已不显影，而淋巴结显示最好。

(2) 摄片部位　根据临床诊断要求，上、下肢淋巴管造影摄正、侧位片；髂、盆、腹主动脉旁淋巴结，摄仰卧位腹部片，左、右斜位片，避免淋巴结影前后重叠；欲显示胸导管，注射后即

刻及 3 小时后分别摄卧位的左、右斜位及左侧胸片，并加大曝光条件。

【操作中可能发生的意外和错误及其预防】

1. 肺内油栓 当碘苯酯误注入静脉或者在病人有淋巴阻塞存在淋巴-静脉交通时，大量油栓进入肺内，临床上可产生咳嗽、胸痛、呼吸困难甚至休克等症状。因此在注射时最好要用 X 线电视监视，一旦发现静脉内有油栓，应立即停止注射并对症处理。对肺部有疾患者，或者曾做过淋巴结切除的病人，注射剂量宜减少并应多加注意。

2. 过敏反应 ①染料过敏反应常发生在注射后几分钟内。轻者出现荨麻疹和染色条痕，重者可导致喉头水肿、支气管痉挛、低血压等。②碘过敏轻者出现荨麻疹、恶心呕吐，少数严重者可发生休克以致心跳、呼吸停止，此类反应属少见，但发生突然，且危及生命，应尽力抢救。

【淋巴造影 X 线征象】

1. 正常淋巴管造影表现 全身淋巴液经过一系列淋巴管和淋巴结汇集而成淋巴干(图 4-90)。正常肢体淋巴管直径约 0.25～1mm,平行排列,沿肢体上行或稍弯曲,无逆流或侧支充盈(图 4-91)。大约间隔 1.0～1.5cm 即能发现纺锤状扩大的瓣膜影。腰淋巴干直径 1～6mm,左、右腰淋巴干的汇合处,通常在第 1 腰椎,可见局部膨大的乳糜池 2～16mm。胸导管起始于乳糜池,管径一般不超过 6mm。正常情况下,注射造影剂 4～6 小时以后淋巴管中已不再有造影剂停留。

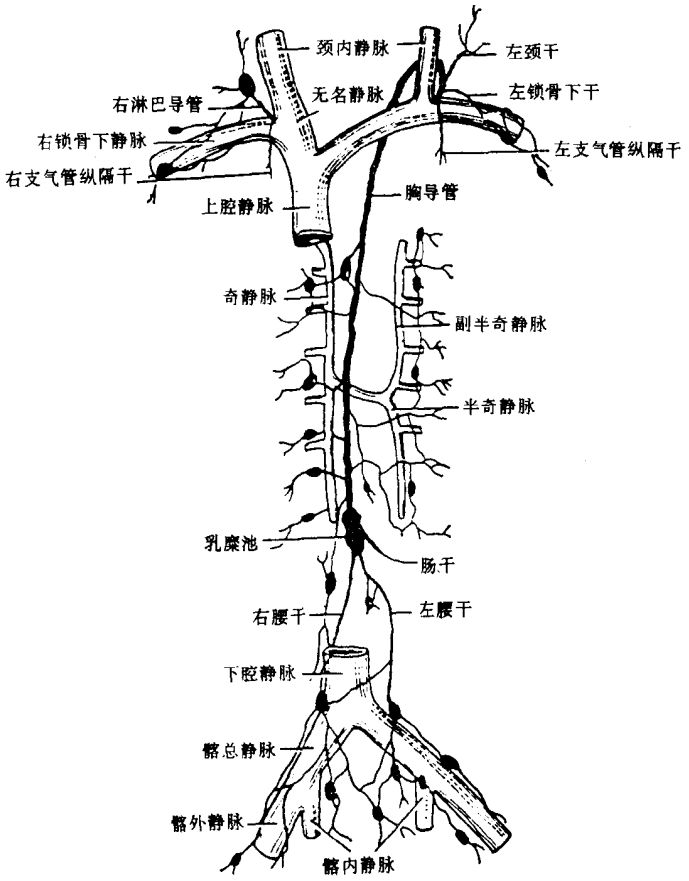

图 4-90 全身淋巴回流及胸导管示意图

自下肢注入碘苯酯后 24 小时摄片，淋巴结显影最清晰，观察淋巴结最有价值，这时可以满意地显示腹股沟、髂外、髂总和后腹膜各淋巴结群，甚至可显示低位的锁骨上淋巴结（图 4-92)。从上肢注射可显示腋窝淋巴结和部分锁骨上淋巴结。显影的淋巴结可呈圆形、卵圆形、三角形或豆形，直径 0.5～2.0cm 大小不等。淋巴结呈均匀网状致密阴影，轮廓清楚，边缘光滑。有时可见淋巴结的一处稍凹陷，是输入输出淋巴管的起始部，称为淋巴结门。



图 4-91　注射完后即行摄片，显示左股部淋巴管及腹股沟淋巴结

图 4-92　注射后24 小时摄片，显示盆腔及后腹膜淋巴结

2．异常淋巴造影表现

（1）淋巴管阻塞　淋巴回流受阻，显示淋巴管增粗、扭曲和阻断（图 4-93）。造影后 24 小时或更长时间，淋巴管内仍有造影剂存留，或者淋巴管逆向充盈，由于淋巴管内压力增高，可导致淋巴管破裂，造影时可见造影剂团块状外渗。

（2）淋巴结炎　急性期淋巴结炎表现为淋巴结增大，边缘完整清晰，淋巴结充盈保持其网状或颗粒状的正常结构，局部输入输出淋巴管也可能扩张；慢性炎症阶段，淋巴结较正常略大，由于纤维化或脂肪变性，淋巴结内可出现不规则充盈缺损。

（3）转移性淋巴结　淋巴结增大、增多、密度不均、形态不规则及边缘呈虫蚀样缺损（图 4-94）。当癌肿侵及整个淋巴结时，淋巴结可不显影或仅其周边部分显影，颇似壳状。淋巴管受到肿瘤侵袭，显影可突然中断或被推压移位。输入淋巴管扩张，其附近有淋巴管侧支形成，亦可逆行回流，引向附近的下一级淋巴管。

图 4-93　左髂及腰淋巴干显著增粗、扭曲

图 4-94　腹股沟及髂淋巴结增大，形态不规则，边缘呈虫蚀样缺损

(4) 淋巴瘤 各类淋巴瘤的淋巴造影X线表现较相似。肿大的淋巴结结构紊乱，呈线球状、蜂窝状、皂泡状或蛋壳状，亦有不规则充盈缺损。导致淋巴管阻塞，表现为侧支通路充盈、远端-淋巴管曲张或逆流（图4-95），偶而有淋巴静脉交通。

图4-95 淋巴瘤

(1) 注射后2小时摄片，淋巴管显著扩张 (2) 注射后24小时摄片，淋巴结内呈蜂窝状结构，腹股沟淋巴结仍有造影剂留滞

（王小林）

主要参考文献

1. 徐智章. 多普勒超声在血流量测定中的理论问题与技术问题。中华超声影像学杂志，1994，3（1）：1.
2. 赵惠扬. 循环系统。见赵惠扬. 主编. 临床同位素学. 上海：上海科学技术出版社，1964. 224～239.
3. 赵惠扬. 心血管系统. 见：赵惠扬、张承刚. 主编. 实用核医学. 太原：山西人民出版社，1984. 466～478.
4. 赵惠扬，张亚田. 核磁共振（NMR）显像法—20世纪医学上最先进的显像方法. 核仪器与方法，1984，4（4）：184.
5. 陈祖望，周康荣. 腹主动脉病变. 见：周康荣. 主编. 腹部CT. 上海：上海医科大学出版社，1993. 249～258.
6. 陈祖望，周康荣，王滨，等. 主动脉夹层的CT诊断. 临床放射学杂志，1992，11：283.
7. 陈祖望，周康荣，王滨，等. CT在腹主动脉瘤诊断中的价值. 中华心血管病杂志，1992，20：361.
8. 石美鑫. 胸内大血管外科的进展. 见：冯友贤. 主编. 血管外科学. 第2版. 上海：上海科学技术出版社，1992. 332～340.
9. 周康荣. 假性动脉瘤15例的血管造影诊断. 中华心血管病杂志，1987，15：211.
10. 李建明，奚皓，冯友贤，等. 下肢动脉慢性闭塞症中节段性血压测量的价值. 上海医科大学学报，1986，13：367.
11. 李建明，奚皓，王玉琦，等. 下肢深静脉瓣膜功能的检测和意义. 上海医学，1986，9：621.
12. 陈星荣. 选择性血管造影的设备与技术. 见：陈星荣，林贵，段承祥，等. 主编. 选择性血管造影. 上海：上海科学技术出版社，1990. 1～38.
13. 韩莘野，王小林，蒋亚平，等. 122例腹主动脉肾动脉造影的X线表现与临床意义. 上海医学，1983，6：405.
14. 陶克明. 淋巴系统. 见：荣独山. 主编. X线诊断学. 上海：上海科学技术出版社，1993. 436～445.
15. 干季良，张涤生，罗济程. 间接淋巴管造影术在肢体淋巴水肿诊断中的应用. 中华外科杂志，1990，28：

360.

16. Burns PN. Physical principles of Doppler ultrasound and spectral analysis. J Clin Ultrasound, 1987, 15: 567.
17. Stevenson JG. Appearance and recognition of basic Doppler concepts in color flow imaging. Echocardiography. J of CV Ultrasound & Allied Tech, 1989, 6 (5): 451.
18. Middleton WD, Erickson S, Melson GL. Perivasculer color artifact: pathologic significance and appearance on color Doppler US imaging. Radiology, 1989, 171: 647.
19. Rifkin MD, Needleman L, Pasto ME, et al. Evaluation of renal transplant rejection by duplex Doppler examination: value of the resistive index. AJR, 1987, 148: 759.
20. Polak JF, Donaldson MC, Whitemore AD. Pulsatile masses surrounding vascular prostheses: real-time US color flow imaging. Radiology, 1989, 170: 363.
21. Matsuo H, Satho H, Asaoka N, et al. Evaluation of peripheral arterial diseases with color Doppler imaging; Ultrasound in Medicine and Biology, 1994, 20 (Supple 1): S 106.
22. Liu JB, Merton DA, Mitcbell DG, et al. Color Doppler imaging of the iliofemoral region. Radio Graphics, 1990, 10: 403.
23. Polak JF, Cuiter SS, O'Leary DH. Deep veins of the calf: assessment with color Doppler flow imaging. Radiology, 1989, 171: 481.
24. Morton MJ, Charboneau JW, Bank PM. Inguinal lymphadenopathy simulating a false aneurysm on color-flow Doppler sonography. AJR, 1988, 151: 115.
25. Prcntice CRM. Labelled fibrinogen in the study of deep venous thrombosis. Recent advances in clinical nuclear medicine. Number one. Ediburgh. London. NowYork. Churchill livingstone, 1975. 129.
26. Moss CM, Isotope angiography: Technigue, validation and value in the assessment of arterial reconstruction. Ann Surg, 1976, 142: 157.
27. Weir GI Jr, Visualization of thrombi with technetium-99m urokinase. Lancet, 1976, 2: 341.
28. Siegel ME. T1—201: Anew approach to peripheral vascular disease. In: Proceedings of the second congress of the world federation of nuclear medicine and biology, 1978. 281.
29. Soin JS, Brooks HL. Nuclear cardiology for clinicians. Mount Kisco, New York: Futura Publishing Company, 1980. 243~275.
30. Burt CT. NMR measurements and flow. J Nucl Med, 1982, 23: 1044.
31. Danza FM, Valentini AL, Colosimo C Jr, et al. Evolution of a mural thrombus in false aneurysm: CT demonstration. J Comput Assist Tomogr, 1986, 10: 126.
32. Demos T, Posniak HV, Marsan RE. CT of aortic dissection. Seminars in Roentgenol, 1989, 24: 22.
33. Hirose Y, Hamada MS, Takamiya M, et al. Aortic aneurysms: growth rates measured with CT. Radiology, 1992, 185: 249.
34. Hamada S, Takamiya M, Kimura K, et al. Type A aortic dissection: evaluation with ultrafast CT. Radiology, 1992, 183: 155.
35. Kittredge RD, Gordon RB. CT demonstration of dissecting hematoma originating in abdominal aorta. J Comput Assist Tomogr, 1987, 11: 279.
36. Sagel SS, Glazer HS. Aortic dissection. In: Lee JKT, Sagel SS, Stanley RJ. eds. Computed body tomagraphy. ed2. New York: Raven Press, 1989. 268~274.
37. Petasnick JP. Radiologic evaluation of aortic dissection. Radiology, 1991, 180: 297.
38. Posniak HV, Demos TC, Marsan RE. Computed tomography of the normal aorta and thoracic anearysms. Seminars in Roentgeol, 1989, 24: 7.
39. Tottle AJ, Wilde P, Hartnell GG, et al. Diagnosis of acute thoracic aortic dissection using combined Echo-cardiography and computed tomography. clinical Radiology, 1992, 45: 104.
40. Mandalam, Joseph, Gupta, et al. Aortoarteritis of abdominal aorta: an angiographic profile in 110 patients. Clin Radiol, 1993, 48: 29.

41. Katayama H. Survey of safety of clinical contrast media. Invest Radiol, 1990, 25: 7.
42. Pugh ND, GRJ, Ruttley M. The effect of iodixanol, a new isotonic contrast agent on femoral blood flow in man. Clin Radiol, 1992, 45: 243.
43. Farah RN, Cerny JC. Lymphangiography in staging patients with carcinoma of bladder. J Urol, 1978, 119: 40.
44. Wallace. S. Lymphangiography in the determination of the extent of metastatic carcinoma. Cancer, 1977, 39: 706.
45. Magnusson A. Size of normal retroperifioncal lymphade. Acta Radiologica Diagnosis, 1983, 24: 315.

第五章　血管外科基本技术

第一节　概　　述

血管外科的技术操作要求极为精细、轻柔、无创伤和准确。如果手术操作失误，可造成程度不等的大出血、持续出血、血管血栓阻塞及远端组织坏死等，严重者可丧失患者生命及肢体残废或截肢。血管外科的基本手术包括血管解剖的清晰暴露，血管游离、阻断、切开、缝合以及吻合或移植等操作。为了达到手术操作精确和不损伤血管内膜的技术要求，必须具备一套特殊的血管器械，包括各种尺寸和形状的无创伤性血管钳、镊子、剪刀以及极为精细的、具有各种粗细的无创伤性缝针缝线等。

成功的血管外科基本技术操作依赖于普通外科的基本理论和基础操作。包括仔细的诊断和手术前后的处理。例如：股动脉损伤即使得到成功的修复，如果不注意伤口周围的扩创，伴有死腔及引流不当或血容量不足等，也能使手术失败。血管外科中感染是严重的并发症，感染动脉将显得柔软、脆弱，吻合口可裂开、出血，以致被迫结扎动脉而不得不截肢。人造血管移植后发生感染则更严重，必须将其取除，使手术发生灾难性后果。所以血管外科防止感染是绝对重要的，术中无菌技术一定要注意。止血及引流也是血管外科重要的一环，血肿或积液可导致脓肿形成。人造血管周围必须防止死腔形成。血管手术一定要有充分的切口及良好的显露，而且要仔细分离及止血。血管外科的基本技术应该说是普通外科中的一个延续或发展。当然血管外科基本技术有一定的特殊方面。

（钱允庆　黄玉耀）

第二节　血管外科技术发展史

血管外科基本技术在本世纪初开始建立，但其应用和发展是在50年代以后。这说明血管外科技术发展经过了实践、探索和成熟的阶段。本世纪以前，人们普遍认为血管腔内不能有异物存留，如丝线之类，否则即将形成血栓和阻塞，所以在治疗血管创伤中都以血管结扎术为主，以阻止出血。1759年Hallowell首次对动脉损伤做了修补尝试，但他对肱动脉切线伤仅做细针穿刺固定血管切开缘，然后在血管外壁用丝线环绕细针做8字形固定（图5-1），但其效果不佳。1897年Murphy虽然用血管套叠缝合法吻合血管（图5-2），因其内膜对合不齐，效果不好，也未被采用。1899年Jassinowski采用丝线间断缝合血管外膜，不缝内膜，但血栓形成多。直至本世纪初，1902年Carrel、Guthrie等在狗实验中倡用三定点血管缝合法吻合血管，取得了成功（图5-3）。1906年Goyanes，1907年Lexer等做自体静脉移植术，也取得了成功，这为现代血管外科吻合技术奠定了基础。

虽然在本世纪初建立了经典的血管吻合术基础，但在以后一段较长的年代里，由于缺乏研制特殊的血管器械，包括无创伤性缝线缝针，有效的血管造影诊断工具，以及各种规格的血管移植材料等原因，血管外科未能在临床广泛开展。第一、二次世界大战期间，对血管损伤的治疗仍以血管结扎术为主，截肢率较高。直到50年代，各种无创伤性血管阻断钳等器械的问世，动脉同种移植的成功，人造血管的研制及发展，使大、中血管外科有了一定程度的开展。朝鲜战争及越

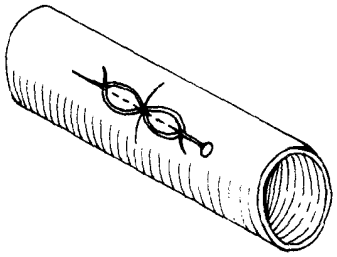

图 5-1 1759年 Hallowell 首次用细针穿刺及 8 字形丝线固定法修补肱动脉切口

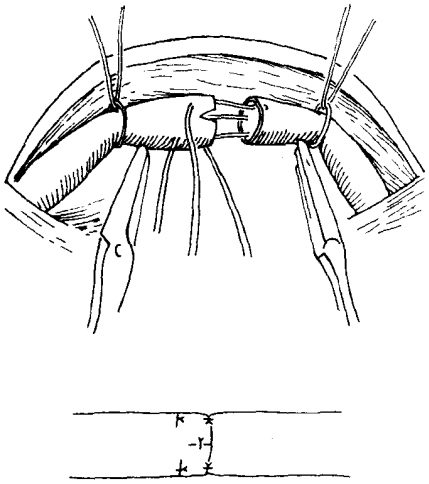

图 5-2 1897年 Murphy 用套叠缝合法吻合血管

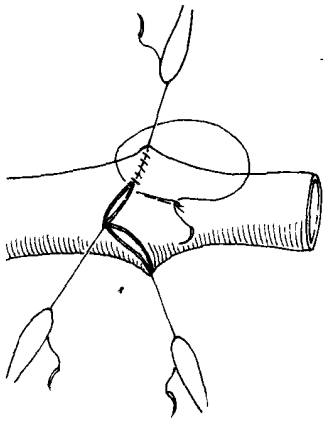

图 5-3 1902年 Carrel 创立三定点缝合法吻合血管

南战争中血管损伤重建术有所增加，以致截肢率有所下降。60 年代小血管吻合技术的发展，使血管外科技术有了进一步的提高，扩大了血管外科的应用范围。1963 年我国首次成功地应用小血管套接法接活了创伤性完全断离的右手，1960 年 Jacobson 创用手术显微镜使更细小的微血管吻合成功。为了适应小血管外科的发展，一套精细的小血管器械及无创伤性缝针缝线相继问世。至此，人体各大、中小血管外科有着迅速广泛的发展。由于血管外科基本技术不断成熟，对于能手术治疗的各种血管疾患，其手术后治愈率是很高的，对于血管损伤的治疗，由于血管重建术广泛应用，其手术后的效果是相当满意的，截肢率很低。

（钱允庆　黄玉麟）

第三节　血管手术器械与缝合材料

血管手术一般比较精细，要求正确的操作。为此，手术野应有充足的灯光照明设备，特别在伤口较深的部位进行操作，如在胸、腹部及盆腔部位。近 10 余年来有了头戴附有纤维光源灯光的帽子，其光线投照可进行调节，使光线充足而集中，为深部血管及复杂血管手术提供良好的操作条件（图 5-4）。此外，为了需要适当放大手术野，可以戴用放大的手术眼镜，一般可以放大 3 倍左右，便于清晰和正确地操作。

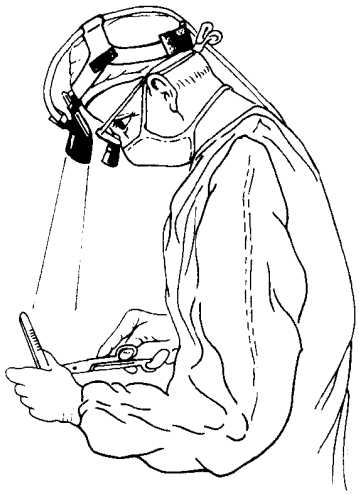

图 5-4　带纤维光源的灯光帽

一、血管手术器械

在血管重建术中，应用不合适的血管器械或血管器械施用不当，可致血管壁损伤机会较多。因此，特殊的血管外科器械的设计和研制是必需的。对血管手术器械的要求有二点，一是良好的功能，二是安全。

（一）创口自动拉钩

创口自动拉钩或称创口持续牵开器。为使血管手术精确而迅速，必须充分暴露手术野。为了使手术野有良好的显露，已有多种形式和类型的创口拉钩。在四肢血管手术中可应用 Browse 自动创口拉钩（图 5-5）。在腹腔或盆腔血管手术时可应用 Goligher 自动切口拉钩（图 5-6），腹部显露较为清楚（图 5-7）。应用切口保留牵开器可提供血管持续和清楚的暴露，为手术操作带来方便。

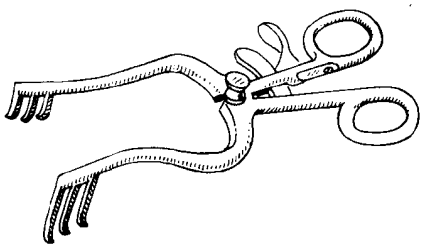

图 5-5　Browse 肢体切口自动拉钩

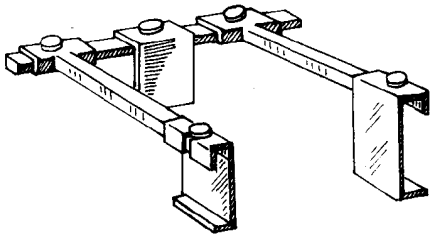

图 5-6　Goligher 自动伤口拉钩

（二）镊子

是血管外科手术中一种重要工具，它可以替代外科医生的手指，进行血管的必要牵拉，在分离及缝合血管时可钳夹血管外膜配合缝针穿刺而完成操作。所以镊子的牙钳必须牢固夹住组织，不能滑落，又不能损伤组织。镊子的牙面必须是平齿状或平纹型（图 5-8）。镊子应有各种不同的尺寸、大小和长度，以适应各部位大、小血管手术的应用。

（三）剪刀

血管剪刀也要有各种类型及长度。一种特殊的圆头型伴轻度弧度的剪刀可以顺利地分离血管

周围组织，使用极为方便。此外，还有各种弯曲角度的剪刀用于动脉切口的延长或部分剪开血管壁（图 5-9）。

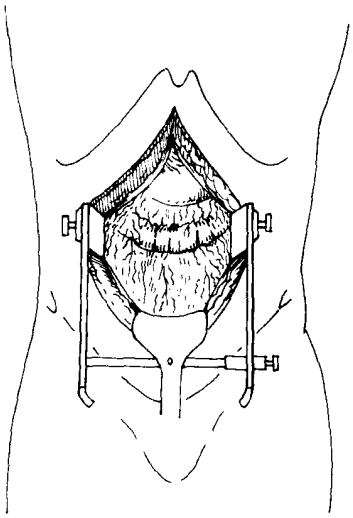

图 5-7 腹部切口用 Geligher 拉钩显露

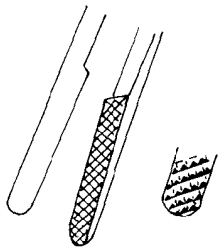

图 5-8 血管镊子的牙钳是平纹型或平齿状

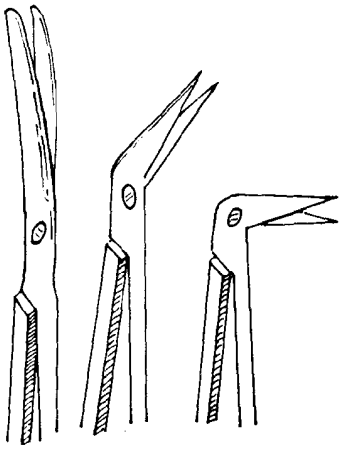

（1） （2）

图 5-9 血管剪刀

（1）圆头型伴轻度弧度 （2）角度弯曲的剪刀

（四）血管阻断钳

应用血管阻断钳之前，最好用纱带或橡皮管环绕血管吊起或牵引。目前常用的吊带有橡皮条或橡皮管，还有一种硅胶环带圈（Silastic loops），是较为合适的材料，吊起时可不致损伤血管壁。

血管暂时阻断钳的要求是绝对安全可靠地阻断血流，不致松脱而造成大出血。并且要不损伤血管壁，即使有轻微的损伤，也应是暂时性的。为此，设计血管钳的牙面要有纵形及横形的锯齿状排列，而且必须是平坦无损伤性的。另外曾设计带有柔软性锯齿层的血管阻断钳，用来阻断有病变的血管，如动脉粥样硬化等，可不致破碎动脉斑块（图 5-10）。阻断钳的头部及把柄有各种形态，长短

大小也有不同，便于医生根据创口部位及动脉位置选择最合适的血管阻断钳(图 5-11)。血管钳的金属材料必须柔软，把柄上的锁控装置较长，能适合血流逐步地闭锁和开放(图 5-12)。小血管阻断钳应轻巧而柔软，如 Bulldog 血管钳，备有各种尺寸的弯形、直形钳(图 5-13)。

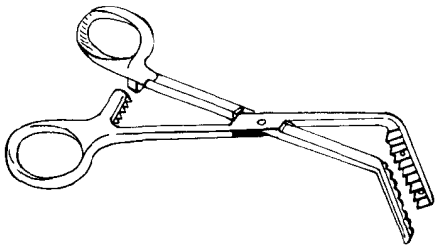

图 5-10　附锯齿状柔软垫的血管阻断钳

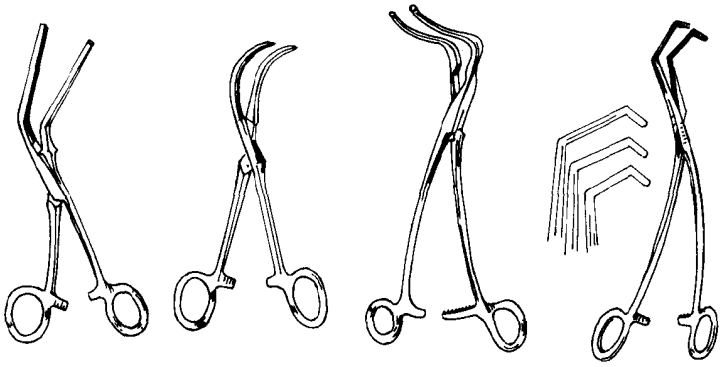

图 5-11　各种形态的血管阻断钳

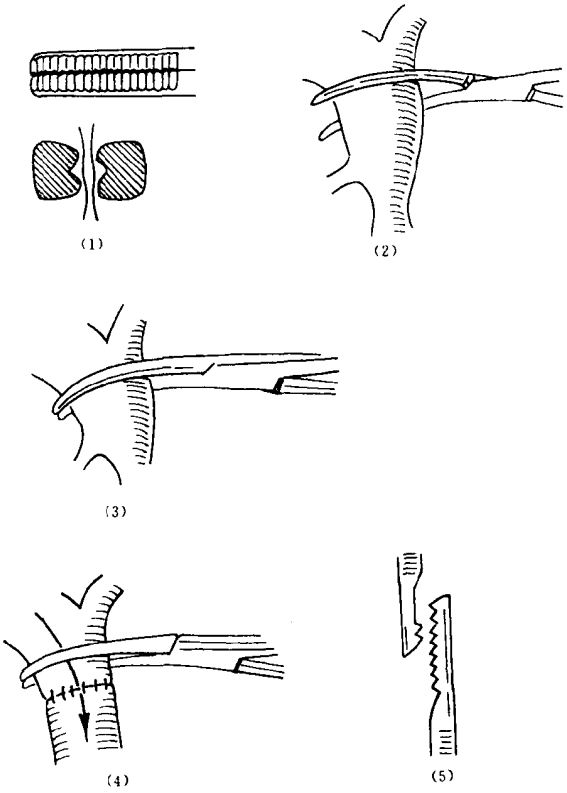

图 5-12　血管钳的特殊装置

(1) 无创伤性　(2) (3) (4) 钳闭及开放血流是逐步的　(5) 锁控钳齿较多

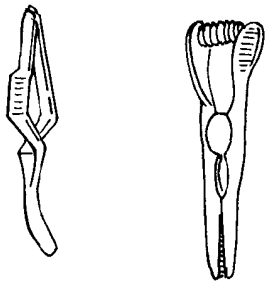

图 5-13　Bulldog 小血管钳

（五）持针钳

必须牢固钳住细小的缝针，不致损坏缝针的弧度，并且在操作时不使缝针滑动扭转，所以持针钳的牙钳是短而粗，要用硬金属组成（图 5-14）。

（六）其他辅助器械

1．在作开放式或半开放式动脉血栓内膜剥除术中，可应用一套剥除内膜的器械，如刮除器、刮铲、刀、剪刀及一套大小不等的圈套器（图 5-15）。

2．在手术中的扩张狭窄的小动脉或使小血管切口缝合方便，可使用各种尺寸大小的卵圆形扩张器（图 5-16）。

3．气囊导管　具有各种尺寸，作为间接血栓或栓塞的取除器，可取除部分粘连的血栓物质，有时也可应用于血管腔内的阻断（图 5-17）。

4．腔内分流管　可在血流阻断时，仍保持远端组织血流的供应，特别在颈动脉手术时，或在急症肢体血管损伤时做暂时性血管分流，保证远端组织不因严重缺血而坏死。分流管备有粗细合适及不同长短等多种规格，其两端呈膨大状或附有气囊，注气后可作固定之用。分流管可有内分流及外分流两种，后者可与注射导管相连（图 5-18）。必要时可注射药物、液体及造影剂。

二、血管缝合材料

血管缝线的质量及粗细直接影响血管重建术的效果。缝线必须与缝针尾部用陷形模制相连，二者粗细应接近相同，缝合后血管壁不产生任何内膜挫伤及针眼漏血。于 60 年代初期，作者因为缺乏特殊粗细的无创伤缝合材料，在断手再植中只能应用塑料管套接仅 3mm 左右直径的尺、桡动脉及贵要、头静脉，由于内膜对合良好，手术取得成功。如果采用不合适的缝合材料进行小血管吻合术势必导致手术失败。此后，由于研制了各种规格粗细的无创伤缝线术材料，如尼龙、涤纶、普罗纶等，对各大、中、小血管的吻合均采用缝合法取得了理想的效果。

对血管缝合材料的要求是：牢固、滑润、柔软，打结牢固，不产生明显的组织反应及感染。目前多数采用不吸收缝线，因为可以持久抵抗血流压力，不致发生后期出现的假性动脉瘤。特别在大、中动脉，由化学合成的聚丙烯组成的单丝缝合线是较常用的缝线材料（polypropylene monofilament suture）。它属于不吸收性，有较强韧的特性，组织反应极低，线体平滑，不拖累组织，穿刺操作较方便，组织创伤小，针眼渗血少。此外，在连续缝合时不必每次抽紧缝线，可以在连续缝合数针后再作一次抽紧，这对缝合不能翻转的血管后壁操作时特别有利。缝线材料要有持久的张力强度，对血管吻合口的愈合有一定保证。作者在 60 年代曾发生 2 例主动脉人造血管吻合术后假性动脉瘤，一例为大动脉炎，做主动脉旁路移植术；另一例为腹主动脉瘤切除后行人造血管移植术。手术后 2 年患者分别出现肺部大咯血及消化道大出血死亡，其死亡原因估计为并发吻合口假性动脉瘤破裂到周围脏器肺及胃肠道所致。造成后期假性动脉瘤的原因最可能是由于当时采用丝线缝合材料所致。70 年代后作者采用了尼龙、涤纶等人造合成缝线材料就未发现类似严重的并发症。

近年来又发展研制出一种可吸收性单丝缝合材料，它是由化学合成的聚甘醇碳酸制成（polyglyconate monofilament suture），同样具有强韧、柔软、平滑等优点，在组织内 60 天仅少量吸收，180 天完全吸收，这时期吻合口愈合已相当牢固。这种缝合材料特别在儿童血管操作很有利，因为儿童血管要持续生长。这种可吸收性缝线在感染创口的血管缝合也有一定优点，但对主动脉移植手术操作中的应用要谨慎。

各种人造合成缝线虽有上述优点，但有持结性不够理想的缺点，打结后易滑脱松动，所以最好打 4～5 个结较为妥当。

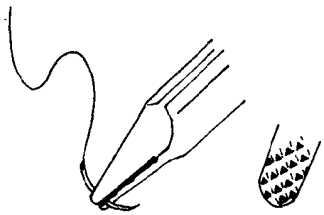

图 5-14　持针钳的牙钳是短而粗，内面呈平齿形

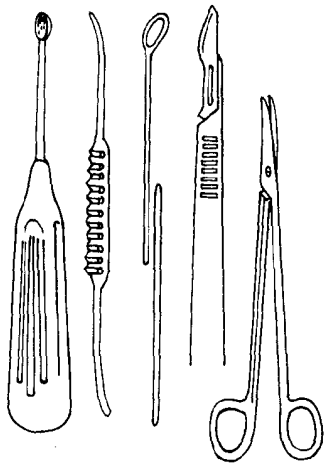

图 5-15　动脉血栓内膜剥除器

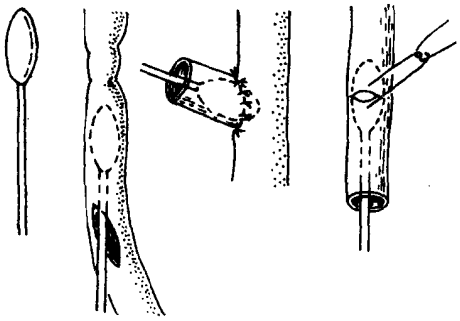

图 5-16　卵圆形血管扩张器

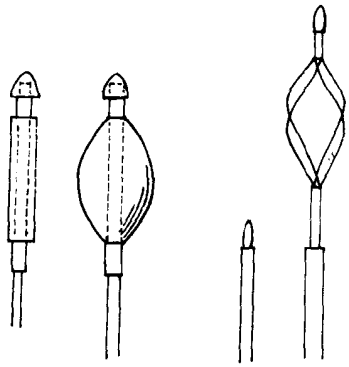

图 5-17　血管气囊导管及网丝状血块取除器

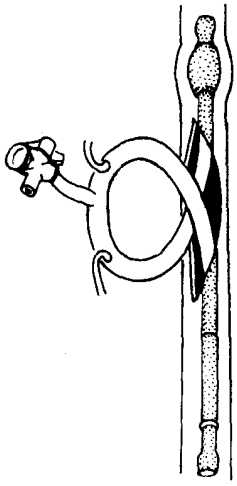

图 5-18　血管外分流管伴注射导管

对血管缝针的要求是：要用超级钢质制成，有一定弧度的细而光滑的圆针，备有各种粗细及长度。针尖要锐利，穿刺血管壁损伤极小，而对有硬化或疤痕的血管壁也易穿过。在缝针后1/3的针体上应制成锯齿状面或平坦表面，使持针器钳夹牢固，不易松动。

无创伤缝合材料的尺寸选择可根据血管直径大小及血管壁的情况来决定。表5-1是身体各部位血管所选用缝合材料的规格和直径，可供参考。

表5-1 血管外科所需缝线规格

血管部位	缝线直径	
	USP	Ph. Eur (1/10mm)
胸主动脉	3-0	2
腹主动脉、主动脉分支	4-0	1.5
髂动脉	5-0	1
股动脉、肱动脉	6-0	0.7
颈动脉分支、肾动脉、内脏动脉、下肢动脉、前臂动脉	7-0	0.5
足部及手部动脉	8～10-0	0.4

USP：United States Pharmacopeia

Ph. Eur：European Pharmacopeia

为适合使用要求，一般生产的缝线材料多数带有二臂双针，但也有单针的。

（钱允庆 黄玉耀）

第四节 血管手术基本操作

一、血管手术基本操作原则

血管手术基本操作的技术要求很高，因为血管内膜脆弱，极易损伤。血液中的凝血物质，如血小板，凝血纤维素等即沉积形成血栓，阻塞血管，使手术失败。所以在整个血管手术操作过程中应掌握无创伤技术，手术动作要轻柔，操作要精细、准确，助手配合要协调。此外，作血管修补、吻合或移植术时，务必使血管的血流呈平坦状或直线状，防止血流呈涡流，因为在涡流时，血液中的凝血成分也迟早可发生局部血栓，影响手术效果(图5-19)。因此，血管手术基本操作原则是：



(1)

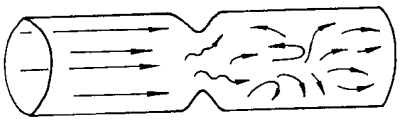

(2)

图5-19 血流形态

(1) 血流呈平坦状 (2) 血流呈涡流状

1. 术中绝对避免用镊子钳夹血管内膜，有内膜挫伤的血管壁应予彻底切除，特别系外伤的血管，内膜挫伤可能很长或呈跳跃式分布。

2. 血管阻断钳应用要合适、轻柔，不能过硬或过紧，不能多次上钳试夹，以免损伤血管内膜。

3. 血管外膜要剥离清除，以免缝合时带进腔内。血管有硬化或炎症时，不必将血管壁剥离过薄，以免撕破。

4. 血管内膜暴露时，勿使其干燥粘有血液或血块，可用肝素溶液（肝素 10～20mg/100ml 生理盐水）冲洗干净，同时也可清楚看到血管边缘，进行正确缝合。

5. 阻断血管血流后，可在其近端及远端血管内注入 10～20mg 肝素溶液，以防止血流缓慢时血栓形成。

6. 做血管重建术时应使血管内膜对内膜缝合整齐、光整，防止血管狭窄及有张力，移植血管不能过长，防止扭曲。

二、血管手术基本操作方法

（一）血管分离和显露

显露血管需要熟悉局部解剖和掌握精巧的手术技术。首先要切开血管前面的鞘膜，此处一般无血管分支。沿着血管壁周围清楚的间隙逐步用圆头剪刀锐性结合钝性方法向上、向下，向左及向右分离，剥去血管外膜的周围组织（图 5-20）。用钳子夹住血管外膜及其周围组织，在牵引拉开的情况下容易将血管分离出来。可是当有血管炎症，血管外伤、多次手术或造影后血肿都将产生血管周围纤维组织增生和粘连，使手术分离困难。这时必须熟悉血管解剖，细心地用剪刀逐渐进行锐性分离，尽力防止损伤血管壁。作者曾多次在作肢体外伤性动脉瘤或动静脉瘘手术时，遇到分离困难，特别有多次手术病史者，当时采取应用肢体空气止血带在无血情况下先切开动脉瘤或动静脉瘘管，在腔内寻找动脉开口，插入探条作为指引，逐步分离出病变的上、下动脉或静脉。在分离血管主干时，如遇到血管分支，可将其分离后用丝线环绕吊起、阻断(图 5-21)。分离动脉时必须小心勿伤及其周围的静脉或后壁血管分支(图 5-22)。较大的血管或血管分支分离后必须用纱带或橡皮带环绕吊起，不用丝线环吊，以防切伤血管或使动脉粥样斑块碎落。如需结扎血管分支，不应使结扎点过近或远离主干，以防止血管狭窄或血管结扎残端血栓形成(图 5-23)。当血管撕裂缝合时应注意作间断缝合，不宜作 8 字形的交叉缝合，因为可造成血管内膜粗糙。

分离动脉或静脉偶而损伤血管发生大出血，此时切忌盲目钳夹血管或盲目缝合血管撕破口，应用手指尖压迫血管裂口或用棉花球或纱布填塞出血口，然后分离上、下血管段，用阻断钳控制血流，在充分无血状态下看清出血口进行正确缝合（图 5-24)。如在主动脉大出血时，可用特殊的主动脉压迫钳对着椎体压住主动脉上端进行止血和缝合（图 5-25)。必要时可经股动脉插入气囊导管作充气阻断主动脉血流（图 5-26)。如静脉出血，则可在出血静脉的上、下端用纱布或手指压迫止血后做静脉创口修补术。如压迫止血无效时，可用无创伤的 Satinsky 钳夹住出血部位的部分静脉壁进行缝合止血，作者常用此法获得良好效果（图 5-27)。

（二）血管阻断

为了使血管吻合或修复手术操作要准确，必须暂时性完全阻断血管。最重要的是防止血管进一步损伤。阻断血管的方法有：

1. 部分切线状阻断血管优点是部分阻断血流，不致远端组织缺血，如在胸主动脉手术时，常做动脉端-侧吻合术。此阻断方法可防止重要器官缺血缺氧。缺点是阻断钳可能滑脱，必须谨慎使用。

2. 血管横行阻断　在血管手术中是较为常用的血管阻断方法，可提供清楚的手术野，使手

术操作方便。但病变血管，如动脉粥样硬化会损伤动脉壁层（图 5-28）。

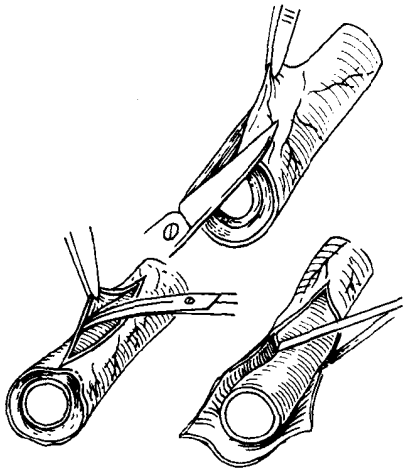

图 5-20 血管的分离方法

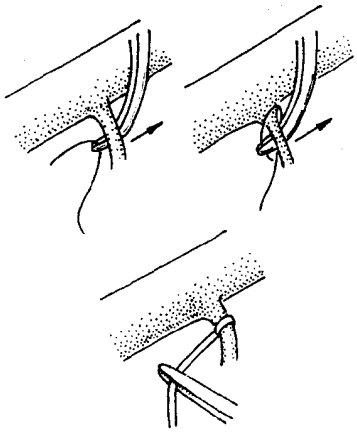

图 5-21 血管分支的分离、环绕及阻断

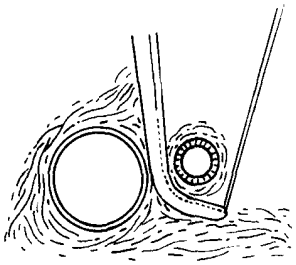

图 5-22 动脉分离时防止伤及伴行静脉或后壁分支

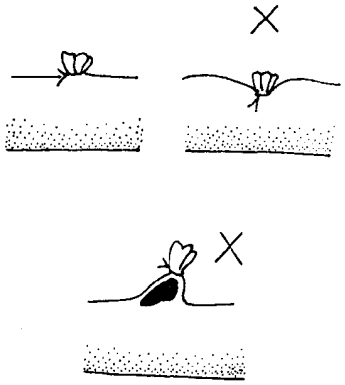

图 5-23 正确与错误的血管分支结扎方法

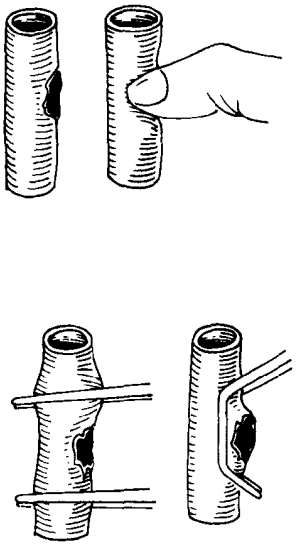

图 5-24 血管伤口出血的止血方法

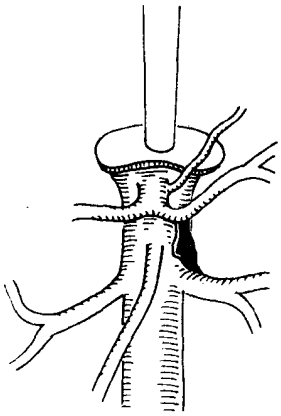

图 5-25 主动脉压迫钳的应用

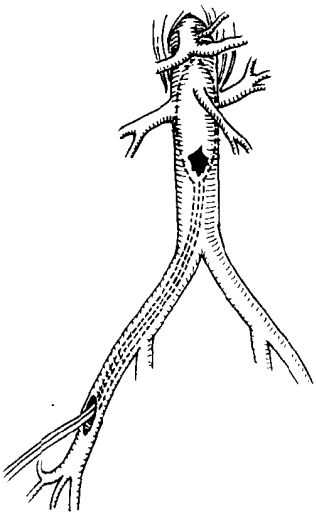

图 5-26　主动脉气囊导管的应用

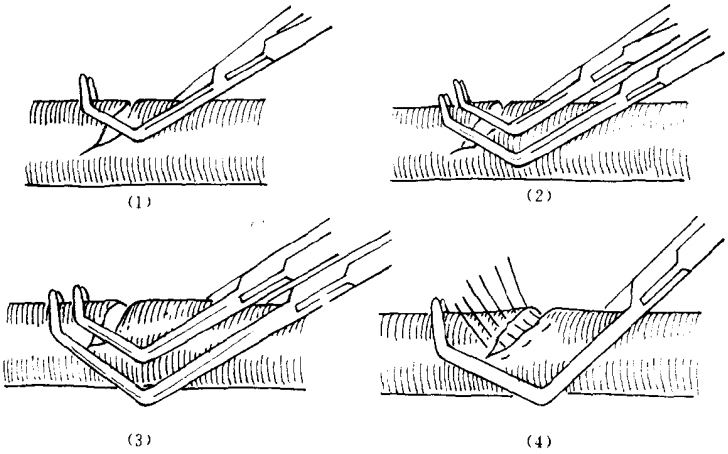

图 5-27　Satinsky 血管钳对下腔静脉创口出血的应用

(1) 初次钳夹　(2)(3) 再次钳夹　(4) 留下最后一把钳子，褥式间断缝合静脉创口

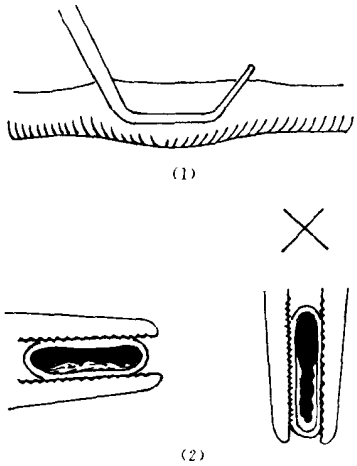

图 5-28　血管阻断钳的应用

(1) 部分阻断血管　(2) 动脉粥样硬化时横行阻断术的正确和错误方法

3. 血管腔内阻断术　可利用气囊导管或卵圆形头探条进行血管腔内血流阻断术（见图 5-26）。当血管粘连或炎症作分离手术困难时，或有急性大出血不易将上端动脉及时分离时，均可采用此法进行血流阻断。作者曾遇到主动脉手术出血，应用气囊导管做近端主动脉腔内阻断术取得较为满意的效果。

（三）动脉结扎

动脉结扎后要防止线结滑脱，否则会出现灾难性的后果。此外，结扎线过紧会切断动脉壁，尤其是当动脉壁被钳夹受挫伤时。通常小动脉要缝扎打结，中动脉要打结二处，其中外侧的一处要缝扎打结，大动脉则要间断或连续缝合。如果在分叉动脉结扎，其结扎可分别进行（图 5-29）。如果动脉腔宽大，则可做残端二层连续缝合法，如果动脉残端较短，则可做逐步切断缝合术（图 5-30）。

（四）动脉切开

做动脉腔内血栓内膜剥除术或取除血栓或栓塞，以及需做动脉旁路移植术时，必须切开动脉。一般可做动脉横切口或纵形切口。横切口的优点是在腔内手术完成后可直接缝合切口，不必

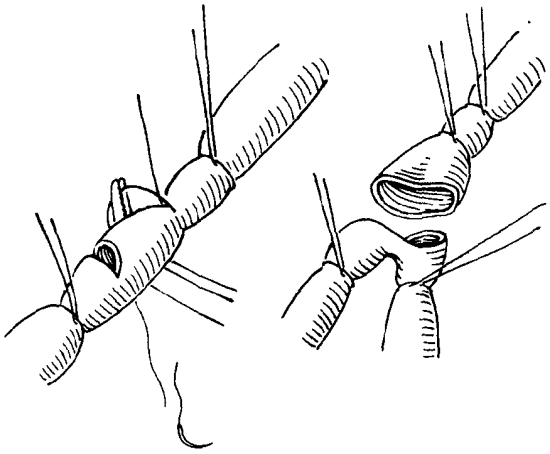

图 5-29 分叉动脉切断结扎方法

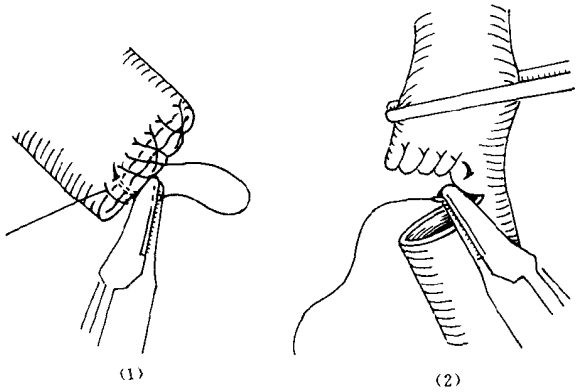

图 5-30 动脉残端缝合法

(1) 二层连续缝合法 (2) 逐步切断缝合法

做补片移植术。在做纵形切口时，为防止缝合后狭窄，需要做补片移植。在血管充满血流的情况下，容易做血管切开术，如果血流被阻断后，可在这一段血管腔内注入肝素溶液。用刀口向上翻转刺入血管壁做一小切口，可以防止损伤血管后壁。血管切口必需包括全壁，防止动脉壁层分离，特别在有动脉硬化斑块时，再用带角度的剪刀剪开延长切口（图 5-31）。

（五）血管缝合技术

1. 一般缝合技术 每针缝合血管壁必须保证二断端血管内膜正确对齐，缝合完成后没有漏血，也没有血管狭窄，血流呈平坦状通畅。为此，血管内膜对内膜的外翻缝合是血管缝合的基础。血管基本缝合技术有以下 5 种（图 5-32）。

（1）连续贯穿缝合法 是标准的缝合法，对任何血管重建术都可用。

（2）间断缝合法 用于中、小血管的端-端吻合术及儿童血管吻合术。这种方法的不足之处是针间可能出血及打结花时间。

（3）间断褥式缝合法 优点是内膜对合完整而紧密，不易出血。这种方法特别用于近心脏的主动脉手术。在中、小血管应用时可出现环状缩窄。

（4）连续褥式缝合法 其优、缺点如上所述。如果吻合口边缘不够可靠，可再添加一层连续

贯穿缝合法，后者仅缝合突出的内膜层。

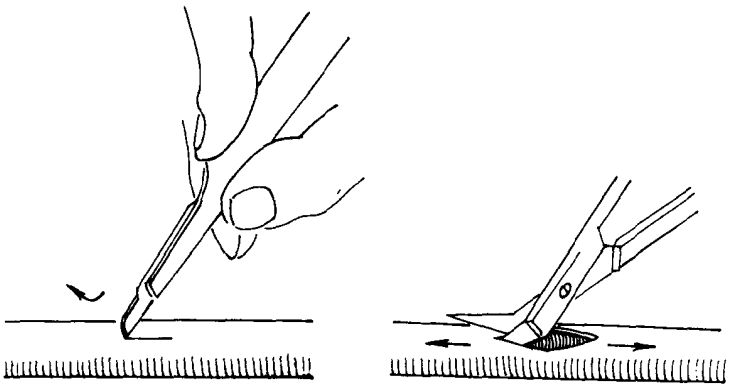

图 5-31　动脉切口方法

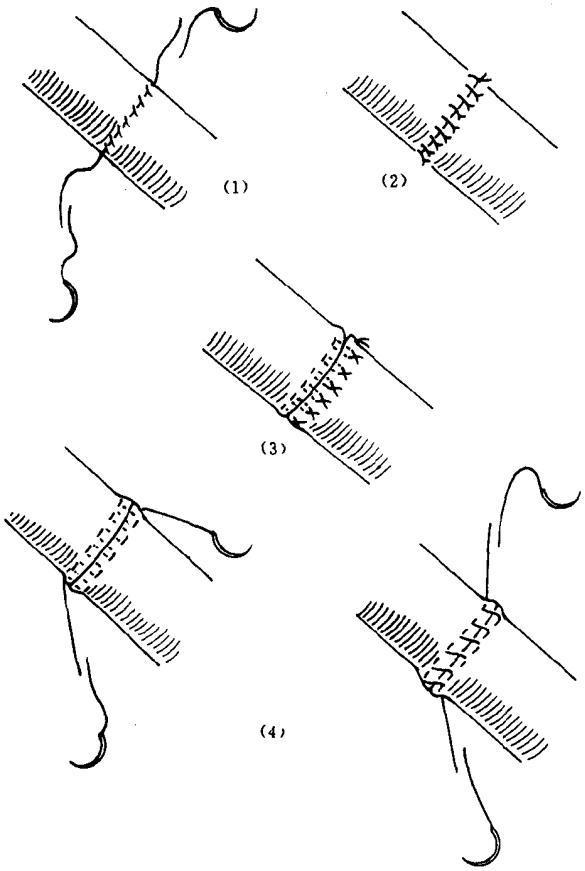

图 5-32　血管缝合方法

(1) 连续贯穿缝合法　(2) 间断缝合法　(3) 间断褥式缝合法

(4) 连续褥式缝合法及连续褥式加连续贯穿法

(5) 血管腔内缝合法（图 5-33）　如果伤口位置过深，血管后壁暴露较为困难时可用此法缝合。

缝合工具的应用　在进行缝合操作时，一般仅用一把持针器及一把血管镊子做血管缝合。手术者不必用手指去取针或调整持针的位置。其操作方法是二者配合（图 5-34）。针刺血管壁的方

向必须顺着缝针的弧度，任何多余的动作都会扩大缝针穿刺血管壁的针孔。持针器的尖端必须钳住缝针的中后部，防止松动转滑。缝针穿刺血管壁时，可借助于血管壁外膜的牵拉或者用闭钳的镊子轻柔地对挡血管壁，即对着缝针穿刺的方向（图 5-35）。一般是把缝针先从血管外壁穿刺，

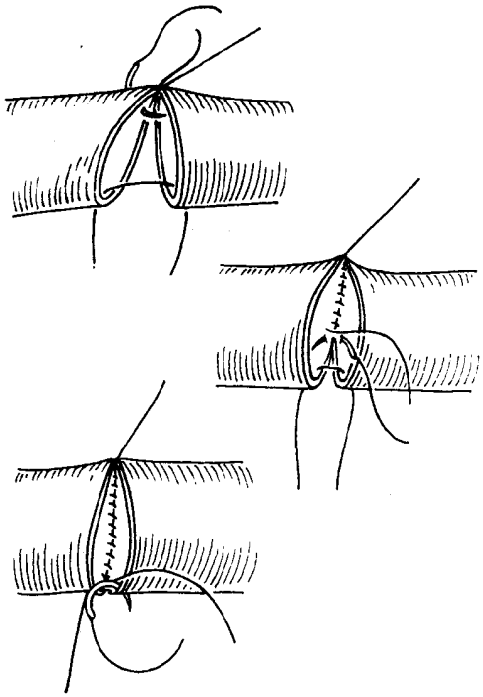

图 5-33 血管腔内缝合法

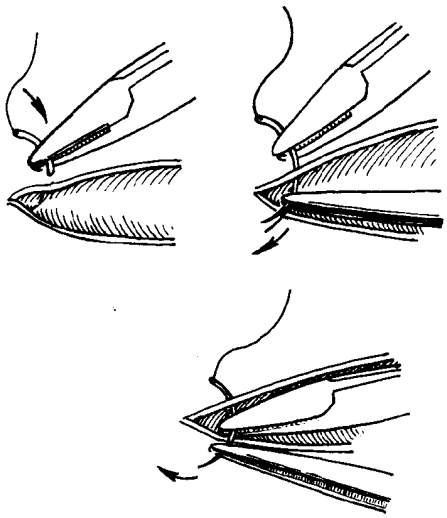

图 5-34 持针器与血管镊子配合缝针穿刺

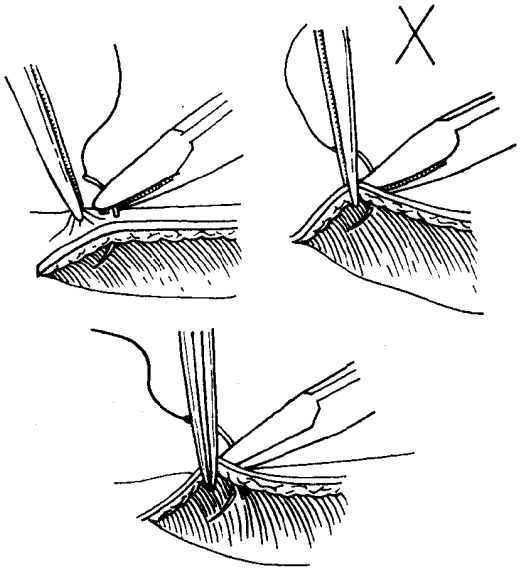

图 5-35 正确和错误的镊子配合缝针的操作

从内壁取出缝针，但有时是相反的动作，要根据动脉壁的情况、重建术的方法及缝合材料来决定。如在动脉有粥样硬化斑块时，如缝针先从外壁刺入，势必会引起动脉斑块或内膜的分离（图 5-36）。如果在移植静脉上应用，静脉外膜会随缝针带入静脉腔内，特别在应用编织的非单丝缝线时。当用人造血管和动脉作吻合时，缝针一般先缝人造血管的外面，然后再穿刺动脉的内壁到

外壁。当吻合动脉和静脉时，原则上先缝动脉再缝静脉，如果动脉有粥样硬化斑块，则先缝静脉再到动脉，此时，尽量应用单丝光滑的缝线，以免缝针带进血管外膜到腔内。

缝线的牵拉和固定　缝线在缝合操作过程中最好不用器械钳住固定，手术助手可以用手指牵拉缝线，用适当的牵引力固定缝线，牵拉方向应是直角的，歪斜的牵拉会使针孔裂开甚至撕破(图 5-37)。而且牵拉时的力量和方向要随吻合口固定对合的需要而有所变化，要富于弹性。如果牵拉太松，会使缝线之间出血，如果牵拉太紧可使血管壁撕破或吻合口狭窄。血管镊子绝不能过紧钳夹缝线，以防损坏缝线

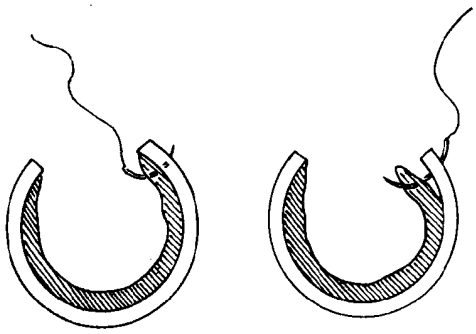

图 5-36　动脉粥样硬化时，缝针穿刺的方向
(1) 正确　(2) 使内膜分离

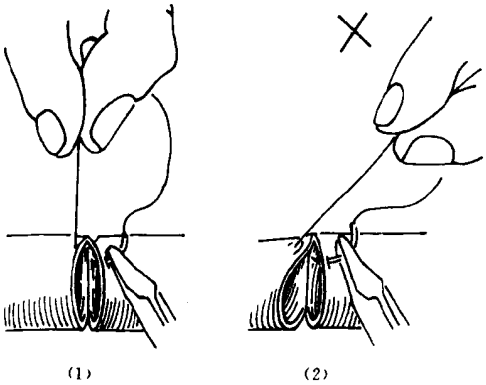

图 5-37　缝线牵拉方向
(1) 正确　(2) 错误

2. 不带血管移植材料的血管缝合术

(1) 动脉切口直接缝合　动脉横切口缝合可做间断缝合法或连续贯穿外翻缝合法（图 5-38)。前者适用小血管的切口缝合，后者适用于中等大小的血管。大血管的切口缝合可采取褥式外翻缝合法。动脉纵切口的缝合，一般采用连续贯穿缝合法。可先在切口二角各缝一针牵引缝线，然后再作连续贯穿缝合。如果缝合后血管腔可能造成狭窄，则应加做补片移植术。

(2) 血管直接吻合术

1) 端-端吻合术　在血管锐性切断损伤或血管短段病变切除后往往需要作血管端-端吻合术。大、中口径血管端-端吻合可采用环状连续贯穿缝合法（图 5-39)。小血管端-端吻合术可采用连续贯穿或间断缝合法。为防止吻合口狭窄，事先必须克服血管痉挛，方法是用蚊式钳插入小血管断端作轻柔的机械性扩张或用缝线牵拉扩张法（图 5-40）操作方法是先在二断端血管各缝合～

针牵引缝线，在牵拉缝线使吻合口适当扩大的情况下完成缝合术（图 5-41）。缝线材料可用6～8-0或更细的尺寸。缝针的间距及血管壁的缝合边距均在 1mm 以下，更小的血管可在 0.5mm

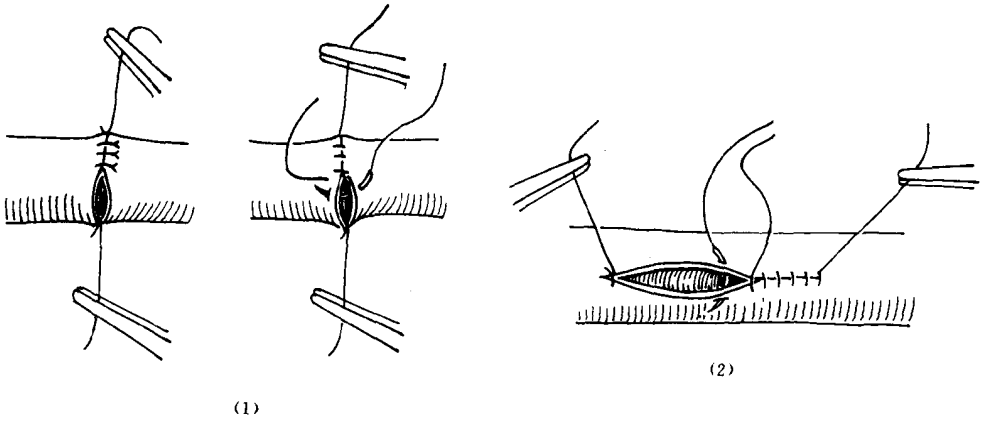

图 5-38 动脉切口缝合术

(1) 动脉横切口间断缝合法 (2) 动脉纵切口连续贯穿缝合法

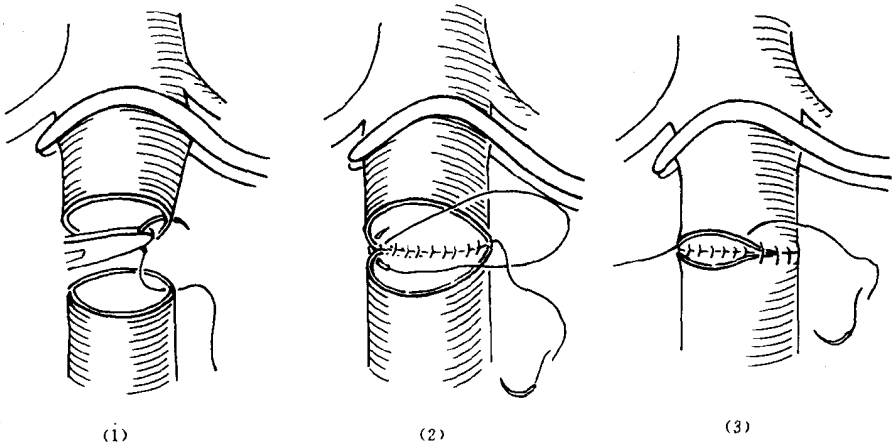

图 5-39 动脉环状连续贯穿缝合法

(1) 先在右后壁缝合一针 (2) 腔内后壁连续贯穿缝合 (3) 再做前壁缝合

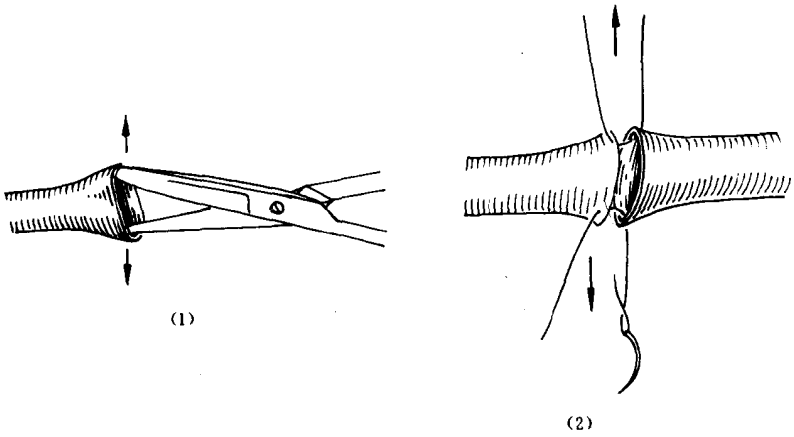

图 5-40 克服小血管痉挛的方法

(1) 用蚊式钳轻柔扩张小血管断端 (2) 牵拉扩张法

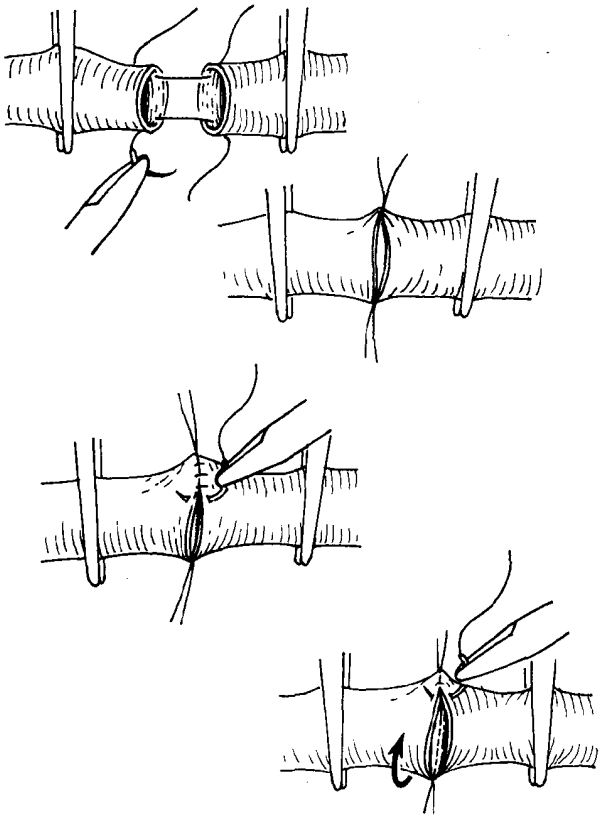

图 5-41 二定点缝线牵拉缝合法，可防止吻合口狭窄

以下，特别应该提及的是缝合要整齐一致，靠近吻合口二角的缝针边距要缩小一些，避免在此处常见到的针间漏血。大、中口径血管吻合术中，缝针的针距及血管边距分别可控制在 3mm 及 2mm 左右，可按照血管有无病变来决定。如果血管二断端的口径不一致，则可将口径小的血管断端剪成斜面或切去一小块呈楔形切口以适应管腔的一致（图 5-42）。端-端吻合术一般是先缝合前壁，后壁可以在牵引缝线或血管钳的翻转情况下进行缝合。如果二断端血管较短或位于深部创口，不易将其转动时，则可在血管腔内进行缝合。缝合后壁血管困难时，可暂不拉紧每针缝合的缝线，在放松缝线的情况下，可看清血管边缘，至缝合完成后再一起拉紧缝线（Suture at a distance）（图 5-43）。如果血管腔不小，也可采用连续褥式缝合法（图 5-44）。

2）端-侧吻合术　一般在血管分支的再植或门腔静脉吻合时应用。可采用连续贯穿或褥式缝合法，在后壁可应用血管腔内缝合法进行吻合。连续贯穿缝合法时，可在前壁各缝一针牵引线，以显露后壁（图 5-45），连续褥式外翻缝合法见图 5-46。

3）侧-侧吻合术　在门腔静脉吻合中常用此法。缝合方法大致同于端-侧吻合法（图 5-47）。

3．带血管移植材料的血管缝合术

（1）动脉切口补片移植术　补片材料有人造织物、自体已阻塞的股线动脉（经过切开取除血栓内膜）及自体静脉。补片的大小要适当，过小会致血管腔狭窄，过大会造成血管膨出，出现血液涡流、血栓形成及动脉瘤（图 5-48）。补片形状应是卵圆形，如补片两端太尖，可造成血管缩窄（图 5-49）。采用自体静脉时，可取自大、小隐静脉或头静脉。经注射液体加压扩张后纵形剖开静脉，做补片移植用（图 5-50）。

（2）动脉移植吻合术

1）端-端吻合术　在大、中口径血管中移植的血管材料一般都是以人造血管为主。目前应用的有聚四氟乙烯（PTFE）或涤纶人造血管，端-端吻合术中可采用连续贯穿缝合法，由于腔大、

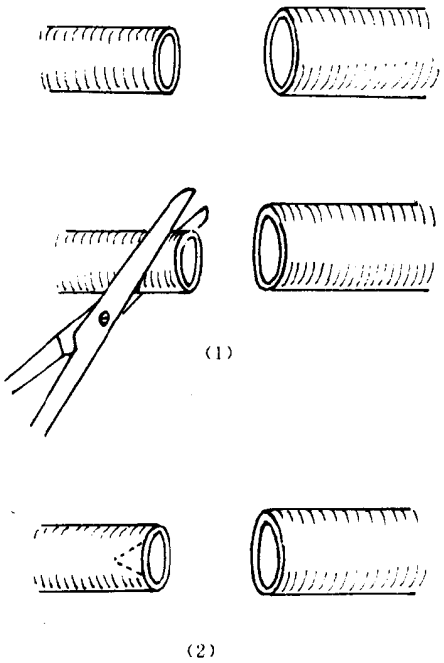

图 5-42 口径不一致的小血管处理方法
(1) 口径小的血管端剪成斜面
(2) 做一个楔形切口

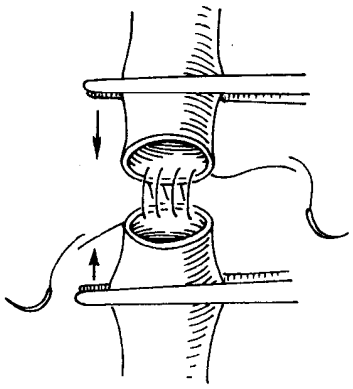

图 5-43 放松缝线的血管腔内缝合术可暂不拉紧缝线，后壁缝合完成后再拉紧缝线，二把血管阻断钳相互靠近，再缝合前壁

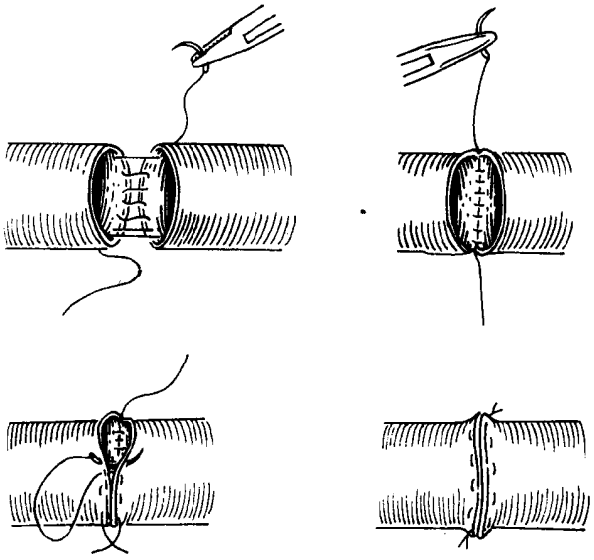

图 5-44 血管端端吻合术 采用连续褥式缝合法，先在血管腔内缝合后壁，再缝合前壁

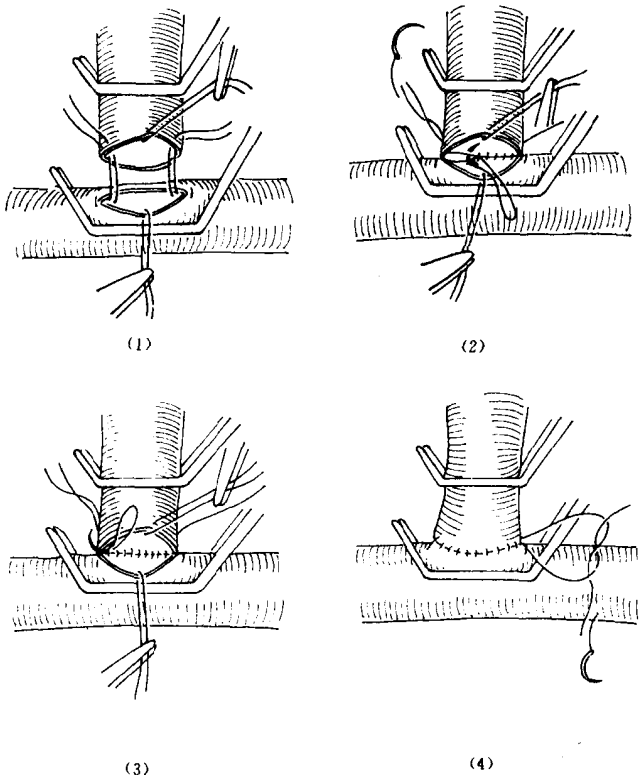

图 5-45 血管端侧吻合术 采用连续贯穿缝合法

(1) 二边角可先做一次间断褥式缝合，以使内膜对合齐整，上、下前壁可各缝一针牵引线，以便看清后壁 (2) (3) 连续缝合后壁 (4) 缝合前壁，缝合最后一、二针之前，开放血流，使流出空气或血块。

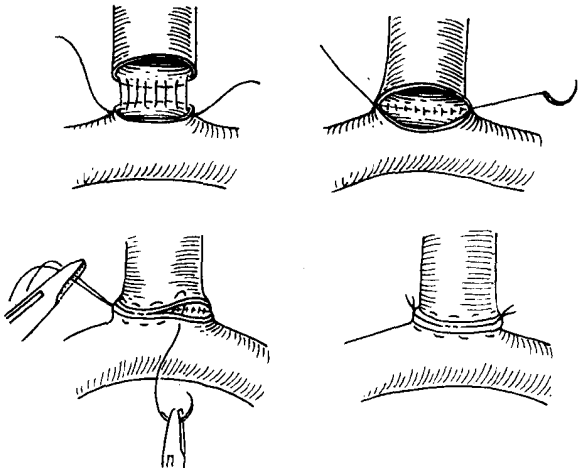

图 5-46 血管端侧吻合术，采用连续褥式外翻缝合法

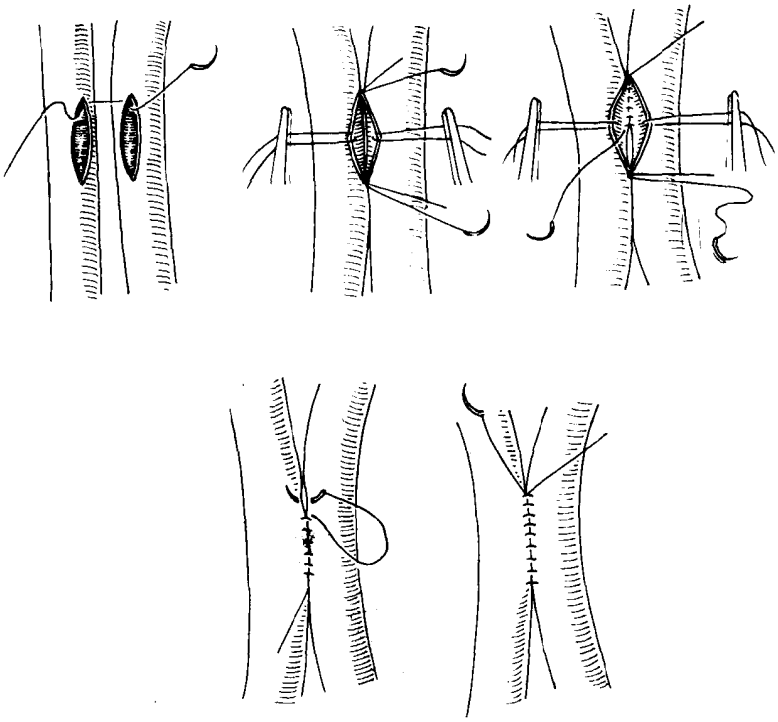

图 5-47 血管侧侧吻合术，采用连续贯穿缝合术

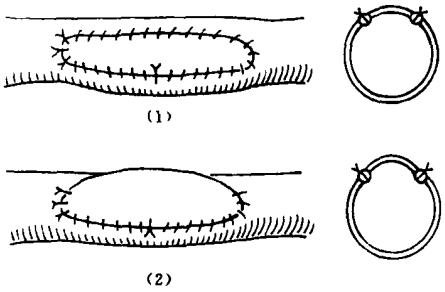

图 5-48 血管补片移植

(1) 正常 (2) 补片过宽形成膨出

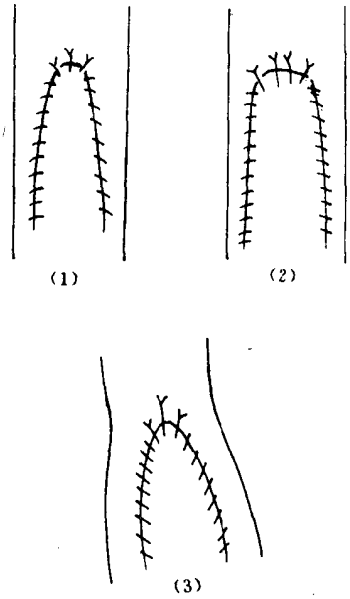

图 5-49　血管补片移植
(1) (2) 正常　(3) 补片太尖造成狭窄

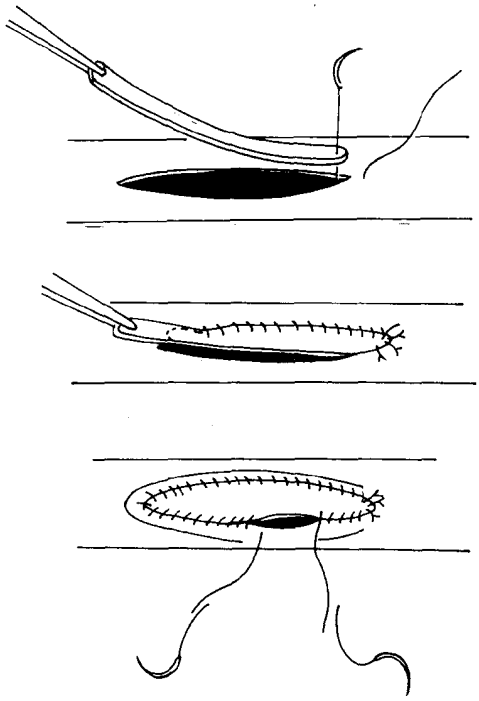

图 5-50　大隐静脉补片移植缝合方法

壁厚，缝针的间距及边距可稍大一些，在 2～3mm 左右，尤其在伴动脉粥样硬化的主动脉手术时更可放宽，以免吻合口渗血。在作第一缝针缝合后不一定立刻打结，可缝数针缝线后再抽紧缝线，以便能看清血管边缘正确进针（图 5-51）。也可做二定点缝合法，但缝线也不一定立刻打结，可作牵引。完成吻合后如果动脉壁有粥样硬化病变，较为脆弱，可在吻合口周围再加缝一段人造血管，以加强保护（图 5-52）。作者曾遇到主动脉瘤切除人造血管移植后发生吻合口撕裂大出血，即用多块人造织片缝合在吻合口边缘，出血立即停止（图 5-53）。

在管径 0.8～1cm 以下的中、小血管一般都用自体大隐静脉作为移植材料。切取大隐静脉要注意勿伤及静脉内膜，外膜要剥除清楚，静脉分支结扎后勿使管腔狭窄。在近端静脉口用阻断钳闭后，从远端静脉口注入肝素溶液作加压扩张，以克服静脉痉挛（图 5-54）。在作移植术时必须注意移植静脉的长度，事先要估计到移植静脉在动脉血流的冲击下能延长 1～2cm。作者曾遇到一些病例，手术中已做好静脉移植术，术后需要切除过长的一段静脉，再做端-端吻合术。移植静脉有瓣膜必须倒转应用。可用二定点的血管连续贯穿缝合法进行端-端吻合，较小血管，可用间断缝合法如大隐静脉口径太小不符合要求时，可以纵形剖开大隐静脉，再将二段剖开的大隐静脉拼缝合成一条口径较大的大隐静脉以备应用（图 5-55），特别在股、腘静脉或肝门静脉移植时需要这种拚集静脉。作者曾用此法治疗 50 余例外伤性下肢静脉缺损患者，取得满意效果。

2）端侧吻合术　一般都在血管旁路移植术中应用。移植血管的口端，包括人造血管或自体大隐静脉，必须剪成约 30°的斜面，使成喇叭形或鱼嘴状。可先用血管钳斜行夹住血管壁。剪成斜面（图 5-56），或在血管壁上按“S”形剪成像眼镜蛇头样的切口面（图 5-57）。肢体动脉壁的移植切口长度必须等于其直径的 3 倍（图 5-58）。缝合方法可采取连续贯穿或间断缝合，一般均可在血管腔外进行操作。与人造血管端-侧吻合时，可做环状连续贯穿缝合法（图 5-59）。与自体大隐静脉吻合时，其二角可先做牵引缝线，有些血管外科医生愿意做褥式牵引缝线，有些则做单

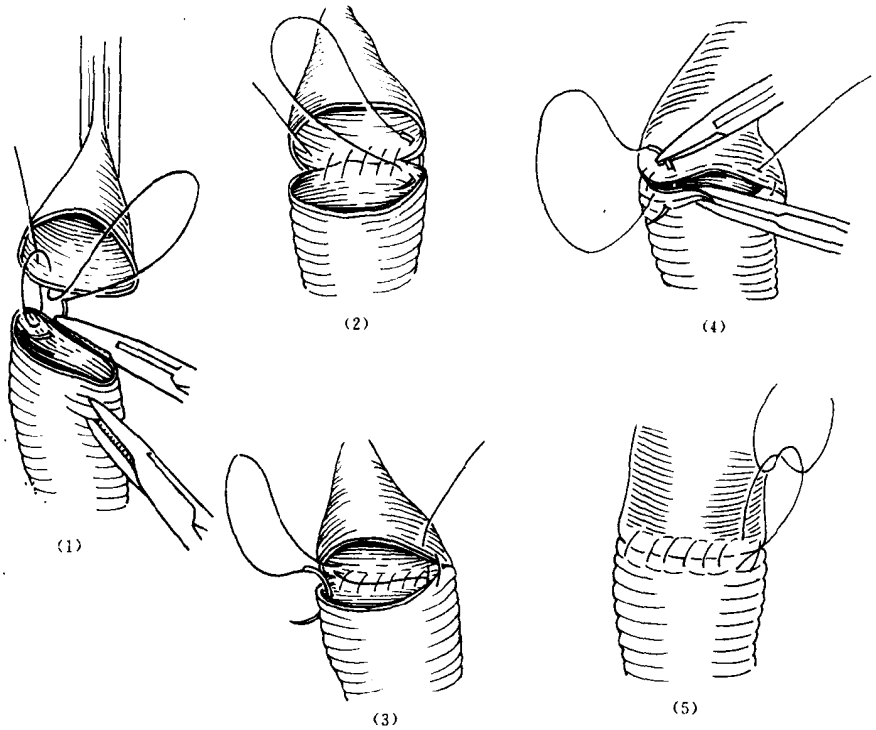

图 5-51 大、中血管端端环状缝合法

(1) 后壁腔内缝合术 (2) (3) 拉紧缝线后二臂缝针各向前壁连续贯穿缝合 (4) (5) 二边缝线在前壁相遇打结

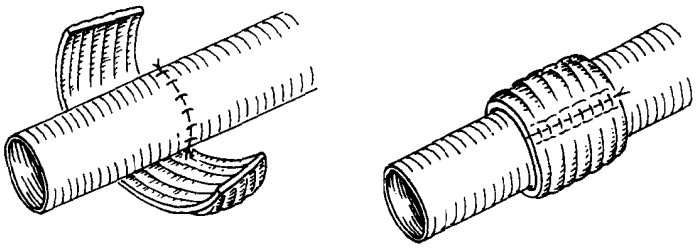

图 5-52 人造血管段的缝盖

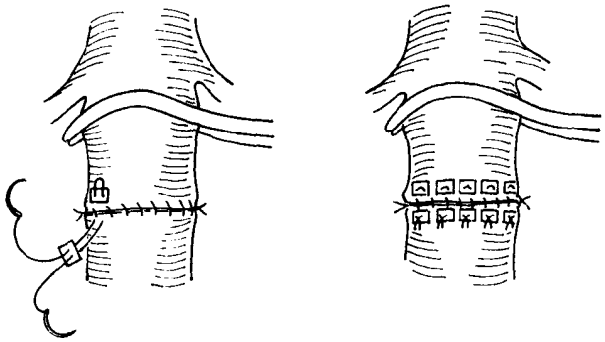

图 5-53 动脉粥样硬化吻合口出血时，用涤纶织片移植缝合

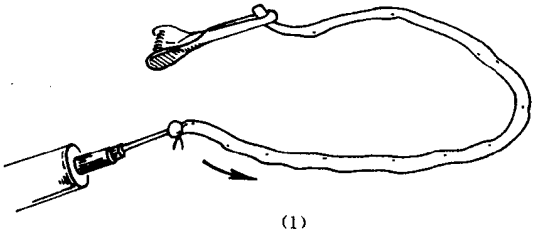

(1)

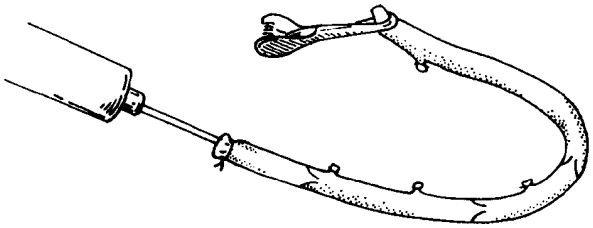

(2)

图 5-54　切取后的大隐静脉
(1) 液体加压前　(2) 液体加压后

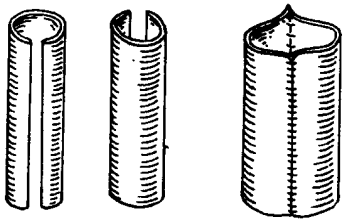

(1)　(2)

图 5-55　大隐静脉组合扩大缝合法
(1) 纵形剖开　(2) 组合缝合

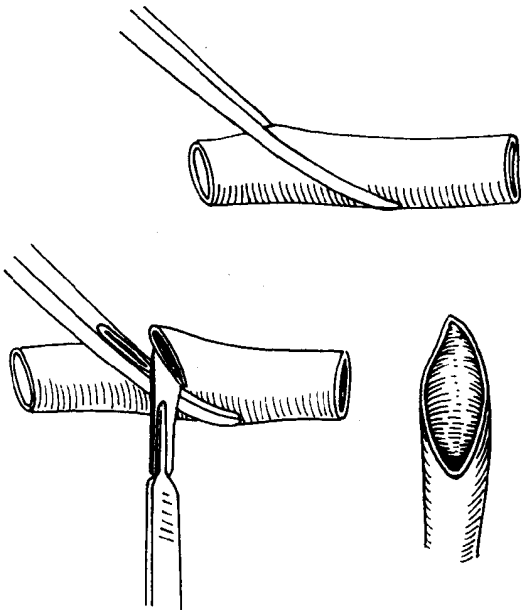

图 5-56　移植血管口端的准备和形状
用血管钳斜行夹住再剪下

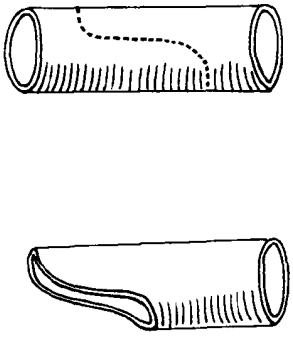

图 5-57 血管壁做“S”形切口剪下使成眼镜蛇头状

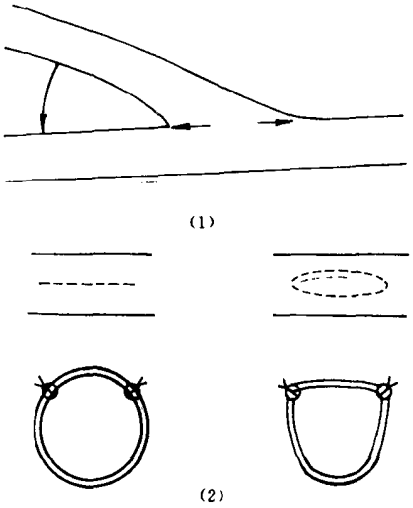

图 5-58 血管端侧移植术中，中、小动脉的切口长度及形状

(1) 等于直径 3 倍，移植角度小于 45°

(2) 卵圆形切口造成移植血管狭窄

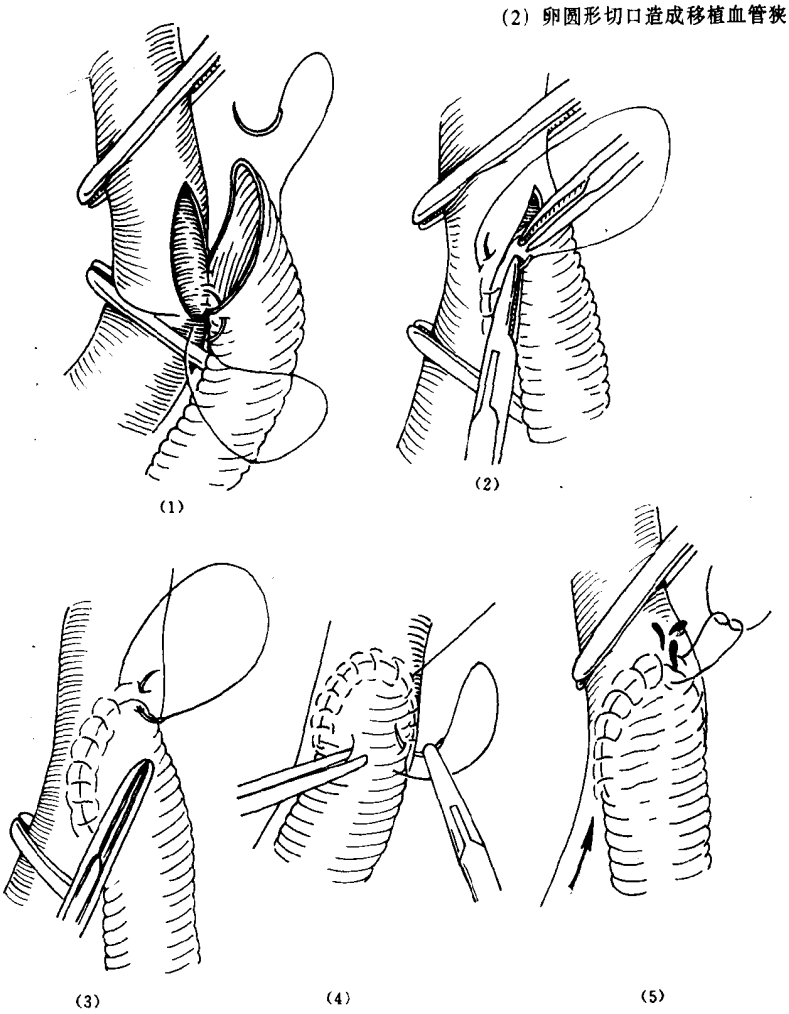

图 5-59 大、中动脉与人造血管旁路移植术

(1) 先缝吻合口下端 (2) (3) 连续缝合吻合口左侧 (4) 缝合吻合口右侧 (5) 未打结之前放出空气或血块

纯贯穿间断牵引缝线，二者最终目的是要使吻合口二角内膜对合整齐（图 5-60）。血管端-侧吻合后必须显示管腔血流通畅，形态丰满（图 5-61），如显示管腔狭窄，则将发生血栓形成，导致手术失败（图 5-62）。

3）侧-侧吻合术，一般用于肢体或颈根部动脉连续性旁路移植术中，例如自体大隐静脉或 PTFE 膨体人造血管与中、小动脉之间侧-侧吻合术。一般采用连续贯穿缝合法（见图 5-47）。

血管吻合术后，开放血流时都有可能发生吻合口针孔或针距之间渗血或漏血，一般均可用纱布或棉球填压片刻即能止血，但有时必须对喷射性出血添加缝针、打结而止血，但对小血管吻合口添加缝针，必须注意细致及精确，防止吻合口狭窄。

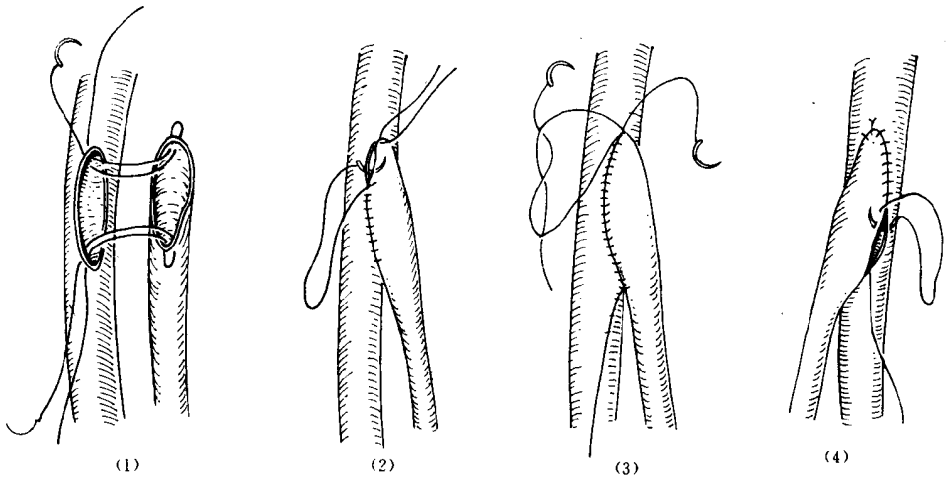

图 5-60 中、小动脉与大隐静脉旁路移植术

（1）可先在二角各做一针间断褥式缝合 （2）吻合口左侧连续贯穿缝合

（3）与上角褥式缝合线打结 （4）完成吻合口右侧缝合术

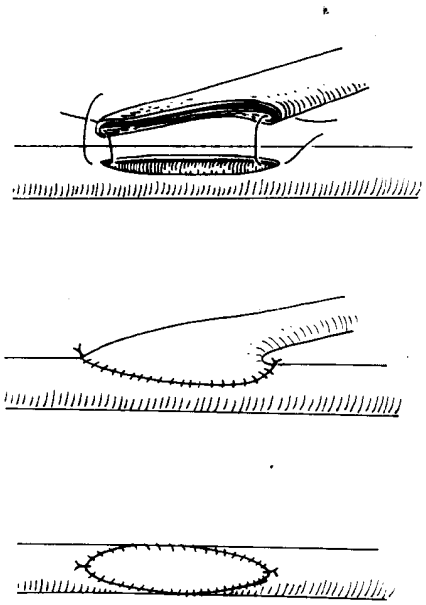

图 5-61 血管旁路移植术后吻合口的正常形态

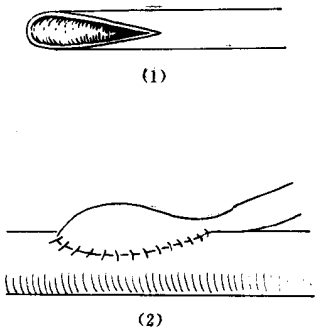

图 5-62 旁路移植吻合口的错误形态

（1）斜角口太尖 （2）斜角口狭窄

（六）血管非缝合法 目前不常应用。非缝合法有血管套接法、缝合器及胶合法三种。作者在1963年首次应用塑料管套接创伤性断手中的尺、桡动脉及贵要、头静脉取得了再植手术的成功（图5-63）。一年后因再植断手腕部活动不适，再次手术剪开塑料管将其取出，发现被套接的动、静脉均有被压缩的现象，但程度尚轻，未影响血流通畅。此后曾在1964年用特制的不锈钢管，为一名左上臂创伤性完全离断者做了肱深、肱浅等静脉套接吻合术取得了理想的效果。套接法有血管内膜对内膜光整愈合的优点，操作时间远较缝合法为短，所以可在创伤肢体离断中做多次静脉吻合术。静脉壁薄，容易翻转做套接吻合。缝合器曾由 Nakayama 在1962年创用，它是一种环钩吻合器（图5-64），操作方法不很简便，故未能推广应用，胶合法是在1962年由 Healey 创用，他试用塑料粘合剂（Methyl 2-Cyanoacrylate）粘合血管，但有血栓形成的并发症，至今粘合剂的方法还不够理想。

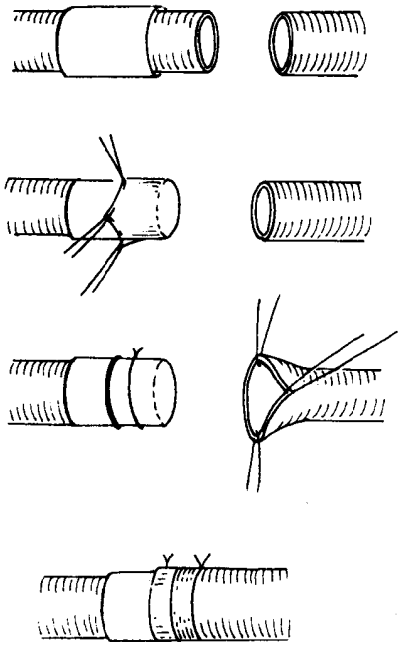

图5-63 血管套接吻合法

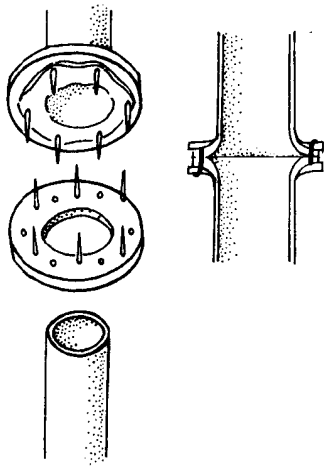

图5-64 血管环钩吻合器

在血管外科技术操作中，易犯错误而导致手术失败者有：血管吻合口不正确的缝合；血管内膜粗糙而未予切除；血管扭转、压迫或曲折；静脉分支结扎过近根部；移植静脉太小；血管吻合口近、远端血流不通畅等，这些情况必须引起注意。为了开展和发展血管外科，掌握血管外科基本技术操作是重要的。

（钱允庆 黄玉麗）

主要参考文献

1. 钱允庆，林擎天．小血管吻合术．中华外科杂志，1964，1：88．
2. 钱允庆，陈中伟，林擎天，等．创伤性完全性断肢再植术中小血管处理的几个问题．中华外科杂志，1965，10：865．
3. 钱允庆．主动脉弓分支阻塞症．见：顾恺时．主编．胸心外科手术学．第1版．北京：人民卫生出版社，1985．748～759．

4. 钱允庆，林擎天. 血管损伤·动脉硬化性闭塞症. 见：冯友贤. 主编. 血管外科学. 第2版. 上海：上海科学技术出版社，1992. 277～293，312～331.
5. 钱允庆. 冯昌宁. 林擎天，等. 胸腹主动脉瘤的外科治疗问题. 中华外科杂志，1987，5：283.
6. Rutherford RD. Vascular surgery. 3ed. Rhiladelphia：Saunders，1989. 341～363.
7. Bergan JJ，Yao JST. Techniques in arterial surgery. Philadelphia：Saunders，1990. 78～87，109～122，134～144，176～179.
8. Ernst CB，Stanley JC. Current therapy in vascular surgery. 2ed. Decker Inc，1991. 261～313，861～887.

第六章　显微血管外科技术

第一节　概　　述

一、显微血管外科简史

显微外科是指在手术放大镜或手术显微镜下，借助精细器械进行手术操作的一种外科技术。1921 年瑞士耳鼻喉科医生 Nylen 与 Holmgren 介绍了用放大镜与双目手术显微镜为内耳硬化病人进行内耳手术的成功经验。1950 年 Barraquer 与 Peritt 等应用手术显微镜进行角膜缝合，显微外科手术由此进入了缝合操作阶段。

1960 年 Jacobson 与 Suarez 在手术显微镜的放大下对直径 1.6～3.2mm 的细小血管进行缝合，获得较高通畅率，这在显微外科发展中是一项比较重要的突破，显微外科开始进入一个新的发展阶段。1961 年 Lee 等在鼠身上进行门腔静脉分流手术获得成功，1962 年 Gonzales 等用小动物鼠进行肾脏移植手术，随后 Abbott 等亦用鼠进行心脏移植手术，为实验外科开辟了新园地。

1963 年中国陈中伟、钱允庆等为工人王存柏接好了完全断离的右前臂（图 6-1），写下了世界创伤史上断肢再植的新篇章。1966 年上海市第六人民医院和上海第九人民医院的医务人员合作在 6 倍手术放大镜下，进行第一例断指再植，获得成功。1966 年以来，我国医务人员将再植技术应用于治疗上肢恶性肿瘤，对患有肿瘤的上肢进行段截与再植，此外尚有头皮（图 6-2）、嘴唇、阴茎等再植成功的报道。

但是，显微外科技术在临床上真正进入迅速发展阶段则从 70 年代开始，1973 年美国 Daniel

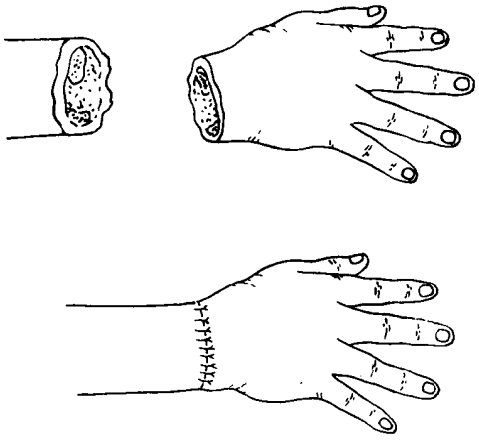

图 6-1　1963年首例完全断离的右前臂再植获得成功

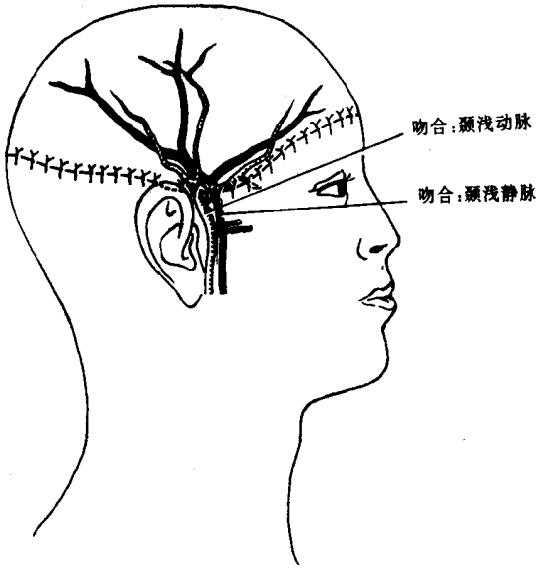

图 6-2　撕脱之头皮再植术后所见

与中国杨东岳分别介绍了腹股沟部游离皮瓣移植（图 6-3）成功的经验，这样显微外科就进入了大块或综合组织移植阶段，促进了显微血管外科在整形外科和创伤修复外科领域的发展。下腹部皮瓣、腹股沟皮瓣、足背皮瓣、肩胸部皮瓣、腋下部皮瓣、头皮皮瓣以及桡动脉皮瓣相继获得成功。1973 年中国陈中伟等将胸大肌腹部游离移植至前臂以取代严重缺血性肌挛缩的屈肌（图 6-4），获得较好的功能恢复，奠定了开展这类手术的基础。

1975 年 Taylor 应用带血管的髂骨移植（图 6-5）修复胫骨大段缺损获得成功。1977 年陈中伟等采用游离腓骨移植（图 6-6）治疗骨髓炎或良性骨肿瘤所致的长段肱骨缺损以及对侧腓骨移植于先天性胫骨假关节彻底切除后的缺损处，均取得良好的效果。

此外，吻合血管的肠段移植（图 6-7）、关节移植、大网膜移植（图 6-8）等先后获得成功。

目前显微外科已较普遍地应用于骨科、心血管外科、脑外科、泌尿外科、妇产科、淋巴管外科、整形外科、实验外科（图 6-9）等方面，显微外科正处在迅速发展阶段，随着我国医学科学的迅速发展必将不断前进。

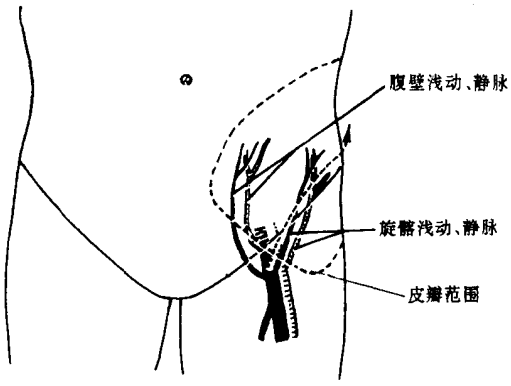

图 6-3 腹股沟部游离皮瓣的血供与切取范围

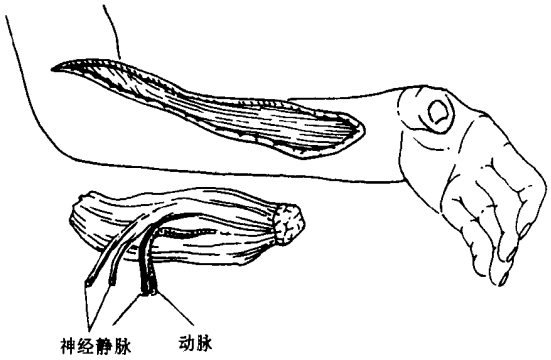

图 6-4 游离胸大肌腹部移植取代严重缺血性肌挛缩的屈肌

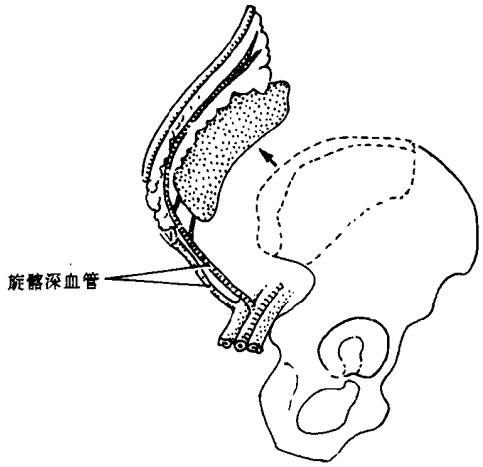

图 6-5 带血管的髂骨移植

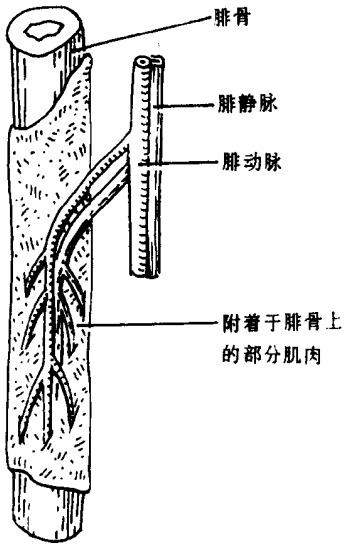

图 6-6 游离腓骨移植

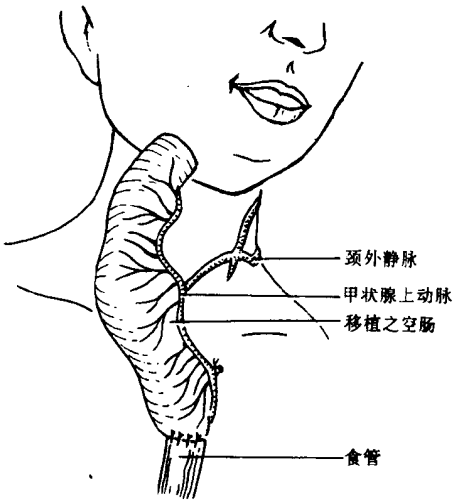

图 6-7 吻合血管的肠段移植修复食管缺损

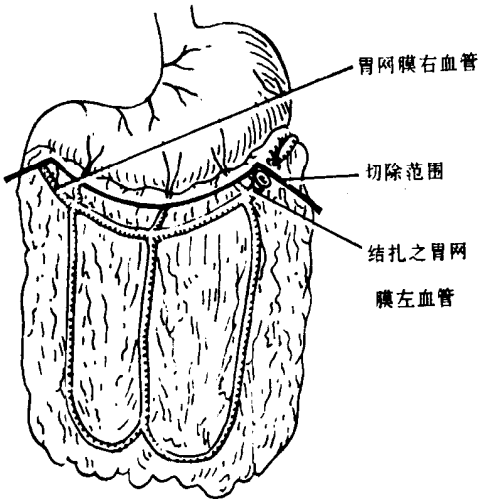

图 6-8 大网膜移植的切取范围

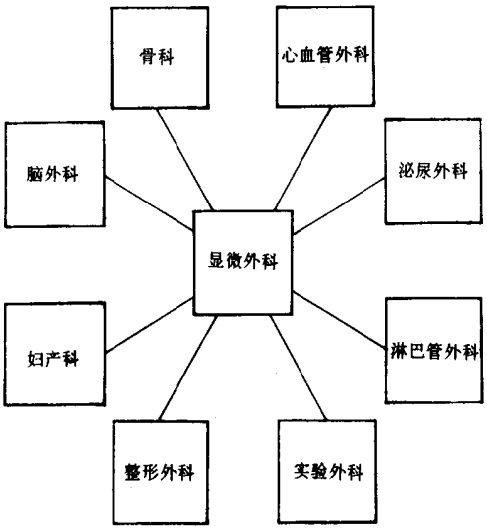

图 6-9 显微外科的应用范围

二、手术放大镜与手术显微镜

手术放大镜与手术显微镜都具有放大成像作用，二者区别在于：手术放大镜的放大倍数较小，一般在2～4倍，手术显微镜放大倍数较大，从6倍到40倍不等；一般可以戴在头上的手术放大镜机件简单，手术显微镜机件复杂，较重，有落地式、吊式、壁式等。

（一）手术放大镜

手术放大镜具有体积小，携带方便、价廉等优点（图6-10），但放大倍数小，不能适应精细手术的要求，常用手术放大镜及其性能参数见表6-1。

表6-1 常用手术放大镜及其参数

名　　称	放大倍数	视野直径	工作距离
Neitz(日本)	1.8～2.5×	10mm	300～250mm
上海眼镜二厂	5×	20mm	175mm
Keeler(英国)	2.5～4×	22mm	200mm
zeiss(西德)*	6×	9mm	200mm
GSY-1(福建三明光学仪器厂	5×	40mm	240mm

* 见图6-10。

（二）手术显微镜

手术显微镜有许多类型，如落地式、台式、壁式、吊式等。手术显微镜通常由光学系统、照明系统以及可供升降与前后左右调节的多关节支架和底座三部分组成。先进的手术显微镜还配有照相、电影及电视系统，可按需要记录手术野所见与详细的手术操作过程。

手术显微镜通常为两个接目镜，以使术者所看到的图像具有较强的立体感，而且多有两对接目镜，以便手术者与助手两个人在同一视野下共同操作，有的显微镜还有示教镜，后者通常是单目镜，供洗手护士或学生观察。

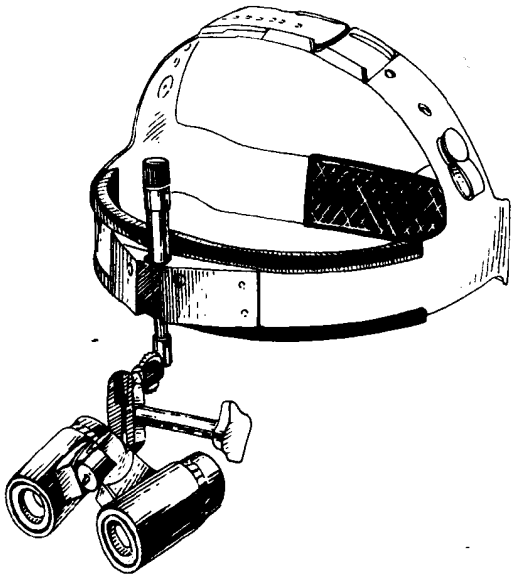

图6-10 Zeiss手术放大镜

照明系统都采用内光源式，照明线基本和显微镜同轴，散射入同一视野内，一般为6V·15W的白炽灯，或12V·100W的溴钨灯。近年来多采用导光纤维束，光线经导光纤维和反射镜，透过大物镜而射向视野。这样可以减少光照所产生的热效应，避免组织烧灼伤。

支架系统包括T形、Y形和H形底坐（图6-11），下装有小轮及制动装置以便移动或固定。常用手术显微镜见表6-2。

表6-2 常用手术显微镜的种类和特点

型　号	放大倍数	视野直径 (mm)	工作距离 (mm)	备　注
34X,上海光学仪器厂	5.T,9,18	28.9,25,17.8	200	通过更换目镜改变放大倍数
11HZ,上海光学仪器厂	4.3～32	52～7	200,250,300	可接示教镜、照相机、摄象机
XTS-1,镇江光学仪器厂	10	38	200	可附装照相机
XTS-2,镇江光学仪器厂	10	38	200	可接黑白电视、摄相机、监视器
XTS-3,镇江光学仪器厂	5～25		200,250,300	连续变倍,可接示教,摄影装置
XSS-1,杭州医用光学仪器厂	2.7～25	87～9	200,300	
GX-SS22	6-30	36～7	200	示教镜,摄影装置
M690,瑞士Wild厂	6-40		200,300,400	摄影照相装置

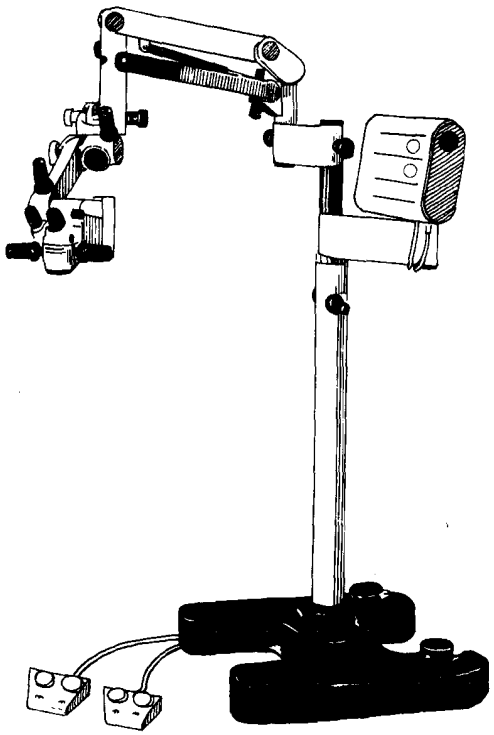

图6-11 瑞士Wild厂生产的M690型手术显微镜

三、显微外科器械与缝合材料

显微外科操作精细，要求一套特殊、适合显微镜下操作、得心应手的精细工具。常用的有：

（一）镊子

是显微外科中最重要的工具，要求镊尖1～1.5cm，对合时无缝，不扭斜，能夹住汗毛。可用于分离微小组织，提吊组织，夹持缝线、打结，并可插入血管腔内，撑开血管便于进针。常用的镊子如图6-12。

（二）剪刀

刀口应锋利，带细齿，使剪切组织时不致打滑，有直形和弯形两种。弯剪刀便于分离组织及游离血管，尖端略呈圆形，可安全分离血管周围组织。而在剪线、修平血管残端时，直剪更好。剪刀柄尾有弹力适中的簧片相连，不剪时刀口能自动张开，且不会有轻微跳动。常用的剪刀见图6-13。

（三）持针器

咬合口要密缝，质硬而光滑，能稳固地夹住针或线，持针器的头部亦有直弯两种，弯头角度为30°，较直型者使用方便，用手持针进行缝合和缝线打结。常用持针器如图6-14。

（四）小血管夹

小血管夹（图6-15）用于夹住细小血管，阻断血流，以便于操作。小血管夹的种类颇多，适合于各种不同口径的血管，上海手术器械厂出品的小血管夹，由不锈钢薄片制成，夹口长5mm、8mm等规格，小血管夹的夹压必须适中，若压力过小，达不到阻断血流的目的，压力过大则会损伤血管内膜。其压强一般在10g左右。

（五）缝针与缝线

精细的无损伤缝合针线是显微外科不可缺少的缝合材料，原则上缝针和缝线的直径应大小一致，接合部位应平整光滑，但实际上二者直径常有较大差异。缝线以尼龙单丝为好，具有较强的拉力。上海医用缝针厂生产的无损伤缝合针线缝针为3/8弧度，缝线为尼龙单丝，其各种规格如表6-3。

表6-3 上海医用缝合针厂生产的无损伤缝合针线

针 号	针		线	
	直径	长度	直径	拉力
7-0	200μm	6mm	50μm	50g
8-0	150μm	6mm	38μm	50g
9-0	100μm	5mm	25μm	25g
11-0	70μm	5mm	18μm	10g

四、显微血管缝合技术

（一）血管显露

在手术显微镜下缝合小血管与其他外科手术一样，必须有良好的显露。应对准备缝合的血管与周围组织作必要的分离与解剖，并应用自动牵开器或牵引线将邻近的皮缘、皮下组织、肌肉等

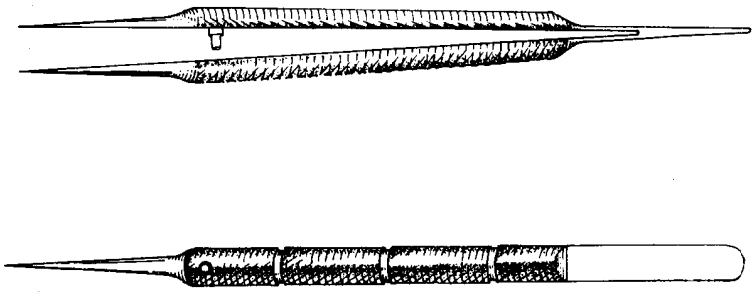

图 6-12 显微手术镊子

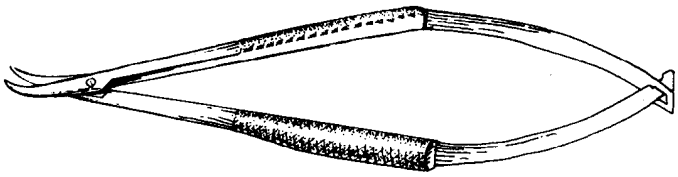

图 6-13 显微手术剪

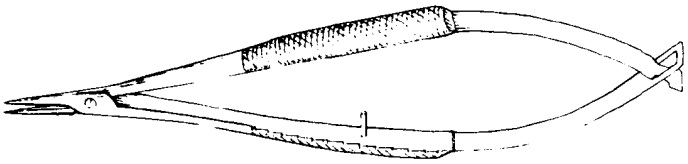

图 6-14 显微持针器

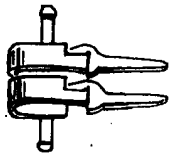

图 6-15 显微血管夹

稳定地牵开，以便操作。创面应仔细止血，务使手术野清晰，保证能清楚地辨认缝合的血管。

（二）小血管缝合原则

1．正常血管　缝接的血管必须是正常血管，即缝接血管的管壁应完好无损，并具有正常血流。若血管壁已受损，吻合后易形成血栓导致吻合失败。

2．口径一致　缝接血管的口径最好要一致，若2个断端口径仅有轻度不同，相差不超过其直径的1/4～1/5，可将口径较小的断端作轻度扩张后缝合，相差在1/3～1/4，宜将口径较小的血管断端沿其纵轴方向作45°斜切，再做对端缝合（图6-16）。

3．张力适当　血管对合时张力应适宜，张力过大，不但容易造成血管壁撕裂，吻合口漏血，也是术后血栓形成的重要原因。如张力过大，应通过改变血管径路或静脉移植进行减张。血管回缩易发生血管痉挛，血管太长会发生扭曲，影响血流通畅。

4．无创操作　显微外科操作中，每一个动作都必须细致轻柔，切勿粗暴，分离血管时应沿血管纵轴方向插入镊尖逐一分离，以锐性分离为佳，不可夹持血管内膜及中层。避免锐性器械进入管腔，这样易损伤内膜，导致血小板和纤维素沉着而形成血栓。无创操作的另一意义是指操作必须准确，提吊、分离、修剪、进针、打结等，均应准确一次完成，避免重复，减少对血管的损伤。

5．针距与边距　各针的间隔距离即针距，各进针点与血管断端边缘之间的距离为边距。一般口径大、管壁厚、血压较低者，针距可稍大些，而口径小、管壁薄，血压较高者，针距应小些。如1mm直径的小动脉，通常缝合8针，其针距约为0.3mm，边距约为0.2mm。静脉的血压低，针距可稍大，亦不至漏血，由于静脉壁薄，边距也可以稍大些。

（三）显微血管吻合方法

吻合小血管一般有三种方法，即对端吻合、端侧吻合和套叠吻合。其中对端吻合是最常用、最易掌握的吻合方法。缝合方法通常有四种，即单纯间断缝合法、单纯连续缝合法、间断褥式缝合法和连续褥式缝合法，其中以单纯间断缝合法最常用。

1．常规对端吻合法

（1）放置血管夹　血管夹放置的方向应与血管纵轴垂直，位置最好距断端4～5mm，不宜距断端太近，否则影响操作，且易滑脱。

（2）修剪外膜旁膜　邻近血管断口的外膜旁膜需修除，以免打结时带入管腔而导致血栓形成，此即外膜旁膜环切术。其方法是：用镊子轻轻提起外膜旁膜，尽量牵向断侧，此时可用剪刀将牵出的外膜旁膜整齐切除（图6-17）。之后用镊子将外膜旁膜切缘勒向血管夹，断口的中层与内膜即清晰可见。

（3）断口冲洗与扩张　断端血管腔内的血液或血块可用肝素盐水（1 000ml生理盐水内含12.5mg肝素）经平头针冲净，若动脉有痉挛，可将血管镊准确插入管腔作轻柔扩张，但不应超过原口径。此外，静脉管壁较薄，前后壁常粘在一起，冲洗可使管腔张开，便于缝合。

（4）进针方法　进针方向应与针的纵轴平行，以免折断针体。缝针应尽量与血管垂直，最好不要小于60°，如进针方向与血管壁呈锐角将增加针在血管壁中的行距，增加中层与内膜的创伤，同时亦增加了缝针进出血管壁的阻力。针尖进入血管腔后应将缝针转向与血管平行，缝针通常先从右侧由外向管腔内进针，经断口再自左侧管腔由内向外出针。

（5）缝合的顺序　血管的对端缝合，一般先缝合前壁，然后翻转血管夹缝合后壁。如缝合6针时，断口按钟面计算，应先缝12点一针，以后缝合相对6点一针，再缝合2点和4点处，翻转血管缝合8点和12点各一针，若缝合8针，第一、二针同上，然后缝3点、1点半和4点半处，之后翻转血管依次缝合9点、7点半和10点半各一针（图6-18）。

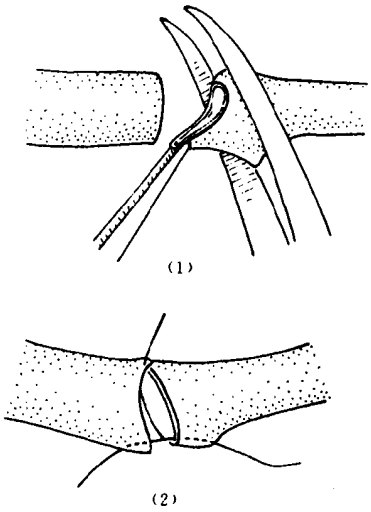

图 6-16 血管口径不一时缝合方法

(1) 可先将较细的血管作45°斜切 (2) 再行对端吻合

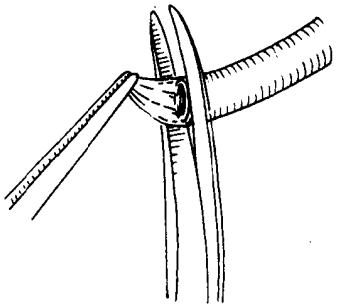

图 6-17 血管外膜旁膜环切法

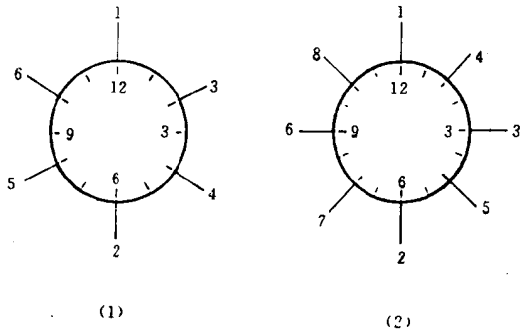

图 6-18 血管对端吻合时的缝合顺序

(1) 缝合 6 针 (2) 缝合 8 针

(6) 缝线打结 将缝线轻柔地拉过针道，直至看到线尾。左手用镊子夹住穿过血管壁的缝线约3cm左右，右手持针器头部将缝线套一圈，再用持针器头部夹住线尾打结（图6-19）。由于无损伤显微缝线均为单丝尼龙或其他合成纤维制成，容易滑脱，故至少应打3个单结，打结不宜过紧，最好在结扎后能透过半透明的小血管壁看到一个小环，过紧可以导致结扎中的血管壁坏死，影响愈合，留下的线头以0.1～0.2mm为宜，以防结头滑脱。

(7) 渗漏处理 动脉吻合完成后，应先放开近心侧的血管夹，静脉则应先放开远心侧的血管夹，使缝合口有血充盈，封闭针间的血管对合处，以后再放开另一血管夹，少量渗血可用盐水棉球轻压1～2分钟即能止血，或在放开血管夹前用塑料或硅橡胶薄膜包裹血管缝合处，再用另一血管钳夹住薄膜（图6-20）。若因针距过大喷血不止时，可补缝一针。

(8) 通畅试验 外径在1.5mm以上的血管吻合，用肉眼检查即可判断是否通畅，但单纯观察血管充盈程度、搏动情况以及移植组织的血运情况往往只能说明吻合口有血流通过，不能表示完全通畅。勒血试验是检查吻合口血流通畅的最有效方法。手术者用两把镊子，在动脉吻合口的远侧或静脉吻合口的近侧，轻轻地压瘪血管，将一把镊子沿血流方向移动，勒去其中的血液，再放开靠近吻合口的镊子，若压瘪的血管迅速充盈，表示吻合口通畅（图6-21）。若充盈缓慢则表示吻合口部分阻塞，若不充盈，提示吻合口已阻塞，必需重新吻合。

2. 套叠吻合法 套叠吻合法是按血流方向，将一侧血管断端套入另一侧血管腔中。动脉应将近心端的血管套入远心端的血管腔中，静脉则相反，将远心端的血管套入近心端的血管腔中。套入的长度应略超过该血管外径的长度，并固定数针以防滑脱。

(1) 小血管套叠吻合的适应证及优缺点 一般认为进行套叠吻合应具备三个条件：①进行吻合的血管必须有足够的长度；②相吻合的2个血管断端的口径必须大体相同；③只适用于血管的对端吻合，不适合端侧吻合。

套叠吻合的优点为：①操作过程中损伤内膜机会少；②血管内膜面上无缝线暴露；③操作简单缝针少。其缺点为：适应证较严格，吻合血管必须有足够长度且口径相差不可太大。

(2) 套叠吻合法操作 以1mm外径动脉为例，套叠缝合法只需缝吊3针即可，各针之间间隔120°。在动脉近侧距断端略大于血管外径长度，即1.2～1.4mm处，沿血管纵轴方向自外向内从外膜与部分中层进针，不穿进血管内膜向外缝吊，再自远侧动脉断口相对应方向由管腔内向外穿过血管全层，其边距约为0.2～0.3mm，缝好第一、第二针后分别打结。然后缝合第三针，但不打结，用镊子轻轻夹住远侧血管断口的边缘，轻轻提起，显露远侧动脉管腔，用另一镊子将近侧血管段轻柔地塞入远侧血管腔中，然后将已缝好的第三针打结。再用镊子轻轻按捏血管套叠部分，使套入的血管相互紧贴、平伏。缝合完成，依次放开吻合口远近侧的血管夹（图6-22）。

(3) 套叠吻合注意事项

1) 各针的针距及边距都要做到基本一致，否则会引起血管壁的皱折，边距不等会引起套叠部分的长度不等和血管成角，漏血。

2) 套叠的血管应该有足够长度，一般应该略超过血管外径的长度，否则易引起喷漏和脱出。

3. 端－侧吻合

(1) 端－侧吻合适应证 吻合血管的口径相差较大，接近或超过其口径的1/2，无法行对端吻合者，或其中一条必须保持连续，不能切断做对端吻合者，可采用端－侧吻合。

(2) 端－侧吻合步骤

1) 血管壁开孔 血管壁开孔是端侧吻合的关键步骤，开孔位置的选择以保证吻合后血流方向呈锐角为原则，无论动脉还是静脉，均不宜做相互垂直的缝合，以减少涡流形成。

若口径不一致，先将口径大的血管端结扎或缝合，在距结扎端一定距离处开孔，先将要开孔

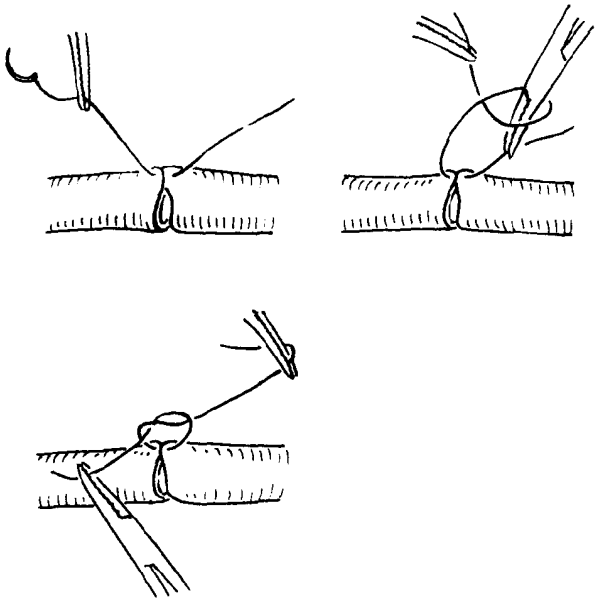

图 6-19 缝线打结方法

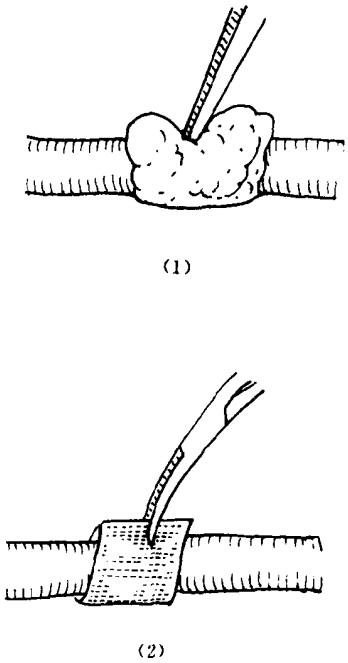

图 6-20 渗漏的处理
(1) 盐水棉球轻压 1～2 分钟
(2) 橡胶薄膜包裹血管吻合处

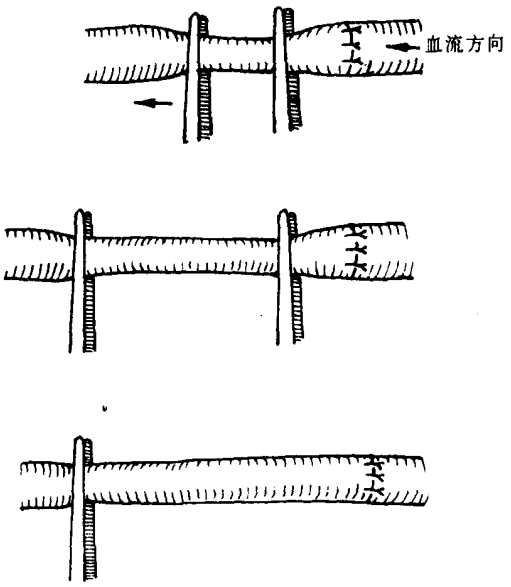

图 6-21 勒血试验

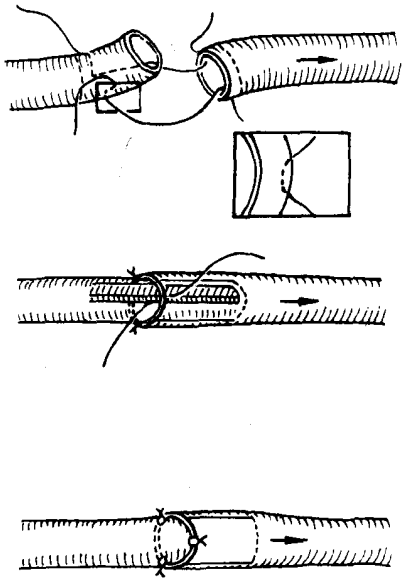

图 6-22 套叠吻合法

的血管外膜旁膜剪除，用镊子夹住要开孔的血管壁轻轻提起，顺血管纵轴方向剪去血管壁，剪去的大小应与将要缝合的血管端 45°斜切后的口径相同（图 6-23）。

2）缝合顺序 一般先缝合血管最远心端与最近心端的两针，再依次缝合前壁中间的一针及上述三针之间的两针，缝好前壁后，翻转血管，同法缝合后壁（图 6-24）。注意保证吻合处平滑，如有操作缺陷，应及时纠正。缝合完成后，应检测血流通畅情况。

4. 小血管移植 在临床实践中，常遇到部分血管严重挫伤、缺损或移植组织血管蒂短，不能与接受组织处的血管直接缝合。解决的方法是血管移植，最常用的是静脉移植，它可用于修复

动脉，也可用于修复静脉缺损。移植静脉通常选用下肢或上肢远侧正常的浅静脉，因这些浅静脉中层有较厚的肌层，且切取方便。移植静脉亦可取自邻近创面的浅静脉，但以不影响该部静脉回流为原则。取下的静脉用肝素盐水作血管腔全长扩张，解除切除剥离时所致的痉挛。修复动脉缺损时，切取的静脉应略小于该动脉的口径，长度应略短于缺损的实际长度，同时静脉应逆转后桥接，即静脉的远侧端与动脉的近侧端吻合，以防静脉瓣影响血流（图 6-25）。用动脉作为移植材料的机会较少，但在某些情况下也可采用，如在断指再植时，若双侧指动脉均无足够长度行对端吻合，可切取一侧动脉修复另一侧缺损的指动脉。

5. 应用抗凝药物　小血管吻合通畅与否主要依靠精细的缝合器材和熟练的缝合技术。但适当应用抗凝药物对提高通畅率也有一定帮助。常用的有肝素盐水（20U/ml）、阿斯匹林盐水（2mg/ml）、复方丹参（20mg/ml）、行术中冲洗，与局部滴注。常用的解痉药有：罂粟碱、烟酸肌醇酯、普鲁卡因、妥拉苏林等。

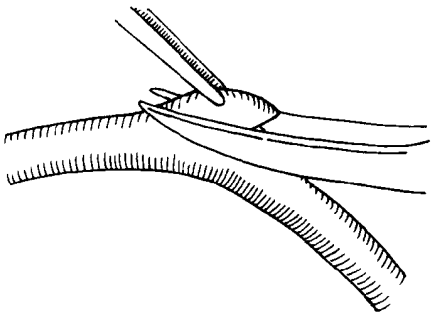

图 6-23　血管壁开孔

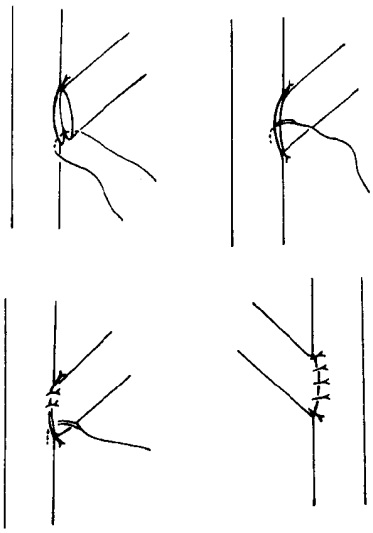

图 6-24　端-侧吻合的顺序

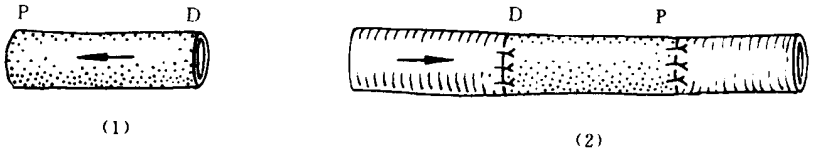

图 6-25　自体静脉移植修复动脉缺损

(1) 切取的自体静脉

(2) 修复动脉缺损，P：近心端，D：远心端

（陈中伟　王民生）

第二节　断指再植术

【概况】

1965 年 7 月 27 日，Komatsu 和 Tamai 接活了一个断拇指，这是临床上第 1 例断指再植成功的病例。

1965 年 11 月 1 日中山医院为一名青年工人施行了断拇指再植手术成功，这是国内第 1 例断

拇指再植成功的病例。

1972年以前吻合血管凭肉眼完成，国内断指再植成功率徘徊在50%左右；1972年以后普遍采用手术显微镜下缝合血管，成功率达86%～95%。

目前断指再植手术在国内已十分普遍，在基层医院和厂矿医院都有成功的报道，并有十指断指再植成功的报告。

【手术适应证】

断指完整，血管床无严重破坏是施行再植的基本条件，还需考虑下列各因素。

1．人类能进行复杂而精细的工作全在于拇指具有良好的对掌功能，缺失了拇指的手，其功能基本丧失了一大半。因此对于单独拇指离断的病人应优先考虑再植。

2．手的拈持动作主要依靠拇指和食指，对于单独食指离断的病人亦应考虑再植。

3．多个手指断离的病人亦应考虑再植。愈是偏向尺侧的手指，愈是次要，再植时应考虑择优再植桡侧的手指。

4．如果断离的拇指不宜再植，可以选择其他断指移位再植于拇指残株上。

5．整个手掌已被辗烂而远端却有2个或2个以上手指保持完整，可以择优再植于前臂残株上，使两指保持对掌位，可以保留一部分手的功能。

6．单独小指断离是否再植需慎重考虑。

【手术禁忌证】

1．患有全身性疾病，病人体质差或有重要脏器损伤，不能耐受长时间手术。

2．断离手指合并多发性骨折。

3．手指软组织严重损伤，血管床已损毁，手指受到挤压，出现手指两侧皮下瘀血。

4．断指无肌肉组织，即使未经冷藏，缺血24小时仍可能再植成活，如伤后立即冷藏处理则再植时限可延长至30小时以上。由于缺血时间越长，再植存活率越低，超过再植时限过长，组织已有变性者，不宜再植。

5．断指在转运路途中被液体浸泡后使血管内皮细胞和其他组织细胞受损，明显影响再植成活率。如果条件还好，可予试植，应列为相对禁忌证。

【术前准备】

1．带肝素12 500IU，（1支）至手术室。

2．准备温热无菌生理盐水。

3．需备血。

【麻醉】

采用臂丛神经阻滞麻醉或高位硬脊膜外麻醉。

【体位】

仰卧位，伤肢外展置于显微外科手术桌上。因手术时间长，注意上臂不能后伸以防产生臂丛神经牵拉伤。

【手术步骤】

1．再植手术可分两组进行，一组处理断指，了解断指组织的血管床情况，决定能否再植；另一组则处理残端，寻找合适的血管以备缝接。

2．估计断指血管床　可采用经指动脉灌注冲洗法。先作清创，找到指动脉断端，插入细平头针，接上微型冲洗器，低压灌注肝素-盐水溶液（图6-26）。如果指腹组织张力正常，静脉断端有液体迅速溢出，说明断指的血管床完整，适合再植；如果液体溢出不畅，表明血管床不完整，影响再植后存活率；如果静脉内没有液体外溢而断指迅速肿胀、增粗，表明血管床破坏严重，不宜再植。

3．断指再植的程序是：骨、屈肌腱、伸肌腱、指背静脉、指背皮肤、指动脉、神经和掌面皮肤。

4．骨的固定　缩短指骨0.5～1.0cm，为缩短手术时间，大多数采用单根克氏针髓内固定。通过关节的断指可做指间关节融合术。两根克氏针交叉内固定耗时多，稳定性虽好，但断端间往往出现分离（图6-27）。

5．屈肌腱的缝合　只缝接屈指深肌腱，将浅肌腱切去一段（图6-28）。

6．伸肌腱的缝合　以细线做间断褥式缝合。

7．指背静脉的吻合　近端指背静脉断端不难找到，远端指背静脉的断端必须在手术显微镜

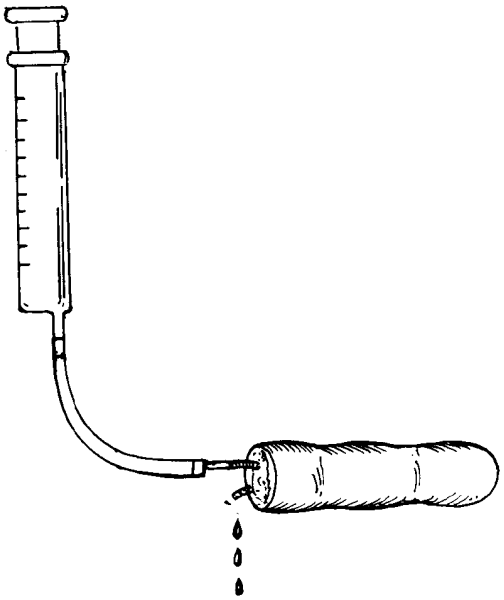

图6-26　经指动脉灌注

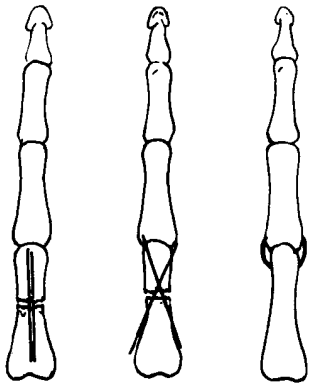

图6-27　指骨固定法

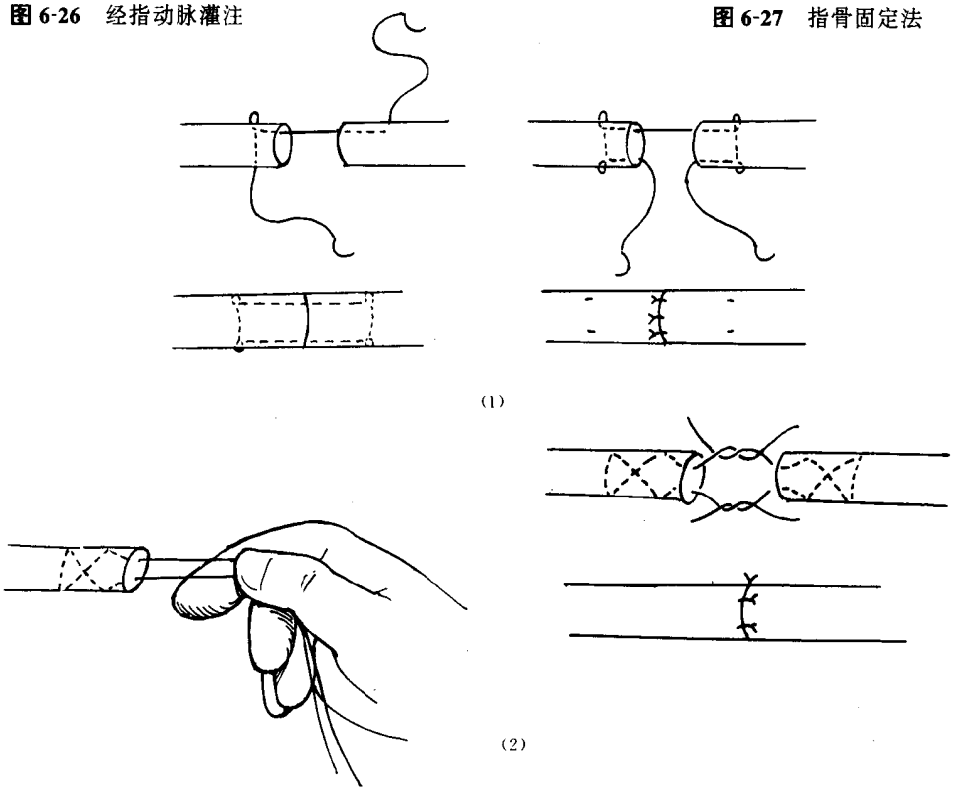

图6-28　缝合屈肌腱

（1）改良Kesseler法　（2）Bunnel法

下寻找。需做辅助小切口以利寻找（图 6-29）。以 11-0 无创伤缝线做对端缝合，缝合 1 根指动脉必须缝接 2 根指背静脉，缝合 2 根指动脉至少需同时缝接 3 根指背静脉。

8．先缝合指背皮肤，以免静脉暴露于空气中干燥和因室温过低引起血管痉挛。

9．指动脉的吻合，在显微镜下寻找与缝合指动脉，以 11-0 无创伤缝线进行缝合。缝合 1 根已足够。如缝双侧指动脉，必须按 1∶1.5～2 的动静脉比例缝接指背静脉。

10．指神经以 9-0 无损伤缝线在显微镜下对端缝接，必须 2 根指神经都做缝合。

11．稀疏缝合掌面皮肤，以利引流。

【操作中可能发生的意外和错误及其预防】

1．指背静脉长度不足的处理方法

（1）切断一些小属支以获得较长的长度（图 6-30）。

（2）在邻指指背上游离一段长度合适的指背静脉与断指上的指背静脉吻合（图 6-31）。

（3）取一段静脉做血管移植（图 6-32）。

2．指动脉长度不足的处理方法

（1）两端指动脉适当游离

（2）根据择优原则交叉吻合尺、桡侧指动脉（图 6-33）。

（3）在邻指上另作切口游离出长段指动脉与断指上指动脉吻合（图 6-34）。

（4）将残株上的指动脉切下一段做动脉移植（图 6-35）

（5）在手背上另取一段浅静脉做静脉移植（图 6-36）

3．指动脉痉挛的处理方法

（1）温热盐水湿敷。

（2）局部滴注 10％罂粟碱，或 2％利多卡因。

（3）管腔内液压扩张。

（4）重新吻合动脉断端。

【术后处理】

1．抬高患指高于肩部以利静脉回流，改善肢体肿胀，至少 7 天。

2．室内保暖，或用灯泡烘烤。断指无感觉，不可裸露受烘烤，灯泡距离亦切忌过近。

3．观察断指血循环，注意指端的色泽，皮肤温度、指腹张力与指甲毛细血管充盈度。

4．预防感染，连续静脉滴注抗生素 5 天。

5．连续静脉滴注低分子量右旋糖酐 500ml 加复方丹参 8ml，2 次/d，连续 3 天。

6．口服肠溶阿斯匹林 0.3g 与潘生丁 25mg，3 次/d，共 3～5 天。

7．除有血供不足现象者，一般不使用肝素。如需使用，可先静脉注射 50mg，此后每 6 小时

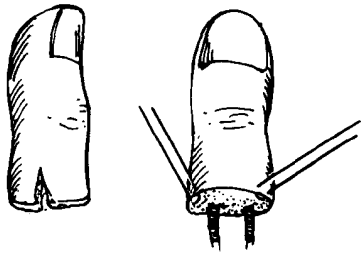

图 6-29 断指侧面做辅助小切口以利寻找指背静脉

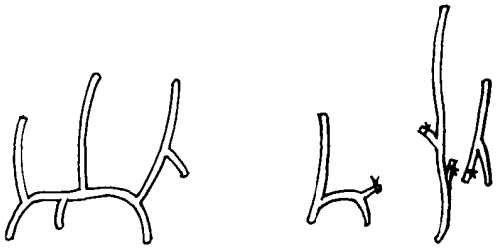

图 6-30 切断指背静脉的一些小属支可以延长指背静脉

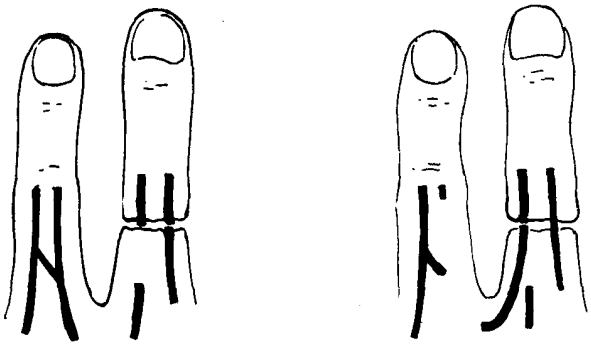

图 6-31　从邻指指背上游离一段指背静脉与断指上的指背静脉吻合

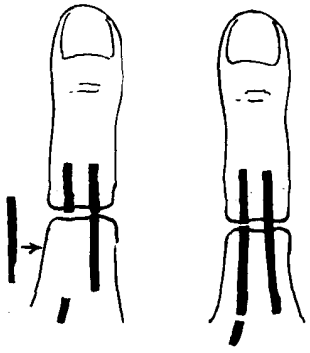

图 6-32　取手背浅静脉做移植

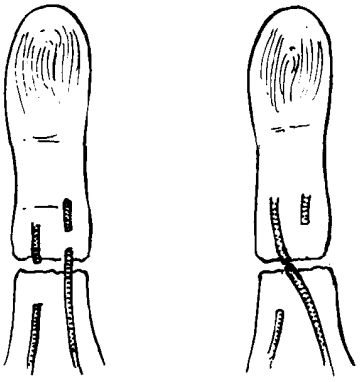

图 6-33　择优交叉缝合指动脉

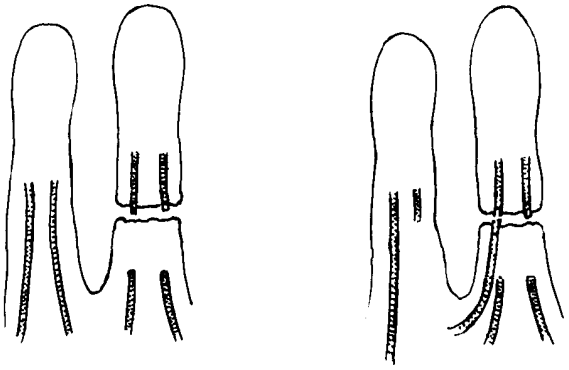

图 6-34　从邻指游离出合适长度的指动脉与断指上的指动脉吻合

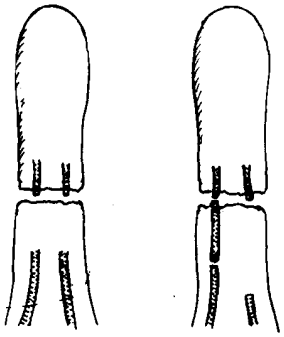

图 6-35　从残株上的指动脉切下一段做动脉移植

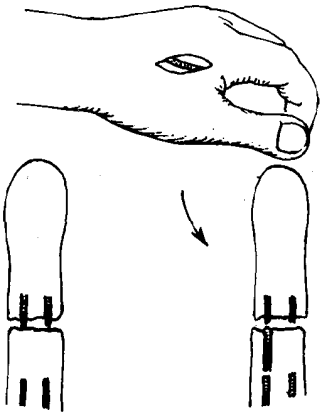

图 6-36　取一段浅静脉做静脉移植

皮下注射 30mg，每次注射前需测凝血时间（试管法），若大于 25 分钟则停用一次，若 20～25 分钟之间则酌量应用。 （张光健）

第三节 吻合血管的足趾移植术

【概况】

1966年上海中山医院与华山医院合作，利用显微血管缝合技术将第 2 足趾一期移植再造拇指，这是世界上首次成功病例。

吻合血管的足趾移植已发展至多趾一期移植。

【手术适应证】

1．单个完全性拇指缺失 可选用踇趾或第 2 趾，取第 2 趾时可以将第 2 蹠骨的远端部分或蹠骨干一起切下，以弥补第 1 掌骨缺失的不足。

2．除拇指外其他四指皆缺失 可将第 2 趾移植于第 3 掌骨残端上。为加强拈持力量可同时移植第 2、3 两足趾，第 3 趾移植于第 4 掌骨残端上。

3．全部手指缺如 同时移植或分期移植两足的第 2 趾于对掌位，以恢复拈持动作。

4．先天性缺指 这类病例往往合并有神经、血管、肌腱和肌肉的缺如，限制了此种手术的应用。

【手术禁忌证】

1．手术区有感染病灶，特别是足癣。

2．供区有严重创伤，血管已破坏者。

【术前准备】

1．第 1 蹠骨背动脉的情况是决定移植手术难易和成败的主要因素。按 Gilbert 分型第 1 蹠骨背动脉可分成三型。第一型：浅型，第 1 蹠骨背动脉位于骨间肌表面；第二型：深型，第 1 蹠骨背动脉位于骨间肌之间或骨间肌之下；第三型，第 1 蹠骨背动脉极细小或缺如（图 6-37）。

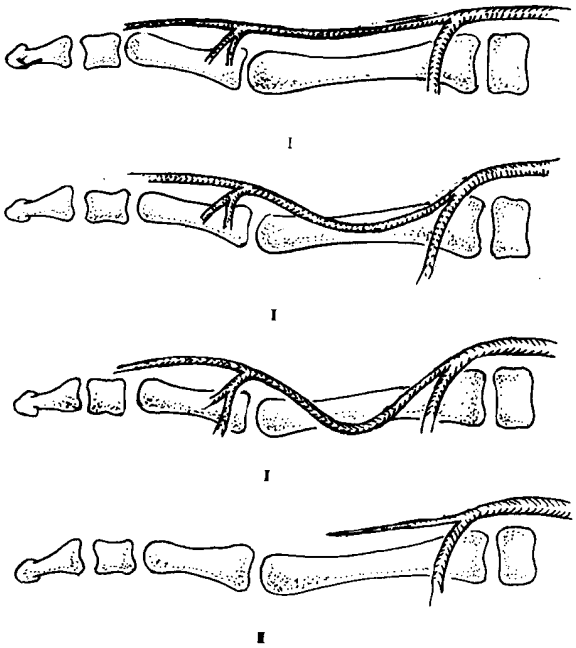

图 6-37 第1蹠骨背动脉的解剖分型（Gilbert）

Ⅰ：浅型，Ⅱ：深型（肌内型），Ⅲ：缺如纤细型

为在术前判断第1蹠骨背动脉的类型，可应用微型Doppler超声血管探测仪在足背第1、2蹠骨间进行听诊。清晰地听到血管搏动音为浅表型第1蹠背动脉；在足底施加压力，将第1蹠骨间隙内骨间肌顶向背侧时可听到血管搏动音，放松后又听不到者可能是第1蹠骨背动脉位于骨间肌之间。在听诊时还应在第1、2蹠骨间隙的远端即第1、2蹠骨头之间进行听诊。任何行径的第1蹠骨背动脉无论深入多远，在第1、2蹠骨头应该回升至表浅部位并发出至趾趾和第2趾的分支（图6-38）。听诊时该处寂静无声提示第1蹠骨背动脉可能有畸形存在。

2．注意有无“冻足”现象　当从寒冷的室外走入温暖的室内后，其他部位都已暖和，而足趾仍然温度低，称“冻足”。在查房时发现盖被内的双足仍然冰凉，提示这类病员具有血管痉挛的易感因素，术后再探查血管的发生率高于常人。

【麻醉】

下肢选用硬膜外麻醉；上肢选用臂丛神经阻滞或高位硬膜外麻醉。

【体位】

仰卧位。受区上肢外展平放于显微外科手术桌上，不可过伸以防止发生臂丛神经牵拉伤。

【手术步骤】

手术分足部组与手部组。

1．足部组

（1）一般选用同侧足趾；如同时需切取趾间蹼皮肤以扩大虎口，则选用对侧。

（2）切口　先在足背第1蹠骨间隙处做弧形切口，沿着足背动脉向近端延伸，远端至蹠趾关节基部时切口转向蹠面环绕足趾基部（图6-39）。如果手背皮肤亦有缺损，或需扩大虎口者，可

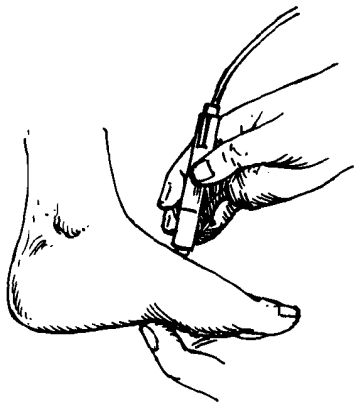

图6-38　足底加压使第1蹠骨背动脉更接近探察仪

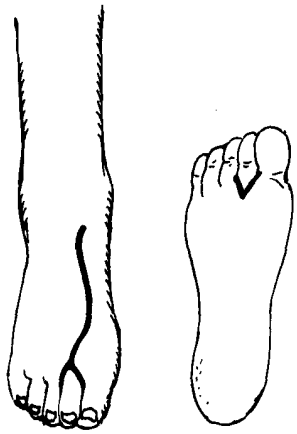

图6-39　移植第2趾的常规手术切口

于设计皮肤切口时将足背皮肤或趾间蹼皮肤包括在内（图 6-40）。必须先用记号笔画好皮肤切口标志，再进行术野皮肤消毒。

（3）止血带的应用　可以减少失血，不宜驱血过多，以免浅静脉萎瘪无从辨认而误伤。

（4）足背皮肤切开后应看到部分充盈的浅静脉，第 2 趾的趾背静脉都保留并追踪解剖至足背浅静脉弓和大隐静脉，沿途属支都需切断结扎（图 6-41）。

（5）暴露足背动脉　在切口远端找到伸跨短肌腱，将肌腱切断，在近端分离出肌腹，肌腹下面便可找到足背动脉及其伴行深静脉 2 根，动脉居中（图 6-42）。

（6）游离第 1 蹠骨背动脉　先游离足背动脉，不要伴行静脉，一切细小的分支都需切断及结扎。足背动脉在第 1 蹠骨间隙的近端部位分出弓形动脉，它直角状转向蹠面形成足底深弓。足背动脉发出弓形动脉后即成为第 1 蹠骨背动脉。游离第 1 蹠骨背动脉是关键性步骤，必需细心分离。弓形动脉口径甚粗，不要误认为第 1 蹠骨背动脉。有时该动脉位置甚深暴露不佳时，可将蹠楔关节囊切开少许，将蹠骨基部向两侧牵开，使手术野暴露得好些（图 6-43）。弓形动脉切断后必须妥善结扎，以免术中及术后出血。追踪第 1 蹠骨背动脉至蹠骨头处，应看到有分支进入第 2 趾。

（7）切断蹠骨头韧带，趾长伸肌腱的截断平面应尽量高些，最好在踝关节平面。

（8）蹠面做切口。趾神经游离一定长度，最好在神经束内游离，这样可以保留邻趾的感觉。足底趾血管不必游离。认清趾屈肌腱后尽量高位切断。

（9）根据需要的长度决定截骨的平面，可以从蹠趾关节处解脱，也可以游离一段蹠骨，至此第 2 趾已完全游离而只留有血管蒂未断（图 6-44）。

（10）第 1 蹠骨背动脉经游离及牵拉后必然会发生血管痉挛，可采用逐段血管液压扩张。血管痉挛解除后应看到第 2 趾皮缘渗血，趾腹饱满红润。

2. 手部组

（1）气囊止血带下手术。先切除手指残端疤痕，设计好掌侧及背侧皮肤切口，使形态适合于足趾皮肤切口形状。找出拇长屈肌腱、拇长伸肌腱、2 根指神经残端。

（2）在腕部解剖鼻烟窝处做弧状切口。先看到头静脉，再解剖出桡动脉的腕背支及其 2 根伴行深静脉，动脉居中（图 6-45）。

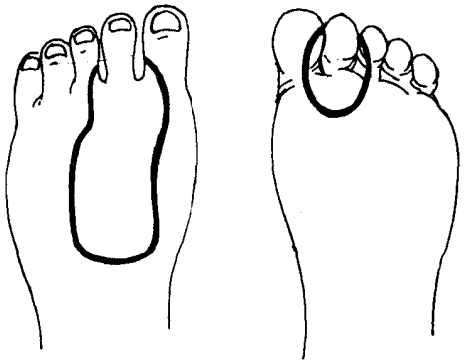

图 6-40　移植第2趾连带足背皮肤或趾间蹼皮肤的切口

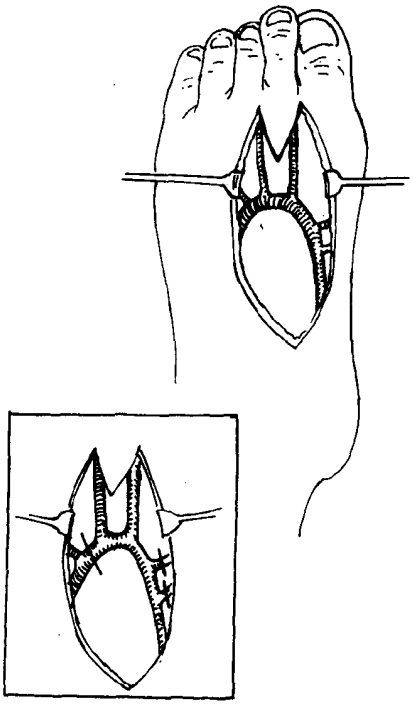

图 6-41　完成趾背静脉、足背浅静脉弓和大隐静脉的解剖

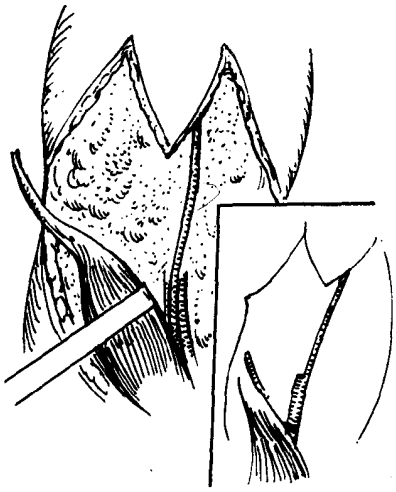

图 6-42　在跨趾根部切断伸跨短肌后向近端分离出肌腹，肌腹下便是足背血管

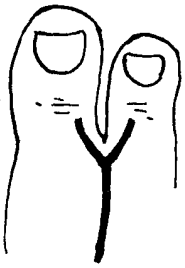

图 6-43　追踪第 1蹠骨背动脉至蹠骨头处看到有分支进入第 2 趾

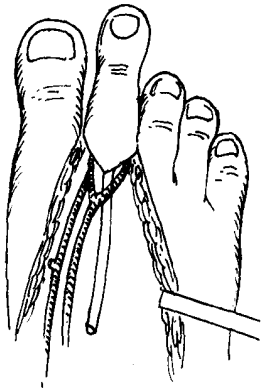

图 6-44　第 2趾完全游离，只有血管蒂未断

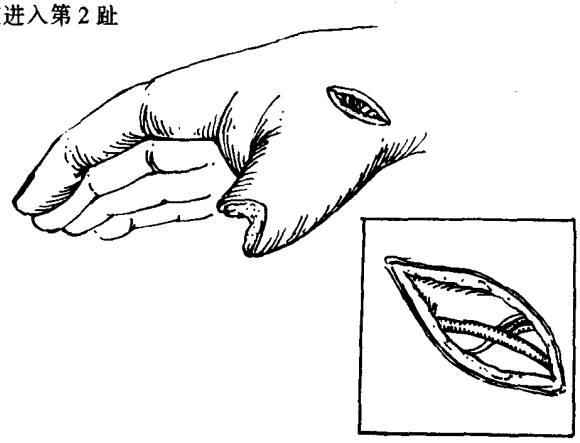

图 6-45　腕部解剖鼻烟窝内游离出头静脉与腕动脉腕背支

(3) 在腕部与拇指根部切口之间皮下做隧道，可容1个食指顺利通过（图6-46）。

(4) 将足趾移至手部，血管蒂通过皮下隧道拉至在腕部切口内（图6-47）。

(5) 移植足趾的步骤依次为：固定骨骼，缝合屈肌腱、伸肌腱、背侧皮肤、神经、掌面皮肤、静脉、动脉，放橡皮引流条，缝合全部切口。

(6) 骨骼固定 可参阅断指再植章节，以单根克氏针髓内固定最常用。

(7) 缝合肌腱 趾长屈肌腱与拇长屈肌腱缝接，趾长伸肌腱与拇长伸肌腱缝接。一般在手部缝接，如有肌腱缺损或回缩，则需在腕部另做切口找到断端后予以缝合。

(8) 先以9-0尼龙线对端缝合大隐静脉和头静脉，再吻合足背动脉与桡动脉的腕背支（图6-48）。

【操作中可能发生的意外和错误及其预防】

1. 第1蹠骨背动脉纤细或缺如 该类病例往往第2蹠骨背动脉粗大，可以切断第2蹠骨基部，循足背动脉的弓形动脉找到深弓并循序解剖出第2蹠骨背动脉（图6-49）。或放弃手术。

2. 大隐静脉因炎症而闭塞，可保留足背浅静脉而选用小隐静脉（图6-50）。

3. 腕部血管吻合完毕后移植足趾无血供，可能的原因：

(1) 腕部动静脉错接；

(2) 隧道内血管束受压；

(3) 血管束扭曲。

处理方法：拆除重缝，扩大隧道。

【术后处理】

同断指再植。

图6-46 做皮下隧道

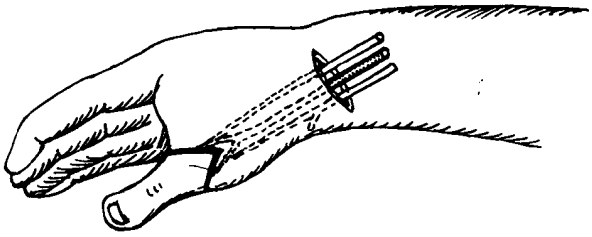

图6-47 足趾移至手部，血管蒂通过皮下隧道拉至腕部切口内

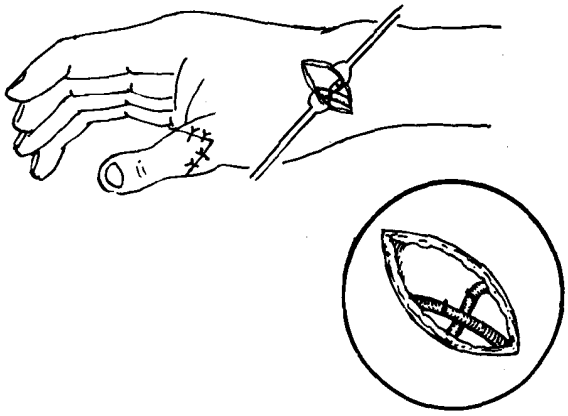

图 6-48　对端缝合大隐静脉和头静脉，足背动脉与桡动脉腕背支

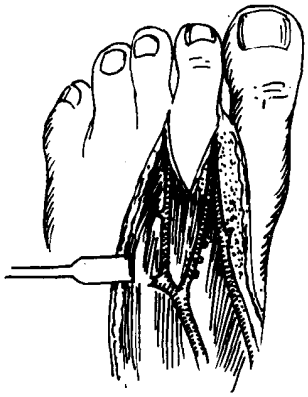

图 6-49　第 1蹠骨背动脉过细可以同时解剖出第 2 蹠骨背动脉

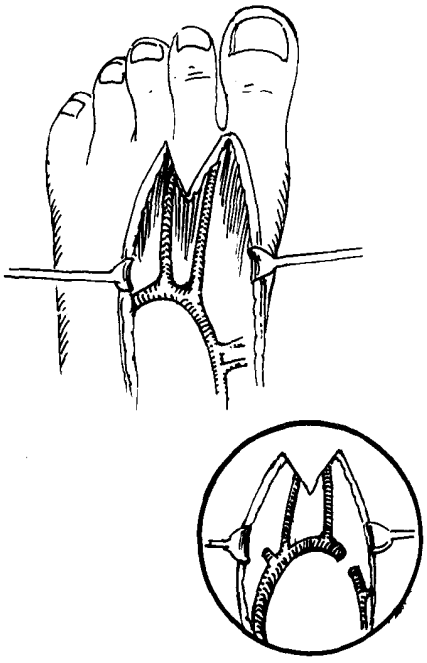

图6-50　大隐静脉质量不好而改用小隐静脉

（张光健）

第四节 吻合血管的皮瓣移植术
(肩胛皮瓣移植术)

【概况】

1980 年 Gilbert 首先施行肩胛皮瓣移植术获得成功。

肩胛皮瓣无毛发，血管蒂长，口径又粗，取皮后可直接缝合而无功能障碍，现已成为最常用的游离皮瓣之一。

【手术适应证】

1. 皮肤缺损区其下方有骨骼、关节、肌腱、神经暴露不宜做断层植皮者。
2. 需移植全层带脂肪的皮肤者，或为美观，或为需再次做骨骼与肌腱修复手术。

【手术禁忌证】

1. 年龄过大有血管硬化者。
2. 受区血管有过放射性损伤。
3. 受区只有 1 根动脉，被利用后会出现远端肢体血供不良。

【术前准备】

1. 首先检查受区的血管情况，是否符合手术条件。
2. 测定肩背部皮肤的弹性，脂肪的厚度，以估计切取皮瓣后供区能否一期缝合关闭，皮瓣是否过于臃肿。

【麻醉】

供区可采用连续硬膜外麻醉，受区所用麻醉则视部位而定；也可采用全身麻醉。

【体位】

取皮瓣时宜采用侧卧位。手术侧向上，腰胁部垫厚枕头，以免长期手术肩部受压出现臂丛神经症状。

【手术步骤】

1. 首先定出供养皮瓣的旋肩胛动脉在背部的投影点　旋肩胛动脉从三边间隙处穿出，在上臂自然悬垂位置下，后方腋皱襞与三边间隙处于同一水平。在肩胛骨外缘与后方腋皱襞下段处于同一水平点即为旋肩胛动脉背部皮肤上的投影点，可先用记号笔做标志（图 6-51）。

2. 标记皮肤切口　有两种切口：一种是横的，肩胛皮瓣；另一种是垂直的，肩胛旁皮瓣。也可以两个联在一起，但都必须将旋肩胛动脉在皮肤上的投影点包括在内（图 6-52）。肩胛皮瓣的外侧端可定在三边间隙上，下端近髂嵴，皮瓣可以沿轴线向两侧扩展延伸，宽度可达 15cm，长度可达 30cm（图 6-53）。标记皮肤切口。

3. 切开皮瓣的外上缘和外下缘。三角肌向下牵开，认清小圆肌、三头肌长头和大圆肌（图 6-54）。



图 6-51　先在皮肤表面定出旋肩胛动脉的投影点，做标志

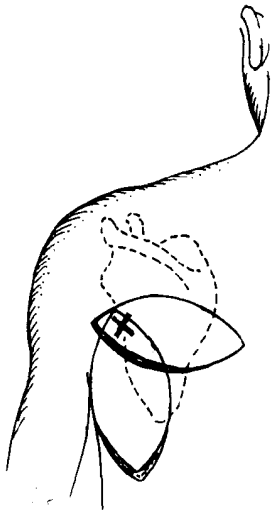

图 6-52　肩胛皮瓣和肩胛旁皮瓣

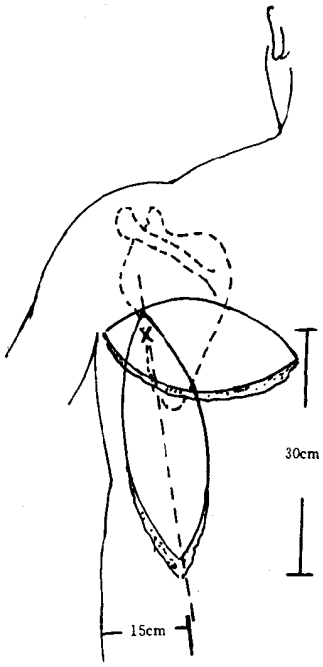

图 6-53　肩胛皮瓣和肩胛旁皮瓣的界限

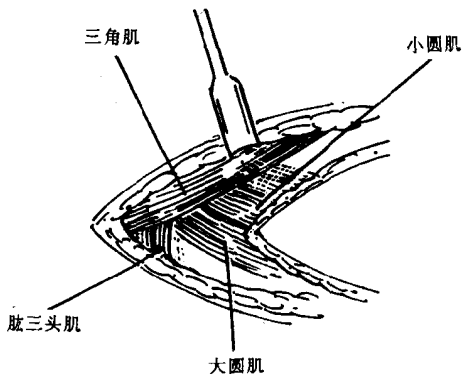

图 6-54　切开皮瓣外上缘和外下缘，显露三角肌和大、小圆肌

4．将长头向外侧牵开，小圆肌向上方牵开，大圆肌向下方牵开。在小圆肌筋膜浅面的脂肪纤维组织间隙中显露与解剖出旋肩胛动脉及其一对伴行静脉。注意切勿损伤纤维脂肪组织中的皮支动脉（图 6-55）。

5．做环形切口，在皮下组织与肌筋膜之间的疏松蜂窝组织层内解剖至肩胛骨外侧缘。解剖到三边间隙时要放慢速度。最安全的方法为紧贴肌肉解剖，将三边间隙内的脂肪组织都包括在内（图 6-56）。

6．解剖三边间隙内结构　这是关键步骤。旋肩胛动脉在三边间隙内有几个小的肌肉营养支分布至大、小圆肌，需要结扎。当进入小圆肌下缘后，可以看到几个大分支与上方沟通，这是与肩胛上动脉的吻合支，需要结扎。旋肩胛上动脉还可追踪至三边间隙的深部直至看到其下方的胸背动脉（图 6-57）。

7．如果需要较长的血管蒂，可于腋部另做切口，在腋动脉的第三段处找到肩胛下动脉及其伴行静脉。沿血管进行解剖，结扎胸背动脉，看到旋肩胛动脉与三边间隙相通（图 6-58）。

8．结扎旋肩胛动脉的一些肌肉营养支，在完成了血管蒂的游离后，如果切取皮瓣的面积不大，可以通过三边间隙拉至腋窝内。这样，皮瓣的血管蒂就可长达 10cm 以上（图 6-59）。但一般并不需要这样做。

9．供皮区应尽量争取一期缝合。横形的肩胛皮瓣只要横径不超过 10cm，都可以直接缝合。垂直状的肩胛旁皮瓣，即使横径达 15cm，也可以直接缝合而无困难（图 6-60）。

10．皮瓣移至受区，先做静脉对端吻合。旋肩胛动脉有 2 根伴行静脉，一大一小，或同等大小，按需要任选 1 根吻合。旋肩胛静脉管壁菲薄，可将静脉漂浮在肝素-生理盐水中，待管腔张开后方做缝合。皮瓣下置引流条。

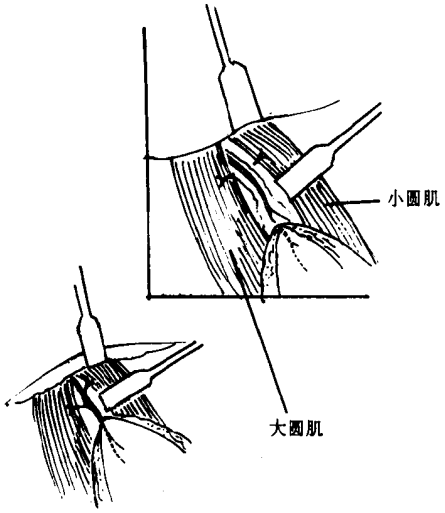

图 6-55　在大、小圆肌间隙内找到旋肩胛动脉及伴行静脉

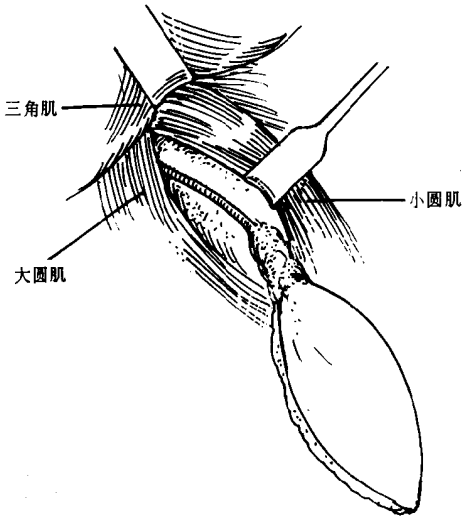

图 6-56　环形切口游离皮瓣

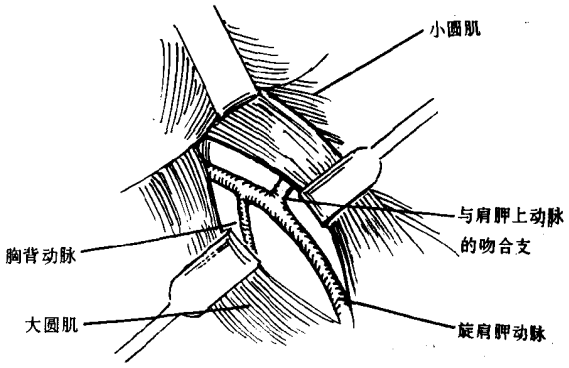

图 6-57　追踪旋肩胛动脉至胸背动脉发出处

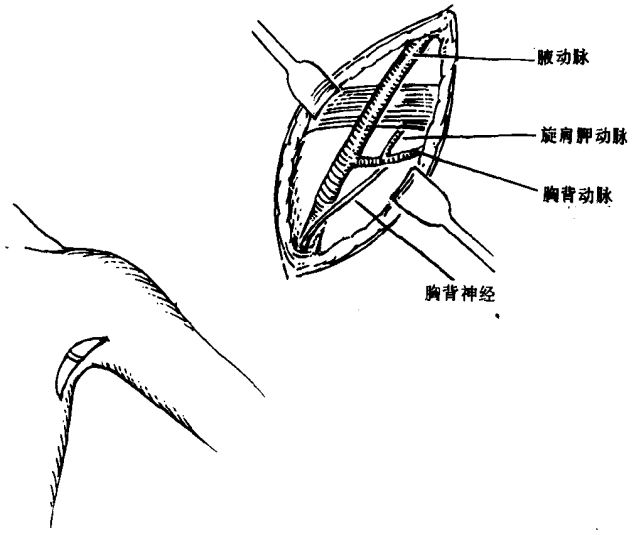

图 6-58　腋部另做切口，结扎胸背动脉，游离至肩胛下动脉起点



图 6-59　皮瓣通过三边间隙拉至腋窝，血管蒂很长



图 6-60　取皮区可一期缝合

【操作中可能发生的意外和错误及其预防】

1．发现旋肩胛动脉缺如时应立即中止手术。可另换对侧切取皮瓣，两侧血管的解剖情况不一定完全相同。

2．血管蒂愈长，口径愈粗，则操作更方便。在分离血管蒂时，占用较多时间是有好处的。

【术后处理】

1．同断指再植。

2．肩胛皮瓣属上肢皮瓣，很少有静脉瓣。下肢静脉压比较高，将肩胛皮瓣移植于下肢后，常会出现阻性充血，必须注意抬高患肢。

（张光健）

第五节 吻合血管的肌皮瓣移植术
（背阔肌肌皮瓣移植术）

【概况】

移植背阔肌肌皮瓣目的是移植皮肤，因供养皮肤的肌皮支动脉必须穿过背阔肌的前缘才能达到皮肤组织，所以不得不连带部分背阔肌组织在内。

肌皮瓣内含有肌肉组织，血运丰富抗感染能力强。

背阔肌肌皮瓣是最常用的肌皮瓣，因其切取方便，取皮量大，血管恒定，失去背阔肌后对上肢功能影响不大。

【手术适应证】

1．基本同肩胛皮瓣。

2．因抗感染能力强，尤适用于开放性创伤及污染的创面。

【手术禁忌证】

1．同肩胛皮瓣。

2．需攀登高处工作者不宜施此术。

【术前准备】

同肩胛皮瓣。

【麻醉】

供区一般采用连续硬膜外麻醉，受区视部位而定。也可采用全身麻醉，特别是儿童。

【体位】

同肩胛皮瓣。

【手术步骤】

1．以背阔肌的前缘为肌皮瓣的主轴，向两侧延伸。标记切口（图 6-61）。背阔肌肌腹上部肥厚，下部较薄，尽可能将皮瓣设计在远端。

2．切开皮瓣的前缘。如果皮瓣不大，可以略做潜行游离至背阔肌与前锯肌之间的间隙内。切开间隙，在背阔肌与胸壁之间有疏松的结缔组织，极易分离。如果皮瓣较大则必须切下一部分前锯肌纤维，再在前锯肌下方游离至背阔肌深面（图 6-62）。向后牵开背阔肌，在切口上段，可看到胸背动脉进入背阔肌内，沿肌纤维方向向远端延伸，部位靠近背阔肌前缘。还可看到前锯肌的营养支，必须切断结扎（图 6-63）。扎断营养支后，胸背动脉显露得更满意。

3．切开皮瓣后缘，再切开背阔肌肌纤维，形成肌皮组织瓣，为防止皮肤与肌肉之间脱开，切开部分肌纤维后即用丝线缝合一针将其固定在皮缘上（图 6-64）。这样完成了肌皮瓣后缘的分

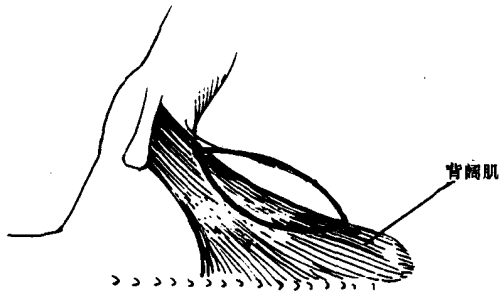

图 6-61　背阔肌肌皮瓣切口，以背阔肌前缘为主轴

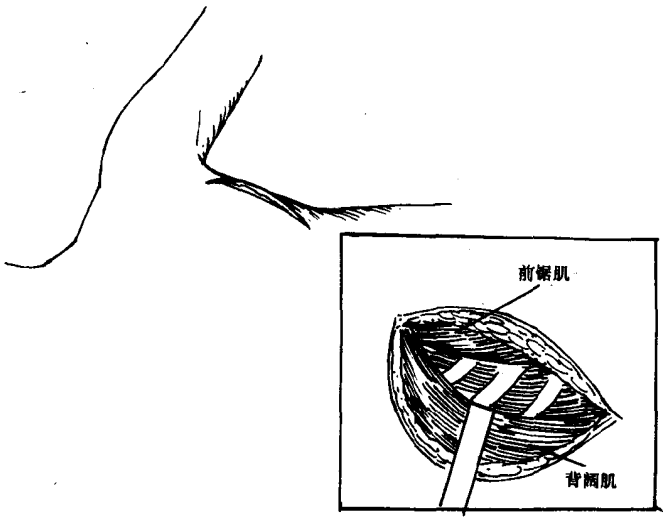

图 6-62　切开前切口，游离至背阔肌的深面

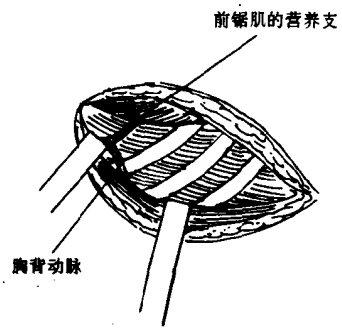

图 6-63　看到胸背动脉和前锯肌营养支

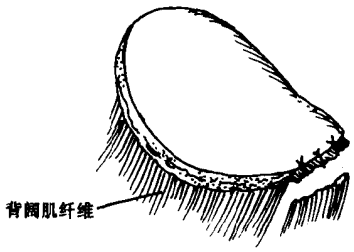

图 6-64　切开皮瓣后缘，背阔肌纤维边切边缝，以防脱落

离。注意胸背动脉在背阔肌纵轴分布的营养支必须包括在肌皮瓣内（图 6-65）。

4．游离胸背动脉，该处肌肉组织尽量少留，以免肌皮瓣过于臃肿。伴行的胸背神经必须去除(图 6-66)。按血管蒂长度的需要可以在胸背动脉起点处切断，或于肩胛下动脉起点处切断以获得更长的血管蒂，必须先结扎切断旋肩胛动脉，此时完成了游离步骤，只保留血管蒂(图 6-67)。

5．只要供区的宽度未超过 10cm，直接缝合关闭切口应无问题，缝合时不宜潜行分离皮下组织。如果缝合有困难，可先用张力缝线缝合 3 针以拉拢切口，再分段以细线缝合皮下及皮肤组织。缝合完毕后拆除张力缝线（图 6-68）。

6．肌皮瓣移至受区，皮缘松松缝合数针，依次缝合静脉和动脉。皮下置引流条，缝合切口。

【操作中可能发生的意外和错误及其预防】

同肩胛皮瓣。

【术后处理】

同断指再植。

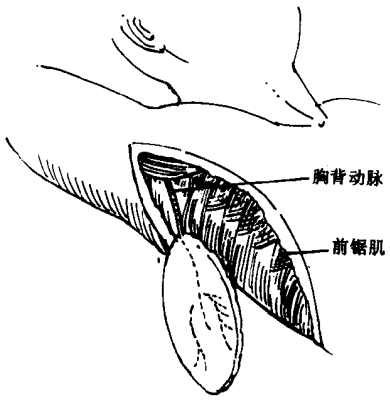

图 6-65 背阔肌肌皮瓣已完全游离，保留胸背动脉在背阔肌内的分支

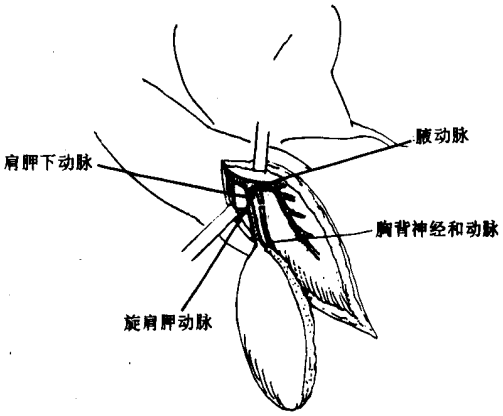

图 6-66 去除胸背神经

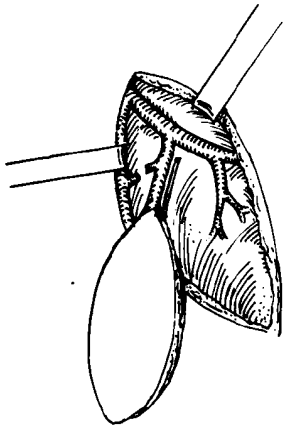

图 6-67 结扎切断旋肩胛动脉，一直游离至肩胛下动脉起点，以延长血管蒂

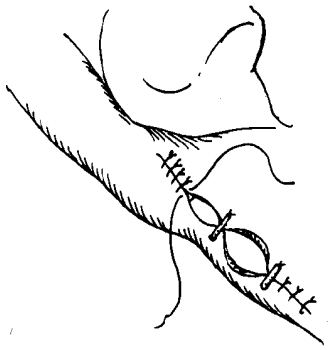

图 6-68 张力缝线有助于关闭供皮区切口

（张光健）

第六节　吻合血管的肌肉移植术
（背阔肌移植术）

【概况】

背阔肌、胸大肌与股薄肌是三个大型肌肉移植的供区。

背阔肌有单根血管、神经供给，切除后对上肢功能影响不大，目前以背阔肌为移植肌肉的首选供肌。

【手术适应证】

移植肌肉目的，一是移植肌肉作为动力，以期功能恢复，一是作为填充物，消灭体内腔隙。临床主要用于下列情况。

1．Volkmann 挛缩，前臂屈肌广泛纤维化，伸肌亦受影响，无法做肌腱转位术。

2．外伤后大块肌肉缺损。

3．肌肉良性或低度恶性肿瘤已做整块切除术。

4．头面部或肢体因外伤或肿瘤手术后形成空腔性缺损。

【手术禁忌证】

同上节。

【术前准备】

同上节。

【麻醉】

同上节。

【体位】

同上节。

【手术步骤】

1．设计切口　首先要明确手术目的，是动力性修复，还是填充性修复。如果受区需要移植肌肉以恢复功能，必须移植大块肌肉，在肌肉表面按需要带有小块皮肤以减少受区皮肤缝合后的张力，还可经皮肤观察血管吻合口通畅情况。如果仅是为了填充受区空腔，则可根据受区有无皮肤缺损决定肌肉表面是否需连带一片皮肤。

移植大块肌肉作为动力时皮肤切口应设计在背阔肌表面并尽量靠近背阔肌前缘，因为该处有丰富的肌皮支动脉（图 6-69）。如果仅是为了填充空腔，可以设计在背阔肌的下段肌肉菲薄处，还要增加血管蒂的长度（图 6-70）。

2．按切口切开皮肤，并做适当延长，在肌肉表面分离至背阔肌的前缘，再深入至背阔肌的深面，显露出胸背动脉与至前锯肌的营养支，营养支需结扎。可清楚显示胸背动脉及神经进入背阔肌内。沿血管神经束向上游离，结扎胸背动脉至前锯肌的分支和旋肩胛血管后，一直解剖到肩胛下血管在腋动脉第 3 段上的起点（图 6-71）。根据需要量在背阔肌的内缘做切口，背阔肌的远端部位应取较多的肌膜组织用来包裹受区的肌腱以防止发生粘连。在分离背阔肌远端部分时，可见到肋间后动脉有多个分支至背阔肌，应分别结扎（图 6-72）。至此肌肉已游离完毕，只留血管蒂未断（图 6-73）。应见皮缘渗血，肌肉表面红润。

如果切取部分背阔肌仅为了填充空腔，则根据空腔大小切取合适背阔肌块，并适当地在肌肉内游离一段胸背血管以延长血管蒂（图 6-74）。

3．为了尽量减少热缺血时间，应在受区准备工作完毕时截断供区血管蒂。为了缩短手术时

间，可以分成两组在供区与受区同时操作。

4．皮瓣横径不超过10cm，取皮后可直接缝合。

5．肌肉移至受区后（图6-75）先以丝线松松缝合皮肤数针固定。首先缝合肌腱和固定肌肉的近端部分。肌腱与肌肉缝接处应用移植肌肉的肌膜予以包裹，使交接面尽量光滑，减少粘连（图6-76）。

6．在固定肌肉近端部分时需测试肌肉张力，不宜过小，亦不宜过大。以Volkmann挛缩病例为例，固定两端肌肉后，手部应处于正常休息状态，依次被动伸直各个手指应无阻力，放松后恢复至原状，认为张力适宜（图6-77）。

7．为了减少热缺血时间，可先缝合动脉，再缝合静脉。如果缝合技术熟练，也可以先缝合静脉。最后缝合神经。必须挑选纯运动支神经束进行缝合。在前臂部位，正中神经的最内侧部分系运动支，运动支神经束比较粗大，可资鉴别。填充空腔用时可不必缝合神经。

8．缝合切口，留置橡皮引流条（图6-78）。

【操作中可能发生的意外和错误及其预防】

移植肌肉时减少热缺血时间至关重要。为了缩短手术时间可分成两组在供区与受区同时操作。但有时确有困难，在截断血管蒂后当时不能缝接，可将移植肌肉暂时置放在4℃冰箱内以减少热缺血时间。

【术后处理】

同上节。

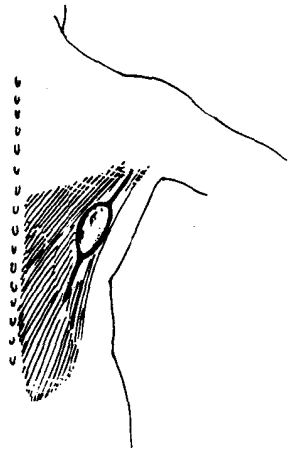

图6-69 移植大块肌肉作为动力时皮肤切口

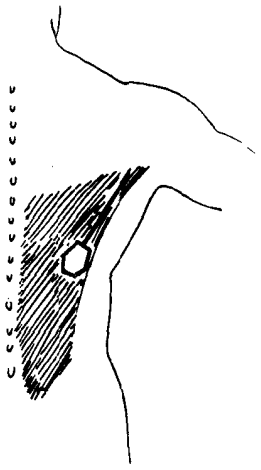

图6-70 移植小块肌肉仅填空腔用时皮肤切口

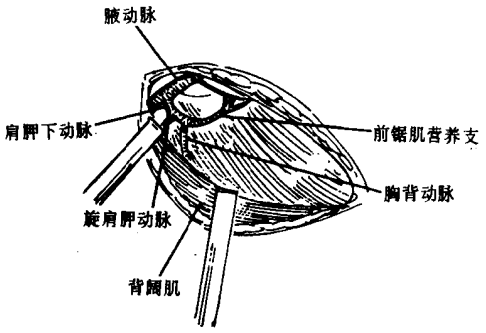

图 6-71　沿胸背动脉游离旋肩胛动脉和肩胛下动脉

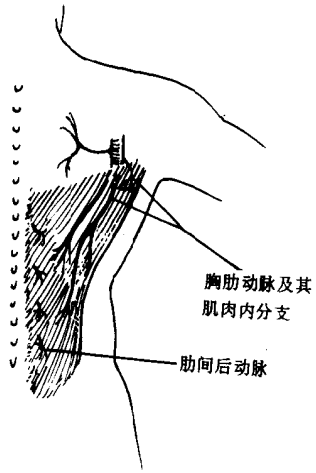

图 6-72　背阔肌下部有肋间后动脉的穿支

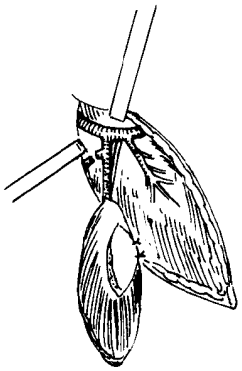

图 6-73　背阔肌已游离，只有血管蒂未断结扎旋肩胛动脉后一直分离到肩胛下血管可以延长血管蒂

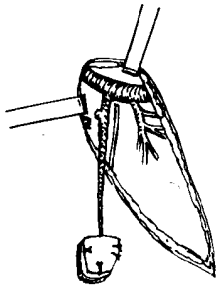

图 6-74　小块肌肉切取可在肌内游离一段胸背血管以延长血管蒂

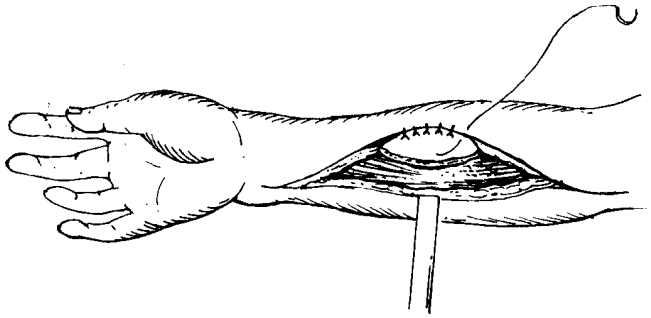

图 6-75　肌肉移至受区，先松松固定几针

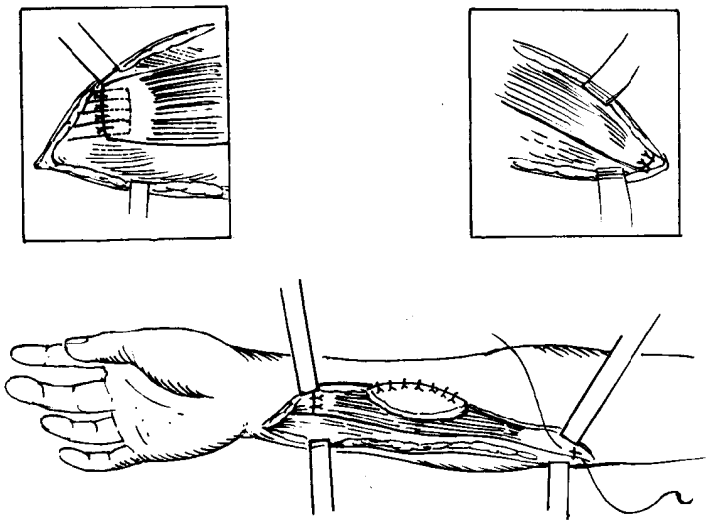

图 6-76 固定肌肉两端

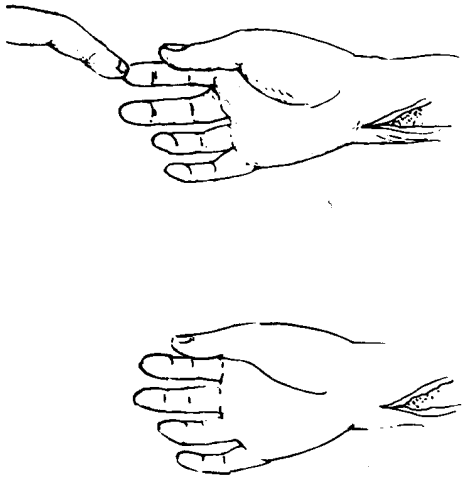

图 6-77 测试肌肉张力

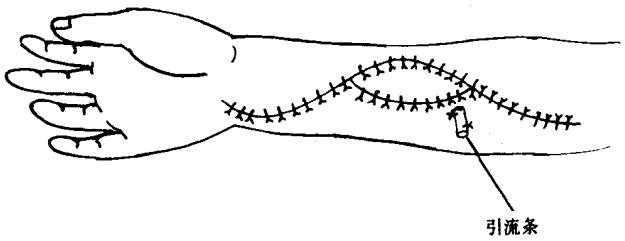

图 6-78 缝合切口，留置引流条

（张光健）

第七节　吻合血管的网膜移植术

【概况】

此术 McLean 和 Buncke（1972）首先获得成功，以后陆续应用于临床。

网膜为人体腹腔内重要防御组织，切除后颇有不利；取网膜需做剖腹术，可能导致并发症，有文献报道取网膜后因腹部出现并发症而死亡，故目前已很少有人施行该项手术。

【手术适应证】

网膜移植术应用于下列病例。

1．头皮肿瘤广泛切除术后取大网膜移植于头部，然后再植上断层皮肤。

2．股骨骨髓炎做病灶清除术后骨腔内移植大网膜。

3．面部萎缩移植大网膜。

4．覆盖上、下肢不规则创面，然后再覆盖断层皮片。

目前已有多种皮瓣可供选择，大网膜移植术对上述病例不应列为首选。

【手术禁忌证】

1．以往已施行剖腹手术者。

2．腹腔内有感染病灶者。

【术前准备】

同腹部外科手术。

【麻醉】

取网膜可选用连续硬膜外麻醉，受区麻醉视部位而定，也可选用全身麻醉。

【体位】

仰卧位。

【手术步骤】

1．上腹部正中切口或旁正中切口进入腹腔内，显露出胃大弯及其下方的网膜组织（图 6-79）。

2．探查腹腔内确认网膜组织无粘连，将网膜组织拖至腹腔外，辨认左、右网膜动脉、中网膜动脉及其组成的左、右动脉弓（图 6-80）。

3．沿胃大弯逐一切断、结扎胃网膜血管弓至胃大弯分支，必须妥善结扎，以防胃网膜内血肿形成（图 6-81）。

4．将网膜从横结肠上切下。

5．通常切断左侧网膜动脉，因为右胃网膜动脉口径较大（图 6-82）。

6．如果需要长条状网膜组织，可以裁剪延长（图 6-83）。

7．裁剪完毕后只留下胃右网膜血管未断，应见网膜血供好，血管有搏动。

8．也可按需要只切取部分网膜。

9．关腹。

10．网膜移至受区（以手部不规则环形皮肤缺损为例），将网膜缠绕手部以覆盖创面（图 6-84），必要时可在无血管处以细线缝合数针固定，并在网膜下置引流管，在腕部行血管缝合，先缝静脉后缝动脉。血运接通后应看到网膜上血管搏动。

11．取大片断层皮肤覆盖在网膜上（图 6-85）。

【操作中可能发生的意外和错误及其预防】

1．网膜内血肿，即使是小血肿也会影响皮片愈合。在游离时必须小心分离及结扎血管。

2．移植皮片于网膜上，不能加压包扎，必须注意安放引流管在网膜深面。

【术后处理】

1．引流管连续吸引，2～3 天后拔除。

2．注意腹部体征。

3．其他同前述。

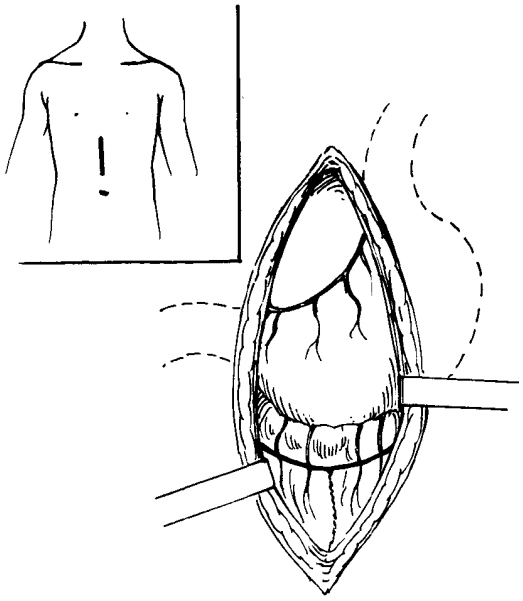

图 6-79 上腹正中切口，显露胃大弯及网膜

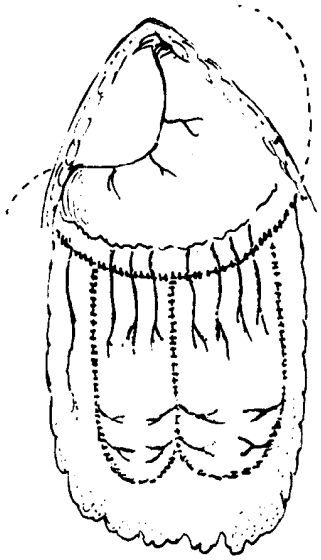

图 6-80 网膜拖至腹腔外辨认血管

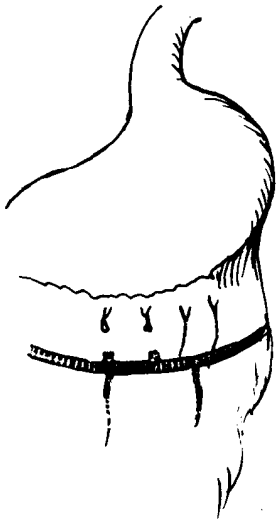

图 6-81 处理胃网膜血管弓至胃大弯的分支

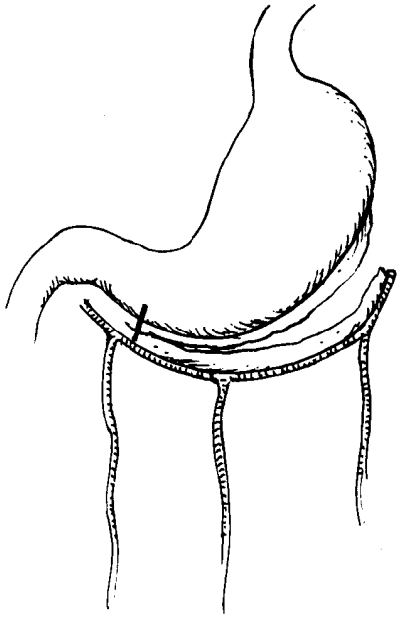

图 6-82 右胃网膜动脉口径大些，通常在该处做血管吻合

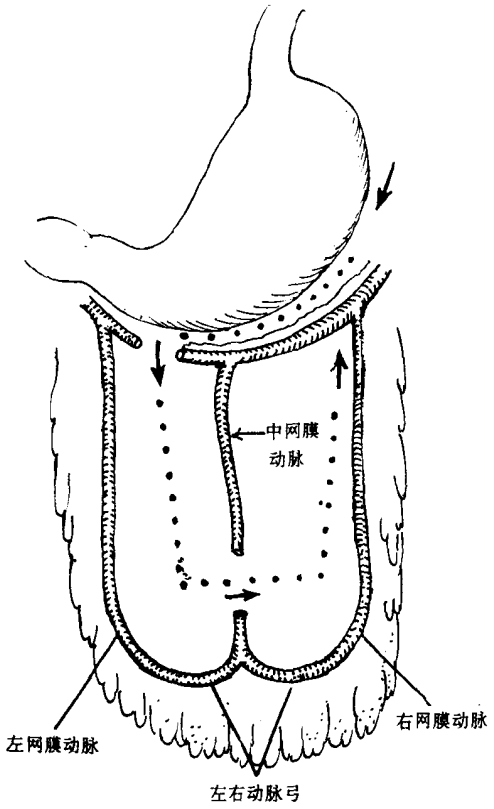

图 6-83 延长网膜的方法

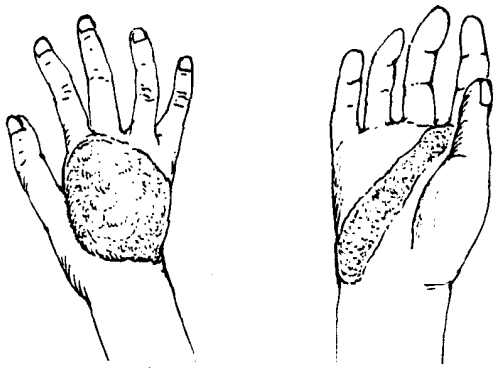

图 6-84 网膜移至手部，覆盖创面后缝合血管

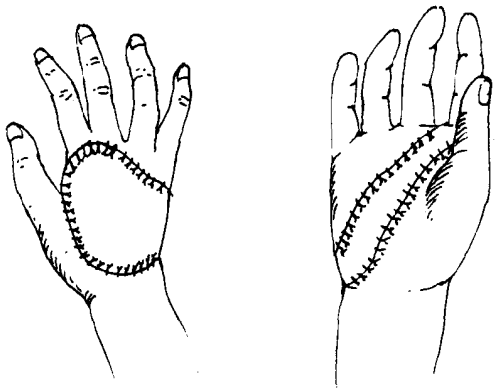

图 6-85 取大片断层皮肤覆盖在网膜上

（张光健）

主要参考文献

1. 陈中伟，钱允庆．前臂创伤性完全截肢的再植．中华外科杂志，1963，11：767．
2. 张光健，刘成安，朱秀娣，等．游离组织移植急诊一期修复手足皮肤撕脱伤．中华外科杂志，1985，23：661．
3. 张光健．显微血管技术的临床应用．见：冯友贤．主编．血管外科学．第 2 版．上海：上海科学技术出版社，1992．243～276．
4. Barraquer JI. The microscope in ocular surgery. Amer J Opthalmol, 1956, 43: 6.
5. Jacobson JH, Suarez EL. Microsurgery in anastomosis of small vessels. Surg Forum, 1960, 9: 243.
6. Nylen CO. The otomicroscope and microsurgery 1921～1971. Acta Otolaryngology, 1972, 73: 453.
7. Marcondes T. The parascapular flap: A new cutaneous. microsurgical free flap. Plast Reconstr Surg, 1982, 69: 591.

第七章　腔内血管外科技术

第一节　经皮腔内血管成形术

一、经皮腔内血管成形术基本方法

【概况】

经皮腔内血管成形术（percutaneous transluminal angioplasty，PTA），系指采用导管扩张技术使已经狭窄或闭塞的血管再通。1964 年 Dotter 和 Judkins 首先采用同轴导管系统治疗动脉粥样硬化所致的下肢动脉狭窄，使阻塞的血管再通，开创了介入放射学（interventional radiology）新领域。1974 年 Grüntzig 等研制出柔软、灵活的双腔球囊导管系统，克服了 Dotter 同轴导管扩张技术的许多缺点，使 PTA 技术迅速发展。PTA 现已广泛应用于治疗四肢动脉、肾动脉、颈动脉、主动脉、冠状动脉以及下腔静脉的狭窄性病变。

经过 20 多年的发展，PTA 技术已日臻成熟，成为公认的治疗血管疾病的重要方法。鉴于 PTA 术后存在着再狭窄的缺点，近年来激光血管成形术（laser angioplasty）、血管内支架（endovascular stent）和动脉粥样硬化物质切除术（athrectomy）等，相继问世，弥补和减少了 PTA 术后再狭窄，尤以 PTA 术后置放血管内支架的联合应用，为大多数学者所接受。

【手术适应证】

PTA 常用于缺血性血管疾病的治疗，理想的适应证为中等大小至大血管的局限、孤立、短段狭窄或闭塞，也适用于多发和分散的短段狭窄或闭塞。PTA 适应证为：

1. 动脉粥样硬化及大动脉炎引起的有血液动力学意义的血管狭窄或闭塞。
2. 血管搭桥术后所致的吻合口狭窄及移植血管狭窄。
3. 血管肌纤维发育不良所致的局限性狭窄。
4. 肾动脉狭窄所致的继发性高血压。
5. 原发性下腔静脉膜性狭窄或节段性不完全梗阻。
6. 血管移植术前病变血管扩张的辅助措施，或因缺血造成截肢，术前试行挽救肢体或降低截肢的水平。

【手术禁忌证】

1. 碘过敏者（目前已可用 CO_2DSA 造影替代）。
2. 严重心律紊乱，心功能不全。
3. 肝、肾功能不全，或凝血机制异常。
4. 有动脉瘤形成者。
5. 粥样硬化斑块有溃疡或钙化者。
6. 动脉长段的完全性闭塞。
7. 大动脉炎活动期。

【术前准备】

1. 病人准备　病人的各项检查应于术前完成，尤其需重视凝血酶原时间测定。高血压病人应先用药物控制。并做好以下准备：①普鲁卡因及碘过敏试验；②术前 4 小时禁食，以防术中呕

吐、误吸；③血管穿刺部位皮肤准备；④术前半小时肌肉注射安定 10mg；⑤建立一条静脉输液通路，静脉滴注 5%葡萄糖水或等渗盐水。

2．器械准备　PTA 操作需在 X 线电视监视下，利用穿刺针，导丝和球囊导管进行操作。此外，还需要准备一系列特殊的器械。

(1) 导管鞘（图 7-1）　导管鞘主要用于引导诊断性造影导管、球囊导管顺利地进入血管，便于灵活操作导管和多次更换不同型号球囊导管，避免穿刺部位的血管损伤和渗血。常用 7～9F 导管鞘，需与拟选择的球囊导管型号相适应。

(2) Staple-Van Andel 扩张导管（图 7-2）　粗细均为 5～1 2F 的系列长锥形导管。当遇到坚固的狭窄或闭塞时，常用这种导管作预扩张，之后再用球囊导管扩张。

(3) Grüntzig 球囊导管（图 7-3、4、5）　常用有同轴球囊导管和单一双腔球囊导管两种基本类型，导管头端有直形和单弯形。同轴球囊导管常用于扩张冠状动脉狭窄及一些特殊情况，而单一双腔球囊导管适用于大部分病变血管的扩张。球囊直径多在 2～20mm 之间，导管多为 4～9F 粗细。

(4) 导丝　诊断性造影导管和常用球囊导管多配以 0.889mm 或 0.965mm 导丝，微球囊导管则用 0.355～0.711mm 的细导丝。对易于通过的病变段，开始多用软导丝，接近病变时可用滑动芯“J”形导丝或 Rosen 导丝（图 7-6）；对扭曲不规则的血管狭窄段，可用 0.355mm 或 0.457mm 铂尖易控导丝或滑动型 M 导丝，以保护动脉免受损伤。

【麻醉】

一般用局部麻醉方法；腹主动脉成形术可采用硬膜外麻醉或静脉基础麻醉；对于婴幼儿或不能合作的病人则用全身麻醉。

【体位】

股动脉穿刺时，病人平卧，穿刺侧下肢外旋 15°；肱动脉穿刺时平卧，上肢外展 90°，掌心向足侧，拇指向上；腋动脉穿刺时，病人仰卧，上肢高举过头，肘关节弯曲，手掌平置于头上（图 7-7）。

【手术步骤】

1．Seldinger 插管技术（见图 4-85）　在腹股沟韧带下方 1～2cm 处，扪及股动脉搏动，确定穿刺点后，用尖头手术刀刺开皮肤约 2～3mm，止血钳钝性分离皮下组织，用 16～19 号穿刺针在穿刺针头触及搏动后快速进针，然后缓缓向外拔出穿刺针，见鲜红色血液从针尾喷出时，即刻从针尾插入导引钢丝，退出穿刺针，经导丝引入导管鞘。对于扪不到搏动的股动脉穿刺，可在荧光屏监视下对准股骨头内侧 1/3 处进针（97%的人股总动脉位于此处），或经对侧股动脉插管。对于髂动脉粥样硬化严重、血管扭曲明显或其他解剖情况，不能行股动脉穿刺者，可经腋动脉或肱动脉途径穿刺插管。

2．血管造影　经导管鞘在导丝的引导下，把诊断性造影导管选择性插入病变动脉的近端或上方进行血管造影（图 7-8），以便明确狭窄部位、长度、程度及侧支循环等情况。根据血管造影表现，可以估计血管成形术成功的可能性，并决定选用扩张球囊的直径和长度。一般以血管狭窄近端正常管腔直径为选用球囊的直径并较实际放大 1mm，轻度过扩效果更好。

3．狭窄血管段预扩张　在 X 线电视下，利用导丝交换导管，先用细导管，再用粗导管，对狭窄段血管进行预扩张数次（图 7-9、10），将有利于球囊导管的置入。

4．球囊导管置入　利用“J”形交换导丝，其导丝芯粗而硬，有足够的支撑作用，便于球囊导管置入。依据血管造影片定位，把球囊置放在血管狭窄段的中心（图 7-11、12）。若狭窄段较长，可先把球囊置放在狭窄段一端，扩张后再逐段移位。

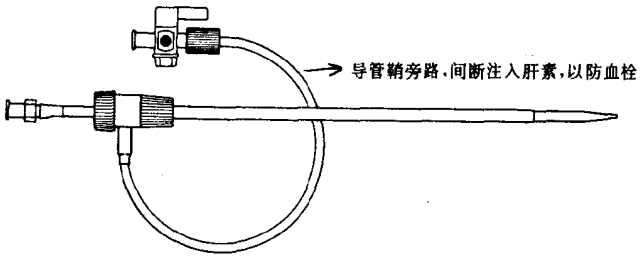

图 7-1 导管鞘



图 7-2 扩张导管



图 7-3 Grüntzig 球囊导管



图 7-4 球囊扩张导管（箭头示已充盈的球囊）



图 7-5 球囊导管连接管

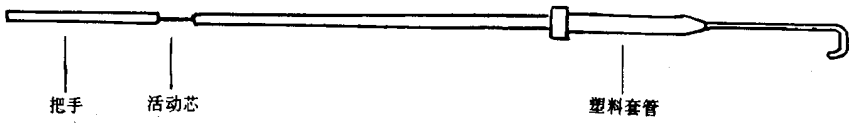

图 7-6 “J”形活动芯导引钢丝（套管向前移动，导丝头端变直，易通过穿刺针进入血管）

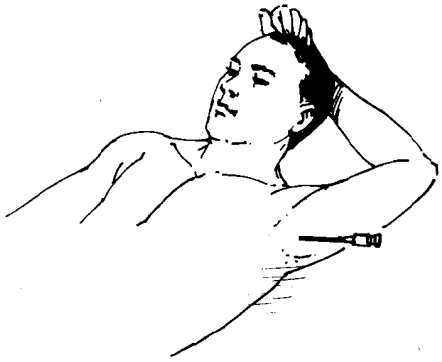

图 7-7 腋动脉穿刺体位

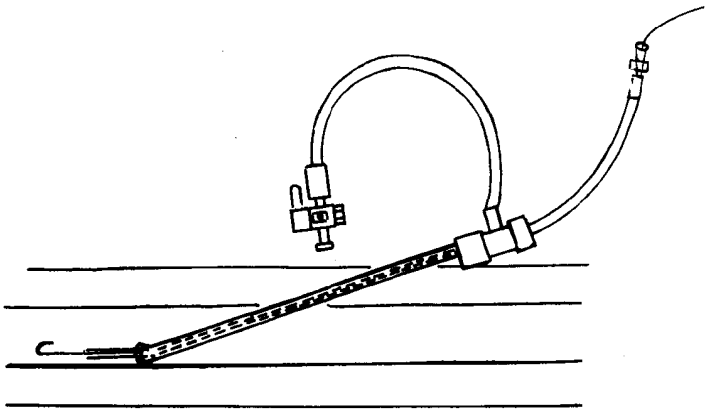

图 7-8 经导管鞘在“J”形导丝引导下插入诊断性造影导管

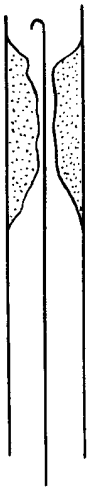

图 7-9 “J”形导丝穿越狭窄段

图 7-10 沿导丝插入 Staple-van 长锥形导管于狭窄段进行预扩张

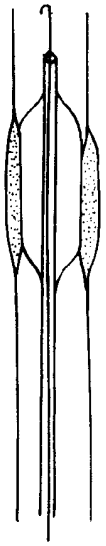

图 7-11 经导丝引入球囊导管置放在狭窄段进行扩张

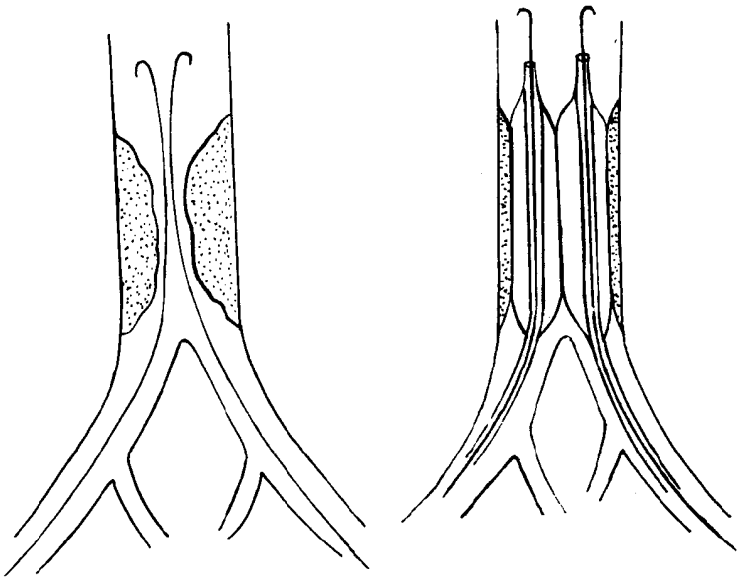

图 7-12 经皮穿刺主动脉成形术

(1) 经双侧股动脉穿刺，插入两根“J”形导丝于主动脉狭窄段上方

(2) 双球囊导管，并排置于狭窄部位，同时进行扩张

5．充盈球囊　方法有两种，一种是用压力泵，根据预定压力充盈球囊。另一种是用5ml或10ml注射器手推加压。国内多用10ml注射器手推注入30%～38%泛影葡胺充盈球囊，每次扩张15～30秒，间隔1～2分钟，连续扩张3～5次。在X线电视下，观察球囊扩张情况。球囊膨胀时，先是变形，然后是球囊切迹变浅或消失呈管形，则为扩张成功。

6．球囊抽空　在PTA术中，当交换或撤出球囊导管时，需使用20～50ml注射器将球囊抽瘪后，再移动球囊，以避免不必要的血管内膜损伤。

7．血管成形术后的即时效果　PTA后可通过再次血管造影和测压进行评估，一般可见狭窄的血管段已扩张，血流通畅，病变两端压力差下降或消失。PTA术后数月随访血管造影可见原受伤的血管内膜修复，腔面光滑。

8．球囊导管退出　在PTA成功后，完全抽瘪球囊，缓慢退出球囊导管。然后，拔除导管鞘，压迫穿刺点15分钟，检查无活动性出血后，再用绷带加压包扎。

【操作中可能发生的意外和错误及其预防】

1．血管壁穿孔或破裂　由于导丝或导管操作不当所致，即刻更换球囊导管。扩张球囊，将内膜推向穿孔或破裂部位数分钟，即可止血。若穿孔或破裂造成后腹部大血肿，必要时行外科手术治疗。

2．球囊破裂　最好使用新的球囊导管，采用10ml注射器扩张球囊压力要适当。若发现球囊呈偏心性、葫芦状变形，或者球囊破裂，在电视监视下更换新的球囊导管。

3．导丝或导管断裂　因导丝或导管多次使用，反复磨损以致脆弱，使用前又未经仔细检查，推进时导丝导管弯曲以致断裂。采用导管挂钩法或插入异物摘除器缓慢拉出，必要时直接切开血管取出。

4．其他同第四章第五节并发症及其处理。

【术后处理】

1．穿刺侧肢体保持伸直制动6～8小时，卧床24小时后可起床活动。PTA术后24小时内需定时观察血压变化及足背动脉搏动情况。

2．静脉滴注广谱抗生素预防感染及应用抗聚药物，如低分子右旋糖酐500ml，丹参20ml静脉滴注3～5天。

3．出院后继续口服抗血小板凝集药物，如阿斯匹林0.3g每日1次，连服3个月。

4．出院前和出院后两个月，给于无损伤性血管检查，以了解疗效。

二、经皮腔内主动脉成形术

【概况】

经皮腔内主动脉成形术（percutaneous transluminal aortic angioplasty，PTAA），系指在X线电视导引下，经股动脉穿刺插管，将球囊导管置于主动脉狭窄段进行扩张，使狭窄的主动脉得以再通的新技术。

1980年，Velasgues首先应用双胶囊导管（囊径各为9mm）扩张下段腹主动脉狭窄，获得成功。继之，Grollman，Tegtmeyer，Kumpe等分别报道了用单胶囊、双胶囊及3根胶囊导管扩张腹主动脉狭窄的经验。迄今国外文献报道仅200多例，远较其他部位的PTA为少。国外主要用于治疗动脉粥样硬化性主动脉狭窄，而我国则多用于治疗大动脉炎。1986年上海中山医院林贵等首次报道了用带球囊导管扩张2例多发性大动脉炎所致长段腹主动脉狭窄伴双肾动脉狭窄的成功经验。至今，上海医科大学附属中山医院已用PTAA成功地治疗25例主动脉狭窄。

【手术适应证】

1．动脉粥样硬化性主动脉狭窄。

2．多发性大动脉炎所致主动脉狭窄。

3．主动脉旁路术后吻合口或移植血管狭窄。

【手术禁忌证】

1．多发性大动脉炎活动期。

2．合并动脉瘤形成者。

3．有心、肝、肺、肾等脏器功能严重障碍者。

【术前准备】

1．病人准备

(1) 如病因为大动脉炎，应检查血沉和血液免疫指标，了解病变是否稳定。

(2) 无损伤性血管检查，了解两下肢血流情况。

(3) 其他按 PTA 常规准备。

2．器械准备

(1) 主动脉造影用的猪尾巴多侧孔导管及导引钢丝。

(2) PTA 器械 动脉导管鞘，要适应能插入 9F 导管或大口径球囊导管，以避免血管穿刺口和内膜损伤。“J”形或 Rosen 导引钢丝，或硬型 AngleM 导丝，9～20mm 囊径球囊导管数根。

(3) 动脉压测定装置。

【手术步骤】

插入导管有两条途径。一是经皮穿刺股动脉，留置 8F 或 9F 导管鞘，送入单球囊导管（囊径为 8～12mm），或者穿刺双侧股动脉，分别送入两根球囊导管（囊径总和小于正常段主动脉直径 1～2mm），并置于主动脉狭窄部进行扩张（图 7-13、14、15）。二是切开皮肤，暴露股动脉直接穿刺，置放导管鞘或切开股动脉，送入单根大胶囊导管行 PTAA。以第一种方法最常用。为了避免扩张时疼痛，可采用硬膜外或临时性静脉麻醉。

1．在局麻下，经股动脉穿刺，插入导管鞘，间断从导管鞘的旁路注入肝素，以防血栓形成。经导管鞘在导引钢丝引导下送入猪尾巴导管，当导管头端越过狭窄段后，撤出导引钢丝，行主动

图 7-13 主动脉造影 显示腹主动脉远端近分叉部位严重狭窄

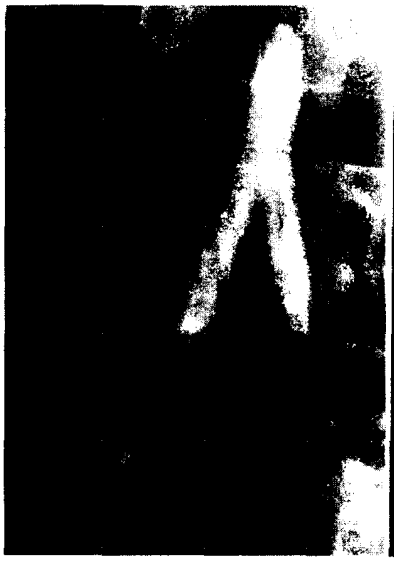

图 7-14 双球囊导管并列于狭窄段进行同时扩张

图 7-15 PTAA 术后造影 显示原狭窄段管腔明显增宽

脉造影。了解主动脉狭窄的部位、程度、范围和血液动力学意义。

2．根据造影片测量主动脉狭窄段直径及其上下段正常主动脉直径，选择相应球囊导管。囊径以小于正常主动脉直径1～2mm为宜。

3．造影完毕后，插入交换导丝，使导丝首端超过主动脉狭窄段，撤出猪尾巴导管，再沿导丝缓慢送入球囊导管，将球囊导管准确地置放在狭窄段。用10ml注射器，手推注入按1∶1比例稀释的造影剂，进行球囊扩张，直至狭窄造成的球囊切迹变浅或消失。每次扩张时间15～30秒，共4～5次，每次间隔1～2分钟。若狭窄段较细，可先用细导管和小囊径球囊导管预扩，再用适宜囊径的球囊导管扩张。狭窄段较长的，可自上而下分段扩张。

4．扩张后需测狭窄两端的动脉压及再行主动脉造影，以了解扩张的效果，满意后撤出导管，压迫止血，加压包扎。

【操作中可能发生的意外和错误及其预防】

1．主动脉成形术球囊导管型号选择很重要，对严重狭窄者可先用较小囊径球囊进行扩张，再更换较大直径球囊继续扩张，这样比较安全。

2．扩张要适可而止，一般以残剩狭窄小于50%为扩张成功的标准。扩张后临床症状缓解，就不必追求形态学的完美，这样可以减少术后并发症。

3．拔管前可经导管注入尿激酶10万～20万U，以溶解在PTAA术时可能形成的血栓。

4．在更换或撤出球囊导管前，一定要先将球囊完全抽瘪，避免不必要的血管内膜损伤。

【并发症及其处理】

主动脉成形术的并发症与其他动脉成形术相似，处理原则也相同。

1．穿刺部位血肿　股动脉穿刺点选在腹股沟韧带下方，术后压迫止血15～20分钟，再加压包扎，可避免发生。若已形成血肿，较小者局部热敷后可吸收。若血肿较大，影响肢体远端血运时，需外科手术处理。

2．动脉远端血栓栓塞　插导管于血栓局部，持续灌注尿激酶，剂量为50 000U/h，加用肝素每小时800～1 000U，直至血栓溶解。溶栓期间，需监测部分凝血活酶时间和凝血酶原时间，调整尿激酶和肝素用量，防止出血。

3．夹层动脉瘤或动脉壁穿孔　少见，多系操作不当损伤动脉内膜或穿破动脉壁，一般多可自行闭合，必要时行外科手术处理。

【术后处理】

见本章第一节一。

三、经皮腔内四肢动脉成形术

【概况】

经皮腔内四肢动脉成形术自1964年Dotter和Judkins用共轴导管扩张动脉粥样硬化所致的下肢动脉狭窄以来，随着球囊导管和扩张器械的不断更新，近年来已成为治疗动脉粥样硬化和大动脉炎血管狭窄或闭塞的首选方法。其疗效可与外科手术媲美，且腔内血管成形术损伤小，住院天数短，如有复发能再次施行成形术。

80年代中期发展了激光血管成形术及血管内支撑器的应用，扩大了四肢动脉成形术对四肢动脉严重狭窄、完全闭塞或胭动脉以下小动脉狭窄的治疗，提高了PTA的远期疗效。

【手术适应证】

1．动脉粥样硬化所致的四肢血管狭窄或闭塞。

2．血管肌纤维发育不良所致的局限性狭窄。

3．血管搭桥术后吻合口狭窄及搭桥血管狭窄。

4．大动脉炎或其它不明原因的动脉炎所致动脉狭窄。

【手术禁忌证】

1．动脉狭窄梗阻段严重钙化。

2．狭窄段大于 15cm。

3．血管造影显示斑块在血管腔内呈偏心性。

4．斑块内有溃疡形成。

5．髂动脉完全梗阻不能通过导丝。

6．血管腔内有新鲜血栓形成，需先溶栓，再行 PTA。

【术前准备】

1．动脉成形术前测量肢体血压，对比血压差，以观察术后疗效。

2．做血管多普勒超声检查，记录肢体血流图。

3．4～7F 端孔导管，内径 0.81～0.97mm。“J”形可滑动芯导丝或 AngleM 导丝。

4．5～7F 胶囊扩张导管，长 80～120cm，胶囊的长度及膨胀后直径取决于狭窄血管的部位和长度。

5．其他准备见本章第一节一。

【手术步骤】

根据血管病变位置和程度确定穿刺插管部位和方向，可以经同侧或对侧肢体动脉，顺血流或逆血流方向穿刺。一般，髂动脉狭窄扩张取同侧逆向穿刺；扩张股动脉或腘动脉取同侧顺向或对侧逆向穿刺股动脉（图 7-16）。经腋动脉穿刺仅用于无法行股动脉插管者。

图 7-16 右股浅动脉成形术

(1) 病变肢体顺行性穿刺插管，行 PTA 术 (2) 从对侧穿刺插管行 PTA 术

扩张前先行血管造影，依据造影片所示血管狭窄情况，选用合适囊径的球囊导管。四肢动脉成形术的关键是导丝能否通过狭窄或梗阻段，动作要轻柔、仔细，防止导丝插入硬化斑下方，导致内膜夹层形成和硬化斑块脱落。操作时须先注射少量造影剂以显示血管腔形态，再用“J”形可滑动芯导丝仔细地通过狭窄段。然后，沿导丝送入4～7F端孔导管，经导管注入肝素3 000～5 000U、妥拉苏林25mg。用此导管进行预扩张。预扩张后，更换合适囊径的球囊导管，把球囊置于狭窄区中心段（图7-17）。以1:1稀释造影剂，手推10ml注射器加压充盈球囊，持续时间15～30秒，共扩3～4次，每次间隔1～2分钟。另外，可用压力泵，选定球囊扩张的压力约为4～8个大气压。扩张成功后，再次行血管造影，观察扩张效果是否满意（图7-18）。

【操作中可能发生的意外和错误及其预防】

1．全部操作在全身低肝素化下进行。

2．导丝通过狭窄的血管腔时，操作要轻柔，以避免损伤血管内膜形成夹层或穿破血管壁。

3．球囊直径选择依据于造影片所示邻近狭窄段正常血管的直径。一般成人扩张髂动脉狭窄选用6～9mm囊径，股动脉或腘动脉则选用4～6mm直径的球囊，球囊长度一般以4cm或6cm为适度。

【术后处理】

术后处理及并发症处理同主动脉成形术。

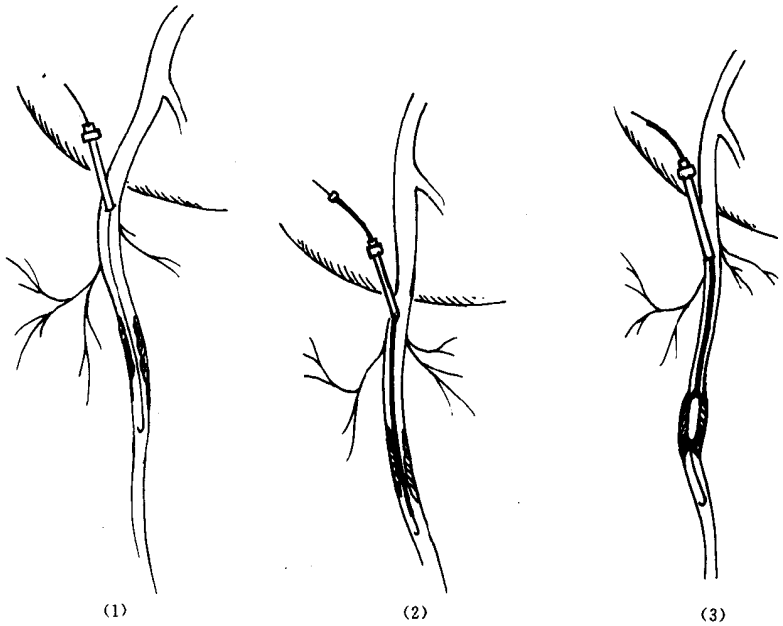

图7-17　四肢动脉成形术

（1）留置导管鞘在股总动脉内引入导丝通过右股浅动脉狭窄段　（2）沿导丝送入导管越过狭窄段进行预扩张　（3）再更换球囊导管进行扩张

(1) DSA 显示右髂总动脉及髂外动脉不规则严重狭窄，左髂总动脉与人造血管吻合处有狭窄

(2) 右髂动脉狭窄段见球囊充盈状态

(3) PTA 术后造影术 右侧髂动脉狭窄段管径接近正常

图 7-18 球囊扩张后，血管造影所见

四、经皮腔内颈部动脉成形术

【概况】

头臂动脉成形术，主要用来治疗颈动脉、锁骨下动脉、无名动脉等主动脉弓分支的狭窄或闭塞。动脉粥样硬化和大动脉炎是引起头颈部动脉狭窄的主要病因，病变可以累及一支或多支，或者累及颈内动脉和椎动脉。头臂动脉狭窄或闭塞使组织供血不足而发生较为严重的临床症状，累及颅内动脉时外科手术难度大。由于颈部动脉成形术操作复杂，术中术后并发症较多，应用远不如其他部位普遍。随着介入放射学的发展，Grüntzig 发明的球囊导管问世和不断改进，始于1980 年的头颈部动脉成形术已有了较大进展，取得了较好的效果。

【手术适应证】

1．动脉粥样硬化或大动脉炎引起的头颈部动脉狭窄。

2．颈内动脉狭窄引起失明或脑缺血等症状。

3．锁骨下动脉起始段狭窄，引起椎动脉“窃血”者。

4．头颈部动脉血管吻合或移植血管狭窄。

【手术禁忌证】

1．心、肾功能严重障碍。

2．大动脉炎活动期。

3．病变动脉是颅内唯一供血动脉。

4．各种原因所致血管完全闭塞。

5．狭窄段粗糙，有溃疡。对于新鲜血栓形成者，视为相对禁忌证（可在抗凝药物溶栓后行PTA)。

【术前准备】

1．完善检查项目，如血液粘度、出凝血时间测定；摄头颈部正侧位片，头颅 CT 或 MRI 血管造影及 Doppler 血管检查；高龄病人应做心电图检查。

2．术前 3 天需口服抗聚药物，如阿斯匹林 250～300mg，一日 3 次。

3．其他准备见本章第一节一。

【手术步骤】

一般先行诊断性血管造影，再做动脉腔内成形术（图 7-19)。

1．多数经股动脉穿刺插管，也可经腋动脉或肱动脉穿刺。一般需置入血管鞘，便于更换导管。

2．行主动脉弓或选择性动脉造影　将猪尾状导管头端置于主动脉弓或将预成形导管选择性插入病侧动脉造影摄片，以了解狭窄部位、范围和程度。并可测压，观察血液动力学变化。

3．狭窄动脉的扩张　造影后经诊断导管引入导引钢丝，通过血管狭窄段，抽出导丝，经导管注入肝素 3 000～5 000U。然后，再引入交换导丝，导管更换为 Grüntzig 球囊导管，把球囊中央置放在狭窄段中间，以 1:1 稀释的造影剂充盈球囊。可在压力表指示下进行扩张，一般压力控制在 608～810kPa（6～8atm)。也可用手推 10ml 注射器充盈球囊，以动脉狭窄段扩开或荧光屏上球囊膨胀形态变化控制手推注射器的力量。球囊膨胀时间约 15～30 秒，一般扩张 3～4 次。

4．狭窄动脉扩张后的疗效评价。扩张术后，可行压力测定或术中 Doppler 血管超声检查，或再行主动脉弓及选择性动脉造影，进行成形术前后比较（图 7-20)。

【操作中可能发生的意外和错误及其预防】

1．术中使用的导管和导丝均需要肝素冲洗浸泡，全过程均需在全身肝素化下进行。在荧光屏监视下仔细操作，动作轻柔，避免损伤血管内膜或穿破血管壁。如发生血管痉挛，暂停操作，

图 7-19 血管造影与动脉腔内成形术

(1) DSA 显示无名动脉起始部严重狭窄 (2) PTA 后造影见原狭窄段已扩至正常

图 7-20 动脉扩张术术前后比较

(1) DSA 显示右侧颈外动脉明显狭窄 (2) PTA 术后造影显示原狭窄段管径已扩至正常

经导管注入0.5%利多卡因5ml或舌下含心痛定10mg。

2. 在扩张过程中，如发现球囊向前或向后移位，应立刻停止扩张，将球囊完全抽瘪，并在导丝支撑下重新调整固定球囊位置。

3. 当锁骨下动脉狭窄部接近椎动脉开口处，为避免球囊扩张时损伤或闭塞椎动脉口，可将导管头端伸入椎动脉内，边扩张球囊，边注射少量肝素。

4. 血管成形术中应有心电监护，严密观察患者术中出现的症状和体症，予以相应的处理。

5. 颈部动脉血栓形成或栓子脱落造成脑栓塞，可予以相应的处理。

【术后处理】

1. 术后即刻处理见本章第一节一。

2. 术后3个月门诊随访，用Doppler超声观察血供情况，以后每隔6～12个月随访检查一次。若有新的症状和体征出现，则需行动脉造影检查。

（王小林　王建华）

第二节　激光血管成形术

【概况】

激光是一种电磁波，是受激辐射所产生的光放大（light amplication by stimulated emission of radiation, laser）。激光的特点是波频率比一般无线电波的频率高得多，单色性好（波长范围窄），方向性强，能量密度大及相干性好。1960年后相继用于眼科、外科等医学领域，1980年后开始用于血管的再通。

1. 激光发射方式　医用激光的波长多在电磁波谱中的紫外光（200～400nm）、可见光（400～700nm）或红外光（700～10 000）范围。发射方式包括连续或脉冲两种。前者易沿光纤维传导，峰值能量低，在熔化动脉粥样斑前，可造成组织明显热损伤。后者脉冲持续时间极短，约10～250ns(毫微秒，10^{-9}秒)，峰值能量很高，易造成病变组织熔化，而无明显热损伤，但难以通过光纤维传输。Litack认为延长脉冲持续时间(由15ns延长到150ns)，可以克服上述缺点。

2. 激光源　包括气体、固体和液体等，如氩（Argon），CO_2，Nd-YAG（钕-钇铝石榴石）以及准分子（excimer）激光。激光血管成形术常采用Nd-YAG激光和准分子激光。

3. 激光传输系统(图7-21)　包括：①裸光纤维：二氧化硅石英纤维，其直径为100～1 000μm，在光导纤维输出端损失20%～30%能量。直径500μm以上的光导纤维相当硬，不利于插入血管。②金属帽：在纤维头端安置金属帽，激光经光纤维加热金属帽，再由金属帽加热并熔化与其直接接触的组织，消除粥样斑块。③接触激光探头：在纤维头端安上蓝宝石或石英透镜，成为接触激光探头(Contact laser probe)，在光纤维头端使激光束发生散射，以减少血管穿孔率和增加光熔化的通道直径。但其最大只能开通2.5mm的直径，限制了在外周大血管的应用。④激光球囊导管(图7-22)：有两种。一种是在球囊内安置一个圆柱形散射端，与一根直径300μm光纤维相连接，在球囊扩张狭窄段同时发射激光，使同球囊接触的血管壁组织温度高达80～120℃，持续10～30秒，造成该段中膜凝固，起到“热焊接”作用，减少管壁的弹性回缩。另一种激光球囊导管，其激光发射端不在囊内，而伸至球囊的前方，先用激光开通狭窄或闭塞的血管腔，再用球囊成形。

4. 激光血管成形术机制　激光主要依靠光热效应（photothemal）和光化学（photo-chemical）解吸作用消除动脉壁粥样斑块或血栓，使血管再通。光热效应系指病变组织吸收激光光子能量转变为热能，引起组织凝固、坏死、汽化和熔化。光热效应主要见于连续波激光。光热效应吸收准确性差，会使病变邻近组织热损伤严重，发生较广泛坏死和空泡形成。光化学解吸作用(photochemical desorption)或光熔化（photoablation）系指波长（200～400nm）持续时间短

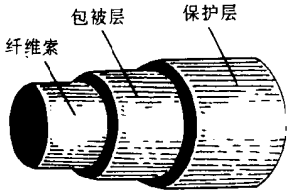

图 7-21 激光纤维设计

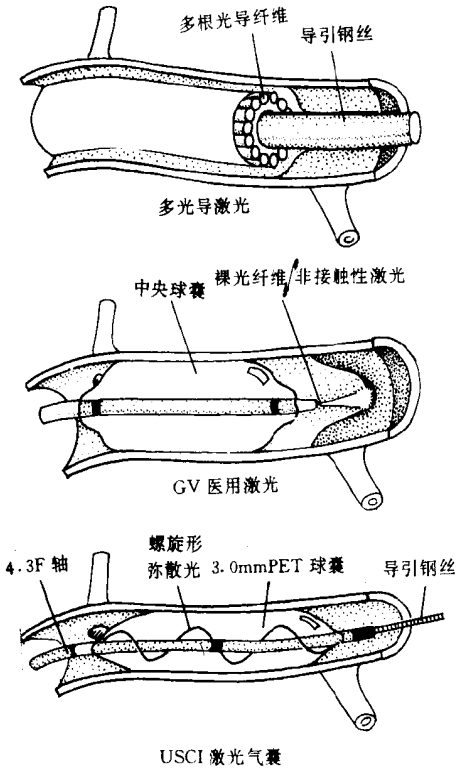

图 7-22 不同类型激光导管示意图

(<250ns) 的脉冲波激光，能产生高能量、高峰值的激光幅射，直接分解分子键，造成组织分子有效裂解。脉冲时间短，间隔时间长，组织有足够的冷却时间。因此，脉冲激光具有能熔化病变而很少引起正常组织热损伤的特性，如准分子激光。激光熔化组织除取决于激光波长，激光发射方式和激光强度外，还与病变组织对激光的吸收有关。激光照射损伤后血管愈合反应，主要表现为照射部位血小板沉积相当少，炎症反应弱，60 天内重新内皮化，粥样硬化病变不加重。准分子激光照射后的组织炎症反应更轻，愈合过程快，在猪血管 9 周完全愈合。

5. 激光血管成形术的临床应用　目前，激光血管成形术只是 PTA(球囊血管成形术)前的一种辅助治疗手段，称为激光辅助球囊血管成形术(laser-assisted balloon angioplasty)。多用于下肢血管。1984 年 Ginsburg 等用氩激光(400μm 裸纤维)治疗 16 例下肢动脉狭窄或闭塞，再通成功率为 50%，血管壁穿孔率为 18%，因此认为同球囊成形术相比无优越性。1988 年 Sanborn 等用激光热金属探头对 129 例股、腘动脉狭窄或闭塞的病人，在球囊成形术之前进行激光再通，血管造影术临床成功率为 77%(99 例)，3cm 以下短段病变再通成功率为 100%，4～7cm 成功率为 70%，7cm 以上者为 66%，结果较满意。奥地利多个医疗中心用 Nd-YAG 激光蓝宝石接触探头治疗 286 例股腘动脉闭塞，1～7cm 长病变成功率为 88%，8～15cm 长病变成功率为 74%。Adler 等应用准分子脉冲激光和球囊成形术成功地再通了 9 例严重狭窄的股浅动脉或腘动脉中 7 例(78%)，17 例股浅动脉闭塞中 13 例(76%)，无明显并发症。Lammer 等报告 58 例股腘动脉闭塞激光治疗后 6 个月，9 例再闭塞，7 例再狭窄。Cragg 等比较了与激光辅助球囊成形术的短期效果，技术成功率后者(85%)优于前者(78%)，但两组血管造影和临床成功率一样(72%)。目前，多数学者认为血管成形术加用激光或不用激光辅助结果相似，其远期疗效亦不能肯定，需要进一步观察。

【手术适应证】

激光血管成形术目前主要用于动脉粥样硬化所致下肢动脉狭窄或闭塞，先进行激光血管再通，再行球囊扩张成形术（PTA），作为 PTA 前的辅助手段。

【手术禁忌证】

1. 血管病变段有溃疡者；血管壁有严重钙化斑块。
2. 血管病变段扭曲明显。
3. 凝血酶元时间异常，内科治疗未纠正。
4. 心、肝、肾功能严重不全。
5. 血管内急性血栓阻塞，应先行溶栓治疗。

【术前准备】

同 PTA 术。

【麻醉和体位】

与 PTA 术相同。

【手术步骤】

以 14-W 氩激光系统为例。

1. 局部麻醉后，顺血流方向穿刺患侧下肢股动脉，置入导管鞘（7～8F），经此鞘旁路注入肝素 5 000U。

2. 用 5F 导管在股动脉上部或直接经导管鞘旁路行选择性血管造影，了解病变部位、范围、狭窄和（或）闭塞程度。

3. 在透视引导下，把加热的激光探头经导管鞘，送至病变近端，使探头接触病变，可通过导管鞘旁路血管造影或触觉反馈证实。

4. 从激光发射机传输激光至激光探头，发射 8～13W 氩脉冲激光能，持续 5～10 秒。在初始加热 2～3 秒后，用平和的压力连续推送探头通过病变处。在探头通过病变过程中，需经导管

鞘旁路手推注射 3～5ml 造影剂证实探头的位置。在激光脉冲发射之后，当探头冷却时，需保持顶端运动，以避免探头与血管壁粘连。

5．当探头通过病变处后，在缓慢回抽探头的同时释放最后一次脉冲激光，以增大穿通管腔的直径。当探头已退至病变近端时，切断激光源，在探头冷却期间来回抽动 5 秒种。然后再次经导管鞘旁路行血管造影证实已穿通的管腔直径。

6．用球囊扩张病变段（图 7-23），以增大管腔直径。最后再次血管造影了解激光加 PTA 后血管腔直径大小。

7．移出导管鞘，局部压迫止血 10～15 分钟。

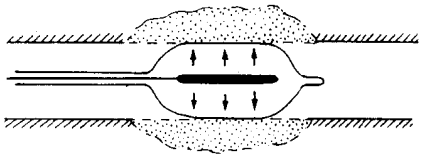

图 7-23 激光球囊血管成形术示意图

【操作中可能发生的意外和错误及预防】

1．在激光探头冷却后要持续地运动探头。否则，会发生与病变组织粘连。

2．在激光探头退至病变近端时，应切断激光源，避免正常血管壁损伤。

3．在激光成形术前，曾行溶栓治疗者，移出导管鞘前需测定部分凝血活酶时间（PTT）当 PTT≤60 秒时，方可移去导管鞘，以免穿刺部位血肿发生。

【术后处理】

同 PTA 术。 （王建华）

第三节 血管内支架置放术

【概况】

血管内支架是用金属丝制成的金属支架，置放在血管狭窄或闭塞部位，靠其膨胀力保持血管腔长期开通的一种管状器具。

1．历史回顾 血管内支架(intravascular stent)的设想，1969 年由 Dotter 提出。他在犬实验中首先证实血管内支架能够嵌入血管壁，保持血管腔通畅达 2.5 年。70 年代由于 PTA 的兴起，内支架研究受到冷落。PTA 缺陷显示以后，血管内支架才重新得到重视和发展。1983 年，Dotter 和 Cragg 分别报告用镍钛合金丝制成热记忆合金内支架的实验结果，标志着内支架的系统研究进入了一个新纪元。Mass 等(1984)报告用金属不锈钢圈制成自扩式双螺旋形内支架。Wright 和 Palmaz(1985)分别报告用不锈钢丝制成的自扩式 Z 字形内支架和由不锈钢丝连续编织成交叉点焊接的球囊扩张式网状管型内支架。Palmaz(1986)又报告了改进的超薄壁无缝钢管式内支架。Sigwart (1987)，Rousseau(1988)，Strecker 和 Robinson 等(1989)相继报告了他们开发的新的内支架。

1986 年金属内支架应用于临床，Charnsangavei（1986），Rabkin（1987），Palmaz 等（1988）报告了用金属内支架处理腔静脉阻塞及动脉腔狭窄、闭塞的临床结果。目前血管内支架的临床应用越来越多，范围也越来越广泛，包括髂动脉，股、腘动脉，冠状动脉，肾动脉，主动脉，锁骨下动脉，腔静脉，锁骨下静脉，盆腔静脉等血管狭窄或闭塞。

2．常用血管内支架种类

(1) 形状记忆合金内支架 它是由镍钛合金丝制成，具有形状记忆功能。如在 500℃时，把镍钛合金丝制成螺旋管状，然后退火处理，冷却后放在 0℃冰水中，这种合金丝变得很柔软，螺

旋管状可变形或拉直，以适应于放在导管内送入人体，抵达病变血管后释放出来，在35～40℃温度状态下又恢复原先预制成的螺旋管状形态和大小，在血管内起支撑作用（图7-24）。其优点是螺旋管形能弯曲，可以对抗血管幅向收缩力，具有良好的柔顺性、超弹性、耐磨、耐腐蚀。支架的腔表面在置入后1个月即完全内皮化，保持血管通畅。缺点是必须很好控制合金丝周围温度，否则可能造成过早恢复螺旋状，不能推出导管或放置位置不当。由于该支架是密螺距的，金属表面积大，易致血栓形成。

（2）球囊膨胀式内支架　主要以Palmaz内支架和Strecker内支架为代表。前者是一个不锈钢无缝钢管，在其管壁上交错刻出了8行裂缝，使之成网眼状。一般内支架壁厚0.15mm，直径3.1mm，长30mm，充分扩张后直径可达8～12mm。冠状动脉内支架直径为1.6mm，长15mm。用特殊工具把其直径压缩变小，套在球囊导管上。球囊膨胀后内支架扩张，钢管壁上的裂缝变成菱形网眼。该支架优点是球囊扩张后能紧贴血管壁，不会移位；具有良好径向柔顺性；金属表面积小，3周内即可内皮化，且不阻塞分支血管。缺点是属强直性，纵向柔顺性差，不易通过扭曲的血管；递送系统直径大，限制了它的应用范围（图7-25）。后者（Strecker内支架）是由钽丝编成的管形金属网支架，单根钽丝直径为0.1～0.15mm。优点是在透视下显示清楚，利于定位；内支架的纵向及径向柔顺性很好，可用于蛇行迂曲的血管及动脉分叉部；不易形成血栓；不妨碍MRI随访观察。缺点是在外力作用下可能萎缩（图7-26）。

（3）自胀式内支架　以Gianturco-Z形内支架和Wallstent为代表。这类内支架可以压缩成很小直径，装在导管或套管内，送达靶血管部位释放，依靠本身金属弹力张开至原预定直径，支撑在血管内。Gianturco-Z形内支架是用不锈钢丝以Z形弯曲围成圆柱形结构。其钢丝直径为0.45mm或小于0.45mm。此种内支架纵轴相当坚硬，属强直性内支架，主要用于腔静脉(图7-27)。

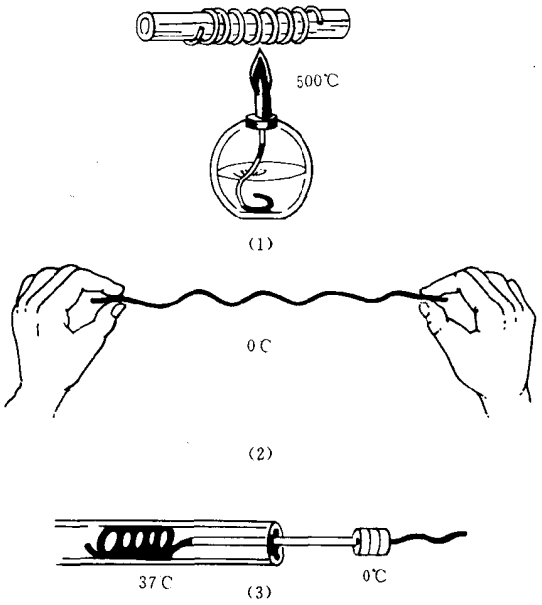

图7-24　形状记忆合金内支架

（1）在500℃时，将镍钛合金丝制成螺旋管状内支架　（2）在冰水中（0℃）内支架可变形，拉直，以便通过造影导管引入体内　（3）当造影导管抵达病变血管后，内支架可释放开来，在37℃体温恢复原有的螺旋管状外形和大小

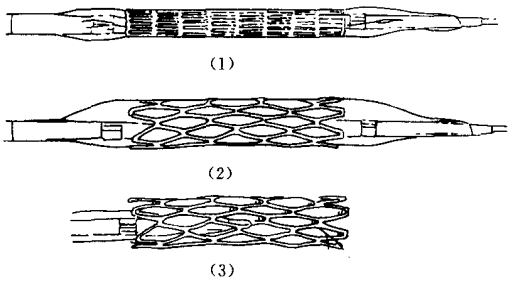

图7-25　球囊膨胀式内支架（Palmaz内支架）

（1）未膨胀内支架压缩安置在球囊导管上　（2）充盈球囊使内支架膨胀，张开　（3）将球囊抽瘪移去，已膨胀的内支架

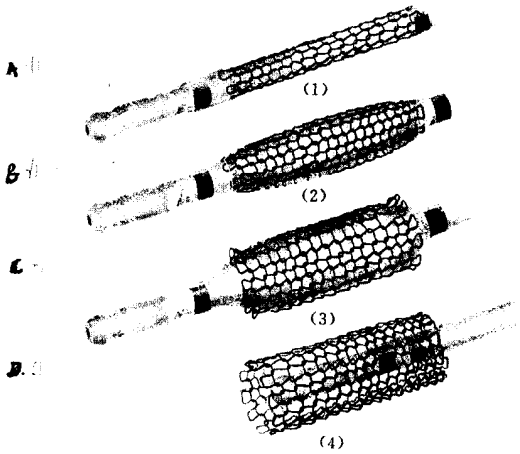

图 7-26 球囊膨胀式内支架（Strecker 内支架）

（1）未膨胀的内支架压缩嵌在球囊导管上 （2）球囊开始膨胀 （3）内支架袖状释放 （4）导管撤出

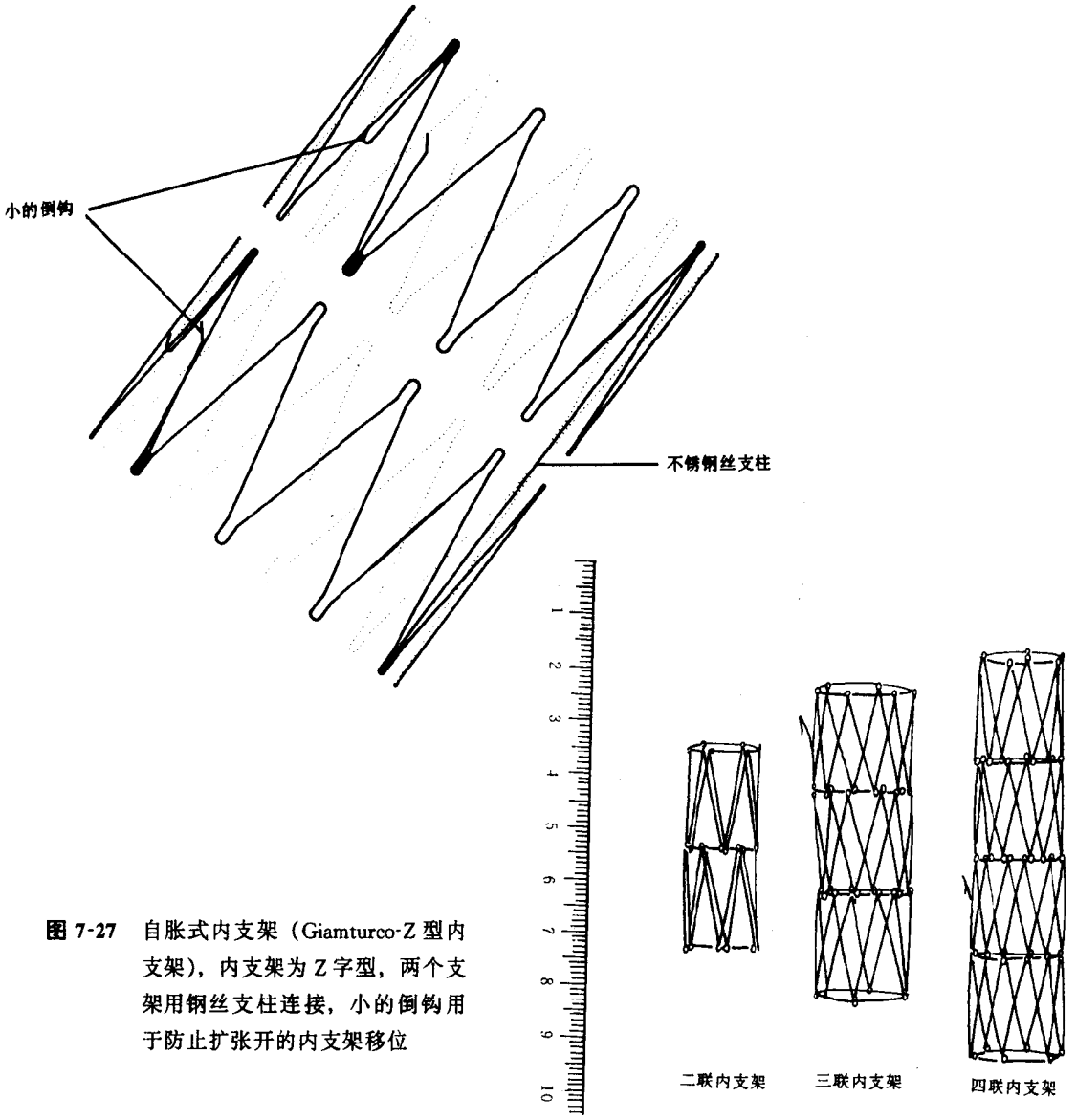

图 7-27 自胀式内支架（Giamturco-Z 型内支架），内支架为 Z 字型，两个支架用钢丝支柱连接，小的倒钩用于防止扩张开的内支架移位

Wallstent 是用 20 根直径为 0.075mm 或 0.1mm 的高性能医用不锈钢丝编织成的网状管形结构。优点是纵向柔顺性好，易植入弯曲狭窄的血管和曲折部位（腘部），可经病变对侧股动脉穿刺、插管植入；内支架的径向柔顺性好，正常动脉与病变部位内支架之间的过渡区平滑；由于钢丝很细，4 周之内支架即可内皮化。缺点是透视下显示较差，有时难以准确定位；对血管壁的弹性回缩力抵抗能力较 Palmaz 和 Strecker 内支架差。自胀式内支架在植入血管后 1～2 天，可以扩张至原有的最大直径，但若血管壁弹性回缩力超过内支架向外扩张力，就不能达到预制口径，需借助球囊在支架内加压扩张（图 7-28）。

3. 血管内支架植入后的生物相容性。 内支架植入血管后几分钟，其表面就覆盖一层纤维蛋白原，血小板粘附，不久即形成纤维素血栓，以后其表面出现内皮细胞，几周后形成新生内膜，同时发生内皮化，将内支架包绕于内膜下。由于内支架表面内膜内皮化后使血管内腔光滑，故可长期保持管腔开通。内支架植入虽可增大病变管腔口径，改善血液动力学，但不能阻止血管内膜增生。防止血管内膜过度增生，避免或减少迟发性血管再狭窄或阻塞，是有待于解决的课题。

【手术适应证】

血管内支架主要用于球囊成形术失败或效果不满意的病例。如病变不能行 PTA 术；病变富含弹性组织成分，球囊扩张后立即狭窄；PTA 术所致明显内膜剥离；PTA 后血管残剩狭窄 >30%，压差超过 2.7kPa；PTA 后复发的血管狭窄或闭塞；PTA 后引起的夹层动脉瘤、假性动脉瘤；动脉粥样硬化病变段长、病变不规则、溃疡形成或钙化、长段闭塞者，应在 PTA 后或其他血管成形术后放置内支架。对于大动脉炎性血管狭窄、外压性动脉狭窄、腔静脉狭窄等，均可用内支架治疗。

1. 髂动脉内支架置放适应证：

(1) PTA 后急性内膜剥脱和闭塞，不能通过 PTA 术有效处理者；

(2) 在介入操作过程中，已经成功扩张和再通的血管发生再闭塞；

(3) PTA 成功后 6 个月内又发生血管再闭塞；

(4) PTA 术后二次血管再狭窄，经 PTA 再次扩张后 6 个月内又再发狭窄者。

2. 外周动脉内支架术适应证

(1) PTA 后急性内膜剥脱和闭塞，不能通过 PTA 术有效处理者；

(2) 在介入操作过程中，已经成功扩张和再通的血管发生再闭塞；

(3) PTA 后血管残剩狭窄引起血流迟缓，有高度血管腔闭塞危险者。

3. 冠状动脉内支架术适应证

(1) 冠状动脉狭窄段病变显示偏心性溃疡者；

(2) PTCA 后血管壁弹性回缩，效果不满意者；

(3) PTCA 后引起血管壁局部夹层；

(4) 冠状动脉造影显示单支或多支病变，病变血管直径狭窄 >70%。

4. 肾动脉内支架放置术适应证

(1) 不成功的 PTA，残剩狭窄≥30%；

(2) PTA 后狭窄复发；

(3) 肾动脉开口部狭窄涉及主动脉壁或有致密钙化；

(4) 肾动脉闭塞。

5. 静脉系统内支架放置术适应证

(1) 上腔静脉综合征 肺癌直接侵犯、纵隔淋巴结转移、纵隔肿瘤压迫、放疗后纤维化以及血栓形成等所致上腔静脉狭窄或闭塞；

(2) 下腔静脉综合征 包括 Budd-Chiari 综合征、肿瘤外在性压迫和内在性栓塞；

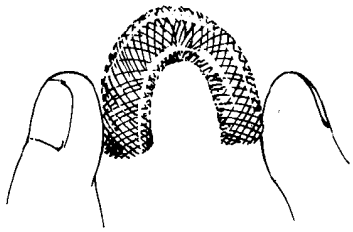

(1)



(2)

图 7-28 自胀式内支架（Wallstent）

（1）完全膨胀的 Wallstent，纵轴柔顺性很好 （2）Wallstent 在血管内逐步释放情况

(3) 盆腔静脉狭窄或闭塞　主要因肿瘤压迫及静脉内血栓形成所致；

(4) 血液透析通道狭窄或闭塞　主要指静脉出口端梗阻。

【手术禁忌证】

1. 凝血机能异常，经内科治疗未能纠正；
2. 心、肝、肾功能衰竭；
3. PTA 后造影剂外溢；
4. 动脉壁广泛致密钙化；
5. 股-腘动脉狭窄远端血流不畅；
6. 髂动脉迂曲明显；
7. 大动脉炎活动期。

【术前准备】

1. 病人准备同 PTA 术；
2. 器械准备

(1) 内支架　内支架选用原则为内支架口径应是病变血管正常段口径的 1.5 倍，内支架长度应能覆盖整个病变段。动脉狭窄或闭塞，选用 Palmaz、Wallstent、Strecker 及形状记忆合金内支架等。对病变段迂曲或需经对侧股动脉穿刺插管送入内支架的髂动脉狭窄闭塞者，应选用 Wallstent。腔静脉狭窄或闭塞，多选用 Gianturco-Z 形内支架。

(2) 导管鞘　根据内支架释放说明，选用不同型号导管鞘。如置入 strecker 内支架，若直径为 4～7mm，选用 8F 导管鞘；若直径为 8～10mm，则选用 9F 导管鞘；直径为 12mm，需选用 11F 导管鞘。

(3) 球囊导管　球囊导管倾向于选择 5F 超薄型血管成形术导管，球囊直径应大于病变段血管口径 1～2mm。

(4) 导引钢丝　可选用“J”形带活动芯导丝、Rosen 导丝、硬型顺滑黑导丝及 Amplaz 导丝等，长度应在 180cm 以上。

3. 药物准备　同 PTA 术。

【麻醉】

1% 利多卡因行穿刺部位局部麻醉。对于精神过度紧张或不能合作者，则给予全身麻醉。在主动脉、肾动脉等部位植入血管内支架时，为避免病人疼痛较剧，可暂时加用硫喷妥钠静脉麻醉。

【体位】

同 PTA 术。

【手术步骤】

见图 7-29、30、31。

1. 穿刺股动脉，留置导管鞘，送入血管造影导管，先行选择性动脉造影，进一步明确血管狭窄或闭塞部位、范围和程度。置放静脉内支架，则穿刺股静脉或颈内静脉，手术步骤与置放动脉内支架相仿。

2. 按 PTA 程序，行病变血管球囊扩张成形术。先经造影导管向病变血管注入妥拉苏林 25～50mg，肝素 5 000U。对于急性血栓所致血管闭塞，应先行溶栓治疗，再行 PTA 术。对于 PTA 后的急性血栓形成，则仅行溶栓治疗。

3. 在 PTA 或溶栓成功后，经导管再给予肝素 2 000～5 000U，然后经导管送入交换导丝留置在病变血管。退出导管，沿导丝送入血管内支架系统装置，抵达病变部位后，按说明予以释放。自胀式内支架，释放后可自行膨胀至预定直径。对球囊膨胀式内支架，则需充盈球囊膨胀支架至预定直径。内支架需覆盖整个病变段血管，其两端应架在正常段上 1cm 左右。若需放入数

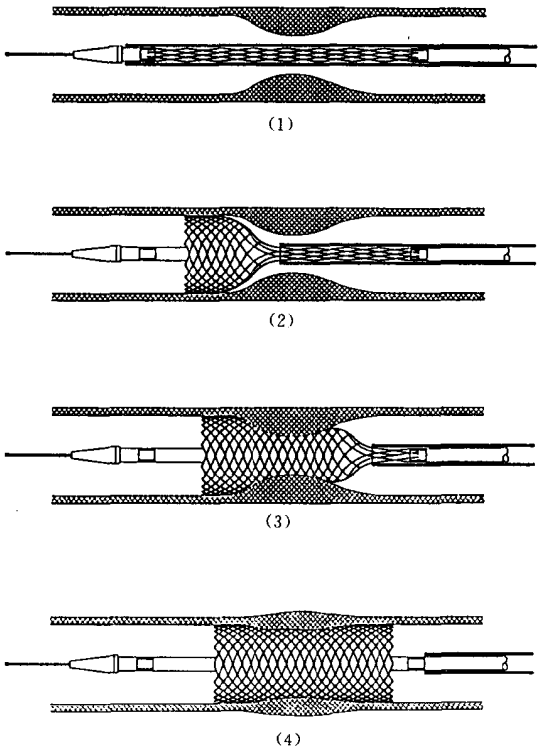

图 7-29 自胀式内支架（Wallsent）放置技术

（1）Wallsent 释放系统沿导引钢丝引入到血管狭窄部位，内支架置在鞘内 （2）保持连接内支架的钢管不动，逐步撤去外鞘，内支架部分放在血管腔 （3）继续退出外鞘，内支架已大部分释放在血管狭窄部位 （4）外鞘被完全撤出，内支架全部释放出来，自行膨胀向外扩张狭窄段血管

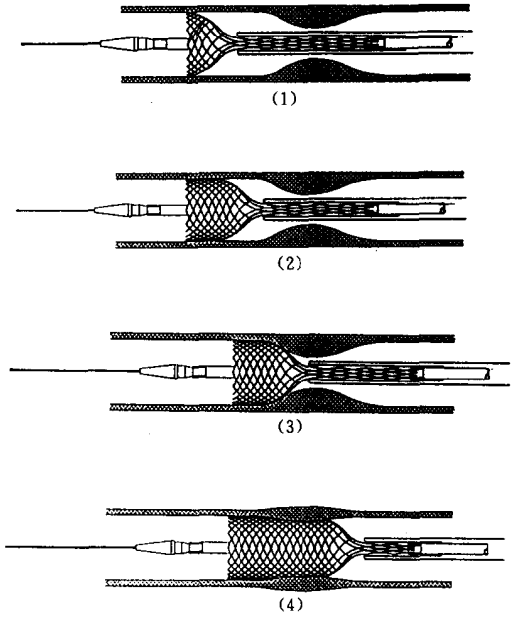

图 7-30 Wallstent 手术操作步骤

（1）Wallstent 释放系统抵达通过病变血管，逐渐退出外鞘 （2）继续退出外鞘，释放部分内支架 （3）发现内支架位置不准确，可同时一起回拉整个释放器具，内支架被重新定位在狭窄段 （4）保持内支架内管不动，继续退出外鞘，内支架大部安放在狭窄段

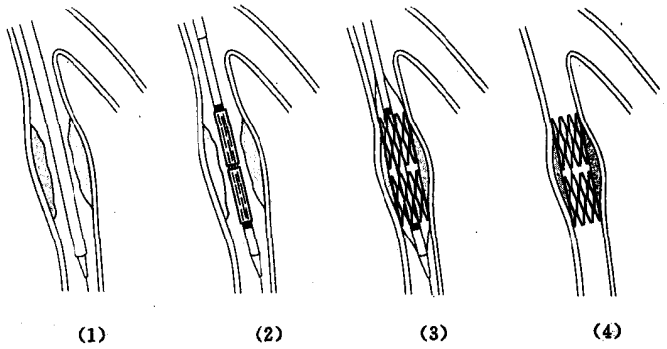

图 7-31 球囊膨胀式内支架（Palmaz 内支架）的释放技术

（1）把内支架释放系统沿先前 PTA 时留置的导丝引入到病变血管处 （2）定位准确后，抽回被复 Palmaz 支架的外鞘 （3）充盈球囊，膨胀内支架至预定直径，向外扩张狭窄段 （4）内支架被完全膨胀后，留置在原病变处，管腔明显增大。球囊已被抽瘪，撤出

个支架，各支架间应相互交错 6～10mm。

4．植入内支架后，退出支架释放装置，沿导丝再次引入血管造影导管，行选择性血管造影，观察血管内支架通畅情况。

5．造影满意后，退出导管前向病变血管注入尿激酶 10 万～20 万 U。然后拔除导管和导管鞘，局部压迫止血 15～20 分钟，加压包扎。嘱病人平卧 24 小时，穿刺侧下肢制动 12 小时。

【操作中可能发生的意外和错误及其预防】

1．股动脉穿刺部位过高，在腹股沟韧带上方，术后局部不易压迫止血，造成穿刺部位或腹膜后血肿。预防方法为穿刺前在透视下用血管钳标记，以股骨头内⅓处为穿刺点。

若系急性血栓所致血管闭塞，术中曾行溶栓治疗，在移去导管鞘前，必须检测部分凝血活酶时间（PTT），待 PTT 小于 60 秒，方可移出导管鞘。否则，局部穿刺部位难以压迫止血。预防方法为 PTT 大于 60 秒时，经静脉缓慢注入鱼精蛋白 30mg，10 分钟后再拔管。

2．血管壁穿通，系选用揉曲顺应性差的内支架置放在扭曲血管所致。预防办法为采用顺应性好的内支架，如 Wallstent 支架。

3．内支架移位，内支架直径小于正常段血管口径所致。选用内支架直径应是正常段血管直径的 1.5 倍。

4．内支架内急性血栓形成或远端血管栓塞，系术中操作时间过长，抗凝剂量不足所致。植入内支架前，应经导管向病变血管注入肝素 2 000～5 000U。

5．血管壁破裂，内支架直径过大所致。应选用适宜直径血管内支架，一般为大于原正常段血管口径 1～2mm。

【术后处理】

1．术后 24 小时静脉滴注肝素，每小时 1 000U。术后第 2 天开始，静脉滴注低分子右旋糖酐 500ml，复方丹参 20ml，共 3 天。

2．术后服用肠溶阿斯匹林 0.3g/d，3 个月。

3．术后定时观察病人血压、脉搏及足背动脉搏动 24 小时。

4．出院前及出院后 2 个月、6 个月及 12 个月行多普勒超声及无损伤性血管检查，了解病变血管内支架血流通畅情况及踝/肱指数(如系下肢动脉狭窄或闭塞病变)。必要时行静脉 DSA 检查。

（王建华）

第四节　腹主动脉瘤腔内旁路术

虽然无症状腹主动脉瘤（AAA）手术死亡率仅 5%，但对那些高龄、肥胖、糖尿病及严重心、肺、肾并存病患者，择期 AAA 切除术的死亡率高达 60%。对这些患者，AAA 腔内旁路术既可明显减轻手术创伤程度，又可明显降低手术死亡率，从而成为一种治疗 AAA 的新术式。

一、技术操作与临床应用

AAA 腔内旁路术是指将一段恰当口径和长度的人造血管经股动脉导入 AAA 腔内，在 AAA 远近侧以内支撑将人造血管固定于正常腹主动脉内壁上，从腔内将 AAA 与血流隔绝，实现腔内旁路的目标。完成该手术所必需的基本条件包括：良好的手术室内血管影象学监测设备；各种可供选择的导管-人造血管-内支撑复合体；能随时进行应激性 AAA 切除术的麻醉监测和血管外科技术力量等。

AAA 腔内旁路术的基本要求主要包括：导管-人造血管-内支撑复合体应尽量细巧和柔顺，以

保证通过狭窄和扭曲的髂-股动脉段；人造血管的设计长度和置入位置须准确，近侧不能阻塞肾动脉，远侧不能阻塞髂总动脉；人造血管植入后不能扭曲，以免阻塞血流和继发血栓形成；两端内支撑固定应可靠，过松易造成人造血管移位和扭曲，过紧易导致主动脉壁穿孔，造成渗漏和继发假性 AAA。在一系列技术操作中，顺利导入和可靠的固定是两个关键点。

Parodi 首先将 AAA 腔内旁路术应用于临床，在 4 例 AAA 和 1 例腹主动脉夹层患者中，3 例只在近侧放置了内支撑，另 2 例在近远侧均放置了内支撑。有 1 例因内支撑放置过低遮闭了一侧髂总动脉而行急诊 AAA 切除术。在随访中发现那些只在近侧放置内支撑的血管移植物出现程度不同的扭曲。动脉造影和超声检查发现 5 例中 3 例 AAA 因腔内旁路术而缩小。至 1993 年底，他已经治疗了 30 例患者，大部分患者均有严重的心、肺、肾并存病。其中 26 例获得满意的即时操作成功率。术后随访期平均为 19 个月（1 周～27 个月）。30 例中有 2 例因内支撑放置不当而行 AAA 切除术；1 例旁路术后 18 个月在远侧未放置内支撑情况下继发腹主动脉扩张而行手术治疗；2 例 AAA 因远侧未放置内支撑于术后 1 年出现移植物远端返流；2 例死亡，1 例死于操作困难所继发的大面积微栓，另一例死于腔内旁路术失败后的急诊 AAA 切除术；其余 23 例患者均获得满意的结果。采用术中监控结合经股动脉导入技术行 AAA 和胸主动脉腔内旁路术，避免了 AAA 切开术，减少了出血，获得了良好的效果。May 等用腔内旁路术治疗 1 例不能耐受手术的 78 岁直径 5cm 的锁骨下假性动脉瘤病人，采用 16F 导鞘，8mm Palmas 内支撑及两块 PTFE（聚四氟乙烯）补片缝制成的 1cm 直径管状移植物组成复合体，经肱动脉顺利导入至锁骨下动脉瘤腔内，内支撑固定血管移植物后动脉造影显示动脉瘤被完全隔绝。病人仅住院 4 天即康复出院，术后随访 4 个月无任何并发症。继此之后，他们又对 3 例 70～79 岁直径 6.4～7.0cm 的 AAA 患者进行腔内旁路术。该 3 例病人 2 例有严重心肾功能不全，1 例有永久性结肠腹部造口，均无法耐受 AAA 切除术。鉴于所有 AAA 均比较大而且侵犯了髂总动脉，故除采用经股动脉导入加 AAA 近侧内支撑固定技术，远端将一侧股动脉与腔内血管移植物吻合，再与对侧股动脉行交叉转流术，在股部交叉吻合口近侧将髂动脉结扎，使 AAA 完全隔绝，同时又保证了双下肢血供。术后 1 例血管移植物中段发生狭窄，经气囊扩张予以矫正。第 2、3 例分别发生过肺水肿和发热。出院后随访 2～4 个月发现 AAA 壁与移植物之间充满血栓，AAA 与血流完全隔绝，全部血管移植物均通畅，病人生活良好。

二、优点与存在问题

AAA 腔内旁路术最主要的优点是减少了手术的创伤程度，经皮穿刺或经股部小切口即可完成手术操作。避免了标准 AAA 切除术后所常见的心、肺、肾并发症，以及大量输血所带来的后遗症，缩短住院时间，明显降低手术死亡率，尤其使那些有严重并存病而不能耐受 AAA 切除术的高危病人获得了救治的希望。

AAA 腔内旁路术的首要问题是血管移植物的导入和固定。由于 AAA 患者的髂-股段动脉往往因动脉硬化而狭窄扭曲，为导入技术增添了很大困难。解决的措施：①利用股部小切口，暴露股动脉，在直视下直接穿刺股动脉，使操作更加准确；②尽量应用薄壁内支撑和血管移植物，使移植物复合体更加柔顺细巧，超薄的 PTFE 是目前比较理想的血管移植物材料。

虽然血管移植物的固定主要依赖近侧的内支撑。但目前多数作者倾向于在移植物近远侧均放置内支撑，以防止术后移植物的扭曲和远端返流。这种远端返流主要是指血流从远端未封口的移植物周围返流入 AAA 腔内，继续增加 AAA 的腔内压力。同时返流所形成的涡流容易使移植物发生扭曲而致狭窄。

两端放置内支撑虽然可以解决上述问题，但也存在一些缺点：①增加了移植物复合体的体积，

增加了操作难度;②增加了遮闭动脉的机会;③血管移植物从两端封闭后,AAA 即与血流完全隔绝,此时仍然通畅的腰动脉和肠系膜下动脉可能会继续向 AAA 腔内注血。这可能会导致两种后果:①继续增加 AAA 的腔内压力而致其破裂;②AAA 腔内很快便被血栓填满,继而发生纤维化而使 AAA 缩小。对已经侵犯髂总动脉的复杂性 AAA, May 的改良技术不失为一种有效的方法。

随着经验的积累和材料技术的发展，腔内旁路术有望成为治疗 AAA 的常规手术。AAA 腔内旁路术的操作见图 7-32、33、34、35、36、37、38。

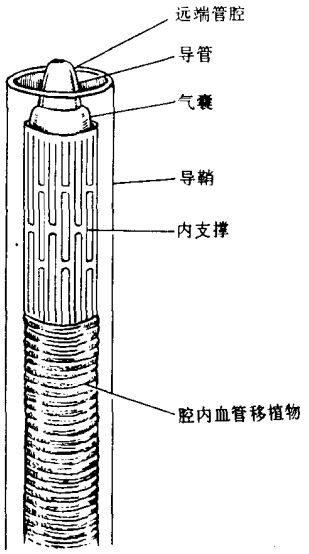

图 7-32　腔内旁路术移植物-内支撑复合物　在一根薄壁人造血管移植物的一端套入一内支撑(一般套内支撑长度的一半)，并缝固妥贴，从而形成移植物-内支撑复合物（GSC）。再将 GSC 装套至一气囊导管上，然后再在最外层套上导鞘。内支撑和血管移植物的材料种类依操作者的经验和条件而定，内支撑和血管移植物的口径和长度应根据影象学所测患者腹主动脉的口径及腹主动脉瘤的大小而选定。然后可选定气囊导管和导鞘的口径及长度

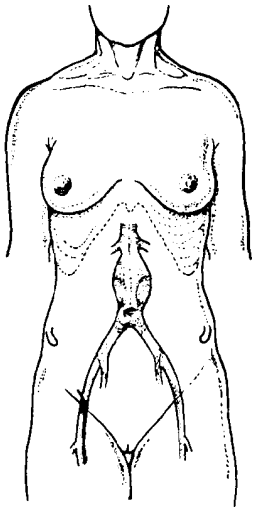

图 7-33　选髂总动脉病变较轻且扭曲不重的一侧于局麻下行腹股沟区纵切口，暴露股总动脉

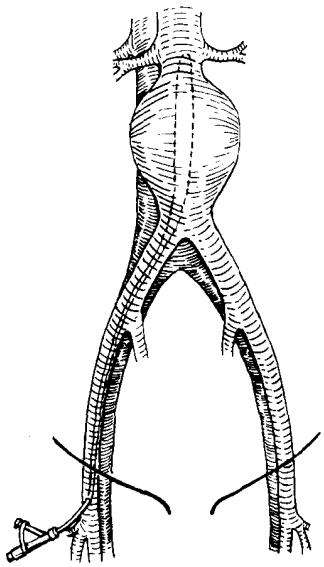

图 7-34　先在患者背后沿腹主动脉纵轴体表投影放置一不透光尺子。全身肝素化后，18 号穿刺针向头端穿入股总动脉。一软头导丝径穿刺针导入至胸主动脉远端。5F 猪尾巴导管（该导管上标有 20mm 间隔的不透光刻度），沿导丝插至腹腔动脉干水平，拔除导丝并行动脉造影。将导管表面的刻度与体外刻度尺对照，并与以前的动脉造影对照，仔细确定腹主动脉的口径和长度以及腹主动脉瘤的大小，以便选用合适大小的 GSC

图 7-35 选定合适的 GSC 后，将其套到一合适大小的气囊导管上，然后将血管移植物压折妥贴，一并套入 18F 聚四氟乙烯导鞘内，并在股总动脉上行一横切口

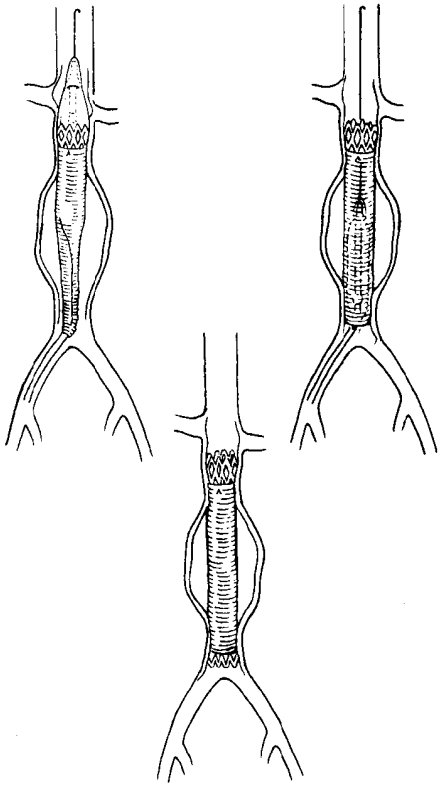

图 7-36 将一超硬导丝重新插入，拔除猪尾导管，将已备好的 GSC 复合物沿该导丝导入至腹主动脉瘤的近端颈部水平。拔除导鞘，将气囊导管-GSC 留在原位。此时，将患者血压控制在 10.7kPa 以下。待血压稳定在预定水平，迅速将近端气囊充胀，充胀的时间应短于 1 分钟，充胀的压力以患者的腹主动脉内径和预期要达到的支撑膨胀口径而定。近端内支撑膨胀和锁固稳妥后，用气囊沿血管移植物内壁将其逐渐撑开拉直。血管移植物远端所标记的不透光刻度应恰好位于腹主动脉分叉以上。此时，将另一个内支撑锁固到腹主动脉瘤远端的腹主动脉壁上，以防止血液逆流入腹主动脉瘤腔内。近远端内支撑及血管移植物可在低血压状态下再次以气囊撑扩伸展，以获得良好的固定和构型。全部操作完成后，拔除气囊导管并沿原导丝插入动脉造影管，行腹主动脉造影以确证 GSC 复合物位置恰当，锁固稳妥，并证实双肾动脉及双髂总动脉未被遮蔽。拔除导管和导丝，仔细止血，无损伤针线缝闭动脉切口，常规缝闭皮肤切口

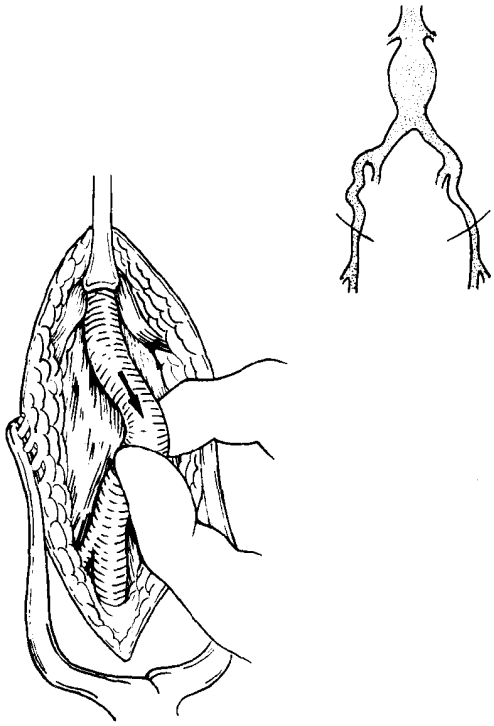

图 7-37　当双侧髂总动脉均严重扭曲时，可解剖出一侧股总动脉，结扎一些小的分支，并潜行钝性分离髂外动脉使其与周围组织分开，向下轻柔牵拉髂外动脉使其伸直，便于插入导鞘

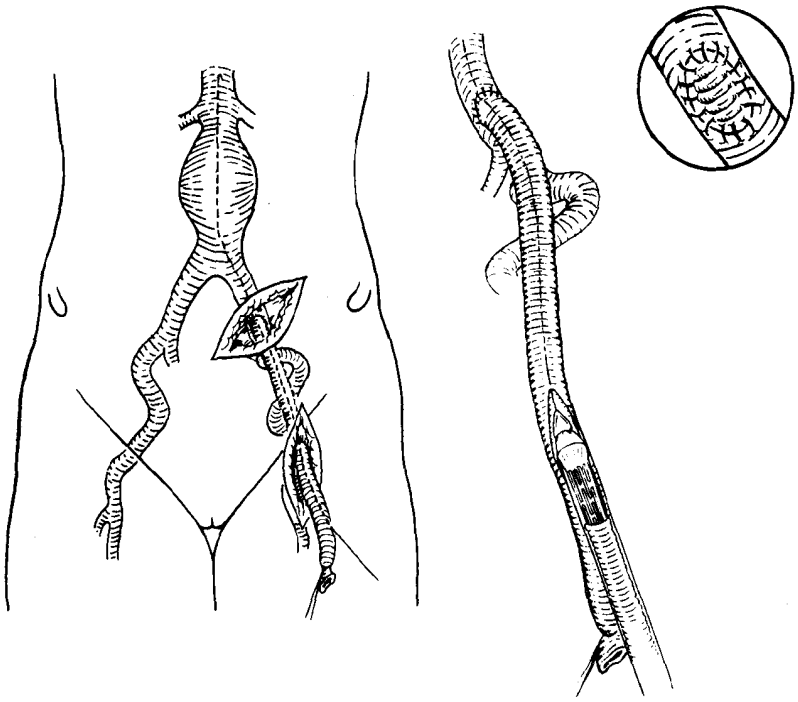

图 7-38　如果上述措施不能成功，即可在上方行一斜行横切口，暴露髂总动脉。选一恰当口径的人造血管移植物与髂总动脉行端侧吻合，然后经人造血管行腹主动脉瘤腔内旁路术。人造血管的切口可用补片予以缝闭。人造血管的远端与股动脉行端侧吻合术

（景在平）

第五节 血管镜技术

一、血管镜应用的概况

(一) 血管镜简史

世界上第一台血管镜应称为“心脏内镜”，是由 Rhea 首先研制来内视心脏的。该镜由一个中空管、一个电灯泡和一个钩状切割器组成。他们打算将该镜插入心房及心室，在跳动着的心腔内直视狭窄的二尖瓣并以钩状切割器切断腱索，从而达到治疗风湿性二尖瓣狭窄之目的。可惜他们没有考虑到血液对所有可见光都是不透明的。因此，首台心脏镜并未得到实际应用。1922 年 Allen 在首台心脏内镜的顶端增装了一个凸透镜，该镜与心脏内壁接触时便可将血液赶开便于直视。他们在 22 条实验犬中成功地诊断出了二尖瓣关闭不全。但大多数犬却死于开胸术所致的严重感染，致使该镜未能用于人体。1943 年，Harken 和 Glidden 进一步在心脏镜的远端装置了一个气囊，这样他们可以阻断血流，看清实验动物心脏内部的结构。50 年代随着心脏手术在临床的实际应用，这种心脏内镜技术便逐渐退萎了。1957 年，Hirschowitz 首先用纤维内镜检查胃和十二指肠。60 年代以来，光导纤维和光学成象技术迅猛发展。Greenstone 用可屈胆道镜检查了实验犬和人尸体的腹主动脉及其他大血管，从而使内镜检查血管的兴趣重新燃起。70 年代，Wollman 和 Storz 在欧洲应用僵硬血管镜及 Towne 和 Bernard 应用可屈内镜诊治了大量的血管病例，从而揭开了血管镜实际临床应用的序幕。80 年代以来，由 Grundfest 和 Miller 等的努力开拓，使血管镜技术逐渐发展到常规应用的新阶段。

(二) 血管镜的基本结构与性能

现代血管镜均是可屈性大、光照度强和带有成象装置的高精密度血管内窥镜。其外径为 0.75～6.0mm，功能上主要分为诊断镜和治疗镜。治疗镜由如下几个系统构成：①观测成象系统：放大接物镜将被检部位的图象放大后经 4 000～20 000 条 6～10μm 直径的光导纤维集束传导至目镜，目镜又连接于一个连续成象系统，使检查结果的图象放大后展示在荧光屏上，从而使血管镜设备在微型化同时又维持了高清晰度的视觉效果；②照明系统：常用的冷光源有石英-卤素和氙等；③通道系统：可经此系统定量注入肝素盐水以增加血管内部的可见度，或注入溶栓药物以溶解血栓，或引入激光光导纤维、动脉粥样硬化斑块旋切器及瓣膜切除器等进行血管内手术；④扩张球囊系统：位于上述三个系统的近侧，该球囊充胀后最大直径可达 13mm，主要用于阻断血流以创造暂时性无血流区；⑤镜头调控系统：两根很细的强力纤维索伸展固定于末端血管镜鞘的内表面，通过调控另一端的操作柄就可使血管镜头转向，以增大血管腔内的视角范围；⑥保护系统：血管镜外表面涂有一层合成树脂，具有抗血栓形成和保护功能。治疗镜外径一般在 2mm 以上，而诊断镜一般在 1mm 左右。由于设计空间限制，诊断镜往往不具备上述通道系统和镜头调控系统。

(三) 血管镜的应用原则与注意事项

1. 血管镜临床应用的适应证　血管镜的使用可分为诊断和治疗两个方面。血管镜用于诊断时，可检查血管造影所不能澄清的病变，鉴别血栓或动脉硬化阻塞，直视确诊腹主动脉的夹层病变，评估冠状动脉阻塞的程度和部位，了解肺动脉病变的性质如栓塞、肿瘤等，直视确定腔静脉阻塞的性质、程度和位置，术中检查颈动脉的阻塞程度和位置，吻合口的潜在病变和技术失误，移植物阻塞的病变性质和位置。血管镜用于治疗时，可进行动脉静脉血栓切除术和溶栓术、隐静脉瓣膜切除术及属支定位结扎(以完成下肢原位动脉旁路术)、血管镜下激光血管成形术及 PTA 术、内支撑置入术、动脉硬化斑块旋切术、颈动脉内膜切除术和下肢深静脉壁外瓣膜修复成形术等。

2. 血管镜冲洗原则 血管镜冲洗是血管镜成功应用的关键。因为血液对任何频谱的光线均不能透过。要完成血管镜的检测，必须将被检区的所有血液排除。只要有少量的红细胞混入，即可使视野变得模糊不清。最新一代血管镜的主要进展就是装备了可自动调控的蠕动式冲洗泵。尽管如此，血管镜也不能在毫无控制的条件下实现逆血流的血管检查，一般需气囊或钳夹控制流入血流，而对返入血流和侧支血流则可以一定压力的肝素盐水将其排除。一般在开始须用一较高压力和较高流速的冲洗液量建立被检区血管内的清晰液柱，随之则可用较小压力和流速的冲洗液量维持该清晰液柱。在周围血管中建立清晰液柱一般需用 200～300ml/min 的冲洗液量，维持清晰液柱一般需用 80～100ml/min 的冲洗液量。在相同控制条件下，动脉中的用液量一般少于静脉中的用液量。总的原则就是清晰液柱建立得越快，总的冲洗用液量就会越少。冲洗用液总量和手术的总时间是导致病人容量过载的关键因素。一般血管镜下原位大隐静脉下肢动脉旁路术的冲洗液体总量(大隐静脉远端开放)约为 2 500ml，时间约为 250 分钟，下肢深静脉壁外瓣膜修复成形术的液体量(属支开放)约为 1 000ml，时间约为 50 分钟；取栓术用液量约为 1 500ml，时间约 60 分钟。血管镜的冲洗一般在 2.0mm 以上口径的血管镜中是通过其固有的冲洗通道完成的。而在 1.0mm 以下的血管镜中，一般是通过与血管镜配套的导鞘或与血管镜完全分离的另一根导管完成的。

3. 血管镜的选用原则 选用血管镜的原则就是针对最小口径的被检血管选用其所能容纳的最大口径的血管镜。虽然过大口径的血管镜易于造成血管内膜损伤，但并不是口径越小的血管镜就越好。根据目前的血管镜设备条件和对血管口径的观测，一般在膝以上血管选用 2mm 以上的血管镜，在膝以下血管段选用 1.4mm 以下血管镜。虽然每个手术具体径路不尽相同，但在周围血管中，血管镜一般是从侧支血管导入，一般在近端控制条件下导向远端。使用前血管镜均须调试最小焦距和空间分辨率。现有的血管镜的最小焦距为 2.0～5mm，分辨率为 5mm 焦距条件下 20μ。血管镜照明的光强度也是一个动态调整过程，主要取决于焦距，血管镜凸透成像镜的直径和被检血管的管径。在被检血管完全排空，即既没有血液也没有冲洗液条件下决不允许导入血管镜，以避免血管机械损伤和照明光的热能损伤血管内膜。因此，每次导入血管前须先缓柔冲洗和充盈血管。血管镜使用前需经环氧乙烷消毒，并需通风 12～24 小时方能使用。

(四) 血管镜应用的并发症及其预防

血管镜应用的并发症主要有容量过载和血管内膜损伤两个方面。从理论上讲容量过载主要是由于近端血管没有得到恰当控制，要用相当大的冲洗容量才能获得清晰视野。全部冲洗液均迅速回心；另一方面由于病人心、肾在术前就存在严重功能不全，不能承受获得清晰视野的冲洗量，如果是这样，说明病人没有使用血管镜的适应证。经验表明，如果操作恰当，很少发生容量过载并发症。在一组 110 例下肢动脉重建术中对比了术中血管镜和术中动脉造影的用液量。50 例行动脉造影，60 例行术中血管镜检查，结果两组的用液总量没有明显差异，术中和术后即期用于治疗容量过载措施的使用率，因容量过载所直接造成的心脏发病率和死亡率，两组均没有明显差异。作者的经验是在建立和维持清晰液柱的过程，应与麻醉师密切配合，必要时减少常规静脉输液量和采取一定的利尿强心措施，加之正确适当的血管镜操作，一般很少发生容量过载并发症。

血管镜的内膜损伤主要由血管镜口径不合适和过高的冲洗压力两方面原因造成，如果选用的血管镜口径过大，加之操作不当，如反复拔插，动作粗暴，就容易造成损伤。Mutsumot 应用与血管镜相同口径（1.7mm）的导管正规操作，插入犬的大隐静脉一次（模拟血管镜正规操作组），另一组则相同导管插入犬大隐静脉 10 次（模拟不正确操作组），不插导管的正常组为对照组。正规组术后 1 天和 2 周的组织学检查仅发现很轻微的内膜损伤，不正确操作组同期检查发现内皮细胞层有撕脱，损伤区由矩形或不规则球形细胞层覆盖，但未发现血栓形成。这种损伤需 3～4 周才恢复到正常内皮层结构。损伤的另一证据就是术后第 1 天对照组和正规组的前列环素分别为 22.5±2.4 和 21.6±1.0ng/（cm·30min），而不正确组为 3.6±5.1ng/（cm·30min），说明

内皮细胞损伤和其所产生的前列环素量之间有很明显的正比关系。不难看出恰当的血管镜操作并不引起明显的内皮损伤。Miller 检测了冲洗的压力，他用微型尖头传感器直接测量了 24 例下肢动脉旁路术时静脉移植物中血管镜冲洗所造成的压力，在维持清晰液柱的情况下冲洗的压力低于人体的舒张压力，只有在快速建立清晰液柱时，冲洗压力会超过 40kPa，这种情况一般只持续数秒钟。全部实验和临床资料表明，选择恰当口径的血管镜，选择恰当的冲洗压力，轻柔正规操作是避免血管镜引起血管内膜损伤的关键措施。

（五）血管镜应用前景与存在问题

随着设备的完善和经验的积累，血管镜正在由术中应用向经皮穿刺应用的途径扩展，正在由周围血管病的诊治向中心血管病诊治研究扩展。尽管本文列出了一系列血管镜应用适应证，实际上，血管镜是一项未定型和处在不断拓展之中的实用技术。每一位血管外科医师手中的血管镜，其实际应用完全取决于其开展的研究内容和所要达到的诊治目的，以及建立在每一位医生所具备的知识、经验和操作技巧基础上独具匠心的设计。血管镜已成功地应用于临床诊断和治疗，但它还可应用于血管外科的临床教学和血管外科的基础研究，促进许多腔内血管外科器具的开发和生产，如瓣膜切除器，静脉属支腔内栓堵器、各种血栓切割器及抓取器等，所有这些在我国均处在空白阶段，因此，血管镜在我国具有更广的应用和研究前景。

血管镜在尚未国产化的情况下，存在的一个重要问题就是设备比较昂贵，检查结果还不是定量的，还不能对所查出的病变的大小、程度、位置等作出定量化的报告。而且被检物距血管镜越近就越被放大，被检结果的真实性有被距离掩盖的倾向，这就容易导致主观化（往往是过分敏感的）解释和评估结论。如果新开发的血管镜能借助电子计算机的功能解决量化检测问题，那将会极大地提高血管镜实用价值。

二、血管镜术中检查的应用

为了改善血管重建术的长期通畅率，血管外科医生一方面努力改善吻合技术，探索使用更优良的血管材料，另一方面努力探索监控吻合口质量的有效方法，以避免吻合口因技术失误或移植物不易被查出的病变而致失败，尤其是那些在困难条件下重建的吻合口，在最初的原始条件下，外科医师只能靠手指触及流经吻合口的血流搏动和震颤来判断吻合口质量。后来改用频谱或超声多普勒在术中检查吻合口的血流量、血流压力等，但不能直接查出吻合口的技术失误和移植物的病变。另一个传统的手段就是术中血管造影术，其优点是对吻合口远侧的长段流出道通畅度有比较好的监测作用，但对吻合口的技术失误，对移植物的病变却不够敏感，且既有 X 线的毒害作用又有造影剂的副作用。血管镜术中检查可从血管腔内提供三维的彩色直视图象。血管镜的冲洗水流可模拟血流，使血管镜动态直视检查吻合口处受体动脉的底部、移植物的顶部及全程，吻合口的尖端及远端流出道的通畅度等，同时又无毒副作用，充分体现了血管镜术中检查独特优点。

【手术方法】

选择血管镜的原则就是选择能进入被检的最小口径的血管的最大口径血管镜。在四肢动脉重建术最常用的是 2.0mm 的血管镜，但根据需要从 0.8～3mm 血管镜均可选用。血管镜的导入方法：钳夹控制近端动脉，部分远端返流和侧支血流较好的病例同时控制远端动脉。应用自体静脉移植物的病例，主要经移植物的侧支导入血管镜，应用 PTFE-静脉段移植物的病例则从 PTFE 末端导入血管镜。导入血管镜后首先应用肝素盐水冲洗和充盈被检管腔，在直视下缓柔导入并逐渐移行血管镜。遇到阻力同时在监视器屏幕上出现白闪影时，即停止前行，拔出血管镜数厘米，再经冲洗后在直视下缓柔前行。在原位或非逆转式静脉移植物中，血管镜须在其没有阻断和血流恢复后才能使用。血管镜术中检查的器械布局和人员配制见图 7-39。

血管镜术中检查主要在远端吻合口附近(图 7-40),包括移植血管、远端流出道和吻合口。吻合口又按顺序检查受体动脉的底部、移植物的顶部、吻合口的尖端及缝线周围的状况。在静脉移植物,吻合口和受体动脉中,又可检查出:①静脉移植物方面:未切除或仅部分切除的瓣膜,没有完全结扎的静脉属支,瓣膜切除器所造成的损伤,血栓所形成的条带、索条等,内膜增生、静脉壁硬化以及硬化性退行性病变;②吻合口方面:翘起的内膜片,由动脉硬化、血栓和瓣叶残片所形成的碎屑,吻合口顶端或流出道狭窄,不规则的缝线;③受体动脉,尤其是吻合口远侧动脉方面:翘起的内膜片或内膜夹层,钳夹造成的内膜损伤,各种性状的血栓、动脉硬化病变如苔藓状动脉硬化斑块凸起。

血管镜冲洗方法的改进　由于很难在毫无控制的情况下逆着血管检测近端吻合口，同时因为远端吻合口和流出道的通畅率是整个重建手术成功的关键，因此，术中血管镜检查主要集中在远端吻合口附近。方法要点：①尽可能地在回抽血管镜过程中完成术中检查，这样可在少量冲洗液情况下获得更清晰的视野。②阻断被检吻合口近侧的动脉，一方面增强流出道血流，另一方面减少血液从近端侧支循环进入清晰液柱的机率，减少了冲洗液用量。③血管镜从吻合口回抽至移植物内时，以手指或无损伤血管夹在吻合口上方控制移植物远端，以保证清晰液柱停留在移植物中，延长血管镜在移植物中检查时间，减少总冲洗用液量，避免发生液体容量过载并发症（图 7-41、42)。下肢动脉重建术的血管镜检查，一般建立清晰液柱时需用高流速大容量肝素盐水(1mg/10ml)，一般用量为 300ml/min，一旦清晰液柱建立后，就可用小容量肝素盐水维持清晰液柱，一般用量为 80ml/min。清晰液柱建立得越快，冲洗用总液量就越少。在维持清晰液柱过程中，冲洗液量也不断调整，一般越向近端移行时，因血管主干和侧支的口径越来越大，故用液量也应渐增大，反之，向远端移行时则应渐减少用液量。

实现血管镜全面检查的方法　所谓实现血管镜的全面检查，就是全面地无遗漏地检查血管腔内的整体情况。经过总结，本组总结出两条经验：①血管镜在回抽检查过程中一定要按顺序进行检查（见图 7-40)。首先检查吻合口远端的流出道动脉，接下来检查吻合口的底部、顶部、尖部和缝线周围的状况，最后检查移植物。②须辅以适当的手法来完成（图 7-43)。在血管镜尾端用拇食指夹着血管镜轻柔调控转动，在另一端可隔着血管壁调控血管镜头部，同时直视监视器屏幕，眼手密切配合，相互协调，即可最大限度地实现血管镜的检查目标。

血管镜检查的价值和可靠性是通过对其检查结果的正确解释而实现的。

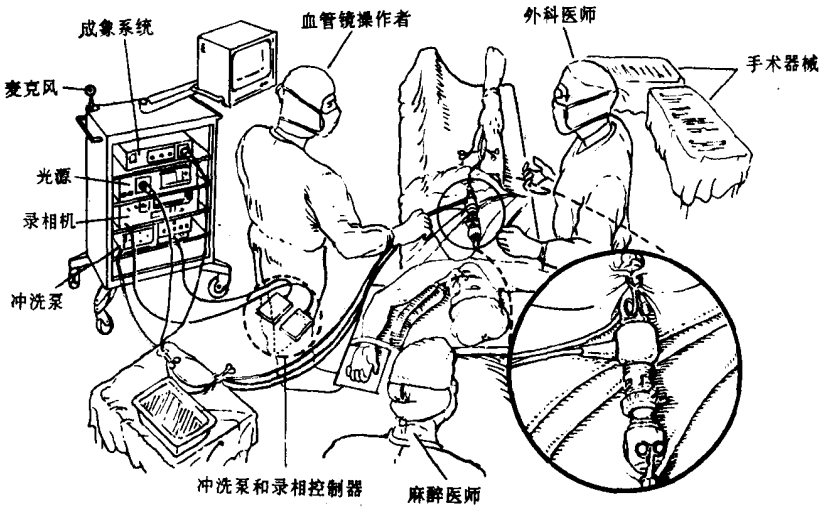

图 7-39　血管镜术中检查的应用　血管镜操作者在术中自己通过脚踏开关控制冲洗液用量和控制术中录相，检查结果主要来源于荧光屏的显示，因此，手眼配合是十分重要的

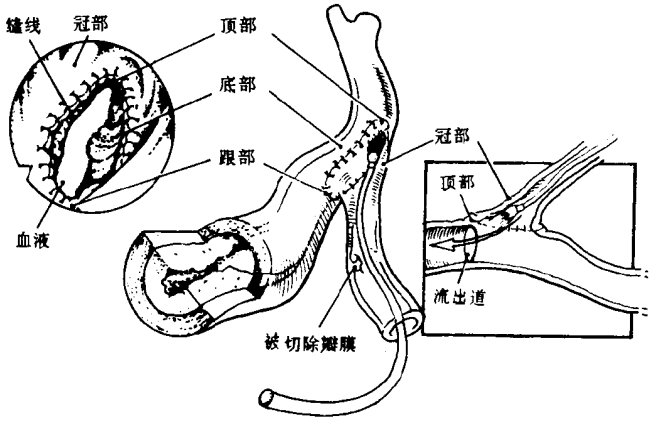

图 7-40 血管镜术中检查吻合口时应顺序检查流出道、受体动脉底部、缝线周圈、吻合口顶部、移植物冠部和移植物全程

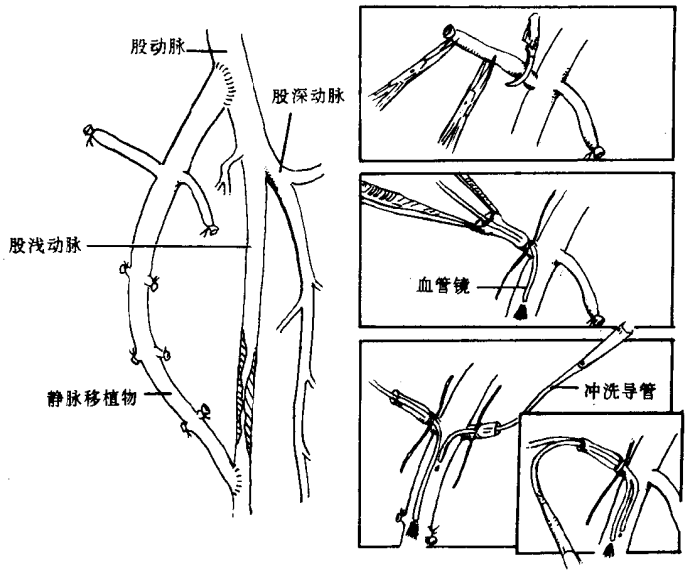

图 7-41 血管镜经静脉移植物属支导入，在使用没有冲洗通道的血管镜时，冲洗导管可与血管镜经同一属支导入，也可分别经不同属支导入

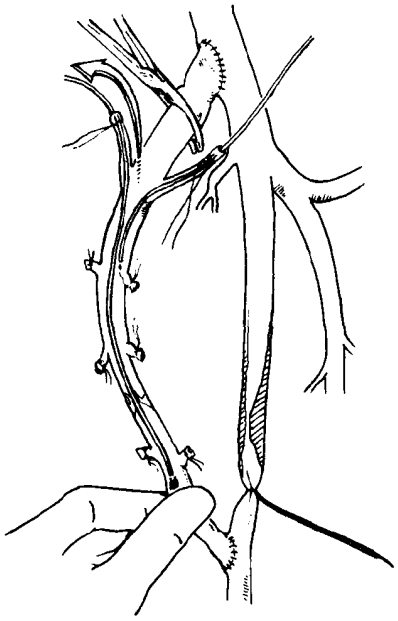

图 7-42 血管镜经属支导入后，移植物近端阻断，结扎所有属支，暂时阻断吻合口近侧动脉，血管镜检查完吻合口退入移植物内时，用手指阻断移植物远端，从而建立和维持良好的清晰液柱

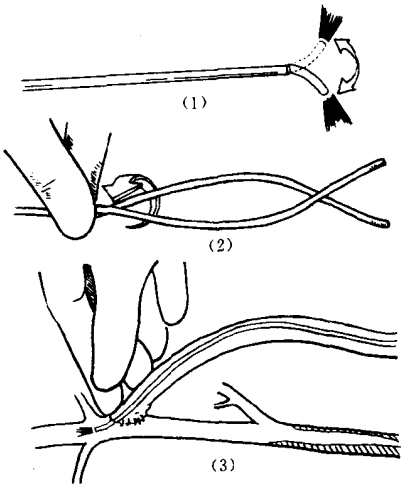

图 7-43 血管镜全面检查的要点

(1) 尽量应用头端可调控式血管镜 (2) 以拇示指在血管镜尾端进行旋转调控 (3) 隔血管壁对血管镜头端进行调控，同时密切注视荧屏显示，眼手配合，协调完成

三、血管镜下原位下肢动脉旁路术

血管镜直视下可彻底切除原位移植静脉瓣膜，准确结扎静脉属支，从而避免术后动-静脉瘘，避免全程游离大隐静脉所造成的热缺血损伤。血管镜还可在术中监控移植物和吻合口的质量。作者所应用的“复合移植物”和“共同流出道”” 技术有效地提高了静脉移植物的使用率，扩大流

出道的吻合口径和血流量，提高下肢动脉重建术操作成功率和中远期通畅率。

（一）主要器具的选用

一般选用2.2mm口径并带有内在冲洗通道的血管镜。经血管镜的冲洗容量一般为100ml/min，术者以脚踏开关调控冲洗容量。大隐静脉瓣膜切除器一般选用1.2～1.4mm的口径。

（二）血管镜下静脉移植物的准备

利用游离股动脉的纵切口，同时游离出股静脉和隐-股交汇点。在内踝上方行纵切口仔细游离出大隐静脉远端，尽可能远地离断大隐静脉。全身肝素化后，无损伤控制股静脉，连同一小块股静脉壁片将大隐静脉近端剪下，6-0无损伤针线缝闭股静脉切口，并松去阻断钳恢复股静脉血流，直视下将隐-股交汇点处的瓣膜剪除（图7-44），将血管镜从近端导入大隐静脉，瓣膜切除器从远端导入大隐静脉，并将其缓柔导入至大隐静脉近端直至血管镜直视下能看清瓣膜切除器的头端（图7-45）。直视下，血管镜和瓣膜切除器同步移向远端，每遇到一对瓣膜，经血管镜看清其结构后即可在直视下以瓣膜切除器将其瓣叶切开（图7-46），使其完全失去阻挡功能。一对瓣膜切除后，血管镜和瓣膜切除器同步移向远端另一对瓣膜，直至将全部瓣膜完全切除。在此过程中，血管镜的冲洗液为肝素-平衡盐溶液（或肝素-低分子右旋糖苷液）（肝素浓度为1mg/10ml）。采用100ml/min的冲洗容量即可获得清晰的视野又不会造成心脏容量超载。瓣膜切除完毕后，瓣膜切除器从远端大隐静脉缓柔退出。血管镜则从远端向近端缓柔回抽，在回抽过程中，一方面仔细检查是否残存完好的瓣膜，另一方面在每对瓣膜远侧仔细寻找属支的开口，此时可调低冲洗压力，看到红色血丝的发源点即是属支静脉的开口。此时可关掉手术室的灯光，以血管镜冷光源

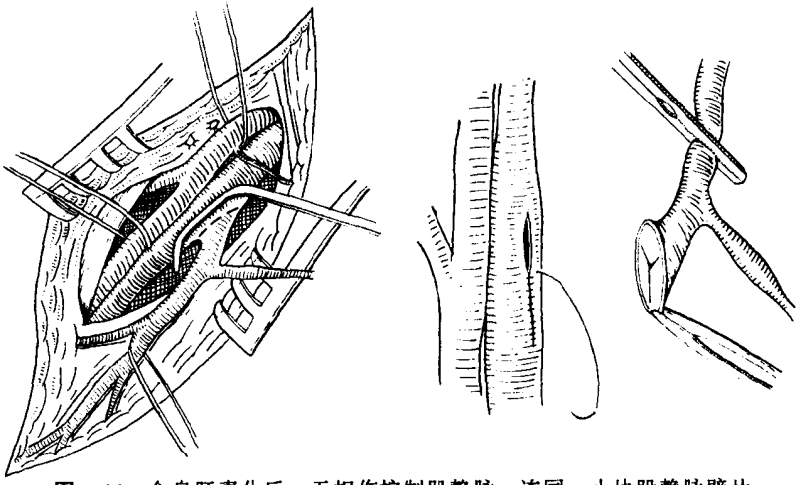

图7-44 全身肝素化后，无损伤控制股静脉，连同一小块股静脉壁片将大隐静脉剪下，6-0无损伤针线缝闭股静脉切口后恢复其血流，直视下将隐-股交汇点处的瓣膜剪除

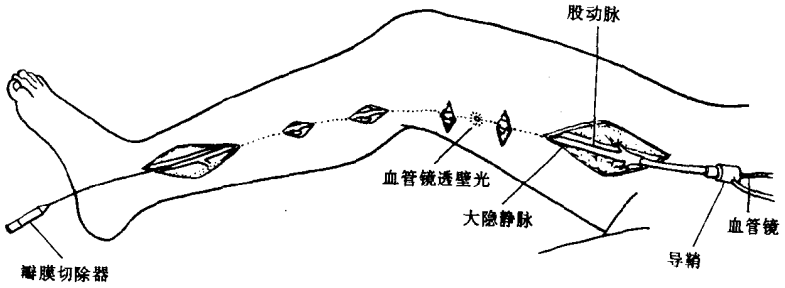

图7-45 将血管镜从近端导入大隐静脉，瓣膜切除器从远端导入大隐静脉直至血管镜下能看清瓣膜切除器的头端

的透壁照射，在皮肤上准确标出属支静脉开口的位置。全部标记完成后，血管镜缓柔退出大隐静脉近端。在保持大隐静脉肝素液充盈的状态下，无损伤夹闭大隐静脉两端。在标记处行 2cm 纵切口仔细分离结扎每一根属支静脉（见图 7-45）。

（三）吻合和操作方法改进

作者的技术改进主要包括两方面。一是在远端吻合口处将动脉与其相邻的一根或两根静脉纵行吻合建成“共同流出道”（图 7-47）；二是在没有足够长的自体静脉移植物情况下，在 PTFE 移植物和“共同流出道””之间设置一段自体静脉，以减轻吻合口处的内膜增生，增加吻合口的通畅率。吻合的顺序是先重建远端吻合口，再重建近端吻合口。

在完成远端吻合口的重建后，仍维持肝素盐水缓柔充盈大隐静脉移植物，并将血管镜再从大隐静脉近端导入，一方面检查属支结扎和瓣膜切除的完整程度，另一方面检查吻合口区域是否有误缝，翘起的内膜片、残余血栓以及“共同流出道”的通畅程度等。

远端吻合完成后先不缝合皮肤切口，经盐水纱垫覆盖后进行近端吻合口重建。大隐静脉应始终保持肝素盐水充盈，同时根据其近端的长度，确定吻合口位置。将股动脉壁椭圆形切除，大小与股静脉壁片相同。以 6-0 无损伤针线将大隐静脉及所连带的股静脉壁片缝合到股动脉开口上（图 7-48）。吻合完成后仔细检查远近端吻合口有无漏血。有条件者术中多普勒检查流经吻合口

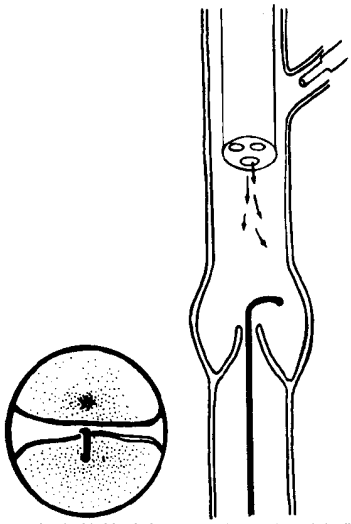

图 7-46　在血管镜直视下，血管镜和瓣膜切除器同步移向远端逐一切开每一对瓣叶

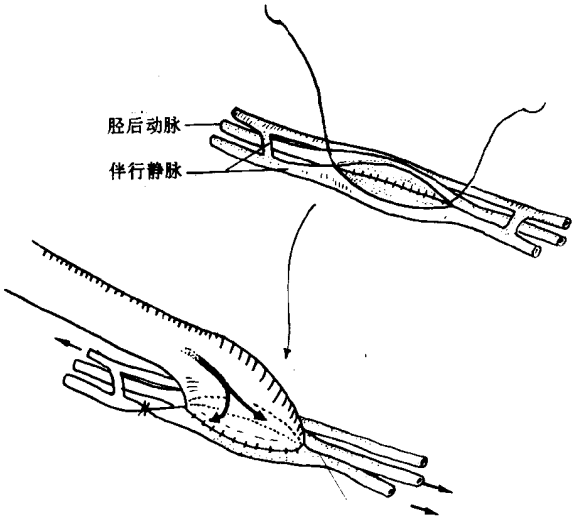

图 7-47　胫动脉与其并行的静脉先纵缝建成“共同流出道”，血管移植物再与其吻合。“共同流出道”的近端静脉须结扎

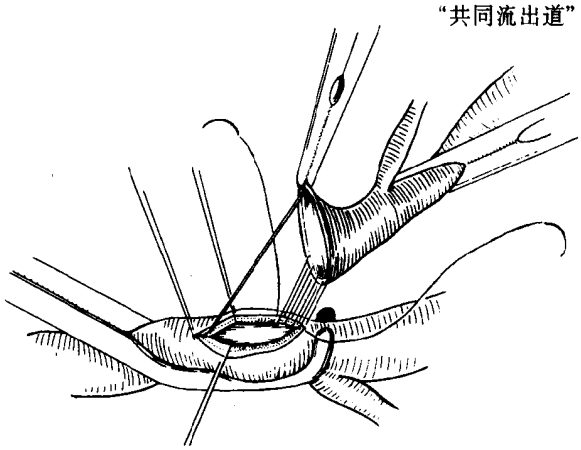

图 7-48　在恰当的位置将股动脉切除一狭片，6-0 无损伤针线将大隐静脉及连带的股静脉壁片与动脉行端侧吻合

（尤其是远端吻合口）的血流量和流速。术后一周内小剂量肝素抗凝，一周后转为香豆素类抗凝持续至少半年。

四、血管镜在术后下肢失败静脉移植物中的应用

下肢动脉旁路术的技术虽然有了很大进步，但仍有相当数量的病人因静脉移植物失败而致远端肢体再缺血。为了获得良好的近、远期通畅率，除术前选用良好的静脉移植物和精细的手术操作外，术后主要的措施是抑制内膜增生、抗凝、及时监测和查出静脉移植物的病变和狭窄。对失败静脉移植物的处理包括溶栓，经皮气囊导管血管成形术及再手术。再手术包括局部血栓切除术加术中溶栓术、移植物补片成形术、吻合口重建术、跳跃式移植物成形术及重行旁路术。再手术的决定是比较困难的，主要因为再手术需要更精细的技术，而且需要精确定位移植物的病变，由于血管镜可以提供立体直视的彩色图象，因此在移植物病变定位方面具独特应用价值。

【手术方法】

根据静脉移植物的口径，一般选用0.8～2.0mm直径的血管镜。根据静脉移植物的长度，一般在其中下段处切开皮肤。选中下段原因，一是病变多位于远 端吻合口周围，二是因远端能用血管镜的在移植物近端也一定能用。仔细暴露出静脉移植物后，切开一小口导入血管镜，在肝素盐水轻柔充盈状态下先检查远端，再检查近端移植物和吻合口。不论远近端，一定要按顺序仔细检查。如果发现有临床意义的病变，则依据血管镜冷光源的透壁照射在皮肤上进行标记定位。全部检查完毕，根据病变的数量和范围，以决定行局部矫正手术还是重新进行旁路术。血管镜下最常见的病变是残存血栓、局部狭窄、未完全切除的瓣膜及残存的纤维网架。残存血栓可分为轻、中、重度。轻度是指散在的或附壁的微小血栓；中度以斑片状附壁血栓为主，但并不明显突出于腔内和造成狭窄；重度血栓明显突出于腔内并造成狭窄，或者是融合成大片的血栓层粘附于移植物或动脉壁上，造成管腔狭小。轻、中度血栓以溶栓为主，辅以取栓术，重度以取栓术为主辅以溶栓术。血管镜下静脉移植物的检查方法和常见病变见图7-49。

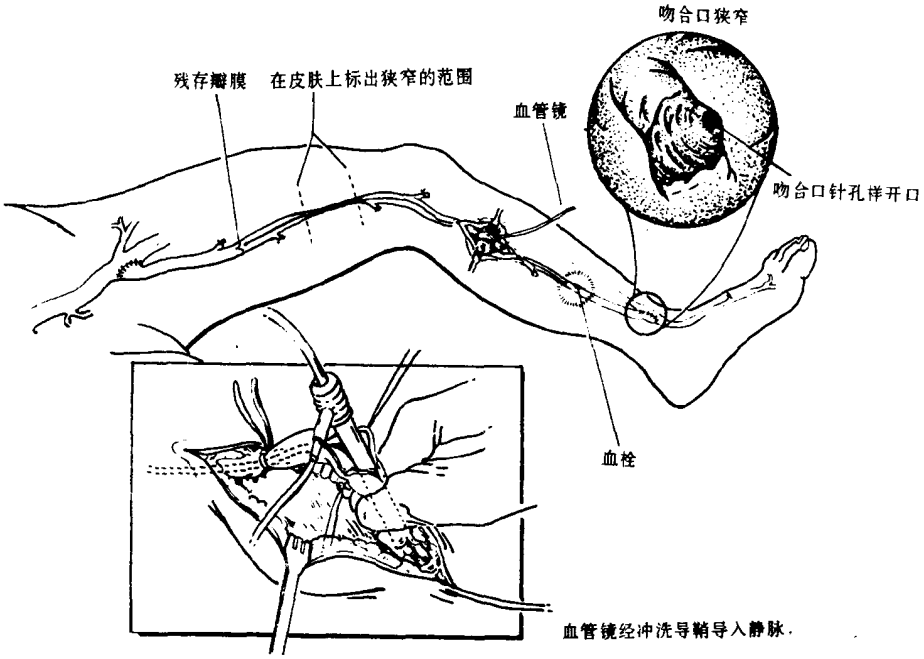

图7-49 血管镜下静脉移植物的检查方法和常见病变

五、血管镜直视下股浅静脉壁外瓣膜修复成形术

原发性下肢深静脉瓣膜功能不全作为一个独立的疾病范畴，已得到血管界的广泛认可。该疾患的病变主要局限于静脉瓣膜区，其特征为瓣环扩张，瓣叶纤薄，游离缘松弛下垂，并皱褶成荷叶边状，以至当血液倒流使瓣窝充盈后，不能在管腔正中紧密对合制止血液倒流。针对上述病变特点，Kisner（1968）首先提出并实行了股浅静脉切开瓣膜修复成形术，以缩缝松弛下垂瓣叶，使皱褶瓣叶拉直对合，阻止血液倒流。由于该手术须纵行切开静脉壁暴露瓣膜，易致手术后血栓形成。因此，Kistner（1990）又提出并实行非直视静脉壁外盲目瓣膜修复成形术。该手术避免了纵行切开静脉壁的缺点，但手术操作有很大盲目性，如确定瓣叶交汇点，缩缝瓣叶时的进针点，瓣叶缩缝距离以及下垂皱褶瓣叶的矫正程度等均没有直视监控，这种经验性的非直视修复术易致瓣叶损伤和术后血栓形成，且技术操作难度大，难以保证手术的效果。为此，作者设计了血管镜直视下股浅静脉壁外瓣膜修复成形术。

【手术适应证】

1．病人表现为腓肠肌酸胀、沉重、痉挛，浅静脉曲张、色素沉着以及“老烂脚”（内踝上慢性溃疡）等；

2．术前经腘静脉穿刺造影和血管多功能检查仪（personal vascular laboratory PVL）（美国Medasonics公司，Medacord型）检查证实为Ⅱ～Ⅳ级倒流者（Kistner分级）；

3．术中血管镜检查发现瓣膜先天发育完善，但瓣叶游离缘明显皱褶脱垂，瓣叶间存在不规则裂隙，且有不同程度的瓣环扩张。

【手术禁忌证】

1．先天性无瓣膜症；

2．先天性瓣膜发育不全，如单叶瓣、瓣叶部分发育等；

3．瓣叶完全坍陷，失去修复成形的组织基础；

4．静脉血栓再通后的继发性瓣膜功能不全，瓣膜往往遭到严重毁损。

【手术方法】

经腘静脉穿刺造影证明为原发性深静脉瓣膜功能不全Ⅱ～Ⅳ级。血管镜直视观察，股浅静脉最高一对瓣膜先天发育完好，但受致病因素作用，瓣膜游离缘均有不同程度的松弛脱垂和皱褶，在瓣窝充盈状态下两瓣叶间有不规则的裂隙，并有不同程度的瓣环扩张，勒血试验和术中多普勒检查均证实存在不同程度的经瓣叶间裂隙的倒流。

经腹股沟韧带下方直切口进入股三角，仔细解剖出大隐静脉、股浅和股深静脉（图7-50）。静脉注射肝素50～100mg，5～10分钟后，无损伤钳分别阻断股浅、深、总静脉。经大隐静脉的结扎残端或其属支导入2.5mm直径的血管镜至股总静脉。经血管镜工作通道以肝素盐水（1mg/10ml）缓柔冲净血液，保持肝素盐水无压力充盈静脉腔，在直视下将血管镜导入至股浅静脉第一对瓣膜近侧。仔细观察是否有瓣叶发育不全或缺如，同时确定瓣叶皱褶脱垂的程度和经裂隙倒流程度，并结合血管镜冷光源的透壁照射，精确确定瓣叶交汇点的位置。在明确上述情况基础上即可行静脉壁外瓣膜修复成形术。

用7-0聚丙烯单丝无损伤针线，在瓣叶交汇点上方和侧方各2mm处进针，距静脉内壁2mm处贯穿两瓣叶，于瓣叶交汇点另一侧2mm处出针并打结，完成第一针。上述操作在血管镜直视监控下进行，并同时直视观测瓣叶缩缝后拉直对合的程度。第一针完成后，在对侧瓣叶交汇点处行同样的缩缝。根据病变程度，平均每侧约缩缝三针，随着每针的叠加递进，皱褶脱垂的瓣叶逐渐拉直对合，消除瓣叶间不规则裂隙（图7-51、52）。在维持肝素盐水缓柔冲洗状态下，拔出血

管镜，同时放松股总静脉，驱除血凝块和气体，结扎导入血管镜的静脉属支。静脉血流恢复后再行勒血试验和术中多普勒检查，对照瓣膜修复术前的检查结果，观察瓣膜功能恢复情况。

取 1.5cm 宽自体大隐静脉节段，环绕缝合于瓣环处，使扩张的瓣环缩至原来口径的 2/3（图 7—53），常规行大隐静脉高位结扎加抽剥术。术后常规应用肝素 1mg/（Kg·1 2h）3 天，此后用香豆素类抗凝剂 6 个月。

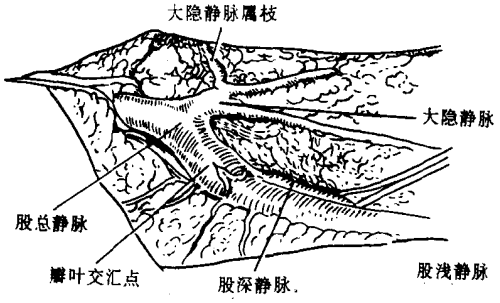

图 7-50 股静脉局部解剖

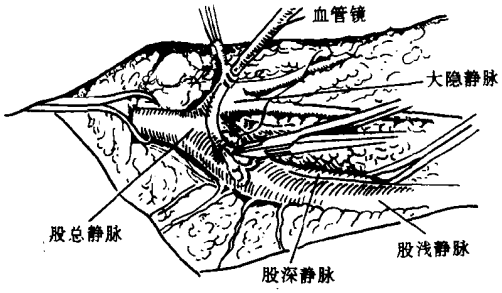

图 7-51 血管镜经大隐静脉属支导入股总静脉，经血管镜冷光源的透壁照射准确定位瓣叶交汇点，并监控跨瓣叶交汇点的进出针点

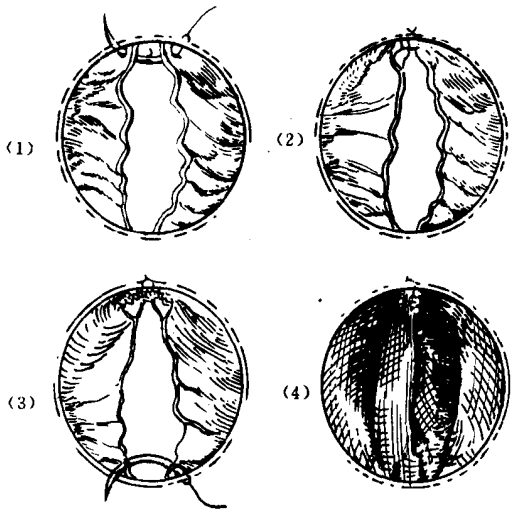

图 7-52 血管镜直视下股浅静脉壁外瓣膜成形术

(1) 血管镜观察皱褶脱垂的瓣叶和瓣叶间的不规则裂隙，直视监控贯穿瓣叶的准确进针点和针距 (2) 每一针完成后，血管镜直视评估瓣叶的缩缝矫正程度和瓣叶间裂隙的变化 (3) 两侧瓣叶交汇点处均需缩缝矫正，根据病变程度，每侧约需缩缝 3 针 (4) 缩缝完成后，血管镜直视评估瓣叶拉直对合的矫正程度，瓣叶间裂隙消失后的形态和瓣膜功能的恢复情况

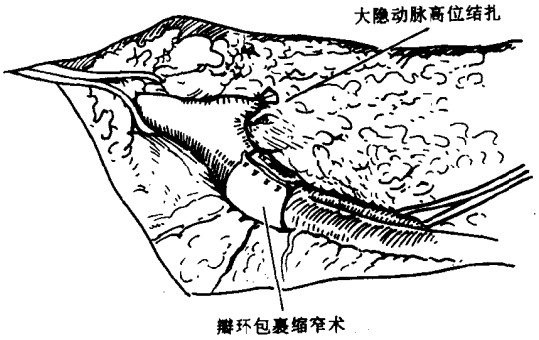

图 7-53 辅助性大隐静脉高位结扎加抽剥术和瓣环包裹缩窄术

【手术注意事项】

1. 静脉腔内血管镜工作通道肝素盐水冲洗压力不宜过高，以免损伤内膜和瓣叶。术者一般将血管镜最大冲洗容量开关定在 150ml/min，通过脚踏开关的变量调节，冲洗容量一般不超过 100ml/min。避免高压冲洗的另一个措施就是保持另一静脉属支开放，使其成为冲洗液循环流出道。

2. 由于股浅静脉口径在充盈状态下可达 1.5～2.0cm，因此可选用较大口径的血管镜，以使其光斑能完全覆盖瓣膜区，便于直视监控手术操作。一般可选用 4.0mm 口径的血管镜。

3. 纵向上监控瓣叶缩缝拉直对合的进程主要靠观测电视屏幕监视器完成，而在横向上监控跨瓣缘交汇点的进出针过程主要靠血管镜冷光源的透壁照射完成。

4. 瓣叶缩缝矫正程度要恰如其分，切忌矫枉过正。根据作者经验，矫正皱褶的瓣叶应做到“拉直”，而不应做到“拉紧”。如果缩缝矫正过度，易致游离缘的上皮细胞损伤和继发术后血栓形成及瓣膜功能不全。

5. 为保证手术疗效，有必要实行另外两个辅助手术：大隐静脉高位结扎加抽剥术和瓣环包裹缩窄术。前者是因为静脉造影和术中血管镜均发现隐-股静脉瓣功能丧失。因此去除大隐静脉既加强瓣膜修复成形术疗效，又为瓣环包裹缩窄术提供了组织材料。瓣环包裹缩窄术一可使已经扩张的瓣环缩窄，二可防止术后继发瓣环扩张，以保证瓣膜修复成形术的持久疗效。

6. 由于在开始的手术病例中出现血肿，本组分析原因为大隐静脉高位结扎抽除术后，在股部遗留隧道，在术中肝素化及术后抗凝条件下继发切口血肿。此后本组改良为在膝平面以下行浅静脉抽剥术，而且在术中肝素化前行浅静脉抽剥术并无菌加压包扎后再行股静脉瓣膜修复成形术，从而避免了这一并发症。

六、血管镜下动脉血栓切除术及溶栓术

血管镜的临床应用，不仅使过去完全盲目的取栓过程变成直视操作过程，同时对取栓的程度和结果可及时评估检查，指导调整导管气囊充胀的大小、取栓的角度和位置，使血栓取除更彻底。另外对取栓术造成的并发症可经血管镜及时发现，及时矫正。

【手术方法】

1. 主要器具包括 1.4 和 2.2mm 的血管镜，不同型号的 Fogarty 导管，溶栓剂如尿激酶、蝮蛇抗栓酶等，冲洗液为肝素-低分子右旋糖酐（1U/1ml）液。解剖暴露股动脉的分叉，全身肝素化后控制股总动脉近端，恰在分叉处行横切口，可以同时暴露股浅、深动脉的开口。

2. 2mm 血管镜先导入股深动脉，检查血栓的范围和阻塞程度后，拔出血管镜，再导入合适口径的 Fogarty 导管（4～6F），取栓两次后再行血管镜检查，以确定取栓的效果。如果血栓残存，血管镜此时可帮助定位，并指导气囊到位和充气到恰当的程度。在口径较大的股浅动脉中取栓，总是可以做到血管镜直视下指导气囊导管插到位，监控气囊充胀程度和直视下回抽取栓，回抽取栓往往是导管与血管镜同步回抽（图 7-54）。在越过腘动脉段时，由于其口径比较小，需更换 1.4mm 血管镜和较细 Fogarty 导管，在血管镜指导下，导管比较容易地越过腘动脉导入腓动脉（因为 90%以上的腓动脉是腘动脉的直接延续）。要将导管导入胫后动脉时，须将血管镜头置于其开口近侧，将导管头部折弯塑形，在血管镜直视下导入胫后动脉，也可用导丝保持导管头端的折弯塑形或用导丝导引血管镜直接进入胫后动脉以行诊察或注入溶栓剂进行局部溶栓。在胫前动脉的开口角度良好的情况下，应用上述技术操作也可导入胫前动脉，但较进入腓动脉和胫后动脉具有更大困难。本组初步应用的结果表明血管镜下取栓比较实用的方法之一是将 Fogarty 导管插入至血管镜头的远端，直视下充胀气囊后，同时回抽导管和血管镜，完成血栓切除术；二是将

血管镜直接导入远端小血管如胫后动脉和胫前动脉，必要时可用导引钢丝从其冲洗通道将血管镜导入小动脉，经其冲洗通道注入溶栓剂局部溶栓。

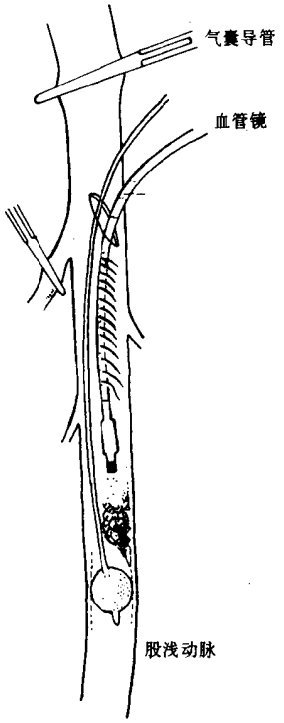

图 7-54 血管镜下动脉血栓切除术

七、血管镜下静脉血栓切除术及溶栓术

下肢深静脉血栓是一个常见而又难处理的疾病。近年来，处理这一疾病进展之一就是趋向于更积极地切除静脉血栓，恢复静脉流入道，保护瓣膜，避免血栓后瓣膜功能不全综合征，去除造成远处栓塞的潜在病源。取栓的主要技术改进就是血管镜术中监控，常规行暂时性动-静脉瘘，对残存血栓则辅以局部溶栓治疗。

【手术方法】

全肢静脉血栓的取栓方法，首先以大隐静脉汇入点为中点行纵切口，暴露股总、浅、深静脉和大隐静脉。另外，暴露腘静脉，必要时暴露远端胫后静脉。这种三个切口的暴露方法可以照顾到全肢每段静脉。具体的方法为从远端顺行插入合适口径的 Fogarty 气囊导管，即从胫后静脉插入从腘静脉切口穿出，从腘静脉插入从股静脉切口穿出，血管镜（膝以下用 1.4mm，膝以上 2.2mm）则跟随在导管头端，一方面可以直视监控气囊充胀程度，另一方面与气囊导管同步向近端的过程中直视监控取栓的效果，调整气囊的大小，定位残存的附壁血栓。这种从远端向近端的取栓方法既可取净血栓，同时又不破坏深静脉系统中的瓣膜。取髂段静脉血栓时，先将一气囊导管轻柔插至下腔静脉口处，可以先行取栓术，再阻断后行血管镜检查，也可阻断返流血液，先行血管镜检查再取栓（图 7-55），髂静脉段尽管返流血已阻断，但由于有髂内静脉的返流，因此，血管镜要获得清晰视野，需要 200～300ml/min 的冲洗速率，而在股腘段静脉，200ml/min 的冲洗速率即可获得清晰视野。取髂股段静脉血栓时，最好让病人头侧略摇高，全麻时可在拉取 Fogarty 气囊导管取栓时让病人在吸气未停止通气，这样可以减低顺行性血栓栓塞的机率。经血管镜查出的残存附壁血栓再行 2 次取栓后仍取不净者，一般不再行反复取栓术，可在缝闭静脉切

口时和松去髂静脉阻塞气囊前，经远端预置的导管注入溶栓剂（尿激酶或蝮蛇抗栓酶）。此时再行远端动-静脉瘘重建，一般选用一小的静脉属支行“H”型端侧吻合到邻近动脉上，也可选用一小的动脉分支利用远端静脉的切口行“H”型端侧吻合术（图 7-56），待动-静脉瘘吻合术完毕后再松去髂静脉中的阻塞气囊（溶栓剂在局部发挥作用的时间）。取栓后发现左侧髂总静脉明显变细并发现静脉嵴者，可在取栓基础上加行右侧大隐静脉交叉转流术（Palma 手术）。

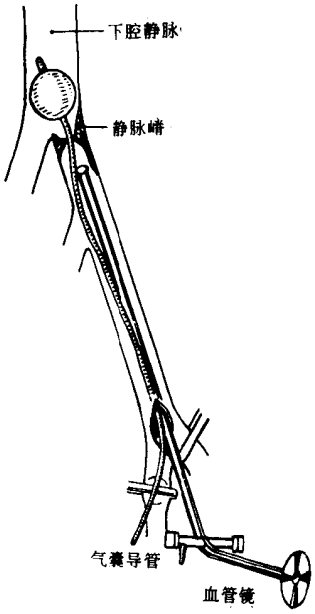

图 7-55　血管镜下静脉血栓切除术

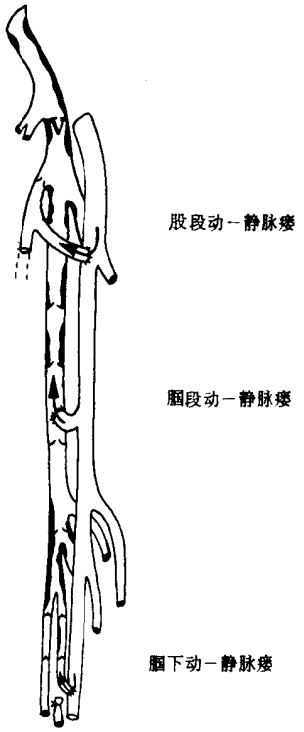

图 7-56　静脉血栓切除后动-静脉瘘形成术

八、血管镜对上肢静脉移植物的检查应用

阻塞性动脉病的增多，血管重建技术的进步，使病人有可能接受多部位或反复的动脉重建术，如膝下及踝下动脉旁路术，冠状动脉旁路术，颈动脉旁路术，椎动脉旁路术等。在这些中小动脉旁路术中，自体静脉仍是最理想的移植物材料。广泛和反复的手术很容易耗竭自体大隐静脉的材料来源，因此近年来上肢浅静脉成了日益受到人们关注的自体静脉移植物。但上肢静脉更易于具有残存病变，对这些病变的检出和剔除是获得良好通畅率的重要保证。静脉造影和彩色超声不能准确检出这些病变，而血管镜则可精确检出这些病变的性质、范围和位置，并可在直视下帮助摒除病变。另外，血栓后继发性下肢深静脉瓣膜功能不全病人需行带瓣静脉段移植时，血管镜也可评估上臂静脉段中的瓣膜功能。

【手术方法】

一般选用0.8～2.0mm外径的血管镜。在前臂沿头静脉行一小切口，仔细解剖出一段头静脉和临近属支，两端各用一根血管悬吊带控制出血，经一小纵切口将血管镜导入头静脉，可以同一切口应用冲洗导鞘，也可经一属支另外导入一细的冲洗导管。在肝素盐水（10mg/100ml）缓柔充盈状态下将血管镜导至腋静脉处，在回抽过程中全面仔细检查上臂的头静脉和贵要静脉及前臂的头静脉。利用血管镜冷光源的透壁照射，分别将查出的病变在皮肤上做出准确标记。为了减少冲洗液用量，可用手指在腋臂部压迫被检静脉，也可辅以上臂止血带。

血管镜下臂静脉移植物病变可分为四级：正常臂静脉是指在整个被检范围内，血管镜未发现静脉腔内病变；轻度病变为散在的纤维束带或非常稀疏的纤维网架及游离的微栓等；中度病变则包括比较密集的纤维网架、硬化斑或狭窄，上述病变一般局限于一段静脉腔内，或分布在两个以上区段中，但彼此相隔较远，互不相连；重度不仅指上述病变向腔内突出程度加剧，而且往往相互连接成片，甚至变成弥漫性病变。对上肢静脉移植物中最常见的纤维网架及纤维束带，可在血管镜直视下以小口径瓣膜切除器将其切除。综上所述，血管镜对上肢静脉移植物的检查是在原位状态下进行的，缩短了离体准备静脉移植物所致的热缺血时间。其次可以直视查出不易被发觉的残存病变，并将病变清除，提高了上肢静脉移植物的利用率和旁路术后通畅率。检查方法和结果见图7-57。

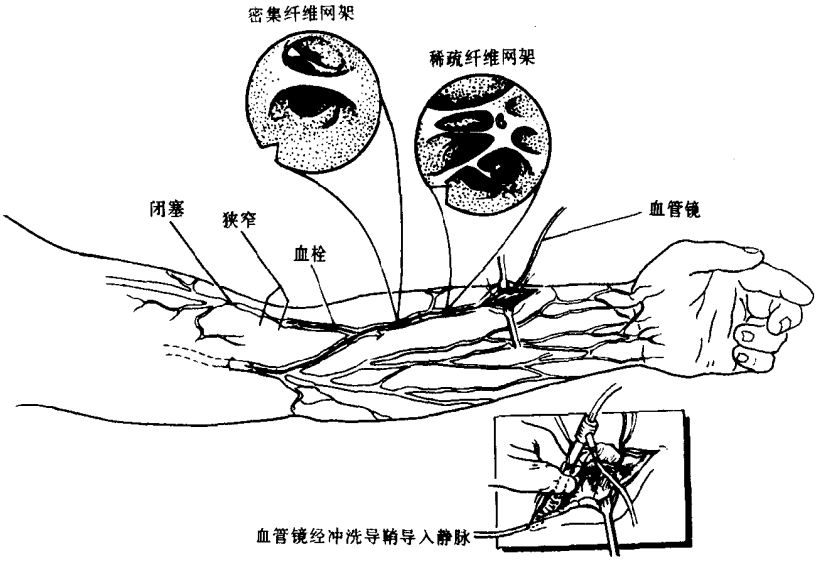

图7-57 血管镜对上肢静脉移植物的检查方法和静脉内常见残存病变

九、血管镜对透析用动-静脉瘘的检查应用

动-静脉瘘是晚期肾病患者的生命线。不管是自体血管袢式动-静脉瘘还是 PTFE 的桥式动-静脉瘘，均有反复血栓形成和狭窄的倾向，因此需反复手术。这不仅需要复杂的技术，而且反复的重建术易于耗竭可用的血管而危及病人生命。血管镜的术中应用可以提高首次建立动-静脉瘘的质量，对血栓形成及再狭窄的动-静脉瘘，血管镜可以提供准确的部位，监控切除血栓，使再手术更精确且范围缩小，以提高动-静脉瘘重复应用的寿命。

【手术方法】

一般选用 0.8～2.0mm 口径的血管镜，在首次建立动-静脉瘘术中，血管镜一般从流出道静脉的远端开口导入，小口径血管镜可用一根冲洗导鞘或利用一属支静脉进行冲洗。在失败自体血管袢式动-静脉瘘检查术中，血管镜一般从接近病变部位的静脉段导入，分别进行顺向和逆向检查，在仔细查完近端静脉和吻合口周围状况后，沿流出道静脉向上检查直至腋静脉。

在初次建立 PTFE 桥式动-静脉瘘时，先完成 PTFE 与流出道静脉的端端吻合，血管镜经 PTFE 的另一端导入，仔细检查流出道静脉和吻合口。在失败的 PTFE 桥式动-静脉瘘检查术中，先在 PTFE 袢的顶端切一皮肤小切口，仔细游离出一段 PTFE，长度应足以在一侧用纹钳控制，另一侧用止血带控制，在 PTFE 顶端前壁行一小横切口，并进行血栓切除术，然后经该切口导入血管镜，逐一检查流出道静脉和吻合口周围，并特别注意透析常用的穿刺部位，一方面检查病变，一方面检查血栓切除的彻底程度。

在血管镜检查时，为减少冲洗液用量，可充分利用上肢血管表浅的有利条件，酌情在上臂用止血带，也可用手指压迫流出道静脉和流入道动脉，以用较少的冲洗液建立和维持良好的清晰液柱。

在所有初建自体血管动-静脉瘘，应从吻合口直至流出道静脉与深静脉的交汇处（通常至腋

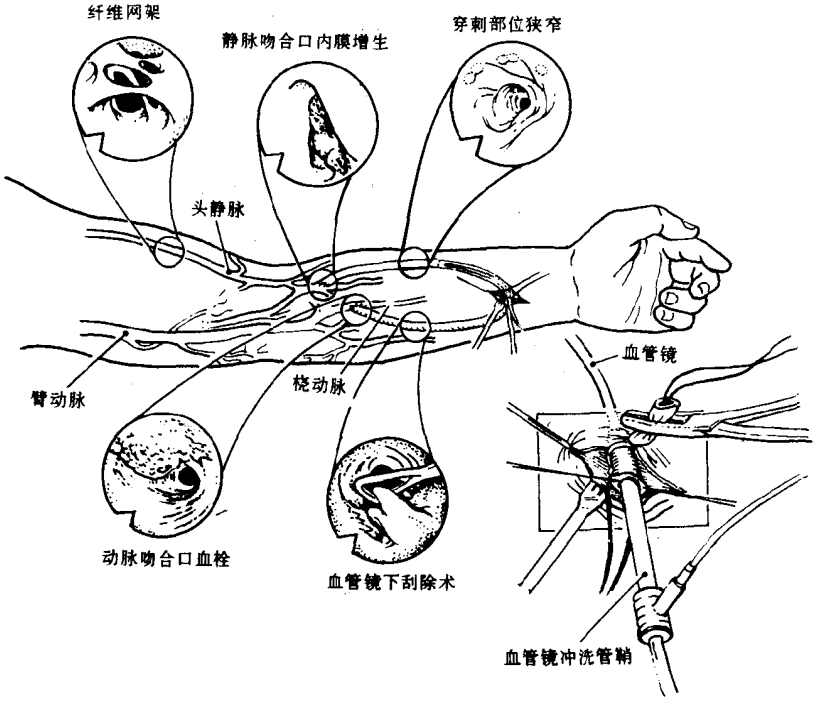

图 7-58 血管镜下动-静脉瘘移植物检查及血栓切除术

静脉）进行全面检查。在再次手术者，检查的重点应看吻合口周围有否狭窄、透析穿刺静脉段的内膜增生及附壁血栓、整段流出道静脉的质量，在血栓切除术后还应检查残存血栓的程度，以指导重复血栓切除术。在初次 PTFE 桥式动-静脉瘘术中，重点检查流出道静脉和吻合口的质量，在矫正术中，则重点检查流出道静脉有否纤维网架、附壁血栓、穿刺段静脉和吻合口的狭窄程度。

根据血管镜的检查结果，利用血管镜冷光源的透壁照射将病变部位和范围在皮肤上进行准确标记，可结合应用血管镜直视下腔内病灶切除术，及多个皮肤小切口进行矫正术，以恢复其良好的通畅度，从而使手术更精确，动-静脉瘘得以重复使用。血管动-脉静脉瘘检查的方法和常见病变见图 7-58。

（景在平）

主要参考文献

1. 林贵，血管成形术．见：陈星荣，林贵，夏宝枢，等．主编．介入放射学．第 1 版．上海：上海医科大学出版社，1989．86～93．
2. 吴恩惠．外周血管病变介入治疗．见：吴恩惠，刘玉清，贺能树．主编．介入治疗学．第 1 版．北京：人民卫生出版社，1989．179～190．
3. 顾正明，林贵．多发性大动脉炎腹主动脉狭窄的腔内成形术．中华放射学杂志，1988．22（5）：257．
4. 王建华，林贵．PTA 治疗肾血管性高血压 23 例报告．临床放射学杂志，1990，9（3）．
5. 蒋世良，戴汝平，徐仲英．经皮腔内血管成形术治疗肢体动脉狭窄性病变，中华放射学杂志，1994，28（8）：540．
6. 景在平，腹动脉瘤的病因和病理生理学研究．中华外科杂志，1992，30：687．
7. 景在平，腔内血管外科．中华外科杂志，1993，31：439．
8. 景在平．空气体积描记法在下肢静脉病诊断中的应用研究．中华外科杂志，1994，32（11）：664．
9. 景在平，血管镜下股浅静脉壁外瓣膜修复成形术．中华外科杂志，1994，32：376．
10. Gerlock AJ Jr. Essentials of diagnostic and interventional angiographic techniques. philadephia: Saunders, 1985. 177～179.
11. Cole SEA, Baird RN, Horrocks M, et al. The role of balloon angioplasty in the management of lower limb ischmia. Eur J Vasc Surg, 1987. 1: 61.
12. Hebrang A. Percutaneous transluminal angioplasty of the subclavian arteries: long-term results in 52 patients. AJR, 1991, 156: 1091.
13. Strecker E, Germany K. W, Liermann D, et al. Long-term follow-up of peripheral arterieal occlusive disease treated with flexible tantalum stents. Radiology (RSNA'90 Scientific program) 177 (P) (Suppl). 1990. 202～203.
14. Palmaz JC, Richter GM, Noeldge G, et al. Intraluminal stent in atherosclerotic iliac artery stenosis: preliminary report of a multicenter trial. Radiology, 1988, 168: 727.
15. Palmaz JC, Garcia 0, Schatz RA, et al. Placement of balloon expandable stent in iliac arteries: First 171 patients. Radiology, 1990, 174: 969.
16. Richter GM, Roeren TH, Noeldge G, et al. Superior clinical results of iliac stent placement versus percutaneous transluminal angioplasty: Four-years success rates of a randomized study (Abst.). Radiology, 1991, 181 (P): 161.
17. Strecker EP, lermann DD, Barth KH, et al. Expandable tubular tantalum stents for treatment of arterial occlusive disease, with special reference to the iliac arteries. Radiology, 1989, 173: 268.
18. Gunther RW, Vorwerk D, Antonucci F, et al. Iliac artery stenosis or obstruction after unsuccessful balloon angioplasty: treatment with a self-expandable stent. AJR, 1991, 156: 389.
19. Zollikofer CL, Antonucci F, Pfyffer M, et al. Arterial stent placement with use of the wallstent: mid-term results

of clinical experience. Radiology, 1991, 179: 449.

20. Gunther RW, Vorwerk D, Bohndorf K, et al. Iliac and femoral artery stenoses and occlusions: treatment with intravascular stents. Radiology, 1989; 172: 725.
21. Rosseau HP, Raillat CR, Joffre FG, et al. Treatment of femoropopliteal stenoses by means of self-expandable endoprostheses: mid-term results. Radiology, 1989, 172: 961.
22. Pleumeekers HJCM, Hoes AW, Does EVD, et al. Epidemiology of abdominal aortc aneurysms. Eur J Vasc Surg, 1994, 8: 119.
23. Piquet P, Rolland PH, Bartoli JM, et al. Tantalum-Dacron coknit stent for endovascular treatment of aortic aneurysms: A preliminary experimental study. J Vasc Surg, 1994, 19: 698.
24. Grundfest WS, Litvack F, Glick D, et al. Intraoperative decision based on angiopscopy in peripheral vascular surgery. Circulation, 1988, 78: I-13.
25. Holzenbein T, Miller A, Tannenbaum G, et al. Role of angioscopy in reoperation for the failing or failed infrainguinal vein bypass graft. Ann Vasc Surg, 1994, 8: 74.
26. LaMuraglia GM, Brewster DC, Moncure AC, et al. Angioscopic evaluation of unilateral aortic graft limb thrombectomy: Is it helpful? J Vasc Surg, 1993, 17 (6): 1069.
27. White GH. Angioscopy to monitor arterial thromboembolectomy. In: Ahn SS, Moore WS (eds). Endovascular Surgery (SecEd). Philadelphia: Saunders Co, 1992. 74～82.
28. Holzenbein T, Miller A, Gottlieb M, et al. The role of routione angioscopy in vascular access surgery. J Endovasc Surg, 1995, 2: 10.

第八章　血管移植材料

血管重建在临床外科具有十分重要的地位，诸如各主要动脉和静脉病变，即严重外伤、先天性畸形、动脉和静脉瘤、动脉和静脉闭塞性疾病，以及涉及大血管的肿瘤根治术和各重要脏器的血管分流术等，都必需做血管重建，以恢复患者健康，甚至挽救生命。

重建血管的方法，有搭桥转流和间置移植两种，以前者为最常采用。血管重建时，可供选用的移植物种类较多，可归纳为生物血管和高分子合成材料血管二大类。理想的移植物条件为：①有受体相应组织长入，与受体血管连成一体；②不引起异物反应或排斥反应，无或仅有轻微的细胞毒性；③移植于动脉，能耐受动脉高压，不膨大成动脉瘤；④移植于静脉，不被扭曲或塌陷；⑤术后长期保持通畅，内壁无组织过度增生、粥样硬化或血栓形成；⑥术中与受体血管吻合时，操作方便，不致破损；⑦可按需要选取各种不同长度和管径；⑧易于消毒和保存；⑨具有良好弹性；⑩价格便宜。

由于动脉和静脉的组织结构和机能不同，所以动脉和静脉移植物，也各有其特殊的要求。动脉血液流速快、压力高，有搏动，其移植物应有较高的抗张强度和较好的弹性或顺应性，不易在吻合口附近产生涡流而损伤内膜的内皮细胞。大动脉的流速和压力与小动脉不相等，因此适用于小动脉的移植物，不一定适用于大动脉。静脉内压力低，其移植物应有较坚固的管壁，不易因外力的影响而塌陷。又因静脉血的流速慢，容易发生血栓形成，所以同一种移植物，适宜移植于较小动脉者，并不宜移植于同等大小或较大的静脉。

第一节　生 物 血 管

主要有同种（自体和异体）及异种血管两大类。自体静脉作为动脉和静脉移植物，可选用大隐静脉、小隐静脉、臂静脉和头静脉等。自体动脉作为动脉移植物时，可取胸廓内动脉做冠状动脉搭桥，脾动脉代替左肾动脉，颈外动脉代替颈内动脉和桡动脉代替冠状动脉等。

同种异体动脉和静脉移植尚在实验阶段。可取自新鲜尸体，经过特殊处理，静脉可作为动脉或静脉移植物；动脉作为动脉移植物。经过特殊处理的脐静脉，亦可作为动脉移植物。

文献报道，有利用异种动脉如牛的颈动脉，作为动脉移植物者。此外，在实验室和临床上，还有一些学者采用自体、同种异体或异种生物材料制成血管移植物，如心包、腹膜、气管、小肠（①肠管直接移植；②将小肠翻转刮除粘膜后复位移植；③刮除浆膜、肌层和粘膜，保留粘膜下层后移植）等。

生物血管材料种类虽然很多，但目前除大隐静脉外，其他生物移植物在临床较少有应用价值。自体大隐静脉具有强韧的肌层，足以承受动脉压力，是替代中、小管径动脉的首选移植物。多用于下肢动脉闭塞性病变以及颈部、内脏病变动脉的替代物。

各家认为，以大隐静脉作为移植物重建血管，其远期通畅率与其内皮细胞的损伤程度有密切关系。内膜损伤包括术中和术后早期内膜撕裂、脱落、血栓形成、假性动脉瘤，以及后期的平滑肌细胞增生、粥样斑块形成等，都可导致管腔狭窄或闭塞的不良后果。

一、离体静脉移植物内皮细胞损伤的因素

（一）离体时间的影响

离体时间越长损伤也越重，这主要是缺氧所致。Morrison 等指出，静脉内膜显露于空气中 10 分钟，即可造成内皮细胞严重损伤。

（二）手术操作的损伤

Fonkalsrurd 等在动物实验中，将犬的自体大隐静脉段间置于股动脉，发现术后 48 小时内出现内皮细胞损伤，主要与手术创伤有关。

（三）手术器械损伤

Moore 等通过光镜和扫描电镜观察，发现不少“无损伤”器械，实际上都会使血管内膜撕裂和脱落，以致并发血栓形成和假性动脉瘤等；手术后期亦可因内膜损伤处的平滑肌细胞增生，引起管腔狭窄。Thurston 认为，采用血管钳、夹阻断血流，当钳、夹所施的压力达到 $30g/mm^2$ 时，可使该段血管内膜脱落和中层组织坏死。Moore 等指出，血管钳引起的管壁损伤，除与血管钳施加的压力有关外，还与血管钳的几何形状、血管壁本身的弹性和可塑性有关。

此外，自体静脉移植物内膜损伤，还可能与化学损伤、干燥，应用高张溶液保养或冲洗以及与管壁内酶的变化有关。

二、减少静脉移植物内膜损伤的方法

（一）保养液

许多学者都主张静脉移植段离体后，应用适当的保养液，增强内皮细胞对各种损伤因素的耐受性，减轻其病理变化，以提高移植的成功率。

在采用保养液保存或灌洗静脉移植物，以消除或减轻内膜损伤等方面，学者们已作过不少有关研究。有下列几个值得注意的问题。

1. 保养液中钾离子浓度的影响　高钾心肌停搏液，曾被用作心肌的保养液。近几年曾被一些学者用来直接灌洗作冠状动脉搭桥术的静脉移植物。但是有研究发现，高钾保养液引起内皮细胞损害，使其存活力降低，并发血栓形成，胆固醇聚集和外膜纤维素增生等。

2. 保养液温度和蛋白质等成分的影响　LoGerfo 等报道，静脉移植物先以温暖的保养液灌注扩张，然后置于冷保养液中，即可在较长的时间内，保持静脉移植物内膜的完整性。

有些学者所采用的保养液含有一定量的蛋白质，或者用抗凝自体血液作为保养液，旨在减少移植物内皮细胞损伤，以延长其活力和完整性。

许多学者指出，利用含蛋白质的溶液保养离体静脉的效果，优于不含蛋白质的溶液；未作扩张的静脉段所发生的病理变化，轻于以高压作扩张灌洗者。

作者等采用自体抗凝血液或保养液（生理盐水 200ml + 肝素 6 250U + 2% 利多卡因 10ml，4℃），可使内皮细胞在 30 分钟内基本保持完整。

（二）克服静脉移植物痉挛方法的改进

Ramos 认为，灌洗扩张与内皮细胞表面血流层的作用不同，可能会加重内皮细胞的退行性变化，而导致术后早期并发血栓形成。

有些学者主张用盐酸罂粟碱作静脉周围浸润注射，或者加入保养液中，以解除静脉移植物的痉挛。

最近学者们通过力学因素，如血管的零应力状态、静态顺应性和血流多普勒信号分析等，对

自体静脉移植物研究，发现术后早期张开角变小，接近正常动脉的张开角，以后逐渐增大，恢复至正常静脉的张开角；移植物具有与正常静脉相同的顺应性；不同时间组之间血流搏动指数和移植物远端的每搏血流量，均无明显差异。说明自体静脉是重建中、小动脉优选的移植材料。

自体大隐静脉作为血管移植物，也有其自身的局限性。我国成人大隐静脉的管径一般为0.3～0.4cm，因此只能作为中、小动脉的移植物，作为静脉移植物则易并发血栓形成而闭塞。此外，有些人的大隐静脉特别细小，呈多支型或因炎症，使管壁增厚，管径明显缩小或因曲张性病变而施剥脱术。据文献报道，大隐静脉的可利用率为50%左右。

大隐静脉作为动脉移植物，多数学者报道的远期通畅率尚不能令人满意。据Weisel、Cranley、Brewster和Yeager等报道，5年通畅率为73%～88%；Hall和Leather等报道300余例次原位大隐静脉转流术，10年通畅率为60%。近来，Szilaygi等报道，自体静脉重建动脉12年后，通畅率仅为29%。造成静脉移植物闭塞的原因，早期为血栓形成，以后为管壁组织增殖性病变。Bulkley等对55例，共79次自体大隐静脉作冠状动脉搭桥者的尸检发现，术后16～21天，因血栓闭塞的占10%。近年，McGeachie、Dilley和Majewski等指出，静脉移植物术后2～4周，即有内膜及内膜下平滑肌和纤维组织增生。

作者等认为，用来重建动脉的大隐静脉，其管壁结构必须基本或完全正常，柔软并有一定的弹性，内径应大于0.3cm；移植物越长或跨越的关节越多，则远期通畅率越低。术后2～4周，静脉移植物的手术创伤性反应逐步消退，内皮细胞开始再生；内膜于术后6周基本修复完全。在这段时间内，应适当采用抗血栓综合治疗，预防血栓形成。

为了克服大隐静脉管径较小的不足，Chiu等提倡将大隐静脉段纵行切开，以螺旋形绕在一根与所需管径相等粗细的玻璃棒上，作连续外翻缝合，制成管径较大的血管移植物，以重建管径较大的动、静脉。Miller等主张将二根管径较小的大隐静脉纵形切开，将切缘相对缝合成管径较大的血管移植物。但是这样的移植物，长度有限，而且管壁尤其是内膜的损伤太大，远期通畅率不够满意。近年，作者等利用动-静脉瘘制备大隐静脉，取得较好的效果。即在选定的大隐静脉远侧段，于内踝上方取一段浅静脉，倒置后在胫后动脉与大隐静脉间搭桥，将动脉血引入大隐静脉。4～6周后，经动脉血流冲击受损的静脉内膜已基本修复完全，管径增大1倍以上，是较好的血管移植材料。

从理论上讲，同种异体相应的动脉和静脉移植，具有结构完全相同、取材方便、管径大小和长度随意等优点，但是因为免疫排斥等问题未解决，至今仍停留于实验阶段。

脐静脉亦可作为同种异体材料的动脉移植物。它是将新生儿的脐静脉取出，用酶液处理或剥离，清除管壁周围的胶质等，经戊二醛鞣化后，使其管壁坚固，并失去抗原性和排斥作用，然后外套聚脂薄膜保护。据Dardick、Cranley、Kimach和Renthal等报道，3年通畅率为39%～76%。脐静脉制备困难、价格贵、管径小，且远期通畅率不够理想，因此尚未在临床普遍采用。

（张培华 陆 民）

第二节 高分子合成材料血管

Voorhees（1952）在犬实验中，应用维纶人造血管移植于动脉获得成功。次年即应用于临床。40余年来，曾有各种材料的人造血管问世，有织物和非织物二种，如尼龙、奥纶、涤纶、泰氟纶、真丝和膨体聚四氟乙烯（ePTFE）等。制作方法有机织、编织、针织、铸型等。经过长期动物实验和临床应用，目前最常用者为涤纶和膨体聚四氟乙烯人造血管。人造血管均有网孔，植入人体后邻近组织中的纤维母细胞，在移植物外形成一层“新外膜”，并经网孔进入内壁，使附于内壁的纤维蛋白机化，形成一层“新内膜”。同时毛细血管亦循网孔长入，为“新内膜”提

供营养，从而使移植物与受体血管合为一体。受体血管的内皮细胞可跨越吻合口长入移植物。但在人体，一般只能越过吻合口 1～2cm，其余的内壁并无真正的内皮细胞覆盖。

人造血管网孔大者，纤维母细胞和毛细血管可迅速长入，及早形成较薄的机化“新内膜”。如果网孔过小，则“新内膜”不能完全机化，以致在内壁面形成溃疡，因此内壁表面极易有血小板沉积并发血栓，也可由溃疡和反复纤维蛋白沉积，使“新内膜”增生，导致管腔狭窄或闭塞。涤纶人造血管的网孔较大，移植前应先预凝，即将移植物浸入患者的血液，使纤维蛋白填塞网孔，防止移植后漏血。ePTFE 人造血管网孔较小，但数量多，故网孔度大，“新内膜”形成快，移植前不需预凝。

合成人造血管植入后，血液即经网孔渗入形成凝血层，外周肉芽组织包绕吻合口和管壁的纤维丝束，并进入内壁成为肉芽内膜面，供内皮细胞和平滑肌细胞爬行生长、覆盖。与 ePTFE 相比，涤纶与周围组织的反应较大，生物相容性较差，抗血栓形成的能力较小。

内皮细胞和平滑肌细胞于植入后 24 小时，开始向合成人造血管内长入，48 小时达高峰。内皮细胞的来源有：①受体血管；②血循环中脱落的内皮细胞；③由巨噬细胞转化而来。内皮细胞的功能为：①生成前列环素抗血栓形成；②抗凝血；③调节间质细胞生长；④抑制平滑肌细胞过度生长。

血管顺应性指每单位压力所引起血管腔容积或内径改变的比值。可用公式 $C_d = \Delta D/D \times \Delta P$ 表示。C_d 为顺应性、ΔD 为动脉搏动血管内径改变的差值，D 为血管内径，ΔP 为动脉压差。虽然移植物的顺应性与合成材料、管壁厚度、吻合口内径、血液流型（涡流）、免疫等有关，但 ePTFE 一般均优于涤纶人造血管。植入血管与受体血管顺应性一致或相近，是移植成功的主要条件。

综合文献报道，血管移植失败的原因，早期多为：①手术操作不当，包括吻合口狭窄、移植物扭曲等，多在术后 72 小时发生；②流出道受阻；③血栓形成，动脉粥样硬化、内膜增生和内膜不全。晚期失败的原因多与下列因素有关：①移植物材料：用 ePTFE 作门腔分流术者，较少发生血栓形成，而采用涤纶人造血管者，术后 6 年通畅率仅为 30%～40%；②管壁增生和顺应性改变：两者为反比关系，增生越明显，则顺应性越小，失败率越高。

近年，经过改进的 ePTFE 在临床广泛采用，取得较好的效果，但价格较昂贵。美国戈尔公司制成的 ePTFE（GORE-TEX），由二层材料组成，内层材料为横向性，外层为纵向性，制成横向和纵向都有极高强度的管壁。最近新一代产品的特点是可以纵向拉长，具伸长性；剪裁时不起毛边；软柔易弯曲，转角处管腔保持原来大小，不致扭结或成角；具长期抗张强度，不发生瘤样扩张。实验证明，当腔内膨胀压力为 15.96kPa 时，涤纶人造血管内径扩大者占 10%～17%；压力为 26.6kPa 时，则增为 20%～22%。ePTFE 抗扭结性，于室温和腔内无压力时，或在 40℃ 和腔内压力为 13.17kPa 时，均无改变。为了加固管壁，不折皱成角或受外界压迫而塌陷，在管壁外有可移动的加固环。不但有“Y”型者，可作腹主动脉与双侧髂或股动脉搭桥，近来更有管径逐渐缩小者，一端内径为 7mm，另一端为 4mm，可用于作输入、出道管径悬殊或动、静脉间的转流。

ePTFE 术后通畅率一般均与自体大隐静脉移植物相似。综合 60～70 年代文献报道，股-腘动脉搭桥术中，采用自体大隐静脉移植物 2572 人次，术后 3 年通畅率为 72%，5 年通畅率 65%；采用涤纶人造血管者 713 人次，术后 3 年和 5 年通畅率分别为 55% 和 43%；采用 ePTFE 者 664 人次，术后 3 年通畅率为 65%。据 Christanson 报道，内径 4～5mm ePTFE 术后 2 年通畅率为 82%。Evans 报道的 4 年通畅率为 63%。近年文献报道，内径 6～10mm 者，术后 5 年通畅率，可达 85%～90%。

目前，合成材料制成的人造血管，虽然已在临床广泛应用，但是只在重建大、中动脉时，效

果比较令人满意。重建小动脉即内径小于3～4mm者，常于术后短期内闭塞。合成材料人造血管重建静脉，即使是下腔静脉，也易并发血栓形成。采用的人造血管越长、跨越的关节越多、管径越细，重建后并发血栓形成或组织增生，导致管腔闭塞使手术失败的发生率也越高。近来，有些学者主张在重建静脉的同时，于远侧作暂时性动-静脉瘘，可提高术后通畅率。

近年不少学者提出，将受体血管内皮细胞种植于人造血管内壁，可提高小口径人造血管的通畅率和重建静脉的效果，并通过动物实验作了许多有益的尝试。制备包括三个关键性步骤：①受体内皮细胞的获取：可切取1段大隐静脉或颈外静脉、脐静脉，也可取大网膜，利用物理方法或化学方法，使内皮细胞脱落并收集。②采用特殊方法培养：使取下的内皮细胞迅速大量繁殖，足以覆盖人造血管的内壁。③内皮细胞种植：为防止种植于人造血管的内皮细胞，在植入体内后经血流冲击而脱落，已有几种粘附剂在实验中试用。目前，虽然已有少数临床应用的报道，但这方面的研究，尚处在实验阶段。

除上述材料外，还有些学者采用自体大隐静脉加人造血管（称为复合血管），以补充大隐静脉长度的不足。据Schibner报道，用大隐静脉加接ePTFE，做股-腘动脉搭桥转流，6年通畅率可达63%。

目前无论是生物血管，还是高分子合成材料血管，其临床应用的远期通畅率，都还不令人满意。尤其作为静脉移植物时效果很差。当前研究的重点，第一是寻找更符合生理要求的材料制备人造血管；其次是人造血管内壁内皮化；第三是同种异体血管的临床应用。期望在近期取得突破性进展。

（张培华 陆 民）

主要参考文献

1. 董培青. 大静脉替代物的实验研究和临床应用. 国外医学·外科学分册，1984，11：82.
2. 钱水贤. 各种代血管制品的临床应用评价. 国外医学·外科学分册，1986，13：3.
3. 陆民. 自体静脉移植段内皮细胞变化的研究. 国外医学·外科学分册，1988，15：283.
4. 张培华，等. 同种异体小口径血管移植的实验研究. 中华实验外科杂志，1993，10：23.
5. 叶建荣. 膨体聚四氟乙烯人造血管临床应用概述. 国外医学·创伤与外科基本问题分册，1987，8：84.
6. 谭最. 血管材料研究近况. 国外医学·外科学分册，1990，17：286.
7. 蒲力群. 人工血管生物衬里——内皮细胞种植的研究进展. 国外医学·外科学分册，1988，15：322.
8. Sottiurai VS. Nonreversed translocated autogenous saphenous vein graft for atherosclerotic lower extremity occlusive disease. Current Therapy in Vascular Surgery. 2 ed. Decker，1991，495～498.

第九章　颈部血管手术

第一节　颈动脉瘤切除术

【概况】

颅外颈动脉瘤甚为罕见，仅占全身各部位动脉瘤的0.03%。颈动脉瘤在颈总动脉分杈处最常见，其次为颈内动脉而颈外动脉最少见。Cooper（1805）首先采用颈动脉瘤近端动脉结扎治疗一例颈动脉瘤病人，术后立即死亡。于1808年应用同样方法治疗第2例病人，存活13年，此法一直沿用150年。Winslow（1926）报道，近端动脉结扎的死亡率从71%降至30%。Shea于1955年首例切除颈动脉瘤、颈总动脉颈内动脉重建术获成功。动脉瘤切除动脉重建术已成为当今治疗颈动脉瘤的最佳方法。随着保护脑组织技术的进展如局麻下颈动脉耐受缺血钳夹试验，颈动脉残端压力测定以及内转流的应用，颈动脉瘤切除术手术死亡率不超过1%，永久性脑损害发生率低于5%。上海医科大学附属中山医院26例颈动脉瘤手术死亡1例，无1例发生脑损害。

【手术适应证】

由于颅外颈动脉瘤有不断增大，可并发出血或瘤内血栓脱落继发脑动脉栓塞等严重并发症，如不及时进行手术治疗，其死亡率高达70%。因此，一旦诊断颅外颈动脉瘤，原则上均应术治疗。

【手术禁忌证】

对于伴有心、肝、肺、肾功能严重不全等高危内科病患者或颅内供血不足、侧支循环缺如或不健全时则为手术禁忌证。对无症状小的颅外颈动脉瘤可随访暂不手术治疗。

【手术前准备】

1．术前彩色B超有助于确定动脉瘤位置及颅外颈动脉内径及血流情况。

2．术前两侧颈动脉造影或数字减影造影，除确定动脉瘤的位置，还有助于了解脑内血供及侧支循环情况。

3．作患侧颈总动脉压迫锻炼（Matas试验）每天1～2次，每次20～30分钟，7～10天。

【麻醉】

颈丛或气管插管全身麻醉，头部降温。

【体位】

平卧，肩垫薄枕，头过伸位，转向对侧。

【切口】

胸锁乳突肌前缘斜切口。对颈总动脉靠近分杈处及以上部位的动脉瘤可获得良好显露（图9-1）。颈总动脉根部或比较大的动脉瘤必须做颈胸联合切口。自胸锁乳突肌前缘做切口斜向内侧，正中劈开胸骨至第2肋间处，或再向外侧做横行切口到腋窝处，进入胸腔才能获得良好的显露（图9-2）。

【手术步骤】

1．颈总动脉分杈处动脉瘤切除

（1）游离动脉瘤近端的颈总动脉注意勿损伤其外侧的颈内静脉及动、静脉后面的迷走神经。套绕细塑料带或用Satinsky钳阻断颈动脉血流（图9-3），观察病人脑供血情况（头晕、头痛、

眼花、神志)，如 10～15 分钟病人无脑缺血表现，证明脑侧枝循环丰富，手术比较安全。

(2) 牵开舌下神经降支及神经袢游离动脉瘤远端的颈内、外动脉，同样套绕塑料带，控制血流（图 9-4)。

(3) 根据缺损情况获取大隐静脉其近端用血管夹夹住，自静脉远端插入平针头用肝素稀释液轻轻冲洗扩张静脉，检查有无由于切断了又未被发现的属支所致渗漏和有无较明显的狭窄（见图 13-15)。原有血栓性静脉炎的静脉段不能作为移植材料。

(4) 瘤内注入肝素 20mg，分别阻断动脉瘤近远端的颈总动脉和颈内动脉，切开动脉瘤，迅速清除血块和斑块（图 9-5)。修剪近远端颈动脉，将预制的大隐静脉远端与颈总动脉近端行端-端吻合（图 9-6)。Blaloch 钳阻断大隐静脉，松开近端颈动脉阻断钳，检查吻合口有无漏血。

(5) 重新阻断近端颈动脉，依法行颈内动脉与大隐静脉近端吻合，然后松开颈动脉近端 Blalock 阻断钳，驱除血块、碎屑和气体后打结（图 9-7)，松开远端阻断钳，恢复颈动脉血流。

(6) 置引流管后关闭切口。

2. 颈内动脉瘤手术

(1) Shaha (1988) 采用后外侧径路修复颈内动脉损伤获得良好显露。作者加以改良，即于离下颌骨 2 横指从乳突后到颏中点弧形切口，并斜向胸锁乳突肌前缘向下至其中下方 1/3 处（图 9-8)。

(2) 于近乳突处切断胸锁乳突肌，并将肩胛舌骨肌牵向内侧，显露后外侧间隙，清除其疏松组织，则可显露该间隙的重要结构：颈内静脉、迷走神经、舌下神经、颈动脉（图 9-9)。

(3) 切断二腹肌后腹以及茎突肌群和横越颈内静脉的枕动脉，用骨拉钩向头端方向牵拉下颌角（图 9-10)。

(4) 必要时还可显露面神经，切除腮腺下极牵拉面神经，则能显露近颅底的颈内动脉(图 9-11)。

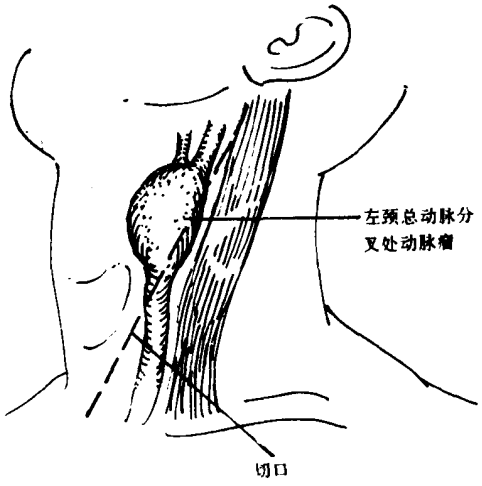

图 9-1 颈部切口示意图

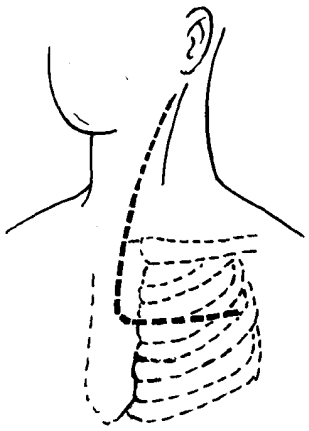

图 9-2 颈胸联合切口示意图

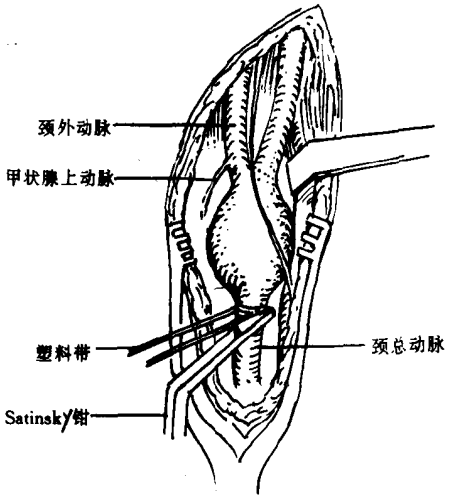

图 9-3 颈动脉阻断试验

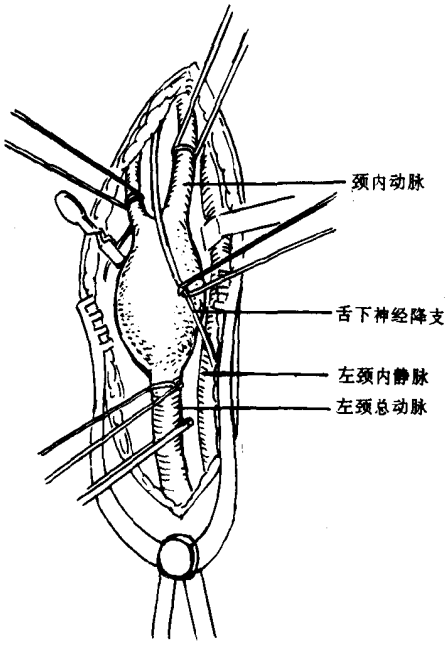

图 9-4 牵开舌下神经降支，游离颈内动脉，套绕塑料带

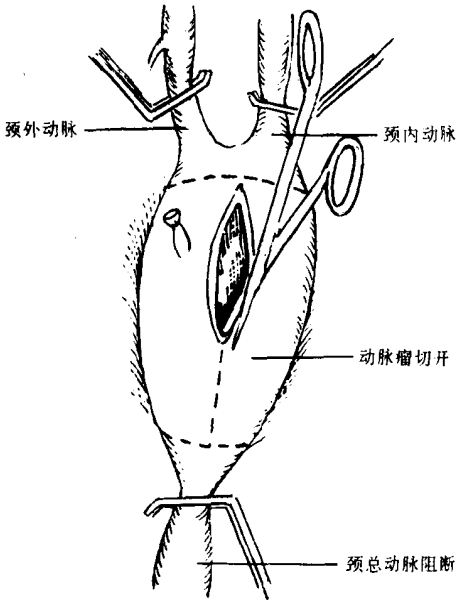

图 9-5 切开动脉瘤清除血块

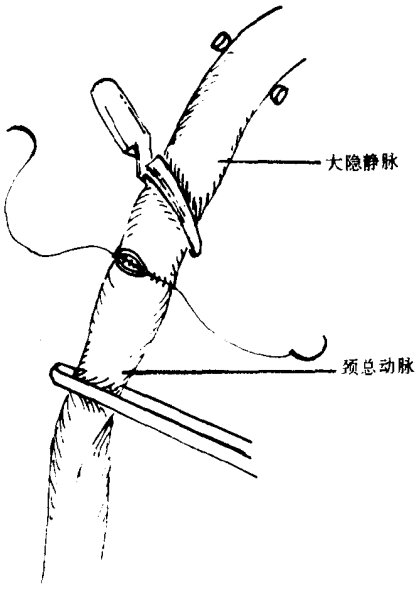

图 9-6 颈总动脉-大隐静脉吻合

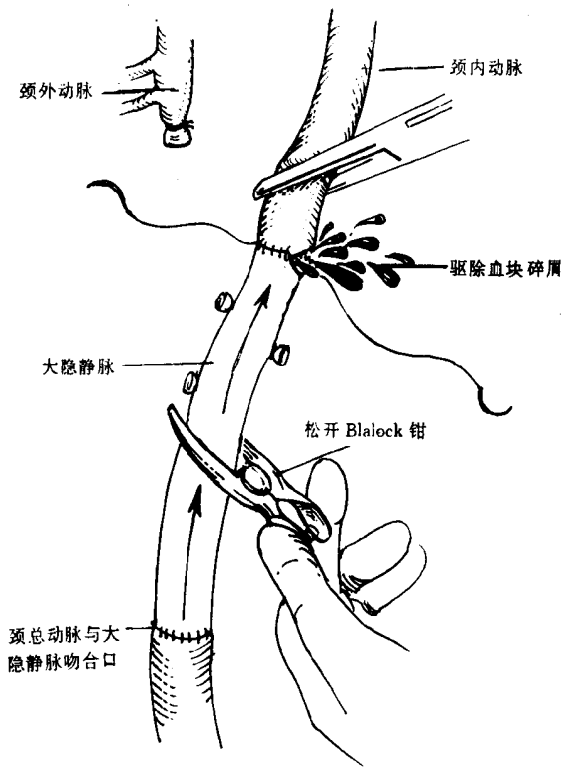

图 9-7 松开 Blalock 钳，驱除血块、碎屑、气体

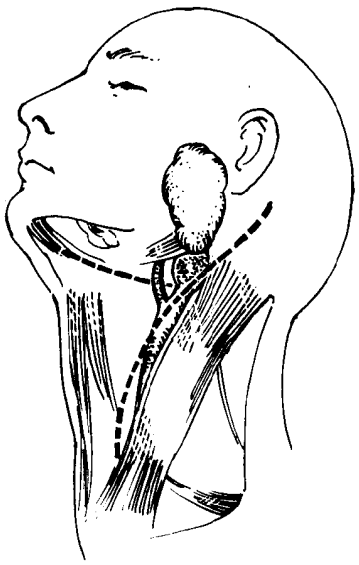

图 9-8 外侧径路切口示意图

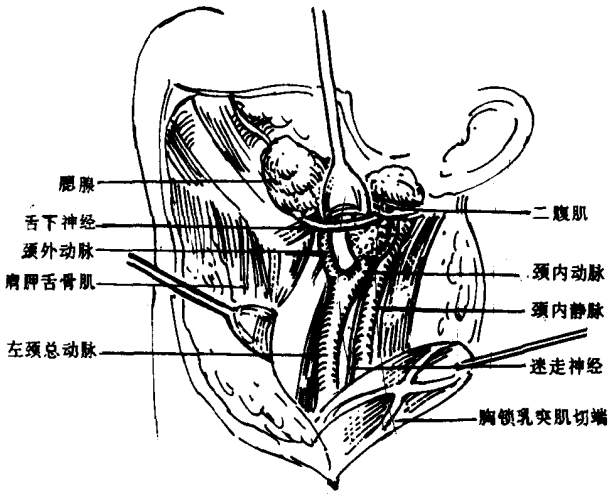

图 9-9　显露各重要结构

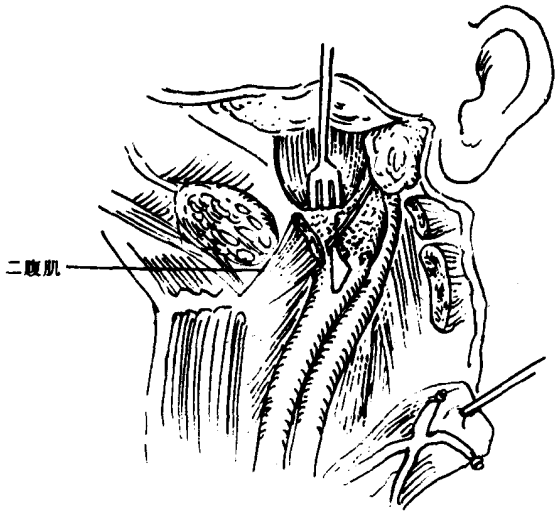

图 9-10　切断二腹肌

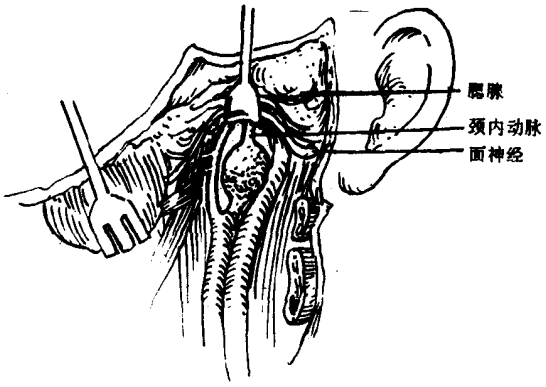

图 9-11　显露颈内动脉瘤远端颈内动脉

（5）全身肝素化或瘤腔内注入 2000～4000U 肝素后，用 Satinsky 钳分别阻断颈外、颈总动脉和瘤远端的颈内动脉（图 9-12）。切开动脉瘤，清除血凝块和粥样斑块，将采取的大隐静脉间置于颈内动脉（图 9-13），或颈外动脉和颈内动脉端-端吻合术（图 9-14、15）。

（6）彻底止血，置 4mm 乳胶引流管，关闭切口。

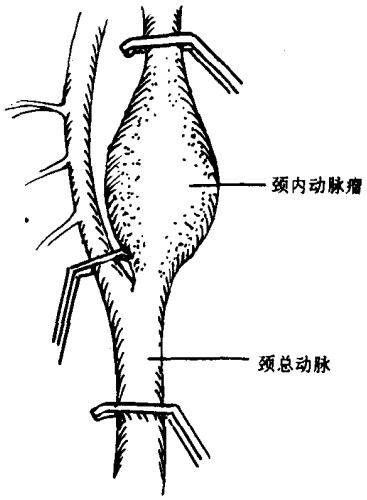

图 9-12 阻断颈总、颈内、颈外动脉

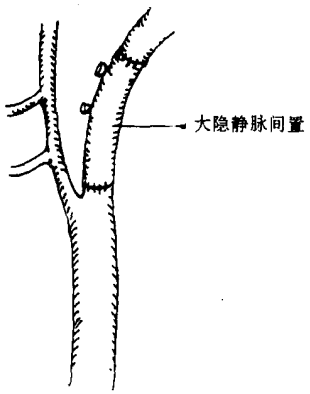

图 9-13 大隐静脉间置移植

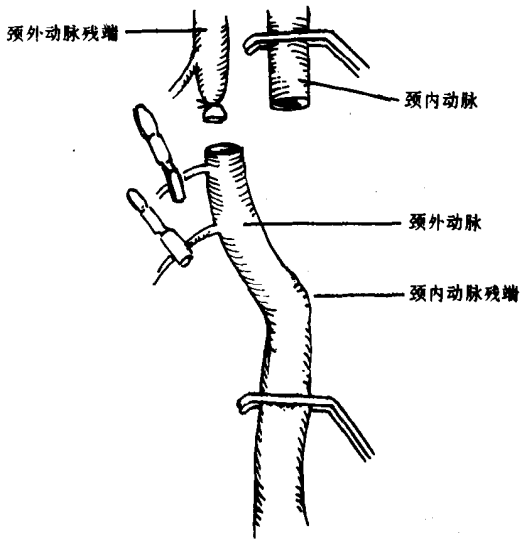

图 9-14 切除颈内动脉瘤，颈内动脉残端缝合，切断颈外动脉远端结扎

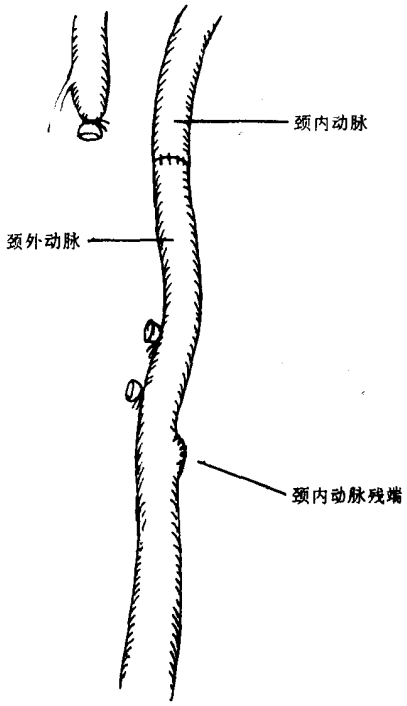

图 9-15 颈外动脉颈内动脉端端吻合

【术中可能发生的意外和错误及其预防】

1．脑缺血性损害　手术直接阻断供脑血流的颈动脉，术中对此重要问题应加以重视。可用冰帽降低脑温。严格控制阻断颈动脉阻断时间，一般不超过15～20分钟，比较可靠的方法是在阻断颈动脉后测量远端颈动脉的逆流压，如压力＞6.67kPa（50mmHg）则说明侧支循环良好，无需行内转流术。否则应考虑同时进行内转流术。

2．防止脑血栓　阻断颈动脉前必需经瘤体或静脉注入肝素，不挤压动脉瘤，以防瘤内血栓和动脉硬化斑块脱落而产生脑梗死，并严防气栓和碎屑以及血凝块等微小栓子进入脑内。在开放阻断钳前，必需彻底排气，驱除血凝块，并让一部分血流冲出吻合口再结扎缝线，开放阻断钳。

3．损伤血管造成大出血　由于动脉硬化或炎症使得动脉壁脆弱，游离时易破裂出血，尤其是颈动脉根部的游离更应小心。防止破裂的关键是游离动脉时认清颈动脉鞘，沿鞘仔细解剖。一般不致损伤颈动脉及其颈静脉。一旦发生出血，先用手指压迫止血，清除积血后安放阻断钳，再修补裂口。如为靠近胸廓出口段出血，常常需一面用手指压迫止血，一面开胸，从胸内阻断近心段方能控制出血。

4．误伤附近重要组织　在颈部或胸内解剖游离时，必需认清解剖关系，否则容易误伤颅神经、迷走神经、喉返神经、臂丛神经及胸导管等。防止损伤的最好方法是显露这些重要组织，避免过多分离动脉瘤壁。手术结束须严密检查，如有半透明液体流出，则有颈部胸导管损伤可能，应进一步分离寻找破裂处予以结扎或将其吻合于附近的静脉。

【术后处理】

1．平卧，头保持正中位，避免过渡旋转，以防扭曲移植血管而致血栓形成。

2．维持血压稳定，避免低血压，预防继发血栓形成。

3．注意神志、瞳孔、肢体活动情况。

4．术后应用低分子右旋糖酐500ml，静脉滴注7～10天。

5．预防性抗生素3～5天。

6．术后应用20％甘露醇250ml，内加地塞米松10mg静滴2～3天。

（陈福真）

第二节　颈动脉体瘤切除术

【概况】

颈动脉体瘤为一种少见的化学感受器肿瘤。VouHaller（1743）首次描述了颈动脉体瘤。Samblin（1971）根据颈动脉体瘤与颈动脉关系，将肿瘤分为：Ⅰ型局限型、Ⅱ型部分包裹型、Ⅲ型包裹型三种类型。Reigner（1880）首次进行颈动脉体瘤切除术，但病人术后死亡。Maydl（1886）切除一例颈动脉体瘤，病人存活，但术后并发偏瘫和失语。Albert（1889）首次成功切除颈动脉体瘤而不结扎颈动脉。手术治疗颈动脉体瘤最重要的进展是绝大多数肿瘤可从外膜下切除而保持颈动脉的完整性。少部分肿瘤将颈总动脉分叉紧密包绕需整块切除行颈动脉重建。Hallert（1988）报道颈动脉体瘤的手术死亡率为1.5％，脑瘫发生率为2.9％，颅神经永久性损害发生率达48％。作者综合分析30年来国内194例次颈动脉体瘤手术死亡率为5.6％，而脑瘫发生率为5.1％，颅神经损害发生率为29.8％。

【手术适应证】

手术切除是治疗颈动脉体瘤唯一有效的方法。对于50岁以下的患者应争取早期手术。瘤体逐渐增大可压迫邻近脏器，还使血管受侵变脆增加手术难度，而且因其有恶变可能。

【手术禁忌证】

心、肺、肝、肾严重机能不全或脑侧支循环不健全的患者不宜手术。对于50岁以上的患者手术应持慎重态度，特别是肿瘤生长缓慢又无症状的老年患者。

【术前准备】

1．血管超声多普勒 不但可确定颈动脉与肿瘤的空间关系、血管受累程度、血流速度与方向，而且还可以在压迫患侧颈总动脉时探测压迫远端的颈内外动脉有无对侧的血液逆流，以了解侧支循环形成情况。

2．双侧颈动脉造影或数字减影造影有助于观察肿瘤与颈动脉的关系、血管受累情况和了解脑动脉侧支循环是否建立。

3．颈动脉压迫训练（Matas试验） 从每日2次，每次10分钟开始，逐日增至每次20～30分钟。

4．术前半小时应用预防性抗生素。

【麻醉】

颈丛浸润局部麻醉或气管插管全身麻醉。如肿瘤巨大或估计需血管重建而阻断颈动脉时间长者可选择32～33℃低温全麻，头部加冰帽，这样可延长颈动脉阻断时间，降低脑细胞损害的发生率。

【体位】

肩垫甲状腺枕，过伸位，头转向健侧。

【切口】

胸锁乳突肌前缘切口（图9-16）。

【手术步骤】

1．肿瘤剥除术 颈动脉体瘤和颈动脉之间有一分离平面称为动脉外鞘，于此平面进行剥离，一般不需要阻断颈动脉血流，不必血管重建，适用于Shamblin Ⅰ型、Ⅱ型的患者。临床实践证明50%～70%的病人可采用此术式。

（1）切开皮肤、皮下及颈阔肌，显露胸锁乳突肌前缘和肩胛舌骨肌，并将后者切断，将胸锁乳突肌牵向外侧，切开颈深筋膜，并切断缝扎面总静脉，显露颈动脉鞘（图9-17、18、19）

（2）切开颈动脉鞘，游离颈总动脉绕套细塑料带，并分离出颈内静脉及迷走神经，将其牵向外侧，然后将肿瘤显露。在解剖肿瘤顶部时，舌下神经往往从其表面下行，应注意小心保护，将其牵向外上方（图9-20）。在肿瘤顶部的内外侧将颈内外动脉游离解剖，并绕套塑料带（图9-21）。

（3）肿瘤深面组织疏松，故先从外后侧解剖游离肿瘤，然后解剖游离肿瘤内侧（图9-22），必要时可将甲状腺上动脉切断结扎。分别沿颈内外动脉外鞘逐渐将肿瘤剥离。（图9-23）。颈总动脉分叉处粘着最紧密宜仔细剥离（图9-24）。肿瘤剥离时可间断阻断颈动脉血流和采用双极电凝，可明显减少出血。

（4）肿瘤剥离后显露后面的喉上神经（图9-25）。

（5）如肿瘤仅包绕颈外动脉且与颈内动脉包绕不紧密，则可将肿瘤与颈内动脉分离后，连同颈外动脉一并切除（图9-26）。

（6）彻底止血后，创面置引流管，按层关闭切口。

2．肿瘤切除血管重建术 颈动脉体瘤紧密包绕颈总动脉、颈内、颈外动脉，行动脉外鞘剥离困难，出血难于控制，或肿瘤疑有恶变时，必须将肿瘤连同部分颈总、颈内、外动脉切除并施行颈动脉重建术。

（1）按上述方法将肿瘤近远端的颈总、颈内、颈外动脉游离，套绕塑料带，并将肿瘤与周围

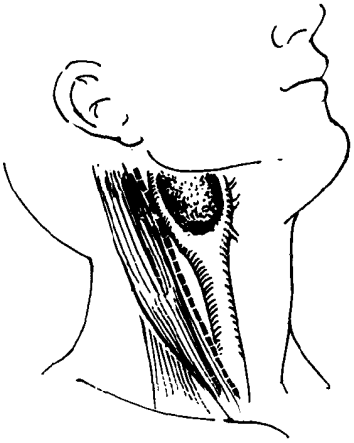

图 9-16　切口示意图

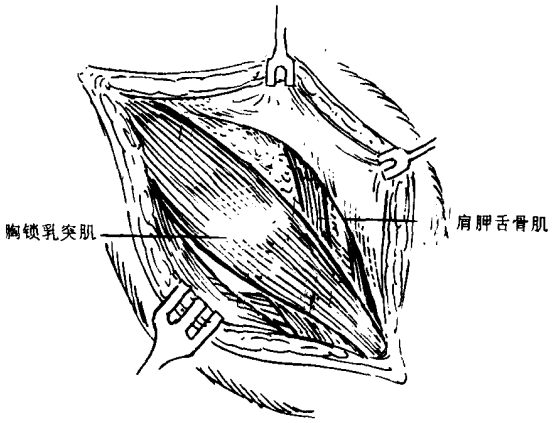

图 9-17　显露胸锁乳突肌、肩胛舌骨肌

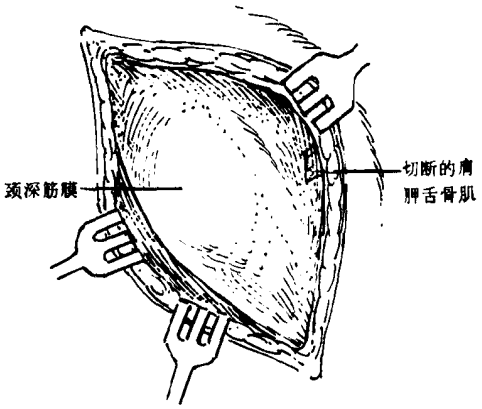

图 9-18　切断肩胛舌骨肌、胸锁乳突肌牵向外侧显露颈深筋膜

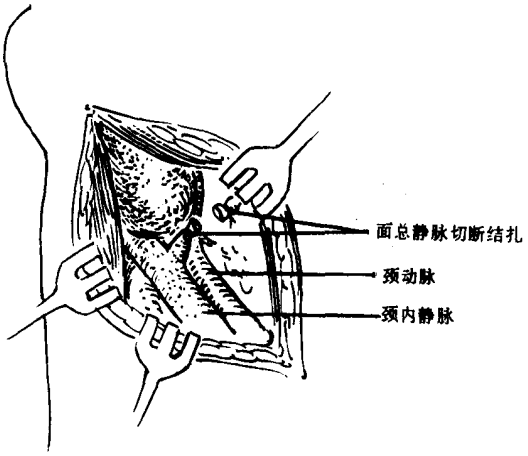

图 9-19　切断结扎面总静脉

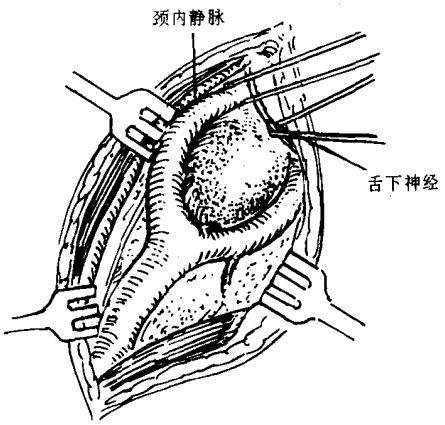

图 9-20 游离舌下神经并向上牵拉

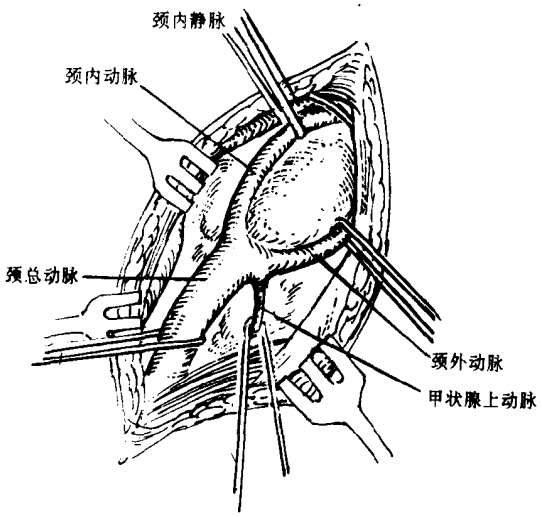

图 9-21 游离颈总、颈内、颈外动脉套绕塑料带

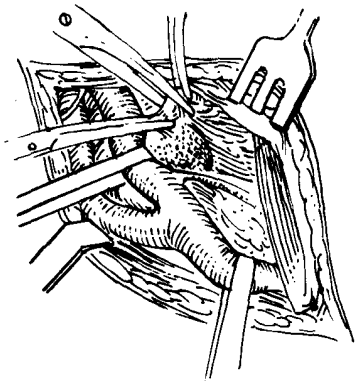

图 9-22 解剖游离颈动脉体瘤内侧筋膜

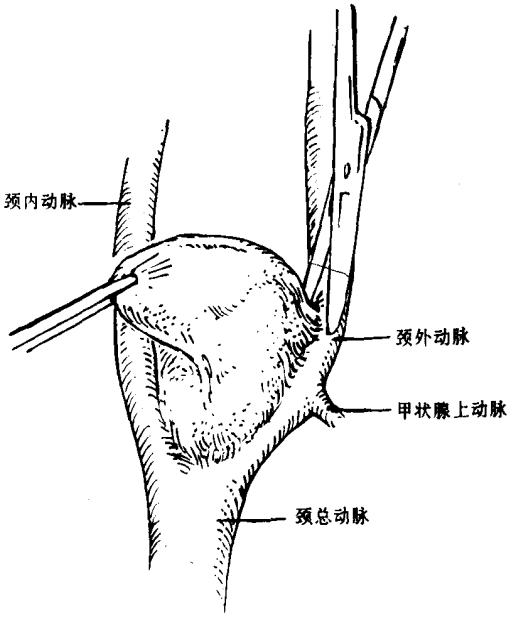

图 9-23 沿颈内、外动脉外鞘剥除肿瘤

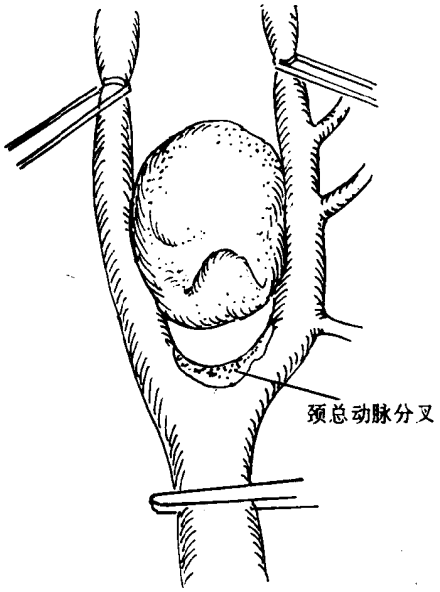

图 9-24　剥除分叉处肿瘤

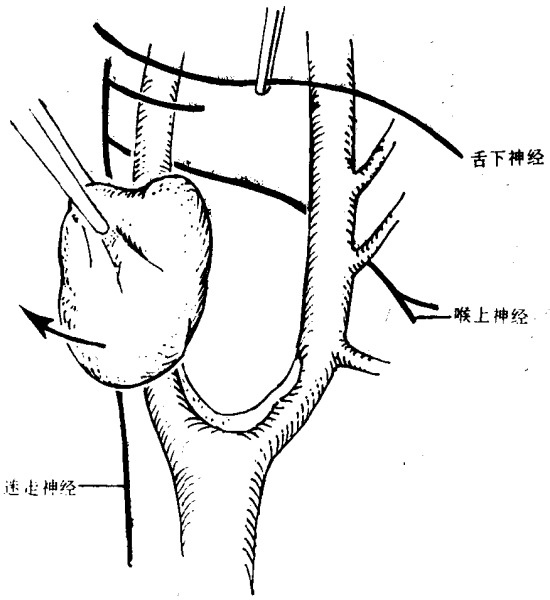

图 9-25　肿瘤剥离后显露喉上神经

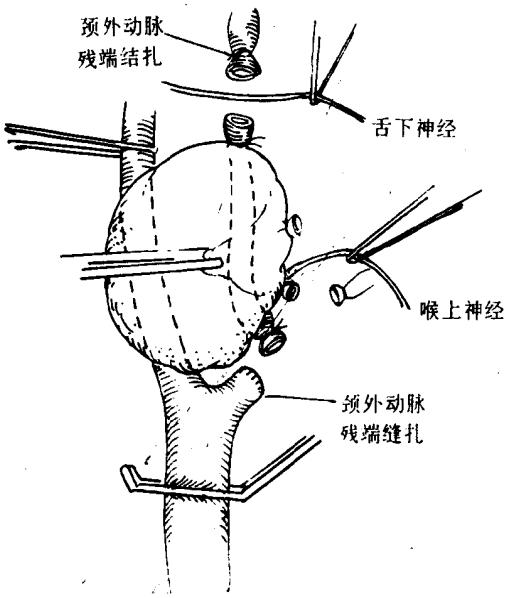

图 9-26　肿瘤与颈外动脉一并切除

组织游离，先外侧后内侧。取对侧大隐静脉一段，近远端应做记号，并将肝素溶液冲洗管腔使其扩张。静脉注射肝素 2000～4000U，用小号心耳钳（Satinsky）部分阻断颈总动脉，大隐静脉远心端剪成 45°斜面和颈总动脉用 6-0 Gore-Tex 缝线作端侧吻合（图 9-27）。取去颈总动脉上的心耳钳，用血管夹夹住移植的大隐静脉。

（2）迅速切断并结扎颈外动脉近远端。颈内动脉远端用小号心耳钳阻断后切断，移去肿瘤，与大隐静脉另一端作端端吻合（图 9-28）。在缝合最后 1～2 针前应暂时放松大隐静脉上的阻断夹，驱除凝血块和空气，完成吻合并打结。颈总动脉在吻合口的远端切断，将肿瘤连同包绕的颈总、颈内、颈外动脉一并切除，颈总动脉残端结扎并缝扎。

（3）如果肿瘤与颈内动脉粘连很紧，而与颈外动脉部分附着，则可将肿瘤从颈外动脉上剥离，然后连同颈内动脉一并切除，后将颈外动脉近端与颈内动脉远端对端吻合（图 9-29）。

（4）创面彻底止血，置 4mm 乳胶引流管，关闭切口。

3．颈动脉体瘤剥离术，内转流法　近年来，许多作者主张在进行颈动脉体瘤剥离术或切除肿瘤，血管移植术时，采用内转流术以保持颈内动脉血流，避免脑组织受损。但内转流术有引起内膜损伤和血栓栓塞的危险。

游离颈总动脉和颈内、外动脉，绕以塑料带。静脉注射肝素，使全身肝素化。切开颈总动脉，插入充满肝素溶液的塑料管达颈内动脉。收紧外绕颈总、颈内动脉的塑料带，这样就可以从容不迫地进行肿瘤剥除术（图 9-30）。肿瘤剥离后，拔出塑料管，缝合颈总动脉切口。

【术中可能发生的意外和错误及其预防】

1．脑缺血性损害　由于直接牵拉或直接阻断供脑血流的颈总动脉时间太长，术中对这一并发症的发生应特别重视，除采用局部或全身降温，术中应用肝素，操作精细、迅速，尽量缩短阻断颈动脉时间，维持血压稳定外，最为可靠的方法为颈动脉阻断脑缺血试验。先采用局部麻醉下显露并完全阻断颈总动脉，观察 10～15 分钟，如病人意识清楚，感觉良好，则可根据需要改成全身麻醉完成手术。另一个可靠方法是在阻断颈动脉后测量远端颈内动脉逆流压，如压力＞6.67kPa（50mmHg）则表明侧支循环良好，无需内转流。一旦病人不能耐受颈动脉阻断脑缺血试验或逆流压＜6.67kPa，应考虑采用内转流术。

2．术中大出血　由于肿瘤血供丰富，颈内、颈外动脉肿瘤包绕压迫，血管壁脆弱，剥离时易使动脉撕裂，出血过多，难以控制，可采用间断阻断颈动脉血流的方法，在分离瘤体时，间断阻断血流 10～15 分钟，可有效的减少出血量，有利于手术的继续进行。动脉撕裂应予以修补。

3．颅神经损伤　在剥离肿瘤时应仔细辨认，显露肿瘤周围的颅神经及其他重要解剖。

4．当整段颅外部分的颈内动脉被肿瘤包绕无法辨认和控制颈内动脉血流，可用 6 号带囊 Fogarty 导管从颈总动脉顺行插入颈内动脉，阻断后，用手指扪摸并在其导引下，游离出颈内动脉，以利手术的顺利进行。

5．对伸达颅底的巨大肿瘤，可将下颌骨离断，则可显著改善上极的显露。术毕除以细钢丝对合断骨外，尚需对牙齿进行对位固定至下颌骨愈合，以免影响咬嚼功能。

6．肿瘤大部切除或残留即可引起术中无法控制的出血且易复发，不符合肿瘤的外科原则，不应采用。

【术后处理】

1．施行肿瘤切除颈动脉重建者，头应保持中立位，避免过度旋转，以防移植血管扭曲，同时应维持血压的稳定，避免低血压，预防继发血栓形成。

2．注意神志、瞳孔、肢体活动情况。

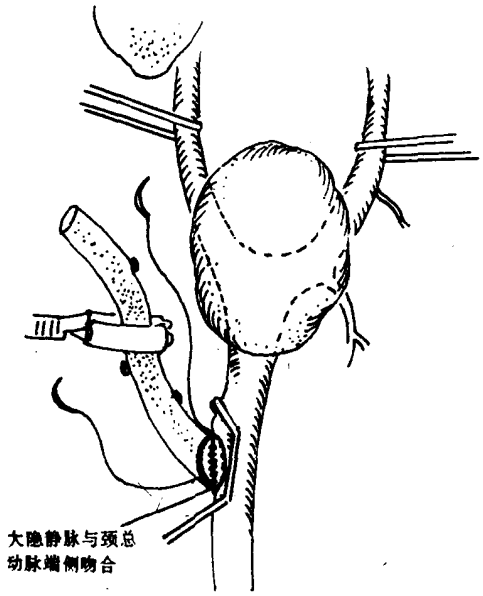

图 9-27 大隐静脉-颈总动脉端侧缝合

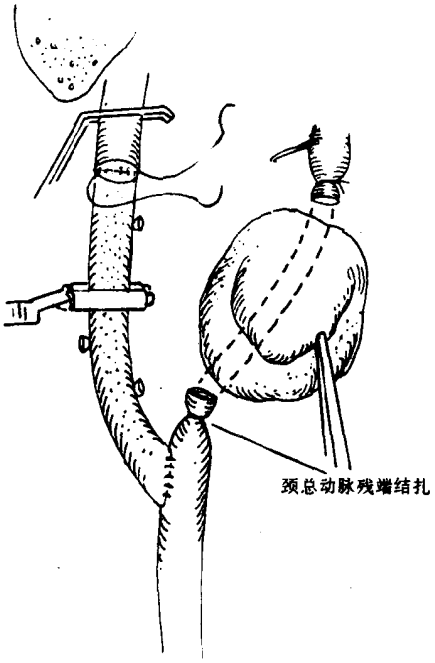

图 9-28 大隐静脉-颈内动脉端侧缝合

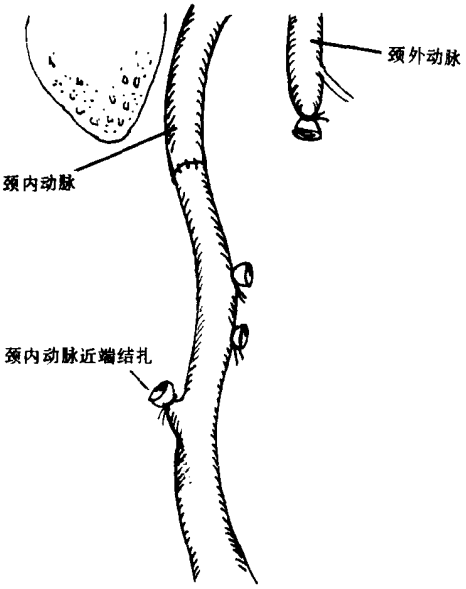

图 9-29 颈外动脉-颈内动脉端端吻合

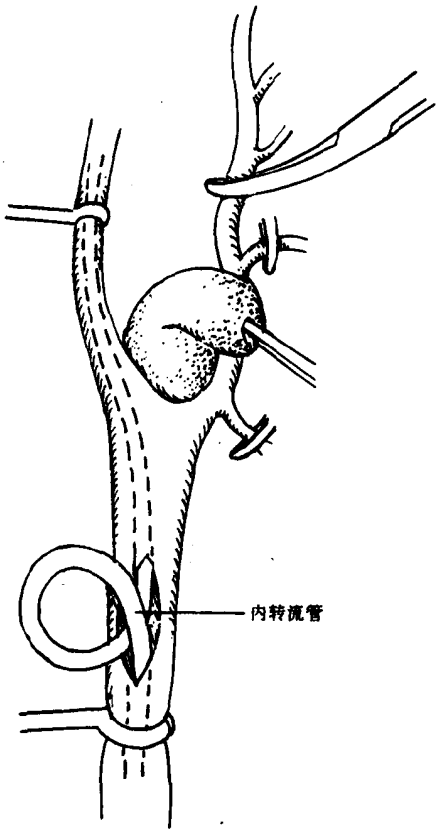

图 9-30 内转流后剥除肿瘤

3．预防性抗生素 3～5 天。

4．低分子右旋糖酐 500ml 或加腹蛇抗栓酶 7.5U，静滴 5～7 天。

5．20％甘露醇 250ml，内加地塞米松 10mg 静滴 1～2 天。 （陈福真）

第三节 颈动脉内膜剥除术

【概况】

此术旨在剥除因粥样硬化而增厚之动脉内膜，恢复动脉腔径及血流量以利于脑功能的恢复。粥样硬化所致内膜增厚引起管腔狭窄或闭塞可导致急性或慢性缺血性脑功能损害。急性表现：偏瘫、失语、昏迷等。慢性表现：一侧上下肢无力、感觉异常、麻木、刺痛、一时性失明（amaurosis fugax）、一过性脑缺血、头痛、耳鸣、头晕、发音不清、理解力减退及记忆力消失等。症状为间歇性，系颈动脉不完全性闭塞，如无永久性神经损害，手术治疗可获得良好效果。神经永久性损害，术后可获得部分缓解。

【手术适应证】

凡颈动脉腔径狭窄超过直径 50％或硬化斑溃疡形成的高危人群具下列某一情况者：曾发生一过性脑缺血；稳定性脑中风抗凝治疗无效；3 个月内无急性心肌梗死或行冠脉搭桥术。

【手术禁忌证】

1．肱动脉压 21.3kPa 以上；

2．高血糖（7.8mmol/L 以上）及高甘油三酯（1.70mmol/L 以上）；

3．急性心肌梗死未满 3 个月；

4．不能忍受颈根部阻断术侧颈动脉 3 分钟者。

【术前准备】

1．使肱动脉压降至 21.3kPa 以下；

2．使血糖、甘油三酯接近正常水平；

3．长期服用阿斯匹林者应于术前 2 天停药。

【麻醉】

以一侧颈丛神经阻滞麻醉为宜。在神志清醒下直接观察脑功能变化，及时发现不能忍受血流阻断者。需心电监护。肱动脉压应在 17.3kPa 以上，心率每分钟 60 次以上。低血压及心率过缓导致脑功能广泛损害。充分给氧。

【体位】

仰卧，头侧抬高 15°，防止头部水肿及减低头部静脉压，减少术中出血量。下肢抬高 10°加速静脉回流，提高心排出量，保证充足脑血灌注。肩下垫枕使颈后伸头转向对侧。缓慢转动病人头部，少数病人因旋转头部时可导致对侧颈动脉或椎动脉发生高度狭窄或阻塞，或碎片脱落发生急性再发性缺血性脑中风。颈部皮肤消毒动作务必轻柔。

【手术步骤】

1．切口 以甲状软骨为中心做切口。起自耳垂平面沿胸锁乳突肌前缘下至第 3 气管软骨环（图 9-31）。

2．暴露颈动脉

（1）离断颈阔肌及颈外静脉，切口上端注意保留耳大神经。于胸锁乳突肌前缘纵深分离，将该肌拉向外侧（图 9-32、33）。

（2）以手指触诊确定颈总动脉位置，以锐性分离直抵颈动脉鞘并剪开，夹住颈总动脉前壁的结缔组织向上提起，使颈总动脉离开颈内静脉及迷走神经，紧贴颈总动脉前壁锐性分离，钝性分

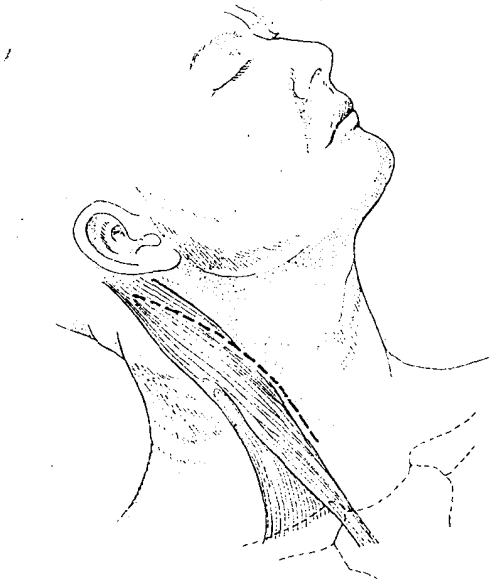

图 9-31　切口示意图

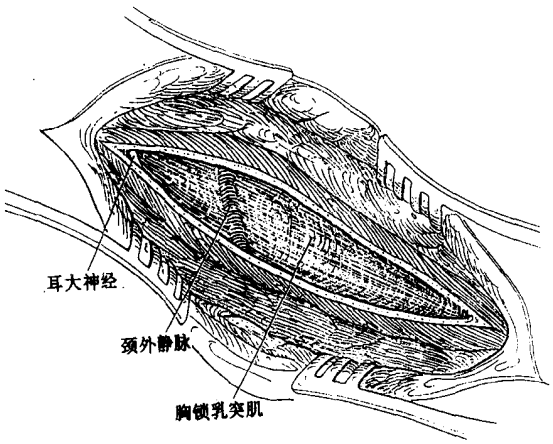

图 9-32　暴露颈阔肌及颈外静脉并切断，保存耳大神经

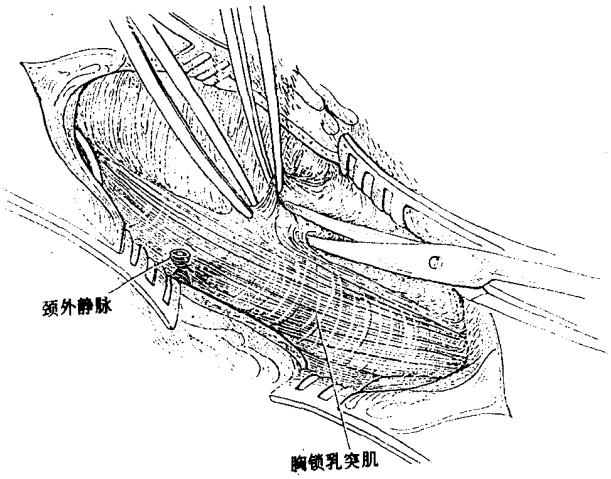

图 9-33　胸锁乳突肌牵向外侧，解剖颈动脉鞘前疏松组织

离两侧及后侧，近端贯通后套绕止血带（图 9-34）。

（3）紧贴颈总动脉壁向头侧锐性分离，剪断动脉前结缔组织。面总静脉需结扎离断。舌下神经降支加以保护，如影响手术操作可以离断。

（4）分离至颈总动脉分叉处，立即以 2%利多卡因 1ml 封闭颈动脉窦神经丛，可防止术中心律异常及血压波动。维持术中血压平稳是防止术后脑功能损害加剧的重要措施。（图 9-35）。

（5）继续向上分离血管前结缔组织。注意识别横过颈内及颈外动脉前的舌下神经及其降支加以保护（9-36）。

（6）于甲状腺上动脉根部避开喉上神经，紧靠颈外动脉根部分离该动脉并套绕阻断带。只有紧贴动脉根部分离颈外动脉，才能避免损伤颈动脉窦神经丛及遗漏阻断喉动脉。该动脉若未阻断，剥除内膜时出血较多影响操作（图 9-37）。

（7）颈动脉分叉较高时需剪断二腹肌，将舌下神经推向上方才能显露足够长度的颈内动脉。游离颈内动脉易损伤颈内静脉，需将颈内静脉拉向外侧，并夹住颈内动脉外结缔组织向前牵引，紧贴动脉壁直视下分离 3cm 即可，并于远侧套上止血带（见图 9-37）。

（8）血管分离完毕以 0.5mg/kg 肝素静脉注入，使全身肝素化。

3．内膜剥离

（1）透过血管壁隐约可见增厚内膜之范围。阻断前血压需平稳，上肢收缩压应在 17.3kPa 以上，脉率每分钟 65 次以上，神志清醒无缺氧。

（2）试验性阻断颈内动脉 3 分钟，如果神志清醒，能回答问题，说明侧支循环丰富，可安全阻断一侧 颈动脉 60～70 分钟。如果阻断血流不及 1 分钟神志不清、四肢抽动、开放血流立即恢复常态，说明侧支欠佳。若无法安放 Javid 分流管，只好终止手术。

（3）用直动脉夹阻断颈内动脉血流 3 分钟无异常反应，依次用动脉钳阻断颈总动脉，用直动脉夹阻断颈外及甲状腺上动脉。血流完全阻断后观察 1 分钟，无异常反应可开始进行剥除术（图 9-38）。

（4）于颈内及颈总动脉前外侧切开外膜及肌层。小心切至硬化斑外围，用剥离器准确细致地在颈总动脉环状肌浅面分离增厚的内膜并用刀切断（图 9-39、40、41、42）。

（5）将增厚内膜之断端翻向头侧并向远端剥离至颈外动脉，此时将颈外动脉内膜向外略为牵引，露出正常内膜处，用手术刀切断或用虹膜剪剪断（图 9-43）。

（6）然后向颈内动脉远端剥离至正常内膜处剪断（图 9-44）。及此，增厚之内膜已完全剥除。剥离面不断用肝素生理盐水冲洗。务必清除所有残余硬化斑以防复发。

（7）用 2～3 倍手术放大镜观察剥离面并清除肉眼不易发现的微小碎片及浮动组织。

（8）留下远端的正常颈内动脉内膜应紧贴肌层。如内膜浮动应缝合 1～2 针，防止血流冲击使浮动内膜剥离，导致血栓形成（图 9-45）。

（9）剥离面清除后，用 6-0 聚丙烯线做切口缝合，防止漏血及假性动脉瘤形成。闭合动脉切口前彻底排出血管内空气及可能存留的血块及组织碎片，为此，应依次开放血流：首先开放颈总动脉 2 秒钟再阻断；接着开放颈内动脉数秒钟再阻断；其次开放颈外动脉数秒钟再阻断；最后开放甲状腺上动脉血流，不再阻断。在血液外溢情况下缝合动脉切口的最后数针，拉紧两侧缝线打扣 6～8 个外科结，防止滑扣，或用一根 6-0 聚丙烯缝线从切口远端向近端连续缝合，及至收紧缝线时开放颈内动脉血流，血液外溢下打外科结（图 9-46、47）。

（10）动脉切口如有漏血可缝合数针。仅缝切口两侧结缔组织，拉紧便止血。

4．恢复颈动脉血流

（1）开放颈总动脉血流 0.5～1 分钟后，再开放颈外动脉。1 分钟后开放颈内动脉。按此顺序开放血流目的在于将可能存留于血管内的组织碎片及空气排入颈外动脉系统防止发生脑梗死。

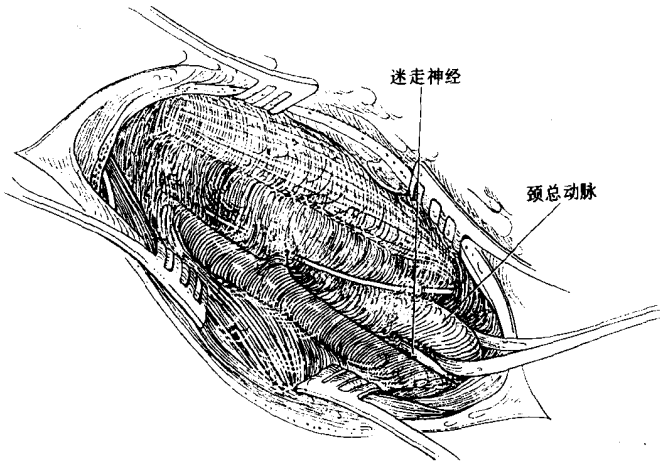

图 9-34　游离颈总动脉，小心保护迷走神经

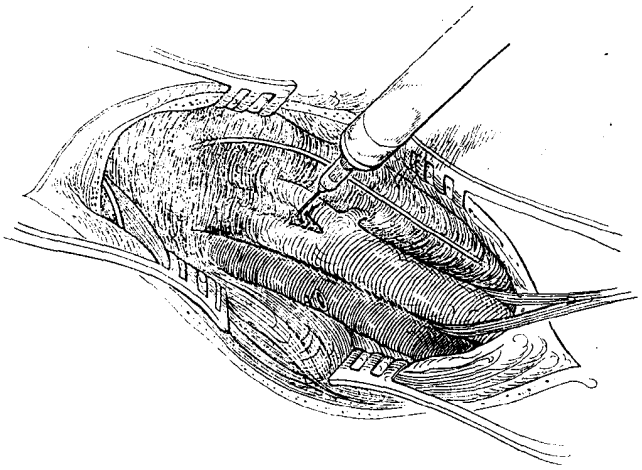

图 9-35　分离至颈总动脉分叉，2%利多卡因封闭颈动脉窦神经丛

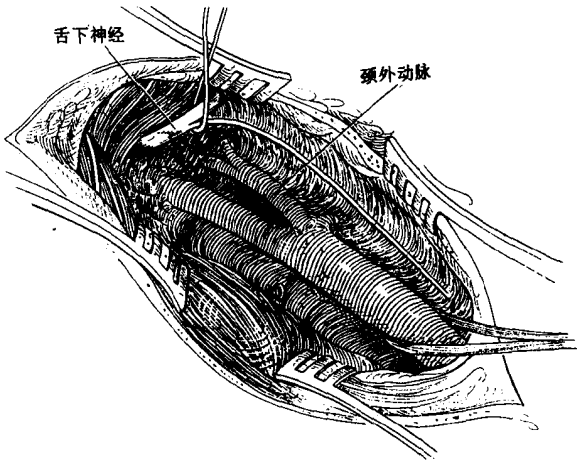

图 9-36　注意保护舌下神经及其降支

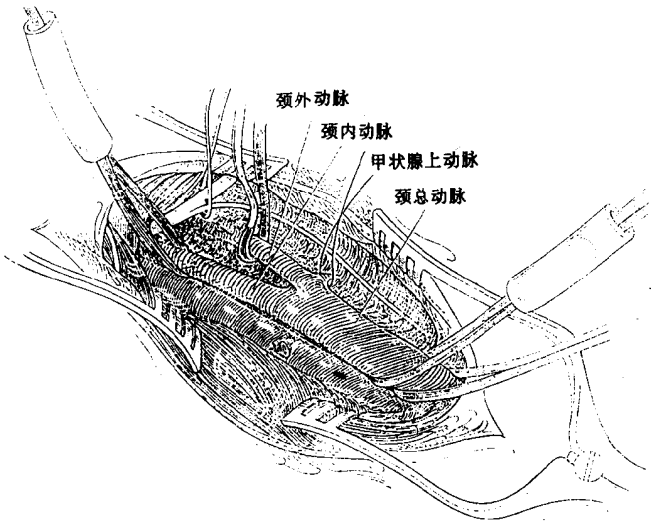

图 9-37 暴露足够长度颈外动脉，各动脉套绕阻断带

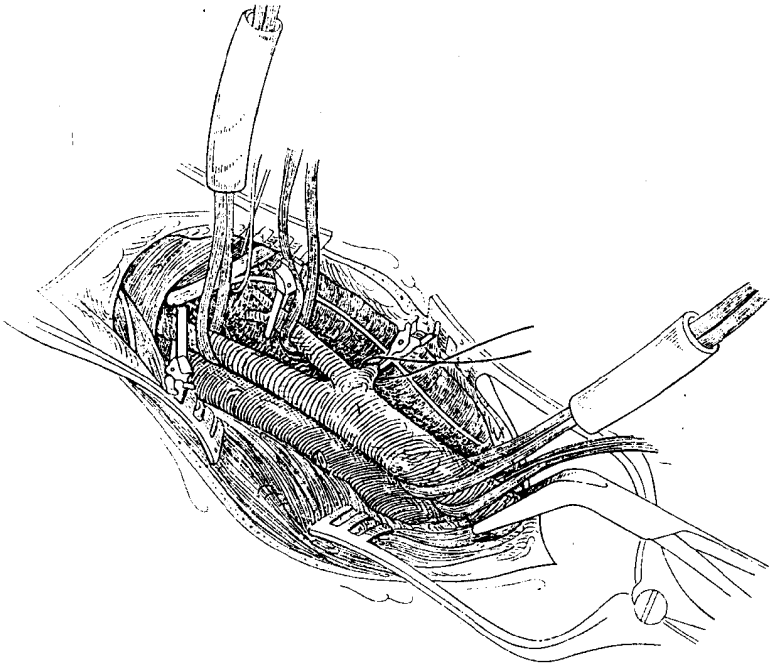

图 9-38 阻断各动脉

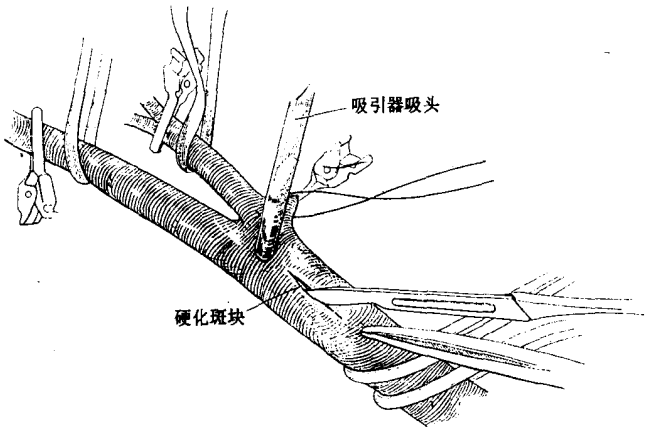

图 9-39　切开颈总、颈内动脉

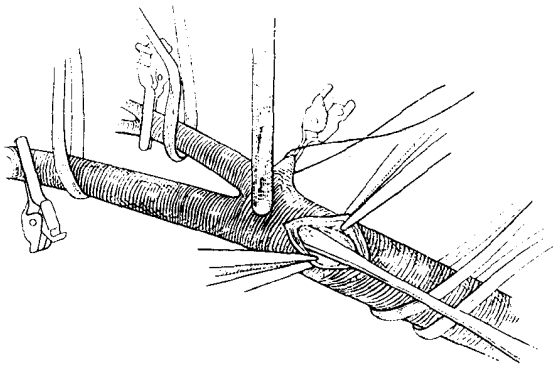

图 9-40　用剥离器剥离增厚内膜

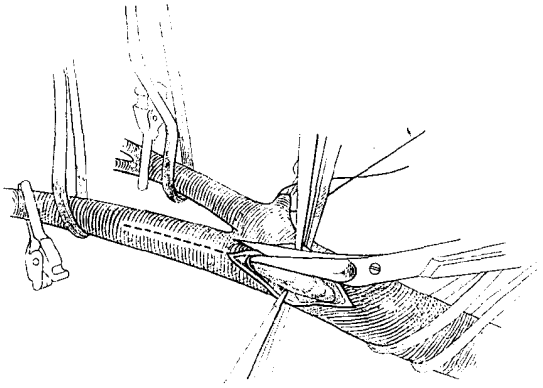

图 9-41　继续切开颈内动脉，剥除内膜

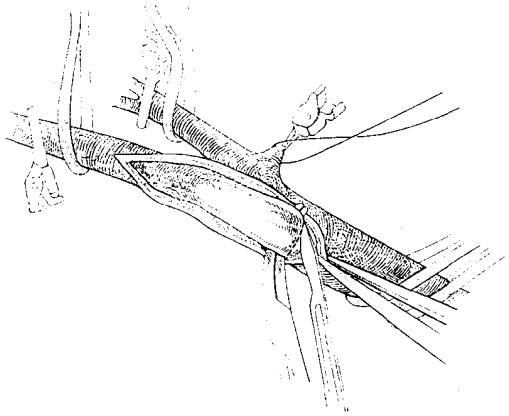

图 9-42 切断增厚内膜

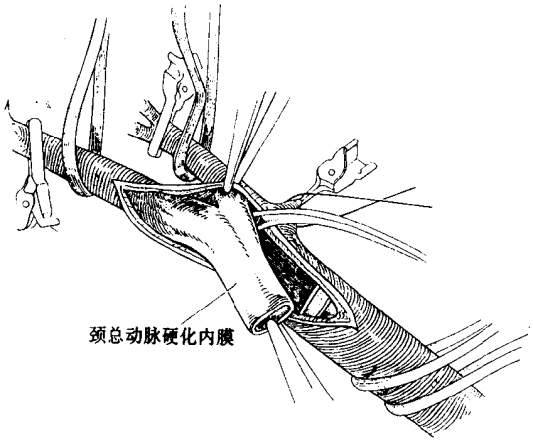

图 9-43 硬化内膜切断，翻向头侧并继续剥离

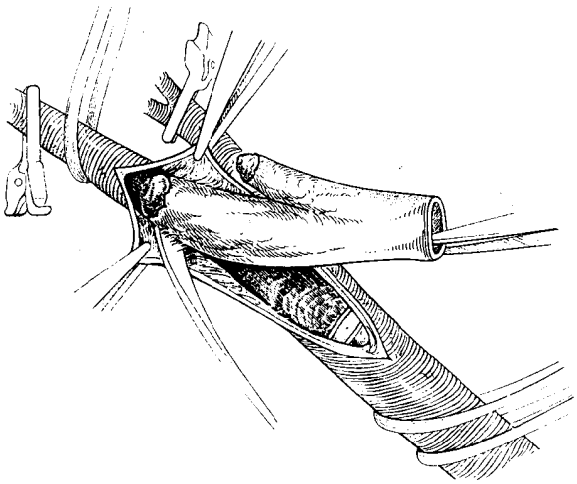

图 9-44 颈内动脉远端正常内膜处切断

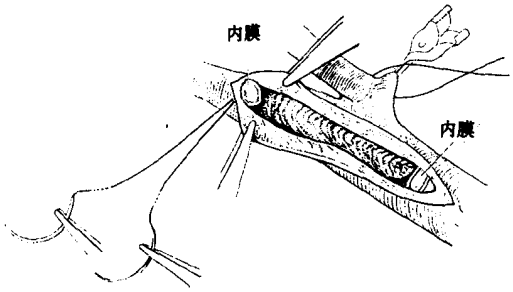

图 9-45 漂浮内膜缝合固定

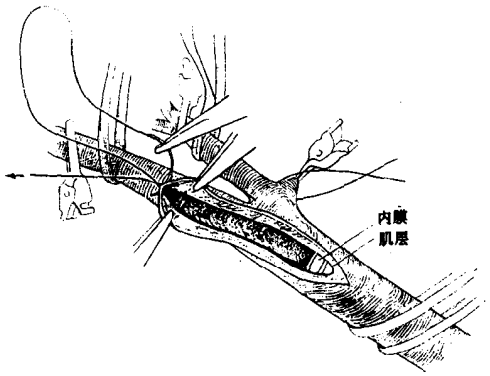

图 9-46 切口连续缝合

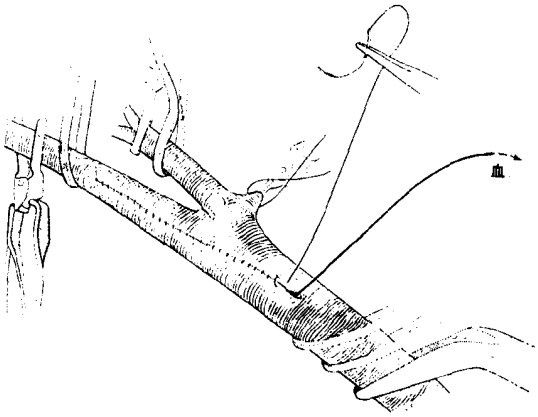

图 9-47 先后开放血流，排出空气、血块及组织碎片，然后缝线打结

(2) 血流恢复后立即观察有否脑中风表现。

(3) 再次封闭颈动脉窦神经丛，防止术后血压下降。

(4) 颈动脉检测 血流恢复后以消毒的超声多普勒探头直接行颈动脉扫描，检查硬化斑是否剥除彻底。

(5) 修复皮肤切口 证实颈动脉通畅无阻，创面止血，并于颈动脉窦神经丛附近安放一直径2mm的硅胶管，硅胶管另一端引出伤口。藉此治疗术后因窦神经丛损伤反射紊乱所致的低血压。

【术后处理】

卧床48小时以免因体位剧烈变动引起血压波动。血压、心电监护24小时。必要时可用超声多普勒探头检查术侧颈内动脉血流，以早期发现血栓形成。继续抗血小板聚集治疗。肱动脉收缩压超过26.7kPa需用硝普钠50mg溶于5%葡萄糖500ml中静脉缓慢滴入控制收缩压（20～24kPa)。收缩压低于13.3kPa由硅胶管注入2%利多卡因2ml，10分钟后血压逐渐上升。术后7天伤口拆线，检查脑功能。

【操作中可能发生的意外和错误及其预防】

1. 颅神经损伤 舌下神经、面神经边缘支、迷走神经及喉返神经均可损伤。术中止血要彻底，仔细辨认并不过度牵引则可防止。

2. 假性动脉瘤 主要原因为动脉切口缝合不够充分或感染所致。

3. 术后低血压 低血压可由颈动脉窦压力受体功能紊乱所致。颈动脉窦的刺激抑制中枢神经系统及交感神经的活动，继发性血压下降心率变慢。

4. 术后脑中风 其原因与使用分流管；阻断血流时间过长；过多挤压颈动脉分叉处；低血压时间过长及缺氧等有关。因而尽可能不使用Javid分流管；颈丛阻滞麻醉及精湛的手术操作是预防发生术中或术后脑中风的关键。

5. 颈动脉血栓形成 原因是过多缝合动脉切口使管腔相对狭窄或内膜浮动所致。缝合动脉切口，既要严密不漏血，又不要过多，尤其注意颈内动脉。术后严密观察颈内动脉血流，可疑时立即探查，在1～2小时内恢复血流，脑功能损害是可逆的。

6. 术后高血压 原因不明，也是手术的严重并发症。约10%病例引起脑功能损害。术前伴有高血压，术后更易发生高血压。术后血压高达29.9kPa可能出现出血性脑梗死。肱动脉压超过26.7kPa需用硝普钠50mg溶于5%葡萄糖溶液500ml中，静脉缓慢滴入，控制收缩压于20～24kPa之间。一旦药物无法控制高血压，应考虑手术探查术侧颈动脉。

（王恢远）

第四节 大脑中动脉血栓摘除术

【概况】

由于各家治疗效果比较悬殊，对此手术仍有争论而影响广泛开展。争论焦点：①报告例数过少，及至1985年世界文献报道仅84例手术病例。其治疗结果与自然病程比较无明显优越性；②急性大脑中动脉栓塞可逆性缺血性损伤的临界时间不明确；③实验室证明一侧中脑动脉栓塞可无脑功能损害。尽管如此，总的趋向还是早期恢复大脑中动脉血流为原则。

约15%～50%新发生的脑中风病例是脑内动脉栓塞。常发生于大脑中动脉，少数病例涉及大脑前动脉。死亡率及病残率极高，尤以青少年为甚。左侧大脑中动脉发病比右侧为多，原因不明。大脑中动脉闭塞可分为栓塞及血栓形成，临床上很难区分。大脑中动脉栓塞，栓子可来源于心脏、颈动脉及主动脉的硬化斑碎片脱落；发病突然（数秒至数分钟），可有或无心房颤动，无前驱症状，曾有栓塞性心脏病并可证实栓子来源处。大脑中动脉血栓形成：症状进行性加剧（历时

数分钟至数小时，病情才稳定)，有前驱症状及并存病，如高血压、糖尿病或动脉硬化，没有发现栓子的来源处。

【手术适应证】

发病5～6小时内为宜。神志水平0级至2级最好，脑血管造影有侧支循环为好。

【手术禁忌证】

脑压过高者不宜手术。

【术前准备】

脑血管造影或经颅彩色B超确定栓塞位置。抗脑水肿：20%甘露醇及地塞米松；给氧，纠正酸中毒。

【麻醉】

全麻，气管内插管。兼用0.25%普鲁卡因局部强化麻醉。戊巴比妥4mg/kg体重。维持血压。

【体位】

仰卧，头转向对侧30°。使颧突处于最高点。头略抬高。术侧肩下垫枕使颈略后伸。若准备术中腰椎穿刺放脑脊液减低颅内压力，改为侧卧位，头转向患侧30°。

【大脑中动脉应用解剖】

大脑中动脉位于大脑外侧裂内。该裂起于大脑基底面，是前穿皮质外侧的深处，在额叶与颞叶间向外行。该裂底有脑岛。额骨、颞骨及顶骨在颞窝相接处称为翼点（pterion)。翼点处于大脑外侧裂的前端，在额叶与颞叶之间。

颈内动脉进入颅腔后，在视交叉外侧分出脉络膜前动脉、大脑前动脉及大脑中动脉等三大分支。以大脑中动脉为最大，仅距额颞叶表面2.5cm。

大脑中动脉沿外侧裂向后走向脑岛。在起源处分出数小中央支或称基底支，分布于纹状体及内囊。大脑中动脉的大部分分支是分布在大脑半球表面的皮质支。主要有：①额顶升动脉；②顶后动脉；③角回动脉；④颞后动脉；⑤颞前动脉；⑥眶额动脉。

大脑中动脉所供应的皮质区，主要司语言、听觉接受中枢，运动中枢及体感觉区。只要有一支闭塞便可导致偏瘫、失语等。

【手术步骤】

1．切口　额颞翼点入路。皮肤切口从发际前缘离中线2cm处开始，呈弧形向后向下止于耳前颧弓上缘。切开皮肤帽状肌形成皮瓣向前下方翻转。切开颞肌筋膜及颞肌为颅骨钻孔作准备(图9～48)。

2．骨瓣形成应距皮肤切口边缘1～1.5cm切开骨膜。在颅骨上做孔4个：孔$_1$在额骨上，孔$_2$在孔$_1$的上、后及内侧2cm处，孔$_3$在孔$_2$之后下侧2cm处，孔$_4$在孔$_3$的下方2cm处。用线锯锯开颅骨，骨瓣边缘应从内向外倾斜。向前下方翻起骨瓣。止血。呈马蹄形切开硬脑膜，缝吊于骨窗边缘（见图9-48)。

3．显露大脑中动脉　在外侧裂前方将固定脑压板放于颅底，沿外侧裂将额叶的外侧部分向上稍抬起，颞叶稍向颅底方向拉开。为了改善显露需减低颅压。需腰穿放出脑脊液40～50ml或静脉滴入20%甘露醇250～500ml。外侧裂略为分开后剪开其内侧蛛网膜，由外到内向大脑中动脉近端解剖。侧裂静脉以电凝止血。外侧裂外部很狭窄，随蛛网膜剪开逐渐扩大，其内部比较宽，直抵颈内动脉分叉处。该动脉跨越嗅三角，于颞叶内侧及视神经之间向后行走。继续向后分离可分出大脑中动脉主干及其分支。注意不要损伤脉络膜前动脉，该动脉供血于基底节，损伤后发生昏迷、偏瘫及死亡（图9-49)。

4．认清栓子位置，即浅蓝色无搏动的血管。

5．摘除栓子步骤　显露大脑中动脉后，认清栓子位置，用无损伤动脉瘤钳子夹住栓塞远端

比较大的分支及栓子的近端。动脉切口可在分支或主干上。动脉切开后用吸引及血管钳挤压将栓子挤出，然后轮翻开放血流，把残余栓子碎片冲出（图 9-50）。再次用无损伤动脉瘤钳阻断血流，用 9-0 或 10-0 聚丙烯无损伤缝线连续缝合切口（Meyer 1985）。修复头皮切口。

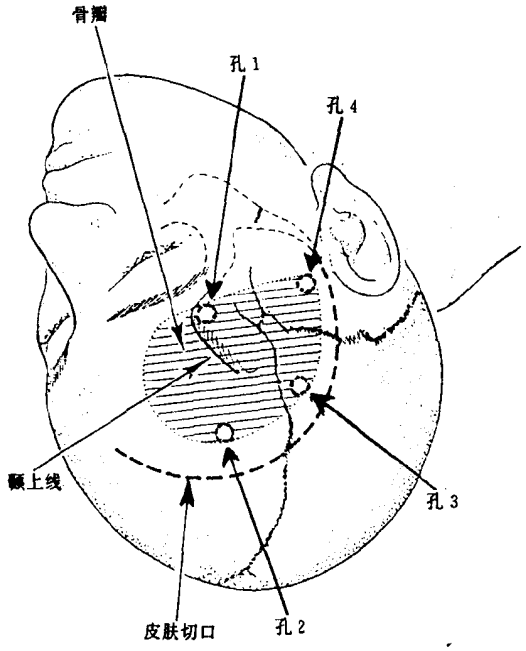

图 9-48 切口示意图

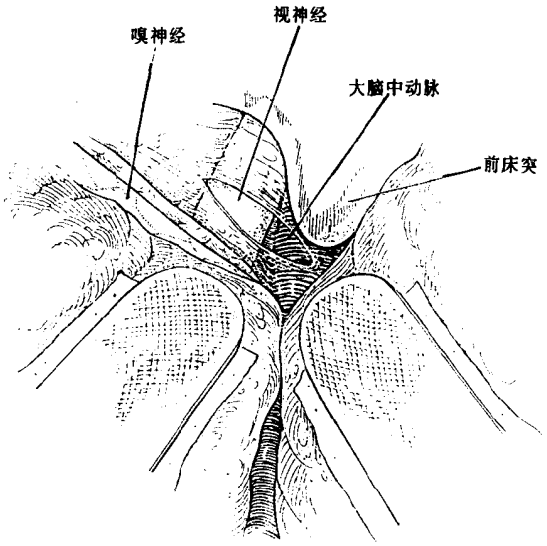

图 9-49 显露大脑中动脉

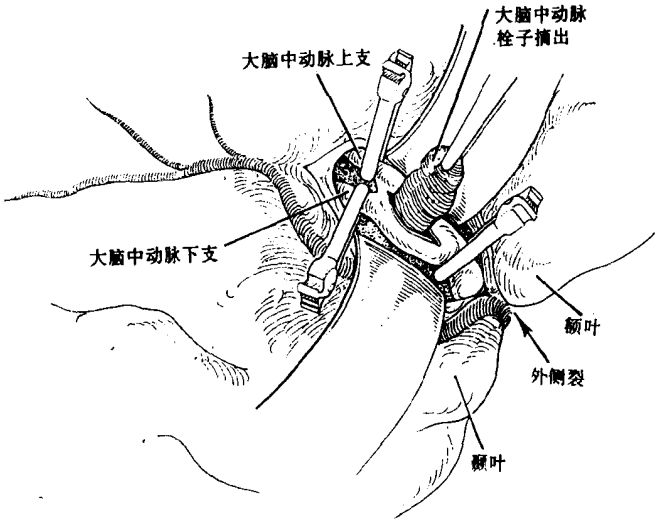

图 9-50 大脑中动脉栓子取除

【操作中可能发生的意外和错误及其预防】

1 用脑压板分开外侧裂时手腕应有支点，用力均匀分布于板上，防止用力粗暴造成牵拉处脑组织挫裂伤，尤其额叶损伤可导致暂时性或永久性失语。

2．防止脑组织干燥，不断以生理盐水湿润创面。

3．操作要耐心、细致、轻巧，减少损伤及出血，止血要完善。

【术后处理】

1．用 20％甘露醇（1.2g/kg）及地塞米松治疗脑水肿。

2．给氧或呼吸器维持呼吸 12～48 小时。

3．注意检查脑功能变化、神志水平及肢体活动功能变化，并予记录。

（王恢远）

第五节　椎动脉内膜剥离术

【概况】

椎动脉硬化性狭窄或闭塞是常见病，但需要手术者甚少。病变常发生于椎动脉起始部。硬化斑纤维性变比溃疡形成多见，是后脑梗塞的微栓子来源处。单侧椎动脉狭窄或闭塞所减少的血流量可由对侧椎动脉或颈动脉通过 Willis 环的后交通支代偿，无临床症状。约 10％正常人无后交通支，一旦椎动脉与颈动脉同时狭窄是将发生后脑梗塞的预兆。锁骨下动脉近侧狭窄或闭塞则同侧椎动脉血逆流，左侧椎动脉发病率比右侧高 2 倍。右侧椎动脉入路比左侧容易。

【手术适应证】

1．双侧椎动脉狭窄超过直径 50％者，宜重建右侧椎动脉。

2．颈动脉内膜剥除术后症状不缓解者。

3．血管造影大脑后动脉狭窄或闭塞伴有椎动脉狭窄者。

4．椎动脉与颈动脉同时狭窄。先行颈动脉内膜剥离术，而后重建椎动脉。

【手术禁忌症】

1．单侧椎动脉狭窄或闭塞，暂不需手术。

2．椎动脉血流偷漏（steal）者。

3．血管造影发现椎动脉直径细小者。

【术前准备】

与颈动脉内膜剥除术相同。

【椎动脉应用解剖】

椎动脉是锁骨下动脉第一分支。从第 6 颈椎横突进入椎动脉孔上行至环椎枕骨关节，离开环椎后通过枕骨大孔进入颅腔。

左右两支椎动脉沿延脑腹面外侧上行至前端汇合成一支动脉，称为基底动脉。此动脉位于桥脑底面。行至桥脑前缘分出左右两支大脑后动脉。大脑后动脉与大脑中动脉之间有一对后交通支连接。继续上行短距离分出数对重要血管，计有：前下小脑动脉、内耳动脉、数支细小的桥脑动脉及小脑上动脉等。

大脑前动脉、大脑中动脉、大脑后动脉与前后交通支相连构成脑底动脉环称为 Willis 环。

尽管颈动脉双侧极相似，椎动脉则变异多，可不对称，或缺少一支椎动脉。除锁骨下动脉近侧闭塞外可无临床症状。

颈段椎动脉上升沿途分出小支供应脊髓、颈椎及附近肌肉。这些小分支与颈外动脉系统的枕支及升咽支相连，一旦椎动脉阻塞便形成侧支循环。

在颅内椎动脉分出前后脊髓动脉、穿髓支及小脑后下支。

按其行程椎动脉可为四段：第一段自锁骨下动脉分出处至第6颈椎横突；第二段自第6颈椎至第2颈椎；第三段自第2颈椎横突上缘至颅底的寰枕膜；第四段自寰枕膜至两支椎动脉汇合处(图9-51)。

【麻醉】

术中易误伤胸膜，宜采用全麻气管内插管。维持血压，保证有充分脑灌注，给氧气。术前2小时给地塞米松10mg，术后每6小时给5mg，共4次，防止术后脑水肿。

【体位】

平卧，头转向对侧，肩下垫枕使头略后仰。头侧抬高15°，减轻静脉回流阻力，减少出血量。

【手术步骤】

1. 切口　位于锁骨上窝、胸锁乳突肌外缘向外切开皮肤、皮下、颈阔肌，长约6～8cm（图9-52)。右侧将胸锁乳突肌拉向内侧，左侧需要离断胸锁乳突肌、胸骨舌骨肌及胸骨甲状肌。至于肩胛舌骨肌是否需要离断根据解剖情况而定。

2. 认清前斜角肌前方的膈神经　连同脂肪垫拉向内侧，或摘除脂肪垫。离断前斜角肌(图9-53)。将膈神经及颈动脉鞘拉向内侧显露锁骨下动脉。

3. 认清起始于锁骨下动脉前侧的甲状颈干　于左侧可见胸导管进入锁骨下静脉。如果影响操作将上述二结构结扎离断。

4. 认清椎动脉　椎动脉为锁骨下动脉第一分支，起于锁骨下动脉后侧并向后向上。为了便于游离椎动脉将伴行而在其下方的椎静脉结扎离断。将胸膜推向下方。沿椎动脉向上分离至第6颈椎。充分检查椎动脉硬化范围。弥漫性硬化或远端明显硬化、无搏动，应放弃手术(图9-54)。

5. 全身肝素化　阻断血管前由静脉注入肝素0.5～1mg/kg。

6. 椎动脉内膜剥除术可通过椎动脉及锁骨下动脉两入路。

(1) 经椎动脉入路

1) 阻断血流　无损伤动脉夹夹住甲状颈干及椎动脉远端，并用Derra钳夹住锁骨下动脉。切口自硬化斑以远3mm，纵行切开椎动脉的起始部并伸延至锁骨下动脉，全长约2cm（图9-55)。

2) 于动脉环状肌浅面剥除增厚之内膜（图9-56)。务必彻底清除所有硬化斑以防复发。开放椎动脉血流观察返流情况，如返流汹涌说明狭窄缓解。椎动脉内膜可疑浮动需缝合1～2针，防止血流冲击而卷起堵塞管腔及血栓形成。

3) 不断用肝素盐水冲洗管腔　剥离面无浮动及游离碎片组织则可修复动脉切口。为了防止狭窄，需用片状人造血管镶嵌修复椎动脉切口（图9-57)。开放血流：先开放锁骨下动脉远端而后近端，最后开放椎动脉。此顺序开放血流是为了防止空气及残留组织碎片栓塞后脑。

4) 置负压引流，缝合皮肤切口（图9-58)。

(2) 经锁骨下动脉入路

1) 肝素化后，用动脉钳阻断锁骨下动脉及椎动脉血流。正对椎动脉起始部的锁骨下动脉侧壁切开，切口长约3cm（图9-59)。

2) 将动脉切口拉开可见硬化斑范围，自硬化斑周围正常内膜开始剥除。剥除期间不断用肝素生理盐水冲洗血管腔。完全剥除硬化斑后仔细检查剥离面是否仍有残余硬化斑组织或浮动纤维碎片，这都是复发及血栓形成的原因。先后开放椎动脉、锁骨下动脉近侧及远侧血流2～3秒钟，其目的是将空气及组织碎片冲出以防远端栓塞（图9-60)。

3) 最后用6-0聚丙烯无损伤缝线连续缝合修复锁骨下动脉切口，收紧最后1～2针缝线前完全开放锁骨下动脉远侧血流，让血流冲出再次排出可能存在的残留空气及组织碎片。在血流冲出

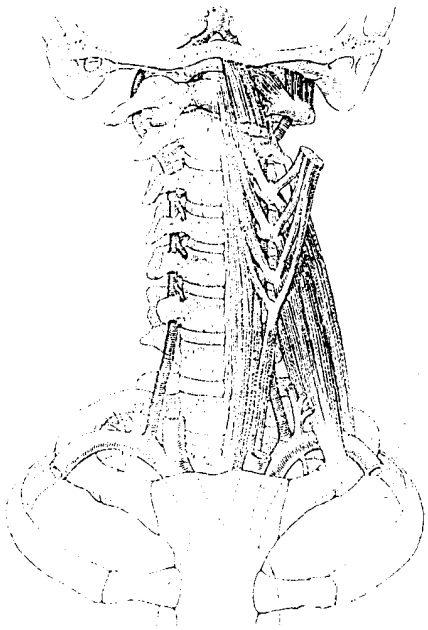

图 9-51　椎动脉解剖行径

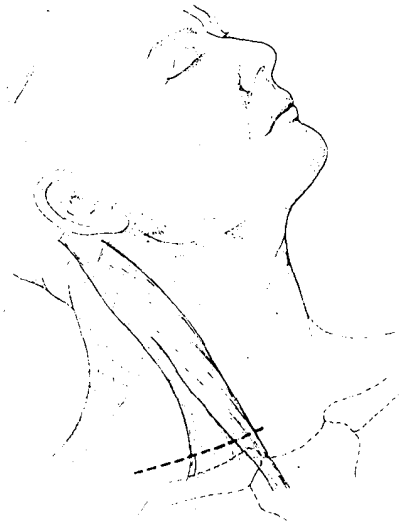

图 9-52　切口示意图

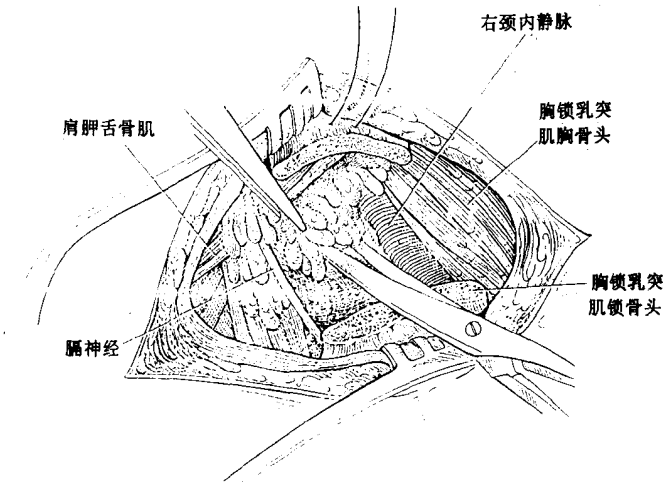

图 9-53　认清膈神经，清除脂肪垫

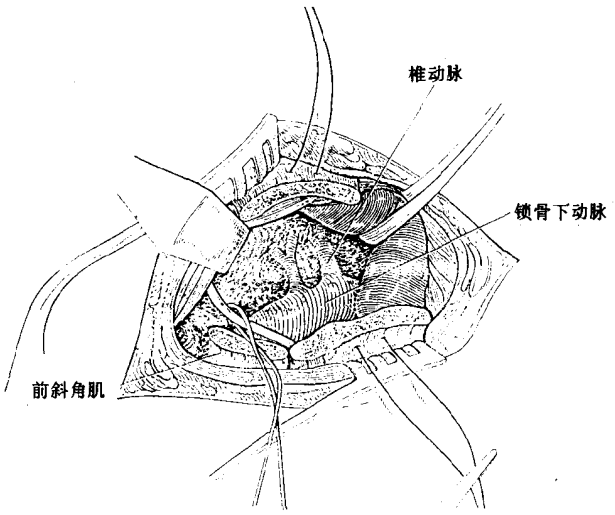

图 9-54 切断前斜角肌，显露锁骨下动脉及椎动脉

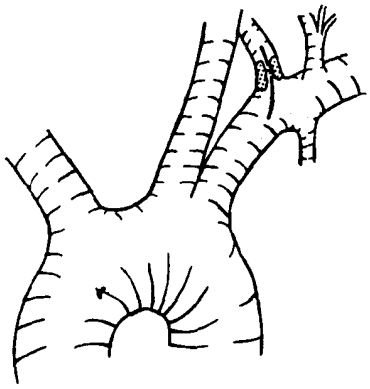

图 9-55 纵行切开椎动脉起始部至锁骨下动脉

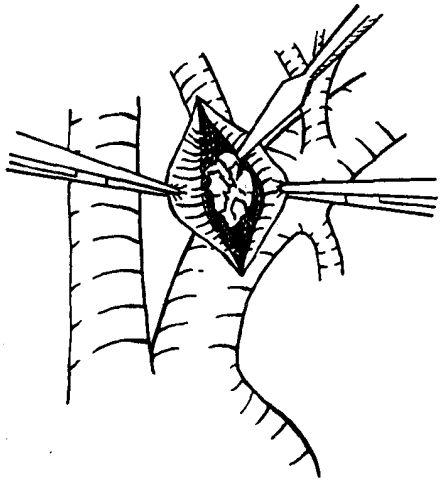

图 9-56 剥除硬化的内膜

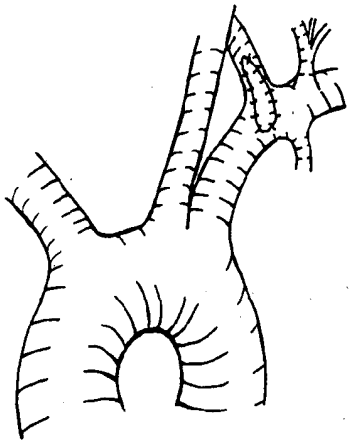

图 9-57 补片缝合切口



图 9-58 置负压引流缝合皮肤切口

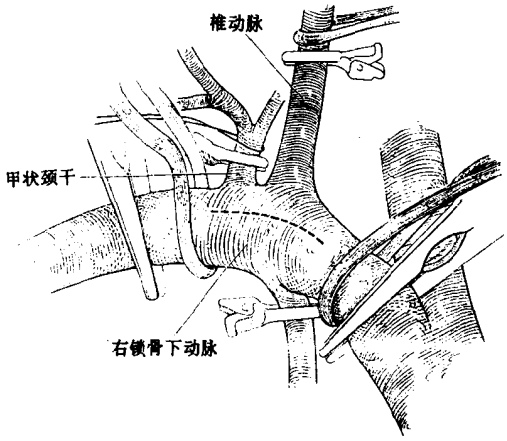

图 9-59 锁骨下切脉切口

时收紧缝线，闭合切口（图 9-61）。开放锁骨下动脉近侧血流，过数秒钟后再开放椎动脉血流。开放血流后椎动脉及桡动脉均明显搏动，否则要查明原因。

4）放入负压引流，缝合切口。

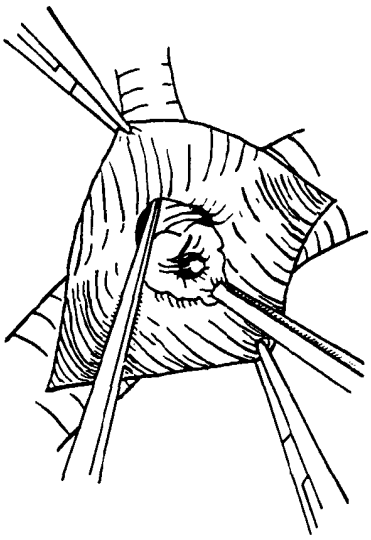

图 9-60 切除硬化的内膜

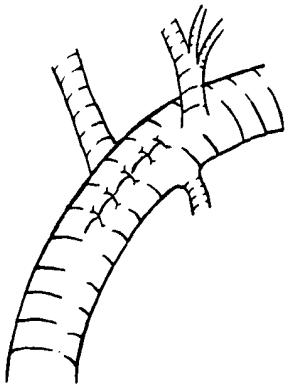

图 9-61 缝合锁骨下动脉切口

【操作中可能发生的意外和错误及其预防】

1. 分离椎动脉易损伤交感神经纤维及星状神经节。星状神经节损伤后出现 Horner 征。分离椎动脉宜于中部开始向入口分离，紧贴血管壁可避开交感神经纤维及星状神经节。

2. 胸导管及淋巴管均需要双重结扎，不能缝扎，因为缝扎易出现淋巴漏。一旦并发淋巴漏则需禁食补液数天，局部穿刺吸尽。

3. 注意认清膈神经、迷走神经及喉返神经。熟识解剖关系，止血完善，操作细致可防止神经损伤。

4. 不要把甲状颈干误认为椎动脉。甲状颈干位于前侧，几乎立即有分支，椎动脉位于后内侧，无分支。

【术后处理】

1. 观察负压引流，若为淋巴液则停止饮食，静脉补液数天，24 小时引流量不多可拔除引流管。

2. 卧床休息 2 天防止血压波动。

3. 继续抗血小板治疗。

（王恢远）

第六节 椎动脉移植术

此术包括椎动脉颈总动脉移植术、椎动脉锁骨下动脉移植术、椎动脉颈外动脉移植术、自体大隐静脉椎动脉与锁骨下动脉或颈总动脉间搭桥术。各术式均有其优缺点，按照个人技术条件、病人情况、病变位置等而取舍。椎动脉壁脆弱，术中易损伤，术后易发生血栓，远期效果欠佳。通过锁骨下动脉行椎动脉内膜剥除，虽然不需人造血管片修复动脉切口，但此术不易察觉遗留残余硬化斑及远端内膜是否紧贴肌层。椎动脉移植颈总动脉需同时阻断一侧的颈总动脉及椎动脉血流，无疑增加手术危险性。椎动脉与颈外动脉对端吻合无此缺点。锁骨下动脉与颈总动脉壁远比

椎动脉厚而增加手术难度。因而发展利用自体大隐静脉作为椎动脉锁骨下动脉间搭桥，或椎动脉颈总动脉间搭桥，手术危险程度大大降低，阻断椎动脉血流时间平均12分钟不会出现后脑梗死，即使椎动脉起始部硬化斑长达4cm亦可搭桥，术后有良好通畅率。

一、椎动脉锁骨下动脉移植术

【手术适应证】

病变局限于起始部，其范围不超出1cm。

【手术禁忌证】

锁骨下动脉狭窄或闭塞，椎动脉病变位于第二段。

【手术步骤】

1．麻醉、体位、切口、暴露椎动脉步骤均与椎动脉内膜剥离术相同。

2．肝素化后，在甲状颈干远近端用动脉钳阻断锁骨下动脉血流，在椎动脉远端阻断血流。用动脉打孔器在锁骨下动脉最高点打一孔为椎动脉移植作准备。于起始部离断椎动脉，切除椎动脉硬化狭窄段或内膜剥除，于打孔处与锁骨下动脉做端侧吻合（图9-62、63）。缝扎在锁骨下动脉的椎动脉残端。亦可做椎动脉与甲状颈干对端吻合，离断的甲状颈干远端需缝扎。如果椎动脉长度不足可加接一段游离的静脉。

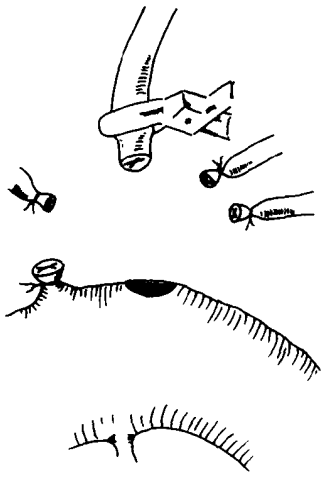

图9-62　切除硬化的椎动脉段，残端结扎

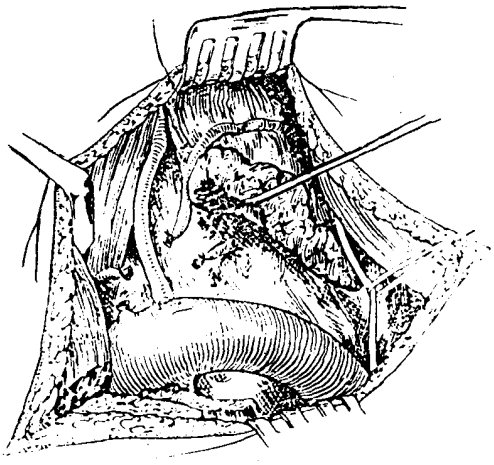

图9-63　椎动脉锁骨下动脉端侧吻合

二、椎动脉颈总动脉移植术

【手术适应证】

病变局限于起始部。适用于同侧颈动脉椎动脉均有病变，同一切口可完成颈动脉内膜剥除术及椎动脉颈总动脉移植术。单一椎动脉病变按下列手术方法。

【手术禁忌证】

对侧颈动脉及椎动脉高度狭窄或闭塞。椎动脉病变位于第二、三段。

麻醉、体位与椎动脉内膜剥除术相同。

【手术步骤】

1. 切口 于锁骨上窝、离锁骨1.5cm，胸锁关节处向外、略斜向上，长约6～8cm。离断颈阔肌、胸锁乳突肌、胸骨舌骨肌及胸骨甲状肌（图9-64）。若同时行颈动脉内膜剥除术需胸锁乳突肌前缘全长切口。

2. 剪开颈动脉鞘，游离颈动脉为吻合作准备。

3. 将颈总动脉拉向内侧，颈内静脉及迷走神经拉向外侧。

4. 按前述方法显露椎动脉。注意保护交感神经干和喉返神经。

5. 肝素化后，用动脉钳阻断锁骨下动脉及椎动脉血流。于起始部离断椎动脉，其残端缝扎。开放锁骨下动脉血流。阻断颈总动脉血流并于吻合处动脉壁做一相当于椎动脉口径的椭圆形切口，或用主动脉打孔器于颈总动脉外后侧打一大小约5mm×7mm的孔。将椎动脉与颈总动脉做端侧吻合，用神经钩拉紧缝线。开放椎动脉血流，在出血情况下结扎缝线。然后恢复颈动脉血流（图9-65、66）。安放负压引流，缝合切口。

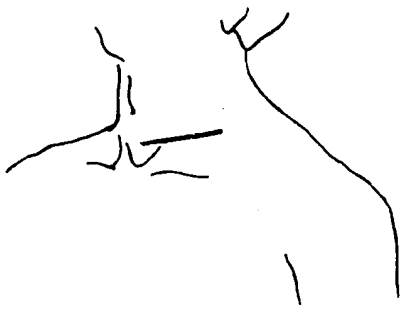

图9-64 切口示意图

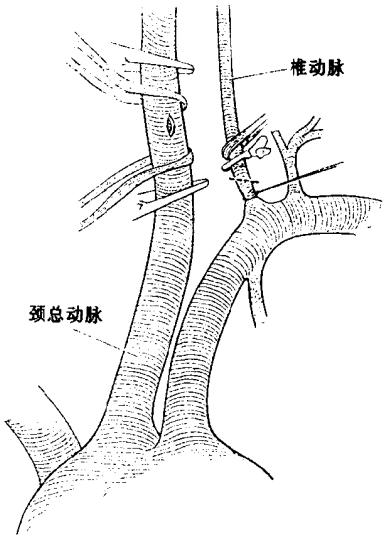

9-65 切断狭窄的椎动脉，颈总动脉相应部位做椭圆形切口

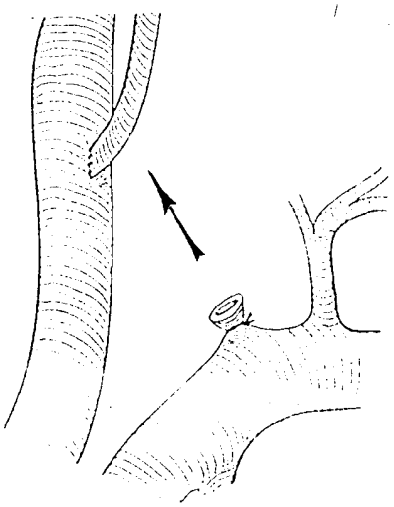

图9-66 椎动脉残端结扎，椎动脉与颈总动脉端侧吻合

三、椎动脉与锁骨下动脉自体大隐静脉搭桥术

【手术适应证】

凡不适宜前述移植术的椎动脉第一段病变者。

【手术禁忌证】

锁骨下动脉狭窄或闭塞。麻醉，体位与椎动脉内膜剥除术相同。

【手术步骤】

1．切口　锁骨上切口。自胸锁关节内侧向外伸展，长约6～8cm。离断颈阔肌、胸锁乳突肌及肩胛舌骨肌。

2．推开前斜角肌脂肪垫解剖前斜角肌。颈左侧，离断并结扎胸导管，操作要精细防止淋巴漏。颈右侧注意不损伤膈神经。靠近第1肋骨离断前斜角肌，暴露锁骨下动脉外侧部分。椎静脉、内乳动脉、甲状颈干及颈横血管如影响视野均可结扎离断。

3．按前述方法显露椎动脉。椎动脉一般隐藏于甲状颈干之后，向远端分离椎动脉。注意后方的星状神经节及横过前方的迷走神经。椎动脉后方可摸及第7颈椎横突。选择椎动脉吻合处。

4．按椎动脉直径选取自体大隐静脉（大腿或小腿）。并做远、近端标记，保存于平衡液内。

5．全身肝素化。静脉内注入肝素0.5mg/kg。

6．于锁骨下动脉第二段阻断血流，在其上缘做动脉切口，切口边缘剪除少许动脉壁使成为椭圆形切口。

7．大隐静脉远端与锁骨下动脉切口做端侧吻合。吻合完毕恢复锁骨下动脉血流。

8．清除椎动脉吻合处的外膜疏松结缔组织。阻断椎动脉血流。于椎动脉狭窄远端吻合处做纵行切口其长度相当于大隐静脉直径。大隐静脉另一端剪成斜面与椎动脉做端侧吻合。或离断椎动脉与大隐静脉对端吻合，椎动脉残端缝扎（图9-67、68）。

9．安放负压引流，缝合切口。

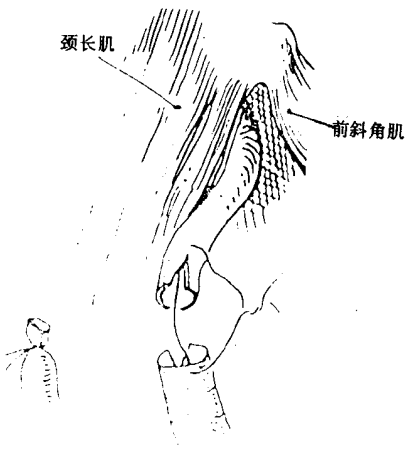

图9-67　椎动脉切断，近端结扎，远端楔形切开与大隐静脉行端端吻合

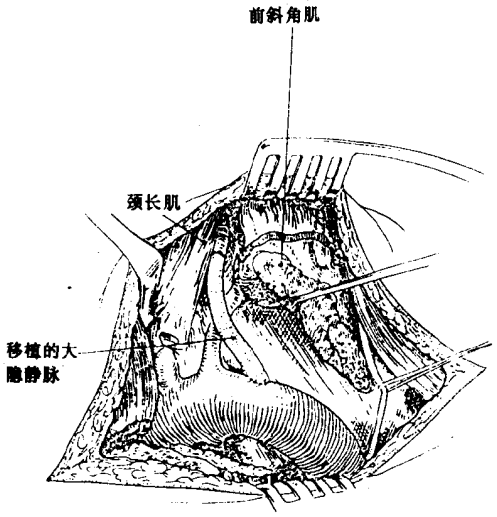

图9-68　椎动脉-锁骨下动脉大隐静脉吻合

四、椎动脉颈总动脉自体大隐静脉搭桥术

【手术适应证】

颈内动脉完全闭塞，脑血管造影证实后交通支通畅与前脑及后脑间有侧支循环。椎动脉第一、二段病变，包括：动脉硬化性狭窄、外在压迫、外伤、动脉瘤、动静脉瘘、纤维肌性发育不良等引起脑干缺血。

【手术禁忌证】

不适宜基底动脉病变。颈总及颈外动脉狭窄者。

【体位与切口】

与颈动脉内膜剥除术相同。切口长约 12～14cm（图 9-69）。

【手术步骤】

1．暴露椎动脉

（1）切开皮肤，离断颈阔肌。于胸锁乳突肌前缘纵深解剖。切口头侧注意保存耳大神经。将胸锁乳突肌拉向外侧，显出二腹肌及副神经。寻找第一颈椎横突，其标志是耳大神经横过第 1 颈椎横突前方。术者食指伸入副神经外侧二腹肌下方便可触到。将二腹肌拉向上方食指可触到第 2 颈椎横突。此处无明显标界，此乃椎动脉第三段所在。

（2）辨认提肩胛肌。把覆盖在表面的纤维脂肪清除便认出提肩胛肌的前缘。找出第 2 颈神经的前支。以第 2 颈神经前支为引导插入血管钳，将提肩胛肌抬起以防切断该肌时损伤后方组织。

（3）改善手术显露，切断提肩胛肌在第 1 颈椎的附着点。

（4）第 2 颈神经垂直经过椎动脉前方并分出 2～3 支。切断或拉开该神经才能暴露椎动脉（图 9-70）。

（5）因出血难以控制，分离此段椎动脉周围的静脉要特别小心，需借助手术放大镜。

（6）确定椎动脉的枕支位置以便吻合时阻断血流。椎动脉套上止血带便于使用动脉夹。

2．搭桥

（1）游离颈总动脉远端，选择吻合处，清理外膜及周围组织。

（2）于大腿取适当长度的大隐静脉，破坏其瓣膜。

（3）肝素化，静脉内注入肝素 5 000U。

（4）于第 1 颈椎横突下缘及第 2 颈椎横突上缘分别用无损伤动脉夹夹住椎动脉，并于两动脉夹间切断椎动脉，其近端缝扎。同时用动脉夹阻断枕支血流。

（5）吻合　椎动脉第三段远端与准备好的大隐静脉吻合。大隐静脉远端对椎动脉远端的端对端吻合，因其直径接近。用 7-0 聚丙烯缝线缝合。吻合完毕开放椎动脉血流，如返流满意再次阻断。将大隐静脉近端于颈内静脉后侧穿过与颈总动脉做吻合准备。用两把动脉钳阻断颈总动脉血流，两把钳子相距应 2cm 以上。用 5.2mm 主动脉打孔器在两把钳子间后侧打孔（图 9-71）。用 6-0聚丙烯缝线做大隐静脉与颈总动脉打孔处端侧吻合。或椎动脉第三段远端直接与颈外动脉对端吻合（图 9-72）。

【操作中可能发生的意外和错误及其预防】

1．Horner 征　分离椎动脉后侧时紧贴血管壁，可避免损伤星状神经节发生此并发症。

2．淋巴囊肿　由于结扎胸导管不完全所致。所有淋巴管均双重结扎，不要缝扎（针眼漏淋巴液）。一旦发生，应禁食数天，静脉补液，局部穿刺抽吸至痊愈。

3．血肿　要求术中止血彻底。较大血肿应于局麻下加以清除，以防止压迫移植的大隐静脉形成血栓。

4．不要将甲状颈干误认为椎动脉，椎动脉向后向上，无分支，其前方有椎静脉及分支。甲状颈干几乎立即分支。

5．移植的大隐静脉无张力。

6．颈外动脉入口一定要无硬化斑。

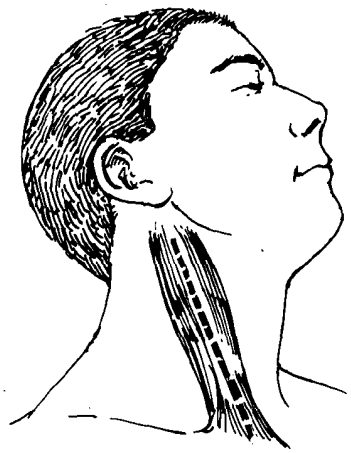

图 9-69　切口示意图

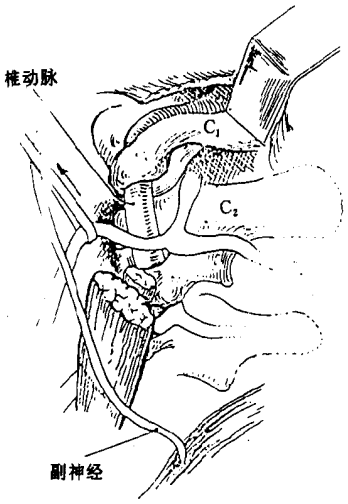

图 9-70　显露椎动脉

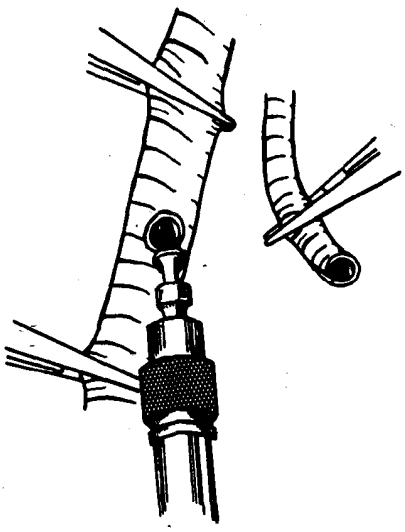

图 9-71　颈总动脉后侧用主动脉打孔器打孔

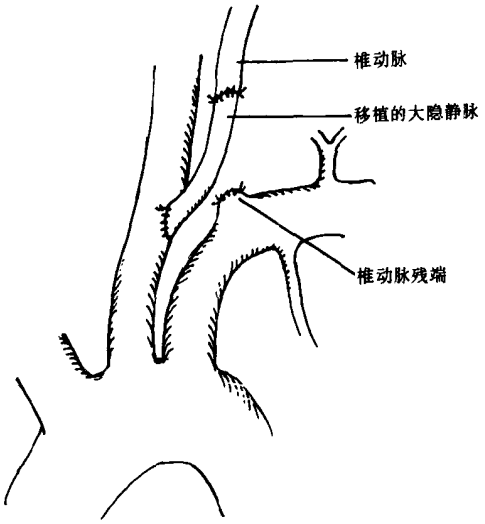

图 9-72　椎动脉-颈总动脉大隐静脉旁路移植

7. 需采用手术放大镜及显微外科技术。

8. 分离椎动脉远端周围要小心进行，不要误伤静脉。遇到出血不要急于上止血钳，多数情况用手压迫可以止血。

【术后处理】

与椎动脉内膜剥离术相同。 （王恢远）

第七节 颅内动脉瘤手术

【概述】

颅内动脉瘤90%位于脑底动脉环（图9-73）。颅内动脉瘤的治疗方法有手术和非手术两种。非手术治疗法只作为手术治疗的辅助方法或动脉瘤破裂引起蛛网膜下腔出血的治疗。

手术治疗有间接手术和直接手术两种（图9-74）。间接手术指在动脉瘤的近端结扎载瘤动脉，以降低动脉瘤内的血流速度和血压，促使动脉瘤内血栓形成，从而达到减少动脉瘤破裂出血，甚至闭塞动脉瘤。直接手术需开颅，属神经外科范畴。本节只介绍间接手术方法。

一、颈动脉结扎术

【手术适应证】

1. 岩骨段颈内动脉瘤。
2. 海绵窦内颈内动脉瘤。
3. 床突旁颈内动脉瘤。

【手术禁忌证】

1. 伴有脑血管痉挛。
2. 脑侧支循环不良（详见侧支循环功能测定）。
3. 结扎对侧颈动脉狭窄。
4. WFNS分级4和5级病人。
5. 伴颅内血肿。

脑侧支循环功能测定

1. 脑血管造影 造影时压迫颈总动脉，了解前交通和后交通动脉的功能。当行病变对侧颈动脉造影时，压迫患侧颈动脉，如患侧大脑前动脉、大脑中动脉显影，则提示前交通动脉功能良好。做同侧椎动脉造影时，压迫患侧颈动脉，如患侧后交通动脉显影，示其功能良好。

2. 脑血流（CBF）测定

(1) 暂时阻断颈内动脉（ICA）后，每分钟CBF＞30ml/100g脑组织，可在颅内外动脉（EC/IC）吻合术配合下，一次结扎ICA。

(2) 暂时阻断ICA后，每分钟CBF＝20～30ml/100g脑组织，应在EC/IC吻合术配合下，慢性阻断ICA。

(3) 暂时阻断ICA后，每分钟CBF＝15～20ml/100g脑组织，应在EC/IC吻合术配合下，慢性结扎颈总动脉（CCA）。

(4) 暂时阻断ICA后，每分钟CBF＜15ml/100g脑组织，禁忌结扎ICA或CCA。

3. SPECT测定 在脑血管造影后换6F 双腔带气囊导管，置入ICA，用造影剂充盈气囊，阻断ICA。比较阻断ICA前后神经系统体征，如无变化，继续阻断15分钟，并静脉注入^{99m}锝-HMPAO 740MBq，进行SPECT检查，大脑^{99m}锝-HMPAO脑灌注对称，示病人可耐受永久性阻

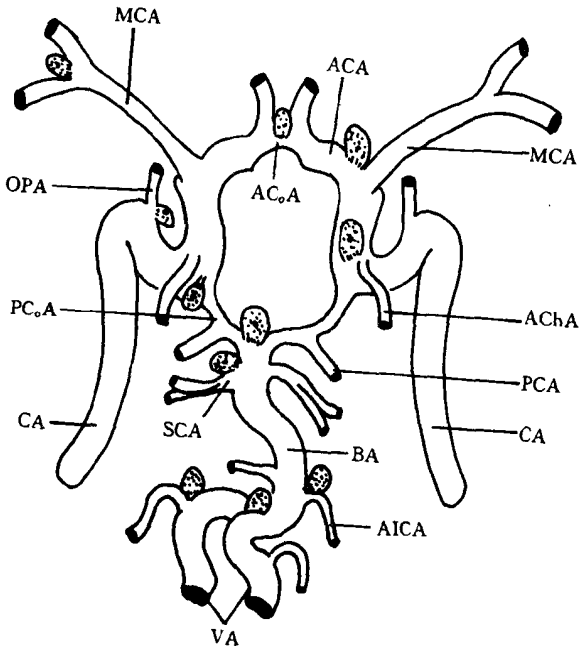

图 9-73　颅内动脉瘤好发部位　90%位于脑底动脉环
ACA 大脑前动脉　MCA 大脑中动脉　AChA 脉络膜前动脉
PCA 大脑后动脉　CA　颈内动脉　BA 基底动脉
AICA 小脑前下动脉　VA 椎动脉　SCA 小脑上动脉
PC_0A 后交通动脉　OPA 眼动脉　AC_0A 前交通动脉

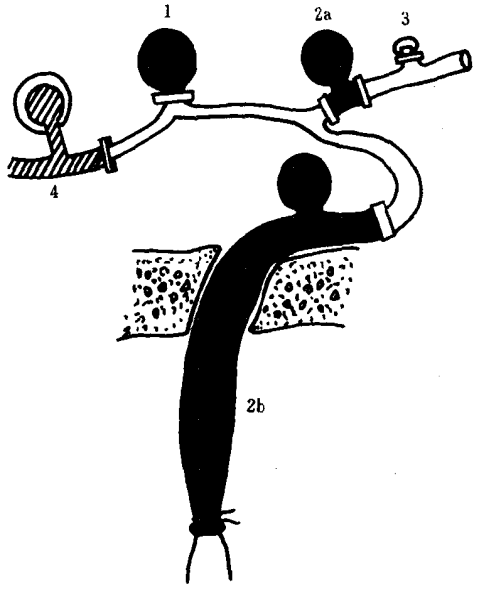

图 9-74　颅内动脉瘤常用手术方法示意图
1　瘤颈夹闭　2a　动脉瘤颅内孤立　2b　动脉瘤颅内外孤立
3　动脉瘤切除　4　动脉瘤近端供应动脉阻断

断颈动脉；如不对称，易发生脑缺血。也可比较颈动脉阻断前后 SPECT 的变化：阻断颈动脉前 24～48 小时^{99m}锝-HMPAO 为基数，阻断后 SPECT 无变化者，可耐受永久性颈动脉阻断，否则表示侧支不良。

【结扎动脉选择】

ICA 和 CCA 结扎后的并发症、病残率和远期动脉瘤再出血率无明显差别。多数人主张结扎 ICA，理由：①ICA 结扎效果较 CCA 好。②易与颅内 ICA 阻断结合（即孤立术）。③易于辅以 EC/IC 吻合。

【颈部颈动脉的显露方法】

见图 9-75。

体位：仰卧，肩下垫小枕，使颈过伸，头转向对侧。

皮肤切口和颈动脉显露：局麻或全麻。沿胸锁乳突肌前缘做斜行切口，长约 5～6cm，切口中点相当于甲状软骨上缘平面。沿皮肤切口切开皮下组织和颈阔肌，沿胸锁乳突肌前缘游离后，将其向后外方牵开，显露颈内静脉。将静脉向外侧牵开即见颈动脉。先在术野下端将颈总动脉（CCA）游离，然后向上解剖，游离颈外动脉（ECA）和颈内动脉（ICA）。ECA 位于 ICA 前内方，在颈动脉窦附近 ECA 发出甲状腺上动脉，故易与 ICA 识别。ICA 自 CCA 分出后，向上走行，位于二腹肌后腹深面，经岩骨的颈动脉管入颅。ICA 在颈部没有分支。

【颈动脉结扎方法】

1．丝线结扎　操作方法同一般结扎较大血管的方法。由于常将血管内膜和中层勒断，内膜损伤后容易发生血栓，又因血管结扎，血压大大降低，更促使血栓形成。颈动脉内的血栓可向上扩展，进入颈内和颈外动脉，最后将大脑前动脉和中动脉阻塞。为了避免结扎时损伤血管内膜，可在结扎线与血管之间衬一层筋膜或肌肉，但有时衬垫物会自结扎线下滑脱。可采用如图 9-76 的方法，将结扎线贯穿于衬垫的筋膜上，再行结扎。

2．褥式缝合　图 9-77 示 Poppen 的手术方法。此法用重复褥式缝合将血管腔闭塞。管腔闭塞后，在缝合区远端血管搏动消失。为防止管腔再通，可在缝合区的上下两端外加双重细线结扎。

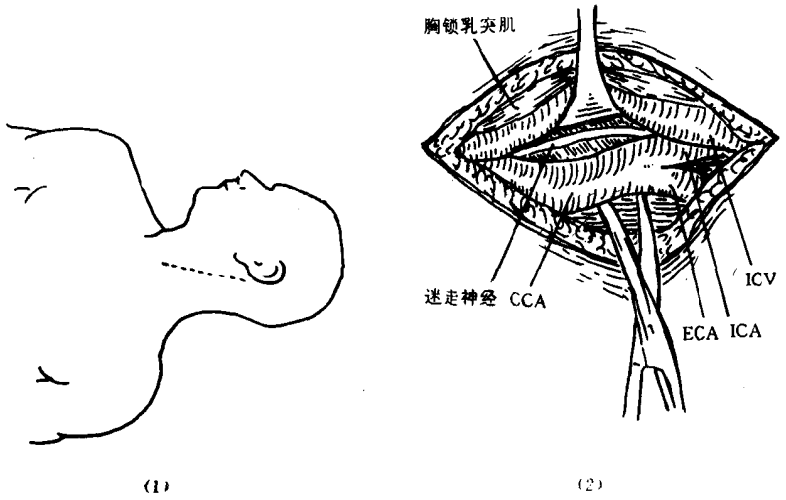

图 9-75　颈内动脉（ICA）和颈外动脉（ECA）显露

（1）病人体位　（2）切口显露　CCA 颈总动脉

ECA 颈外动脉　ICA 颈内动脉　ICV 颈内静脉

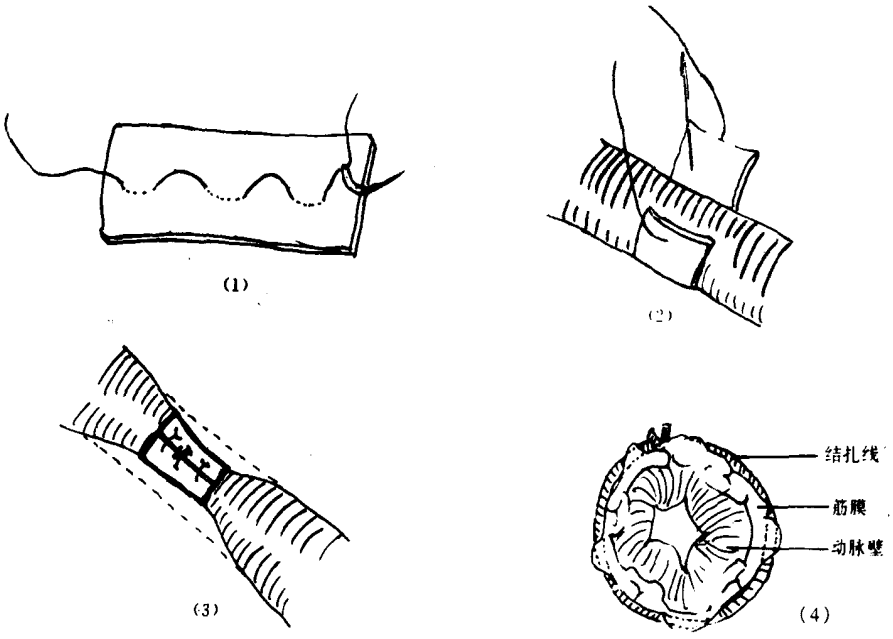

图 9-76 颈动脉丝线结扎法（筋膜衬垫）

(1) 筋膜上贯穿结扎线 (2) 筋膜围绕动脉 (3) 结扎 (4) 结扎后切面示意图

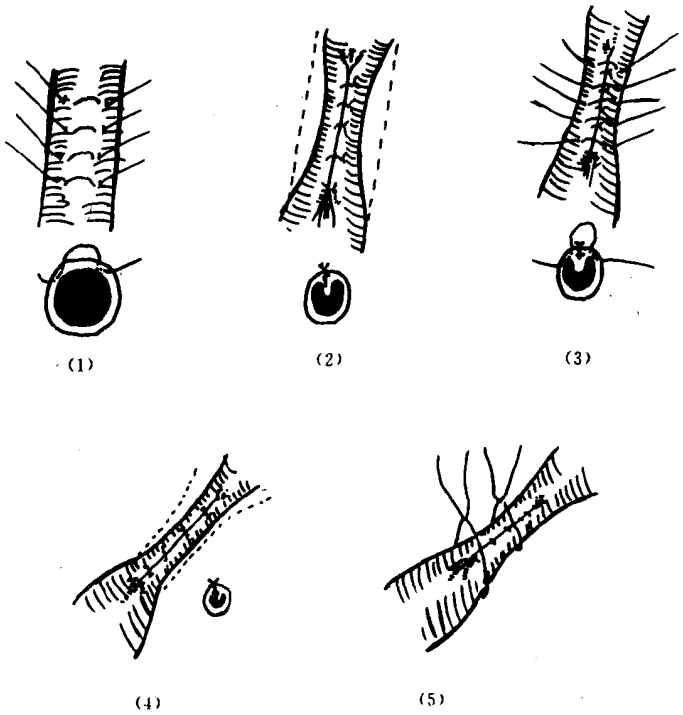

图 9-77 Poppen 褥式缝合法

(1) (2) 第一排褥式缝结 (3) (4) 第二排褥式缝结 (5) 外加双重丝线结扎

3．金属血管夹　文献中曾有多种金属血管夹用于颈动脉结扎，其原理与颅内止血用的银夹相似。金属用铝、银、钽等均可。此法的优点是使用简便，缺点是在颈部遗留一个皮下结节。扣结金属夹时不宜太紧，以免引起局部血管壁坏死。

4．筋膜带扣结　用筋膜条代替丝线结扎血管，图 9-78 是 Kerr 的手术方法。本法缺点是筋膜带能被吸收，因而效果不好，而且扣结部位有瘢痕形成，时间愈久，瘢痕愈多。此法较金属夹的优点是不引起血管壁坏死。

5．用特制血管钳将颈动脉分次夹紧　上面几种方法，都是一次将颈动脉完全闭断。在临床上有时须分次逐步地将颈动脉闭断，如采用上述诸法，就必须将手术分次施行。第一次仅将颈动脉部分闭断，以后逐次将扣结扎紧，直至完全闭断。这种方法比较麻烦，所以有些作者设计出可以在体外操作、逐步夹紧的血管钳，以避免多次打开伤口，扎紧血管。如图 9-79 用 Crutchfield 设计的专门钳夹颈动脉的血管钳。此钳特点是旋柄可以取下。手术时将颈动脉显露后，放置血管钳，再从另一皮肤小切口放入旋柄。伤口缝合。术后逐日旋紧血管钳，直至将动脉完全闭断，再将旋柄取出，血管钳则长期留在体内。

结扎动脉时进行的试验

1．压颈试验　在手术显露颈动脉后，在直视下进行。结扎动脉之前，先用活扣将颈动脉扣紧，观察 20～30 分钟。如果在这期间出现脑缺血症状，表明侧支循环不良，不能将颈动脉完全闭断。应立即将活扣放松，可将动脉部分结扎后重复试验。再度出现脑缺血症状时，须将结扎再次放松，直至不再发生缺血现象为止。颈动脉完全闭断后出现脑缺血症状的病人，只能使用螺旋动脉夹或施行颈动脉部分结扎术，将动脉一步步扣紧，直至完全闭断。作动脉部分结扎时，手术分次进行，逐次将动脉扎紧。每两次手术相隔时间约为 3～4 天。每结紧一次，都要在手术中观察脑部侧支循环情况，如上所述。

压颈试验阴性的病人，并不足以保证结扎颈部动脉后不出现脑缺血症状。这种延迟脑缺血现象可发生在颈动脉结扎后 2 小时至 8 天内。另一方面，有不少压颈试验阳性的病人，如改用螺旋夹将颈动脉缓缓夹闭，却能耐受。所以，对于颅内动脉瘤病人，不论压颈试验的结果如何，最好用螺旋夹将颈动脉缓缓夹紧，以减少出现并发症的机会。

2．颈内动脉压测定　在手术时完全阻断颈总动脉的血流后，测定颈内动脉血压的降低程度，根据下降程度，可推测病人是否耐受颈总动脉阻断，以及确定颈总动脉逐步阻断的时间。阻断颈总动脉后颈内动脉平均动脉压下降 50％以下者，表明侧支循环较好，螺旋动脉夹可在 3～4 天内完全闭紧；超过 50％～75％者，在 5～7 天内闭紧；下降 75％～85％者，表明侧支循环不良，需 10～14 天才能将动脉夹闭紧，甚至不能耐受颈动脉阻断。

手术后螺旋动脉夹的闭紧程序

螺旋动脉夹闭紧的时间，取决于颈内动脉的平均动脉压在颈总动脉完全阻断后的下降程度，已如前述。

放好动脉夹后，在闭紧过程中，病人绝对卧床。动脉夹在手术后次日开始闭紧。闭紧前测定视网膜平均动脉压，作为颈内动脉平均动脉压的参考基础值。然后开始旋紧夹子。每将螺丝旋紧半圈，测定视网膜动脉压一次，直至平均动脉压下降 10％，中止旋紧。这就是一天的旋紧量。每日用同样方法旋紧一次，直至完全闭断血流。如果没有测定视网膜动脉压的条件，也可简单地每天旋紧半圈，直至完全闭断。通常在开始旋紧夹子时，要旋紧很多才能使视网膜动脉压降低少许。当动脉已大部分夹闭后，只要稍稍旋紧夹子（1/2 圈），压力就会显著下降，所以当夹子接近于完全闭断时，要特别小心，不可旋紧过多。

每次旋紧动脉夹后，在 8 小时内，应每半小时观察意识和生命体征一次，每 15 分钟观察肢体肌力一次。

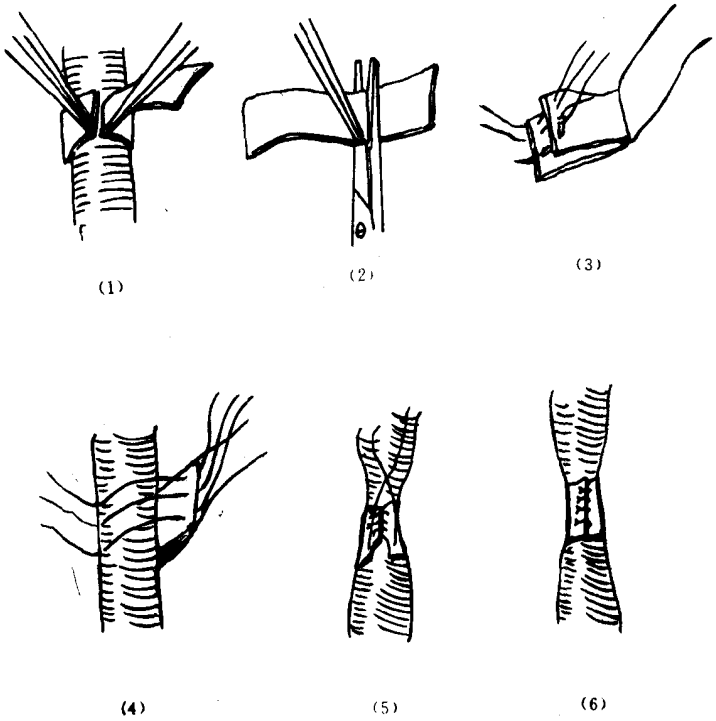

图 9-78 Kerr 筋膜带扣结法

(1) 筋膜宽 0.5～1.0cm，用镊子夹住，围绕血管量出其周径 (2) 按此周径剪断筋膜 (3) (4) 将筋膜重叠，穿好结扎线 (5) (6) 结扎缝线

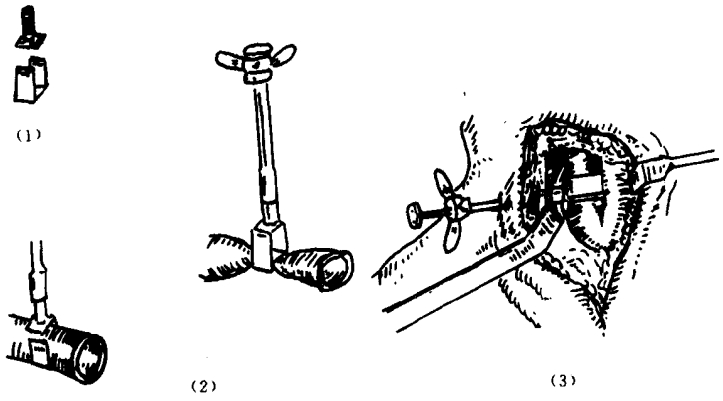

图 9-79 Crurcafield 颈动脉血管钳

(1) 血管钳上有螺纹，旋紧螺纹后能把血管钳夹紧

(2) 螺纹旋柄扣住血管钳上的螺纹，血管钳套住并夹紧颈动脉

(3) 血管钳套在颈动脉上，旋柄从另一个皮肤切口放入，扣住钳上的螺纹

夹子闭断后，摄X光片以确定夹子完全闭合。观察24小时，如无不良反应，就可将旋柄取下，缝合伤口。病人可逐步起床活动。

【颈部动脉一次完全阻断后的注意事项】

1．如果出现脑缺血症状如意识障碍、偏瘫、失语等，应立即将动脉结扎松开。

2．仔细观察血压改变。术后必须维持足够的血压，使脑组织能获得充足的血供。一般在术后3小时内应每隔15分钟测量血压一次，其后6小时内每30分钟测一次，以后3天内每小时一次。血压超过16.0kPa（120mmHg）时，病人取平卧位。通常维持平卧3天，然后缓缓将床头抬高。血压低于13.3kPa（100mmHg）时，应将床脚抬高，取头低位，血压常回升，如能维持在正常水平，12小时后再恢复平卧位。如再度出现血压下降，应重新采取头低位。如果取头低位仍不能使血压回升，应予输血。以使血压维持在16.0～20.0kPa（120～150mmHg）为度。

3．使用抗动脉痉挛药物，如尼莫地平等。

4．静脉点滴低分子右旋糖酐和丹参，口服肠溶阿斯匹林、潘生丁等，预防颈动脉残端血栓形成脱落引起脑栓塞或血栓向颅内蔓延引起脑缺血。

【颈部动脉阻断近期并发症及其处理】

有脑缺血、伤口感染、颈动脉坏死出血。

脑缺血　颈部动脉一次完全阻断后，脑缺血症状发生率较高，为19%～32.3%。缺血症状发生时间，在完全阻断后立即出现者占22%，6小时内出现45%，24小时内65%，48h内79%。有5%发生在一周以后。缺血症状的发生频数，随年龄的增大而升高。颈总动脉一次完全阻断发生脑缺血占28%，颈内动脉一次完全阻断者占49%。颈部动脉结扎后因脑梗死死亡占9.3%。如果出现脑缺血症状后立即松开动脉阻断，有35%的病人脑功能得以恢复，15%脑功能不能恢复，44%死亡。9%的病人在阻断颈部动脉后死亡或遗有永久性神经功能障碍。

用螺旋夹逐步阻断颈总动脉时脑缺血症状的发生频数，据Odom等（1968）220例报告，为15.5%。近来，随着显微血管手术的开展、采用颅内外血管吻合配合治疗，虽然提高了颈动脉结扎的安全性，但仍不能完全杜绝脑缺血的发生。

脑缺血后处理　病人出现脑缺血症状，应立即完全解除颈动脉的阻断，松开动脉夹、或拆除结扎线。然后测定两侧视网膜动脉压。如果两侧压力相等，提示颈动脉内未有血栓形成。如果两侧视网膜动脉压在松开动脉阻断后仍然相差很多，则提示颈总或颈内动脉有血栓形成可能，应考虑行清除血栓的手术。如脑缺血症状已出现1小时以上，在松开动脉阻断前先行打开颈部伤口，了解颈动脉内是否已形成血栓。如已形成血栓，应先清除血栓再恢复颈动脉血流，以免将栓子冲入颅内动脉。

恢复颈动脉血流后，病人绝对卧床；使用动脉扩张药物，注意维持血压，以保证脑组织的充分血供。2～3天后如果神经症状消失，病情良好，可重作颈部动脉阻断；如果神经症状无恢复，不再进行颈部动脉阻断。

【颈部动脉结扎远期并发症】

远期并发症包括：①缺血性中风的发生率增高。颈部动脉结扎去除了脑的一个重要供血来源；患者经过这种手术后，虽然术后近期无脑缺血表现，但长期随访发现，病变比较容易发生在结扎侧，甚至结扎对侧发生缺血性中风，发生率为14%～20%，为正常人的25倍。②一侧颈动脉结扎后，其他脑部动脉供血负担加重，因而可促使对侧颈动脉发生动脉瘤。

颈部动脉阻断的疗效

颈部动脉阻断后再发生蛛网膜下腔出血率在8%以下。在阻断后1个月至4年以上重复脑血管造影，动脉瘤不再显影者占5%，瘤体缩小者20%，瘤体大小不变者13%，瘤体增大者2.4%。

二、椎动脉结扎术

【手术适应证】下列椎-基动脉无法直接手术时，可采用椎动脉阻断。

1．层间或梭形动脉瘤范围较广泛。

2．巨大动脉瘤。

【手术禁忌证】

同颈动脉结扎术。

脑侧支循环功能的测定　同颈动脉结扎术，在术前应通过血管造影、TCD、SPECT 等方法了解脑底动脉的侧支功能，然后设计手术方案，既要尽可能阻断动脉瘤的血供，又要尽量避免发生脑干缺血。但是，要认识到即使术前侧支循环良好，术中和术后仍有可能发生脑干缺血。

【手术步骤】

1．单侧椎动脉结扎　用于动脉瘤由一侧椎动脉供血者，其两侧椎动脉吻合良好，基底动脉由对侧椎动脉和颈内动脉系统供血。

2．双侧椎动脉结扎　动脉瘤涉及双侧椎动脉或位于基底动脉上，并由双侧椎动脉供血，此时虽可以阻断双侧椎动脉，但颈动脉系统必须能对基底动脉供血。

3．颈部椎动脉结扎术（图 9-80）

麻醉　局麻。

体位　仰卧，头转向对侧，术侧肩下垫小枕，使颈略过伸。

方法　在下颈部甲状腺平面，沿胸锁乳突肌前缘做纵行切口。沿皮肤切口切开颈阔肌。游离

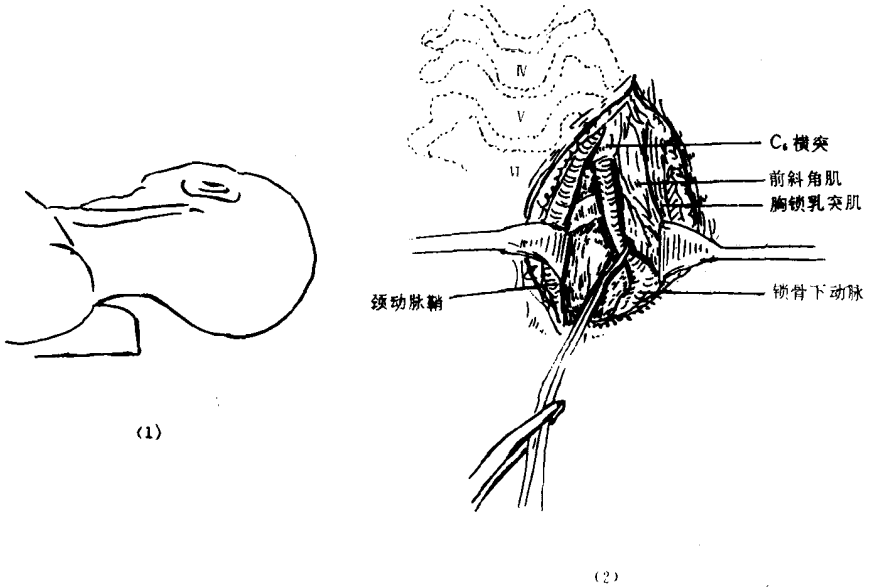

图 9-80　椎动脉的手术显露

(1) 病人体位与切口

(2) 向外侧牵开胸锁乳突肌，向内侧牵开颈动脉鞘，在第 6 颈椎横突下方解剖出椎动脉，并用纱布条牵起

（图 9-51～9-80 引自：Berguer, R, Bauer RB. Vertebrobasilar arterial occlusive disease: medical and surgical management. New York: Raven Press, 1984）

胸锁乳突肌前缘，向外侧牵开该肌。显露肩胛舌骨肌，并切断之。椎动脉在前斜角肌内侧自锁骨下动脉分出，向后上方走行，经前斜角肌与项最长肌（椎前肌肉）之间，进入第6颈椎横突的椎动脉孔。其前方为颈总动脉和椎静脉，前下方有甲状腺下动脉与之交叉，其后方为第6颈椎横突、颈下交感神经节和颈7、8两脊神经的前支。椎动脉显露法如下：将颈动脉鞘和甲状腺包膜分离，分别把两者向两旁牵开或将颈动脉向内侧牵开，甲状腺下动脉向下方牵开，显露深部椎前肌肉。然后触摸第6颈椎横突，在其下方可摸到椎动脉搏动。在搏动部位的表面将椎前肌分裂，即可显露椎动脉，游离2cm长，结扎方法同颈动脉结扎。

（周良辅）

主要参考文献

1. 钱允庆：颈总动脉瘤切除及人造血管移植术．中华外科杂志，1964，12：663．
2. 陈福真，符卫国．颅外颈动脉瘤外科治疗的若干问题．上海医学，1992，15：687．
3. 黄志强．颈动脉体瘤（2例报告及文献复习）．中华外科杂志，1958，6：131．
4. 冯发贤，施群，郑佳瑾．大隐静动脉移植治疗颈动脉体瘤．上海第一医学院学报，1979，6：343．
5. 符卫国，陈福真．颈动脉体瘤的外科治疗．上海医学，1991，14：10．
6. 陈福真，吴肇光．颈动脉体瘤．见：石美鑫，熊汝成，李鸿儒，等．主编．实用外科学（上册）．第一版．北京：人民卫生出版社，1992．923～928．
7. 王恢远，于国涛．颈动脉内膜剥离术的技术问题．天津医药，1986，14：752．
8. 王恢远，于国涛．影响颈动脉内膜剥离术效果的因素．继续医学教育学报，1989，3：72．
9. 史玉泉．颅内动脉瘤．见：石美鑫、熊汝成，李鸿儒等主编．实用外科学．第一版，北京：人民卫生出版社，1992，1169～1177．
10. 周良辅．颅内动脉瘤治疗的一般方法．见：蒋大介，杨国源．主编．实用神经外科手术学．上海：上海科学技术出版社，1988，264～273．
11. 周良辅．颈动脉阻断在颅内动脉瘤治疗的应用．国外医学（外科），1984，6：350．
12. Cooper A. Account of the first successful operation performed on the common carotid artery for aneurysm in the year 1808 with the postmortem examination in the year 1821. Guy's HOSP. Rep, 1836, 1: 53.
13. Winslow N: Extracranial aneurysm of the internal carotid artery. History and analysis of cases registered up to August 1, 1925. Arch Surg, 1926, 13: 689.
14. Mccollum CH, Wheeler WG, Noon G. P, et al. Aneurysms of the extranial Carotid artery. Twenty-one years'experience. Am J Surg, 1979, 137: 196.
15. Goldstone J. Aneurysms of the extracranial carotid artery. In: Rutherford. ed. Vascular surgery. 3rd ed. Philadelphia: Saunders company, 1989. 1418～1421.
16. Dean RH. Aneurysms of the carotid artery. In: Sabiston. ed. Textbook of surgery. Philadelphia: Saunders company, 1991. 1560～1562.
17. Shaha AK, Phillips T, Scalea T, et al. Exposure of the internal carotid artery near the skull base: The posterlateral anatomic apporach. JVS, 1988, 8: 618～622.
18. Goldstone JY. Aneurysms of the extracranial carotid artery. IN: Rutherford. ed. Vascular surgery 4th ed. Philadelphia: Sunder Co, 1995. 1600～1610.
19. Shamblin WR. Carotid body tumor: Clinicopathologic analsis of ninety cases. Am J Surg, 1971, 112: 732.
20. Monro RS. The natural history of carotid body tumors and their diagnosis and treatment with a report of five cases. Brit J Surg, 1949～1950, 37: 445.
21. Imparato AM. Extracranial vascular disease: Advances in operative indications and technique. World J Surg, 1988, 12: 756.
22. Dean RH. Carotid body tumors. In: Sabiston DV. eds. Textbook Of Surgery. 14th ed. Philadilphia: Saun-

ders, 1991. 1562～1564.

23. Cottrell ED, SmithLC. Carotid body tumors. IN: Rutherford. ed. Vascular surgery 4th ed. Philadelphia: Saunders Co, 1995. 1623～1626.
24. Blaisdell, FW, LimR, Hall AD. Technical result of carotid endarterectomy. Am J Surg, 1967, 114: 239.
25. Bland Je, Chapman RE, WglieEJ. Neurological Complications of Carotid artery surgery. Ann Surg, 1970, 171: 459.
26. DeBakey MES. Successful carotid endarterectomy for cerconovascular insufficicncy, 19 years follow up. JAMA, 1975, 233: 1083.
27. Havnes CD, Dempsev RL. Carotid endarterectomy. review of 276 cases in a community hospital. Ann Surg 1979, 189: 758.
28. Thompson JE, Austin DJ, Patman RD. Carotid endarterectomy for cerebrovascular insufficiency, Long term results in 592 patients followed up to thirteen years. Ann Surg 1970, 172: 663.
29. Anthony T, Johns K. Optimal outcome for high-risk carotid endarterectomy. Am surg, 1994, 167: 469.
30. Peitzman AB, Webster MD, Loubeau JM, et al. Carotid endarterectomy under regional anesthesia. Ann Surg, 1982, 196: 59.
31. Hafner CD, Evans WE. Carotid endarterectomy with local anesthesia: Results and advantages. J Vase Surg, 1988, 7: 232.
32. Lees CD, Hertzter NR. Postoperative stroke and neurologic complicatians after carotid endarterectomy. Arch Surg, 1981, 116: 1561.
33. Chou SN. Embolectomy of middle cerebral artery. Report of a case. J Neurosurg, 1963, 20: 161.
34. Kaste M, Waltimo O. Prognosis of patients with middle cerebral artery occlusion. Stroke, 1976, 7: 482.
35. Piepgras DG, Sundt TMJr. Operative management of intracnanial arterial occlusions and acute ischemic stroke. Neurological Surgery. Vol3 ed2. Philadelphia: Saunders, 1982, 1619～1626.
36. Meyer FB, Piepgras DG, Sundt TM, et al. Emergency embolectomy for acute occlusion of the middle cerebral artery. J Neurosurg, 1985, 62: 639.
37. Zlotnike. Thrombectomy of the middle cerebral artery. J Neurosurg, 1975, 42: 723.
38. Yoshimoto T, Ogava A, Sekih, et al. Clinical course of acute middle cerebral artery occlusion. J Neurosurg, 1986, 65: 326.
39. Little JR. Modification of acute focal ischemia by treatment with mannitol and high close dexamethasone. J Neurosurg, 1978, 19: 517.
40. Astrup J, Siesjo BK, Symon L. Thresholds in cerebral ischemia. ——The ischemic Penumbra. Stroke, 1981, 12: 723.
41. Lougheed WH. Gunton RW, Barnett HJM. Embolectomy of internal carotid middle and anterior certral arteries——report of a case. J Neurosurg, 1965, 22: 607.
42. Dujorng M, Osgood CP, et al. Middle cerebral artery microsurgical embolectomy. Surgery, 1976, 80: 336.
43. Okada Y, Shima T, Okia S, et al. Experimental microsurgical operation after middle cerebral artery embolization in the dog. J Neurosurg, 1983, 58: 259.
44. Roon AJ, Ehrenfeld WK, Cooke PB, et al. Vertebral artery reconstruction. Am J Surg, 1979, 138: 29.
45. Reul GJ, Cooley DA, Olson SK, et al. Long-term results of direct vertebral artery operations. Surgery, 1984, 96: 854.
46. Berguer R, Bauer RB. Vertebral artery reconstruction. A successtul technique in selected patients. Ann Surg, 1981, 193: 441.
47. Cormier JM, laurian C. Surgical management of vertebral-basilar insufficiency. J Cardiovasc Surg, 1976, 17: 205.
48. Edwards WH, Mulherin JL Jr. The surgical approach to significant stenosis of vertebral and subclavian arteries. Surgery, 1980, 87: 20.

49. Edwards WH, Wright RS. Current Concepts in the management of arteriosclerotic lesions of the subclavian and vertebral arteries. Ann Surg, 1972, 175: 975.
50. Powers SR Jr, Drislane TM, InadoliEW. The surgical treatment of vertebral artery insuffiency: Successes and failures. Arch Surg, 1963, 86: 60.
51. Bainer WG, QuianzonEP, LiggettMS, et al.
Surgical Considerations in the treatment of vertebro-basilar arterial insufficiency. Am J Surg, 1970, 120: 594.
52. Rosen thal D, Coxxman D, Ludig B, et al, Results of carotid endarterectomy for vertebral basilar insufficiency: An evaluation over the years. Arch Surg, 1978, 113: 1361.
53. Chung WB. Long-term results of Carotid Surgery for cerebrovascular insufficiency. Am J Surg, 1974, 128: 262.
54. Crawford ES: Debakey ME, Fields WS. Roentgenographic diagnosic and surgical treatment of basilar artery insufficiency. JAMA, 1958, 168: 509.
55. Malone JM, Moore WS, HamiltonR, et al. Combined carotid-vertebral vascular disease.
Arch Surg, 1980, 115: 783.
56. Roon AJ, Ehrenfeld WK, Cooke PB, et al. Vertebral artery reconstruction.
Am J surg, 1979, 138: 29.
57. Edwards WH, Wright RS. Current Concepts in the management of arteriosclerotic lesions of the subclavian and vertebral arteries.
Ann Surg, 1972, 175: 975.
58. Berguer R, Bauer RB. Vertebral artery reconstruetion.
Ann Surg, 1981, 193: 441.
59. Berguer R, Lourdes V, Andaya WD. Vertebral artery bypass.
Arch Surg, 1976, 111: 976.
60. Cormier JM, Laurian C. Surgical management of vertebral-basilar insufficiency.
J Cardiovasc Surg, 1976, 17: 205.
61. Edwards WH, Mulherin JLJR. The Surgical approach to significant stenosis of vertebral and subclavian arteries.
Surgery, 1980, 87: 20.
62. Edwards WH, Mulherin JL JR. The surgical managememt of proximal subclavian vertebral artery stenosis.
Contemp Surg, 1980, 17: 11.
63. Jones HR, Milikan CH, Sandok BA. Temporal profile (clinical course) of acute vertebrobasilar system infarction.
Stroke, 1978, 11: 173.
64. Peterman SB. Improved detection of cerebral hypoperfusion with ICA balloon test occlusion and Tc-HMPAO cerebral perfusion SPECT imaging. AJNR, 1991, 12: 1035.

第十章　胸内血管手术

第一节　动脉导管未闭手术

【概况】　动脉导管为胎儿期血液循环的主要通道，引导肺动脉血液至降主动脉。出生2月内大多数婴儿的动脉导管完成组织性闭塞，形成动脉导管韧带，如果在6个月以上动脉导管仍保持开放，左至右分流持续存在，则很难有自行闭合的机会，形成动脉导管未闭。经动脉导管左至右分流增加了左心房和左心室容量负荷和肺的主动性充血，晚期发生肺动脉高压又增加了右心室负荷，最后可发生充血性心力衰竭。

动脉导管未闭是常见的先天性心脏病，其发病率仅次于房间隔缺损，也是最早应用外科手术纠治的一种先天性心脏病，早在1938年Gross首先成功地结扎了未闭动脉导管。

【手术适应证】　2岁以上儿童经确诊动脉导管未闭，如无禁忌证，都应手术治疗，手术年龄以2～6岁为宜，左至右分流量甚大，且有充血性心力衰竭者，应早期手术。合并有细菌性动脉导管内膜炎者应在抗生素保护下早期手术。一般情况下，都应在学龄前施行手术。

【手术禁忌证】

1．严重肺动脉高压症，足趾出现紫绀时；

2．合并细菌性动脉导管内膜炎时，最好经大剂量抗生素治疗，在感染控制3月后再行手术，但如药物治疗无效时，也可在大剂量抗生素保护下施行动脉导管结扎术，往往在手术后血液培养即转阴性，感染得到控制；

3．合并存在其他心脏畸形如法乐四联症，室缺或房缺等，都应同期手术闭合动脉导管和纠治合并畸形。但在合并房缺或室缺病人，如术前检查确定左至右分流量较大，而且以动脉导管未闭为主，也可采用分期手术，先闭合动脉导管，再择期施行房缺或室缺修补术。

【术前准备】　按全身麻醉常规做术前准备，应用无创性血氧计测手指和足趾的血氧饱和度。

【麻醉】　气管内插管全身麻醉。

【体位】　病人置于90°右侧卧位，左侧朝上（图10-1）。

【手术步骤】　经左侧第4肋间切口进入胸膜腔，将左肺向前、向下推开，显露上纵隔，在迷走神经后方自左锁骨下动脉开口水平向下剪开纵隔胸膜，直达肺门，将纵隔胸膜前切沿向前方牵引开，稍加分离即可显露迷走神经及绕过动脉导管的喉返神经（图10-2）。在动脉导管的主动脉端剪开血管鞘膜，用剪刀或小纱布球将鞘膜和附近的心包膜向肺动脉侧推开，即显露动脉导管，然后用钝头直角钳分离动脉导管的上、下缘，最后分离导管的后侧，注意紧贴主动脉分离，以免损破动脉导管和肺动脉。如果动脉导管较粗短，可用2根纱带分别在动脉导管的上、下方绕过胸主动脉（图10-3）。轻轻牵引纱带可帮助分离导管。万一损破大血管时，也便于安放主动脉阻断钳，用钝头直角钳分离导管，直角钳留置在导管后方，用手指压迫阻断动脉导管，观察动脉血压有无改变，同时手指触摸肺动脉上的震颤是否消失。如果震颤完全消失，动脉血压无改变或稍有升高，则可进行导管结扎术或切断缝合术。

1．动脉导管双结扎术及贯穿缝扎术　适用于导管长度在6mm以上细长的动脉导管，用2根7号粗丝线，绕过动脉导管，近导管主动脉端的丝线上附缝针，缝在主动脉鞘膜上，以便固定结扎线，以防滑向导管中央（图10-4），先结扎主动脉端丝线，后结扎肺动脉端丝线，在两根线之

间的动脉导管上用中号线（相当于4号丝线）做“8”字形式贯穿缝扎（图10-5）。用细线稀松缝合纵隔胸膜。

2．动脉导管切断缝合术　适用于粗短的动脉导管，用2把无损伤动脉导管钳钳夹动脉导管的两端（图10-6），如动脉导管甚短，也可用无损伤主动脉钳，钳夹部分肺动脉壁。采用边切边缝方式先部分切断动脉导管，用无损伤针线作连续缝合，待动脉导管完全切断后，再连续返回缝合主动脉端（图10-7），与原线尾结扎，同样缝合肺动脉端后，先放开肺动脉上阻断钳，用干纱布压迫止血，再放开主动脉端无损伤血管钳，用干纱布压迫片刻后即可止住针眼渗血，确实止血后，再缝合纵隔胸膜。

3．加垫结扎术　适用于较粗短的动脉导管，无条件施行动脉导管切断术时，可用加垫结扎术，先向动脉导管下绕过2根粗丝线，用一条宽度相当于动脉导管长度的涤纶片，卷成圆筒状，用3针细丝线缝合结扎边缘及中点，以防涤纶片松开，涤纶卷直径相当于动脉导管直径½～⅔，在涤纶卷的两端结扎绕过动脉导管的粗丝线，并将粗丝线与固定涤纶卷的细丝线相结扎，防止涤纶卷滑脱。利用涤纶卷的大面积阻塞动脉导管，可防止丝线切断动脉导管管壁（图10-8）。

4．动脉导管单纯结扎术　应用单根丝线结扎动脉导管后，由于丝线的切割作用，导管再通的机会较多，但在无条件施行更理想的手术时，可用3～4根粗丝线（7号或10号丝线）或粗棉纱线结扎动脉导管。多根粗丝线或棉纱线与动脉导管的接触面较大，不致切割动脉导管。

5．动脉导管钳闭术　需备有特制的动脉导管钳闭器适用于较粗大，且弹性较好的动脉导管，钳闭器上有二排钛钉，用以钳闭动脉导管。钳闭术简单方便，但放置钳闭器需分离出较大的空间，有时会有困难（图10-9）。

6．动脉导管堵塞术　系非开胸动脉导管堵闭术，经皮穿刺由股动脉插入一根心导管，导管到达动脉导管部位时，注射造影剂先做动脉导管造影，确定其形状、大小及位置，然后心导管循造影所示部位进入导管和肺动脉，并向导管内插入一根长300cm，直径0.4mm的纤维钢丝绳，然后由股静脉插管，插入圈套器，经下腔静脉、右心房、右心室达肺动脉，张开圈套器网套，套住由股动脉插入的通过动脉导管的纤维钢丝绳，并由股静脉拉出，形成股动脉-动脉导管-股静脉轨线，退出心导管，依据动脉导管造影所示形态和大小，将泡沫塑料剪成合适的塞子，穿在钢丝绳上，再用心导管将塞子顶进降主动脉近动脉导管处，塞子嵌入动脉导管后，将钢丝绳由静脉端抽出（图10-10）。

动脉导管堵塞术不需做开胸大手术，损伤小，住院时间短，但仅适用于较细小或漏斗形的动脉导管，粗大的动脉导管，内径在6mm以上者，导入塑料塞子时将给股动脉造成损伤，且滑脱入肺动脉的机会也较大，因此动脉导管造影十分必要，如果造影时认为不适合堵塞术，即可改行其他手术。

7．动脉导管直视缝闭术　动脉导管未闭合并其他心内畸形，需同期关闭动脉导管时，可在低温体外循环下同期缝闭动脉导管。建立体外循环后，即行血液降温至25℃以下，阻断升主动脉，向其根部灌注冷停搏液，切开肺动脉干，同时将动脉灌注流量减少到5ml/（kg·min），暂时用手指堵住动脉导管开口，吸尽肺动脉内血液，即用带垫片的双头无损伤针线缝合动脉导管开口，一般2针褥式缝线即足以关闭动脉导管。由于肺动脉管腔狭小，缝针在血管腔内不易转动，可直接穿出肺动脉壁外，加垫结扎（图10-11）。

【操作中可能发生的意外和错误及其预防】

1．解剖分离动脉导管时损破肺动脉或动脉导管出血，在粗大的动脉导管或重度肺动脉高压，肺动脉呈瘤样扩张时，危险性尤大，在这类病例，最好在分离动脉导管前，先在动脉导管上、下方的主动脉上各绕以纱带。解剖分离动脉导管时，轻轻牵引纱带可改善动脉导管的显露，万一损破动脉导管时，无损伤血管钳可沿纱带阻断主动脉减少出血，便于缝合出血点。

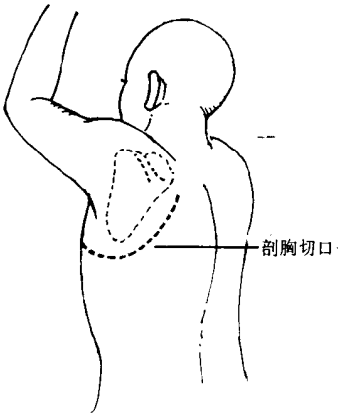

图 10-1　右侧卧位，左胸后外侧切口

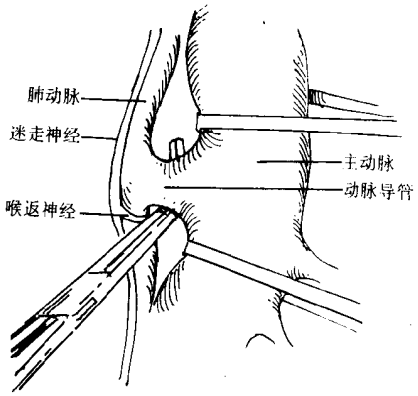

图 10-2　分离纵隔胸膜，显露迷走和喉返神经用直角钳分离动脉导管下缘

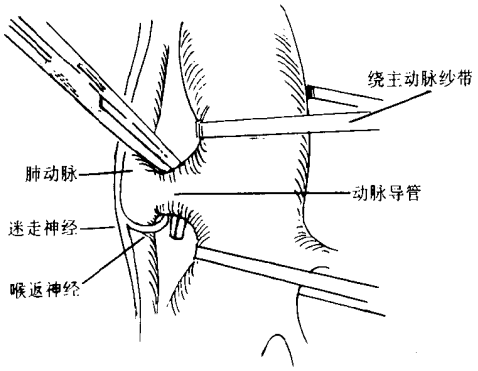

图 10-3　用直角钳分离动脉导管上缘，纱布带绕过其上下方的胸降主动脉

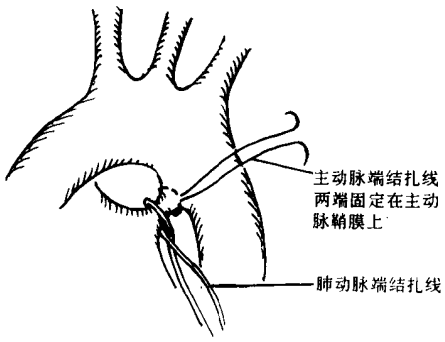

图 10-4　分别在主动脉鞘膜及肺动脉端，安置结扎线

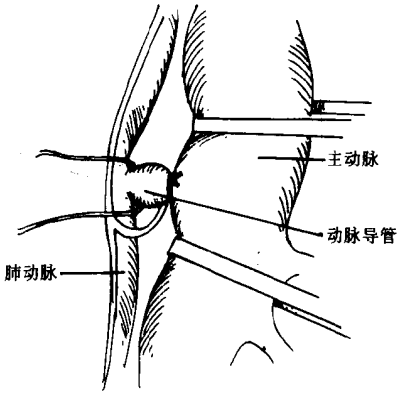

图 10-5　先结扎主动脉端线

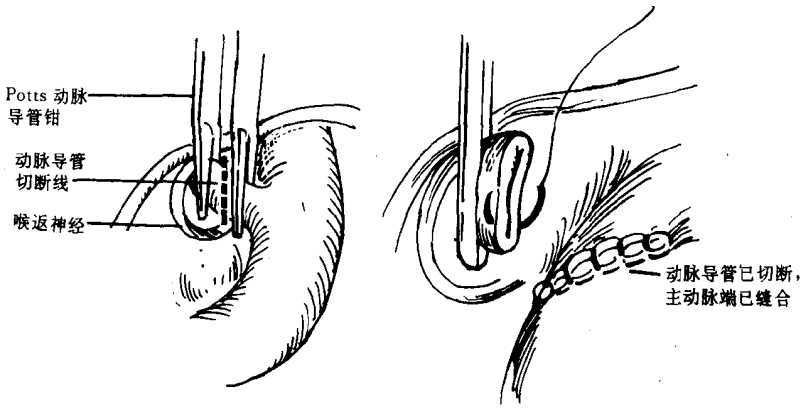

图 10-6 无损伤动脉导管钳钳夹动脉导管后切断，缝合主动脉端

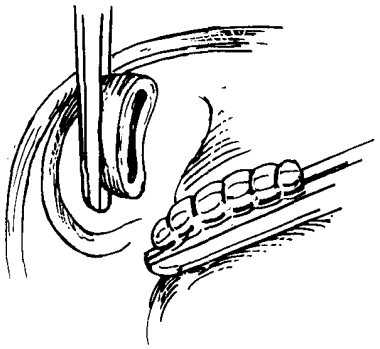

图 10-7 主动脉端导管缝毕松开阻断钳，开始缝合肺动脉端

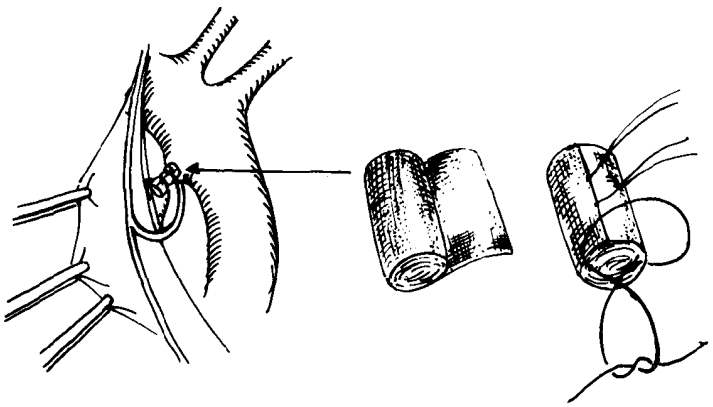

图 10-8 动脉导管加垫结扎术，涤纶条卷成筒状，
用细线固定边沿，结扎固定在动脉导管上

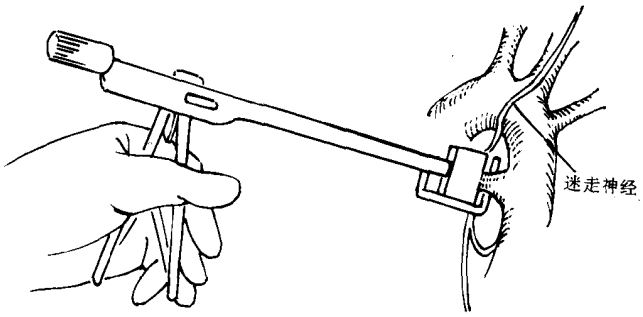

(1)

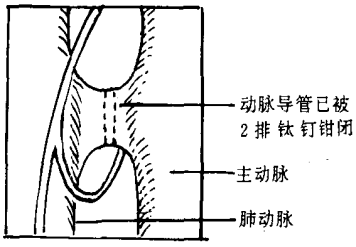

(2)

图 10-9　动脉导管钳闭术

(1) 从迷走神经后方解剖分离出动脉导管，套入钳闭器　　(2) 二排钛钉钳闭动脉导管

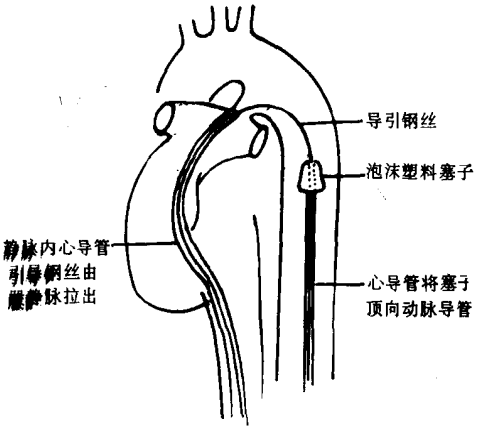

图 10-10　动脉导管堵塞术

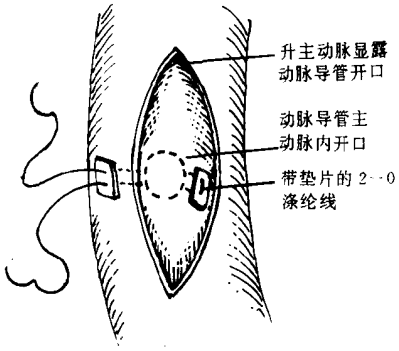

图 10-11　加垫结扎缝闭术

2. 损伤喉返神经致喉音嘶哑，术时轻度损伤，喉返神经水肿所致声音嘶哑，术后经2星期左右可自行康复，如经钳夹或结扎线损伤则可致永久性声音嘶哑。预防主要在于细致地解剖，术时确认喉返神经避免损伤，现今主张在迷走神经后方剪开纵隔胸膜，牵开胸膜切口前沿可显露喉返神经，已很少发生神经损伤。

【术后处理】 术后保持引流管通畅，记录引流量，注意有无出血现象。鼓励咳嗽，促使肺扩张。注意病人声音有无嘶哑，24～48小时后拔除胸腔引流管即可起床活动。

（任长裕）

第二节 主-肺动脉隔缺损手术

【概况】 胎儿时期主-肺动脉隔发育不全，未能将动脉干分隔成为升主动脉和肺总动脉，则出生后在升主动脉与肺总动脉之间形成直接沟通的缺损，直径自数毫米到1～2cm。大量血液自升主动脉分流入肺总动脉，引致体格发育不良，左心负担加重，肺循环压力升高，在婴幼儿或童年期即可死于充血性心力衰竭。主-肺动脉隔缺损在先天性心脏血管畸形中很少见，仅占0.15%，少数病例可与动脉导管未闭、心房间隔缺损、心室间隔缺损合并存在。主-肺动脉隔缺损未能自行闭合，因此，经二维超声、多普勒显象、磁共振显象、升主动脉造影或心导管检查明确诊断后，应争取在并发重度肺高压和心力衰竭之前尽早施行手术治疗。

1952年Gross成功地施行主-肺动脉隔缺损结扎术。1953年Scott和Sabiston施行闭式切断缝合术获得成功。由于主-肺动脉隔缺损压力高，施行闭式手术游离缺损时损破大血管引致破裂出血的危险性高。1957年Cooley等在体外循环下施行直视手术获得成功后，现已取代闭式手术。直视手术显露好，操作精确，且比较安全。

【手术适应证】

1. 临床上呈现充血性心力衰竭的病例，经内科治疗后应立即施行手术治疗。
2. 主-肺动脉隔缺损产生左向右血液分流，肺循环血流量与体循环血流量比值＞1.5；肺动脉压力升高，但肺血管阻力＜8U（Wood）宜在出生后6～12个月施行手术。
3. 主-肺动脉隔缺损小，临床上无明显症状，肺血管阻力＜4U（Wood）可在1～2岁时施行手术治疗。

【手术禁忌证】

肺血管阻力＞10U（Wood）；运动后肺循环血流量与体循环血流量比值下降至1.0；或呈现右向左分流者禁忌手术治疗。

【术前准备】

1. 超声心动图或升主动脉造影等检查明确诊断并判明缺损的部位和面积。
2. 肺循环高压的病例需进行右心导管检查，测定肺循环与体循环血流量比值和肺血管阻力。
3. 呈现充血性心力衰竭或呼吸道感染的病例需先经儿内科治疗改善病情。
4. 胸部X片，心电图，肝、肾功能检查并测定凝血酶原时间。
5. 术前一日给予抗生素预防感染。

【麻醉】

气管插管全身麻醉。

【体位】

仰卧位，上背部垫小软枕。

【手术步骤】

1. 主-肺动脉隔缺损直视缝补或缝合术 施行直视手术必须应用体外循环结合低温。体重在

2.5kg 以下的婴儿则宜在深低温中断循环下进行手术操作。前胸正中切口，纵向锯开胸骨，显露前纵隔。将胸腺和胸膜向两侧推开，纵向切开心包，将切口上、下缘向两侧延伸呈“工”字形。于心包切缘放置牵引缝线，显露心脏和大血管。注射肝素 3mg/kg。紧靠无名动脉根部于远段升主动脉插入给血导管。经右心房和右心耳切口分别插入腔静脉引血导管。经房间沟左心房切口插入引血导管。在主动脉插管部位与缺损上缘之间分离升主动脉绕置套带；另在上腔静脉和下腔静脉绕置套带（图 10-12）开始体外循环时用手指压迫主-肺动脉隔缺损部位以阻断血流或钳夹与缺损相通的肺总动脉以避免血液逾量灌注肺组织和体外循环灌注压力过低。降温到 25℃左右时钳夹升主动脉，于其根部注入冷心脏停搏液。于右心房做小切口吸除停搏液。并有卵圆孔未闭者，经右心房切口放置褥式缝线予以缝闭。取除肺总动脉阻断钳，在主-肺动脉隔缺损区右侧升主动脉前壁做纵切口或横切口。主动脉切缘放置牵引缝线或用拉钩牵引，充分显露缺损（图 10-13、14）。认清缺损与主动脉瓣、冠状动脉开口和肺动脉瓣的解剖关系，缺损面积在 1cm 以下者可用 5-0Prolene 缝线连续缝合（图 10-15）。缺损面积超过 1cm 者则需修剪与缺损面积相近的涤纶织片，用 5-0Prolene 缝线将织片与缺损边缘作间断褥式缝合或连续缝合。距边缘约 2～3mm 处从织

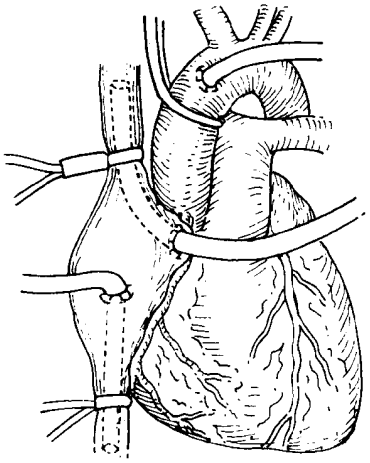

图 10-12　建立体外循环插管部位

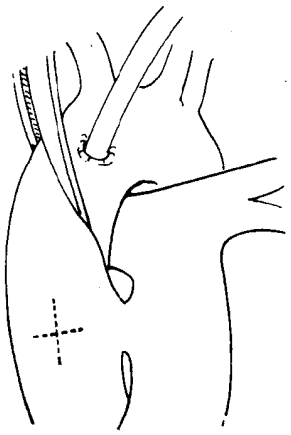

图 10-13　升主动脉切口部位

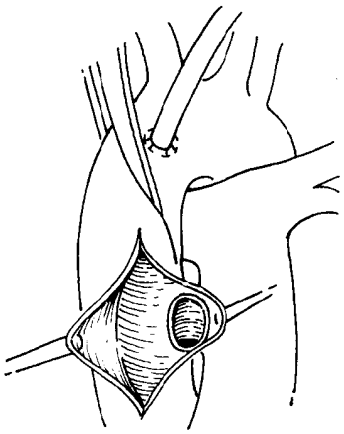

图 10-14　显露缺损

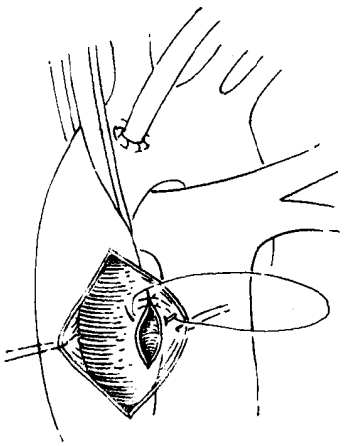

图 10-15　连续缝合缺损

片进针，缺损边缘出针，两针之间相距约2～3mm（图10-16）。缝合或缝补缺损时必须注意保护主动脉瓣和冠状动脉开口。缺损缝合或缝补完毕后，分两层缝合主动脉切口，先距切口边缘约3～4mm作连续褥式缝合，再连续对拢缝合一层［图10-17（1）（2）］。放松和取除升主动脉阻断钳时，用穿刺针排除主动脉和左心室、肺动脉内残留气体。拔除左心房引血导管。复温、心脏复跳后，停体外循环，拔除腔静脉引血导管、主动脉给血导管。术野止血妥善后，于心包腔及前纵隔各放置引流管一根，缝合心包切口，用金属线缚扎胸骨，缝合皮下组织和皮肤。

主-肺动脉隔缺损亦可在体外循环下经肺总动脉纵切口或横切口（图10-18）施行缺损直接缝合（图10-19）或织片缝补术（图10-20）。但经肺总动脉切口，主动脉瓣和冠状动脉开口的显露不如经升主动脉切口清楚，易造成损伤；另外，肺总动脉壁比较薄弱，持线能力不如主动脉壁，因此，临床上较少应用肺总动脉切口途径。

2．体外循环下主-肺动脉隔缺损切断缝合术　建立体外循环，阻断升主动脉于其根部注入冷停搏液。在升主动脉与肺总动脉之间切断主-肺动脉隔缺损前壁及后壁（图10-21），再分别缝合升主动脉壁切口（图10-22）和肺总动脉壁切口（图10-23）。排除升主动脉、左心室及肺总动脉内残留气体，放松并取除升主动脉阻断钳，复温、心脏复跳后停体外循环，拔除腔静脉及主动脉插管，放置心包腔及前纵隔引流管，分层缝合胸骨及胸壁切口。

3．主-肺动脉隔缺损闭式切断术　这种手术不用体外循环，是最老的治疗方法。但游离缺损时可能损破大血管，引致大量失血，现已很少被采用。前胸正中切口，纵向锯开胸骨，向两侧推开胸腺和胸膜，显露心脏，切开心包膜。在缺损上、下方分离主动脉与肺总动脉之间的结缔组织，用两把长弯无创伤血管钳分别钳夹缺损右侧部分的升主动脉壁和缺损左侧部分的肺总动脉壁（图10-24），切断缺损前、后壁，分离主动脉与肺总动脉。缝合升主动脉壁切口，先连续褥式缝合一层，再连续缝合一层（图10-25）。同法缝合肺总动脉壁切口（图10-26）。去除长弯血管钳，检查止血妥善后（图10-27），缝合心包切口，放置心包腔及前纵隔引流管，分层缝合胸骨及胸壁切口。

【操作中可能发生的意外和错误及其预防】

1．建立体外循环时升主动脉给血导管应尽量靠近无名动脉，以免妨碍手术操作。

2．开始体外循环灌注时要阻断缺损区，避免大量血流进入肺循环产生体外循环灌注压力过低和肺循环灌注量过多，造成肺组织充血、水肿。

3．解剖游离主-肺动脉隔缺损时，注意避免损破大血管引致大量出血。

4．切开升主动脉、肺总动脉或缺损前壁后，应仔细辨认缺损及其邻近组织，特别是主动脉瓣、冠状动脉开口和肺动脉瓣，缝合或缝补缺损时必须注意避免损伤这些组织。

5．直接缝合或用织片缝补缺损时，应重视缺损闭合严密，缝线张力合适，避免形成残余分流或术后因组织撕裂，缺损再通。

6．缝合升主动脉或肺总动脉壁切口要求止血妥善，防止术后发生出血。

7．开放升主动脉阻断钳时应彻底排除心腔和大血管内残留气体，防止发生气栓。

【术后处理】

1．术后送入监护病房，监测体温、呼吸、心率、心律、动脉压、中心静脉压。记录心包腔和前纵隔引流量、尿量。测定血液电解质。

2．静脉补液　术日给予5%或10%葡萄糖20ml/h·m^2（m^2体表面积），术后第1～2日30～40ml/h·m^2。每100ml静脉补液中加钾3mmol。引流量多、中心静脉压低者可适量输血。

3．术后第2日起即可开始少量流质饮食，并逐渐增加进食量。

4．术后第2日引流量减少即可拔除前纵隔及心包腔引流管，逐渐起床活动。

5．术后继续给予抗生素3～5天。

6．出院后3个月、6个月和1年各复查一次。

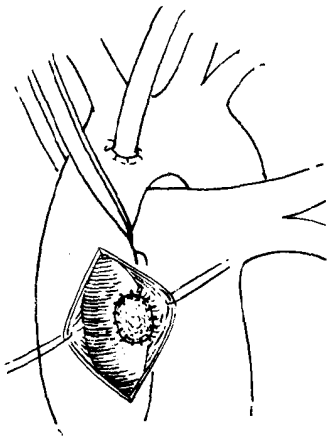

图 10-16　用织片缝补缺损

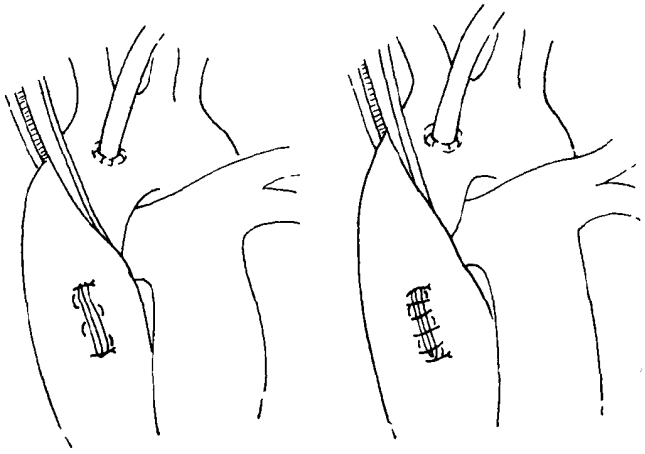

图 10-17　缝合主动脉切口

(1) 先连续褥式缝合一层　　(2) 再连续缝合一层

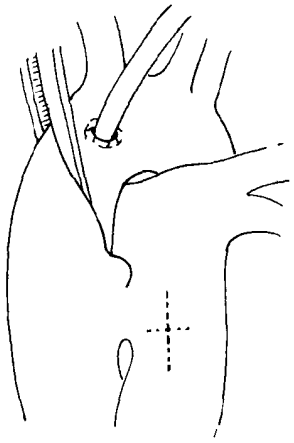

图 10-18　肺总动脉切口部位

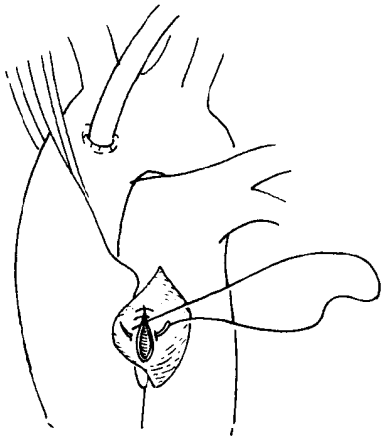

图 10-19 直接缝合缺损

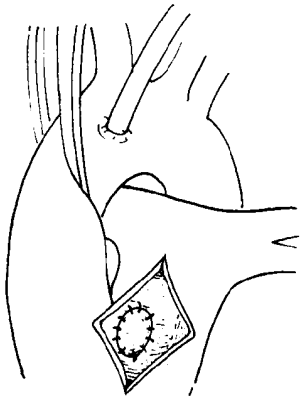

图 10-20 织片缝补缺损

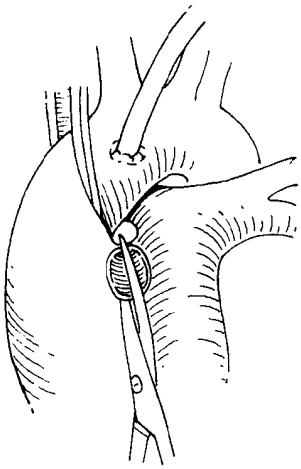

图 10-21 切断缺损前、后壁

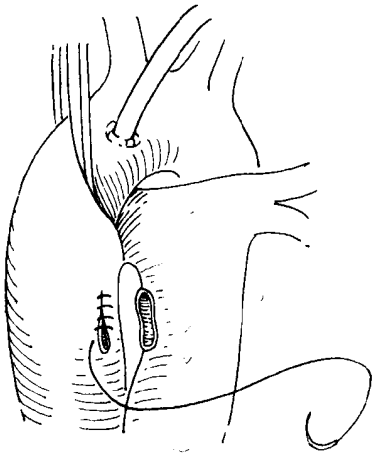

图 10-22 缝合升主动脉壁切口

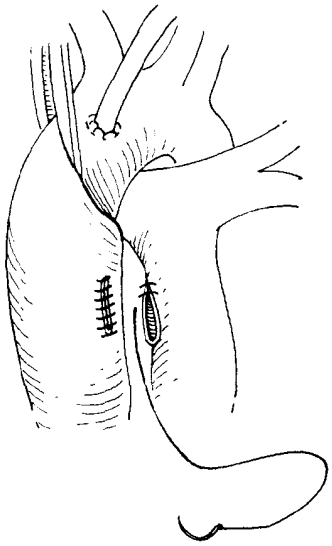

图 10-23　缝合肺总动脉壁切口

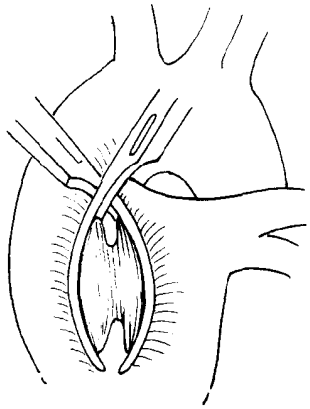

图 10-24　分别钳夹缺损左、右侧血管壁

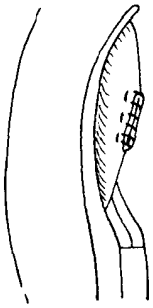

图 10-25　缝合升主动脉壁切口

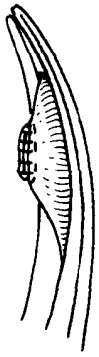

图 10-26　缝合肺总动脉壁切口

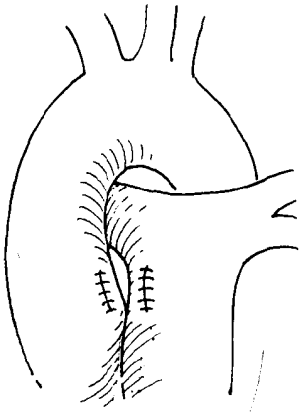

图 10-27　切断、缝合术毕

（石美鑫）

第三节 主动脉缩窄矫治术

【概况】

主动脉缩窄在先天性心脏血管疾病中约占5%～8%。它可以单独存在或伴有其他心脏血管病变。大多数典型病例局限性主动脉管腔狭窄位于主动脉弓远段、左锁骨下动脉下方邻近动脉韧带或动脉导管处。少数病例缩窄病变位于左颈总动脉与左锁骨下动脉之间，有时缩窄段病变位于胸降主动脉。缩窄段常呈环状狭窄，血管腔细小，仅能通过探针；偶或主动脉局部侧壁向内凹陷；血管壁中层增厚，形成隔板或隔膜，突入主动脉腔内，产生血流障碍。缩窄段病变长度一般在1cm以下，但位于胸降主动脉的缩窄段可能长达数厘米到10cm以上。

主动脉缩窄引致狭窄段近端动脉压升高，远端动脉压则低于正常。缩窄段近、远端压差促进主动脉各分支之间形成丰富的侧支循环。在施行手术治疗做胸壁切口时因需切断众多血管，失血量较多。

主动脉缩窄病例在幼儿和童年期即呈现高血压，而下肢动脉搏动减弱或消失。心电图显示左心室或左、右心室肥大。胸部X片可见到肋骨下缘切迹。主动脉造影、磁共振影像、多普勒二维超声心动图以及缩窄段主动脉近、远端心导管测压等检查可以明确缩窄段病变的部位、长度和轻重程度，为制定手术治疗方案提供重要资料。

主动脉缩窄病例未经治疗可在婴儿期死于充血性心力衰竭或进入成年期时死于高血压、脑血管意外、心力衰竭、动脉瘤破裂及细菌性心、血管内膜炎。

Crafoord，Gross分别于1944和1945年施行缩窄段切除、主动脉对端吻合术或同种或人造血管植入术获得成功。Waldhausen（1960）用左锁骨下动脉瓣片做狭窄段扩大整形术。

【手术适应证】

1. 主动脉缩窄病例均应考虑手术治疗。临床上无明显症状，上肢收缩压超过20kPa（150mmHg），宜在4岁左右施行手术，此时主动脉口径已较大，高血压引致的心血管系统损害较轻，血管壁病变尚不明显，柔顺性好，手术操作较安全，疗效好。

2. 婴幼儿病例呈现充血性心力衰竭，经内科治疗控制心衰后，应早期施行手术治疗。

3. 缩窄段病变较长，并有主动脉壁粥样硬化、钙化或动脉瘤者，应准备施行人造血管植入术。

4. 伴有其他先天性心脏血管疾病者，应考虑同期或分期手术治疗。

【手术禁忌证】

心、肺、肝、肾、凝血功能严重损害，全身情况差，未能承受手术者。

【术前准备】

1. 明确诊断，判明缩窄段病变的部位和长度，了解是否伴有其他心脏血管疾病。

2. 胸部X片，心电图，肺、肝、肾和凝血功能检查。

3. 足量备血。缩窄段较长者应准备人造血管或同种主动脉。

4. 术前一日准备胸部皮肤。给予抗生素预防感染。

5. 术中静脉补液输血径路要保证通畅。

【麻醉】

气管插管，全身麻醉。冰浴降温至鼻咽温度达34～32℃出浴，擦干皮肤。降温目的是为了增强脊髓对缺血、缺氧的耐受力。

【体位】

置病人于右侧卧位。

【手术步骤】

1. 主动脉缩窄段切除及主动脉对端吻合术　这是最常用的手术方法。适用于3～4岁以上儿童及成年人，缩窄段病变长度约在1cm左右的病例。

左侧后剖胸切口，切开皮下组织和胸壁肌层时，为减少失血量，宜先在两把钳子间钳夹扩大的侧支循环血管后，再行切断、结扎。经第4肋间切口或切断第5肋骨经肋床切口进入胸膜腔。将左肺向前下方推开，显露纵隔及胸降主动脉。结扎、切断肋间上静脉。在迷走神经后方纵向切开纵隔胸膜（图10-28），切口上方到达胸腔顶部，下方到达缩窄段病变下方约4～5cm。于切口两侧放置数针牵引缝线，将纵隔胸膜向前、后方拉开，游离左锁骨下动脉、缩窄段主动脉和降主动脉，注意避免损伤迷走神经、喉返神经、肋间动脉和胸导管。于缩窄段病变近、远端主动脉分别绕套纱带，轻轻提起后即可游离导管韧带，予以切断、结扎（图10-29）。若为动脉导管未闭，则予以切断缝合。充分游离缩窄段病变及其近、远端主动脉和左锁骨下动脉后，估计病变段较短，主动脉壁正常，切除后可以施行对端吻合术者，即可在缩窄段近端主动脉弓降部放置无创伤主动脉阻断钳。放置阻断钳的部位要尽可能距离拟定的主动脉切端远些。这样，在施行主动脉对端吻合术时，操作可以较为方便。放置阻断钳时，应观察动脉压，如收缩压超过20kPa（150mmHg），则需经静脉给予硝普钠或硝酸甘油以降低收缩压至10.67～12kPa（80～90mmHg）。继而放置缩窄段远端主动脉阻断钳（图10-30）。为了尽可能保留肋间动脉不予切断，

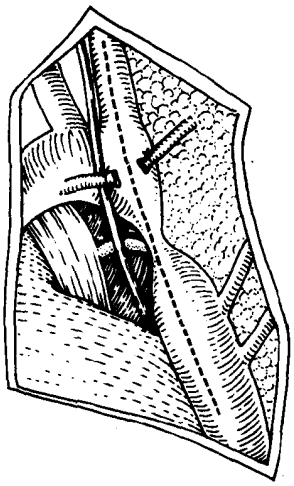

图10-28　切断、结扎肋间上静脉，切开纵隔胸膜

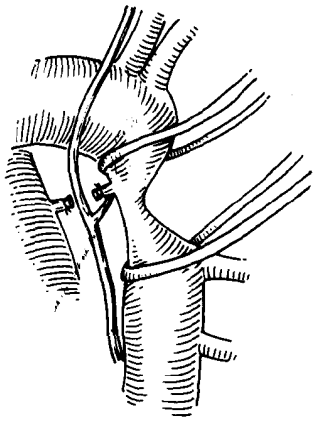

图10-29　缩窄段上、下方主动脉绕套纱带，切断、结扎动脉韧带

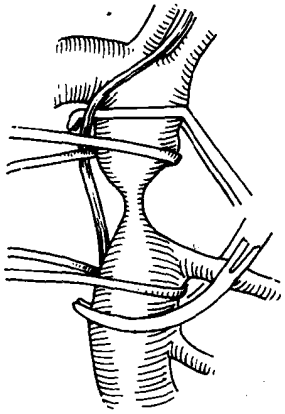

图10-30　缩窄段近、远侧主动脉各放置血管钳

可将肋间动脉与降主动脉一起钳夹，或用缝线绕套肋间动脉，暂时阻断血流，待主动脉对端吻合完毕后，取除套线，恢复血流。由助手稳稳持握近、远端主动脉阻断钳，切除缩窄段病变（图10-31）。斜向切断近、远端主动脉可获得较大的主动脉吻合口。轻拉近、远段主动脉阻断钳，使主动脉切端互相靠拢。于近、远段主动脉切端内外侧各放置一根穿越全层血管壁的牵引缝线（图10-32），用5-0Prolene缝线先连续缝合吻合口后壁（图10-33）。从主动脉切端的内侧或外侧壁进针，将缝线尾端与牵引缝线结扎固定后，在血管腔内连续缝合吻合口后壁。进针、出针处距切端2～3mm，两针之间相距1～2mm，到达另一侧切端后，缝针穿出血管壁与牵引缝线结扎固定。缝合吻合口前壁的方法，较大的儿童和成年人可作连续缝合（图10-34）；年龄较小的儿童则宜作间断缝合（图10-35），以利于日后血管吻合口的增大。主动脉对端吻合术完成后，停用血管扩张药物，先放松并取除远段主动脉阻断钳，排出主动脉腔内残留气体，吻合口如有出血应加缝1～2针，（图10-36）。然后缓慢地放松近段主动脉阻断钳（图10-37）。加速输血、补液，并观察血压，必要时经静脉滴注血管收缩药物，防止血压骤降发生“去钳休克”甚或心室颤动。稀疏缝合纵隔胸膜。放置胸腔引流管，分层缝合胸壁切口。

2．主动脉缩窄段切除、同种主动脉或人造血管植入术　主动脉缩窄段病变较长的病例，切除病变段后，近、远段主动脉切端相距较远，施行主动脉对端吻合术因张力过大，存在裂破的危险者，宜施行同种主动脉或人造血管植入术。同种主动脉不渗血，操作较方便，远期疗效好，但较难获得。目前，临床上较常应用的有Gore-Tex和涤纶人造血管。后者使用前需作预凝处理以防止渗血。

手术操作与缩窄段切除、主动脉对端吻合术相似，但需缝合二个主动脉吻合口；缩窄段病变可以切除较多，以获得满意的吻合口口径。充分游离缩窄段病变及其近、远端主动脉并于缩窄段上、下方置放无创伤血管钳，切除缩窄段病变后（图10-38）。选用口径相近的人造血管先做近段主动脉切口吻合术。吻合口后壁用5-0Prolene缝线连续缝合（图10-39）。再缝合前壁（图10-40）。修剪人造血管长度，再与远段主动脉切口做吻合术，前、后壁均用5-0Prolene缝线作连续缝合(图10-41)。人造血管的长度要适当，既不要在吻合处产生张力，又不要太长，产生扭曲，致血流不畅。近、远端吻合口完成后，先放松取除远段主动脉阻断钳，排出人造血管腔内残留气体，再缓慢地放松、取除近段主动脉阻断钳。缝合纵隔胸膜，放置胸膜腔引流管，分层缝合胸壁切口。

3．锁骨下动脉瓣片主动脉扩大成形术　主动脉对端吻合术后形成的环状纤维组织阻碍吻合口随体格长大而继续增大，术后易并发复发性狭窄。术时年龄越小，复发性狭窄的并发率越高。1岁以下婴幼儿对端吻合术后约近30%并发复发性狭窄。应用锁骨下动脉瓣片做主动脉扩大成形术，吻合口呈“U”形，不形成环状疤痕组织。术后主动脉壁及锁骨下动脉瓣片可随体格长大而成长，从而降低复发性狭窄的产生率。因此，3岁以下儿童，特别是婴幼儿病例应选用锁骨下动脉瓣片行主动脉扩大成形术。

左侧后剖胸切口，经第4肋间切口或切断第5肋骨经肋床切口进入胸膜腔。切开纵隔胸膜，游离左锁骨下动脉、缩窄段主动脉和胸降主动脉。结扎、切断动脉韧带或切断、缝合动脉导管。在左颈总动脉和左锁骨下动脉之间放置无创伤血管钳阻断主动脉弓远段血流，另在缩窄段下方胸降主动脉放置阻断钳。在胸膜腔顶部切断、结扎左锁骨下动脉分支，再结扎、切断左锁骨下动脉，然后沿前外侧壁纵向切开左锁骨下动脉，切口下端越过缩窄段到达距缩窄段远端至少1cm处的胸降主动脉（图10-42）。切除缩窄段主动脉腔内纤维隔膜组织（图10-43）。将左锁骨下动脉瓣片向下方翻转，用5-0Prolene缝线将瓣片远端与降主动脉切口下缘缝合固定，再将瓣片前、后缘与主动脉切口前、后缘从上而下连续缝合（图10-44）。缝合完毕后先放松、取除降主动脉阻断钳，排出主动脉腔内残留气体。检查缝合线无出血后，缓慢地放松和取除近段主动脉阻断钳。此时应密切观察血压，必要时加速输血、补液并给予血管收缩药物（图10-45）。缝合纵隔胸膜，放胸膜腔引流管，分层缝合胸壁切口。

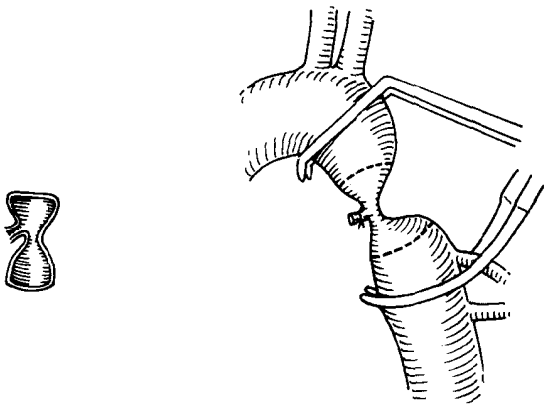

图 10-31　切除缩窄段

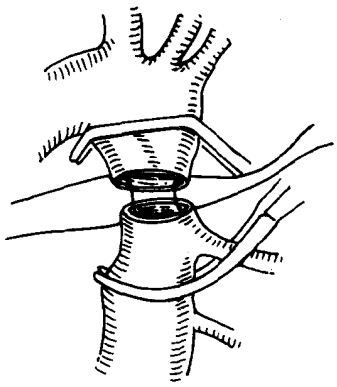

图 10-32　切口两端放置牵引缝线

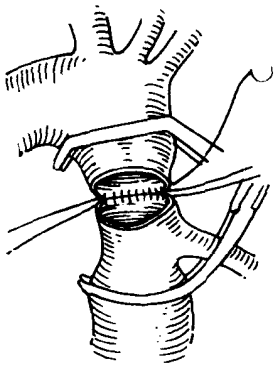

图 10-33　连续缝合吻合口后壁

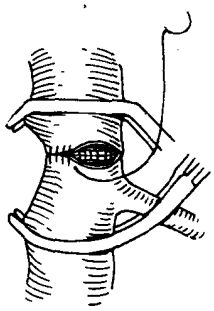

图 10-34　连续缝合吻合口前壁

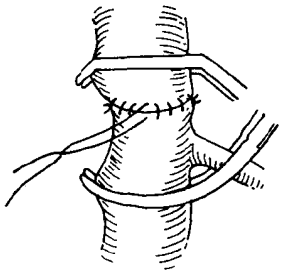

图 10-35　间断缝合吻合口前壁

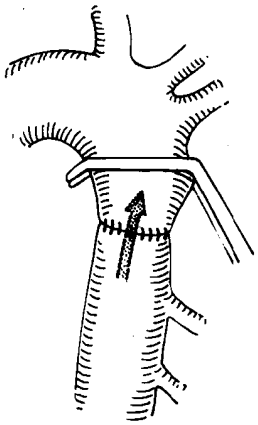

图 10-36 取除远段主动脉阻断钳

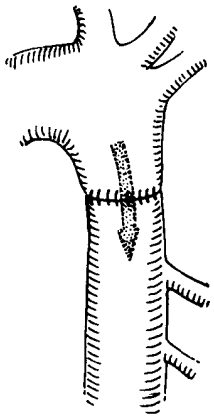

图 10-37 缓慢地放松并取除近段主动脉阻断钳

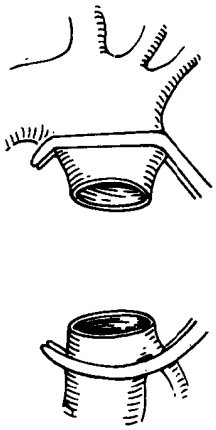

图 10-38 切除缩窄段

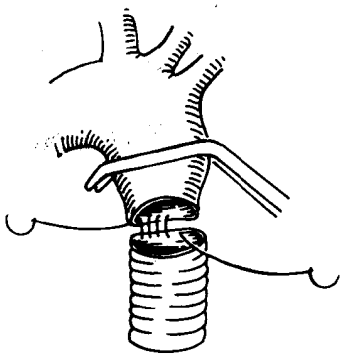

图 10-39 近段主动脉与人造血管吻合，先缝合后壁

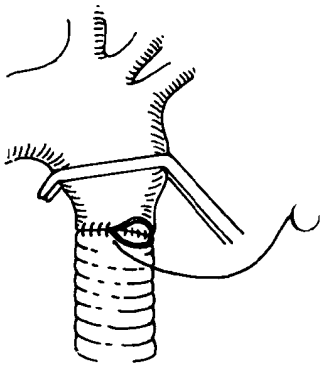

图 10-40 缝合前壁

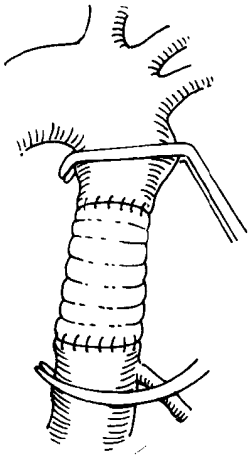

图 10-41　远段主动脉与人造血管吻合

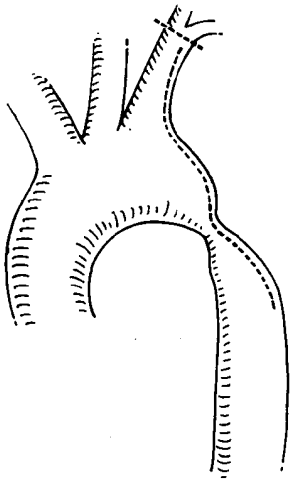

图 10-42　左锁骨下动脉切断及动脉切口部位

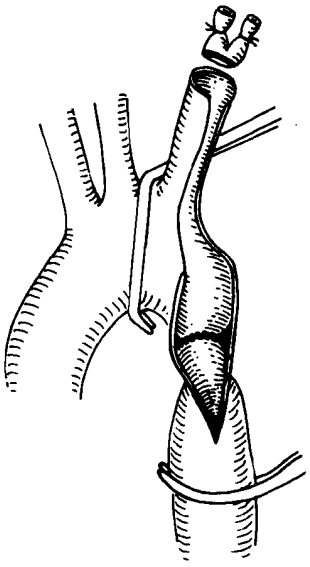

图 10-43　切除纤维隔膜组织

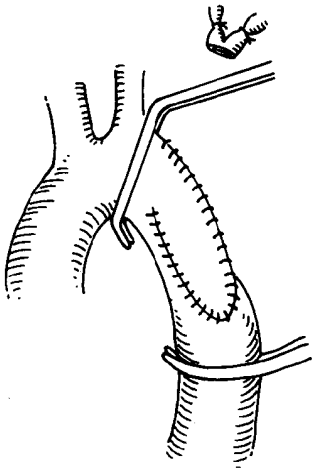

图 10-44　将左锁骨下动脉瓣片下翻与胸降主动脉切口缝合

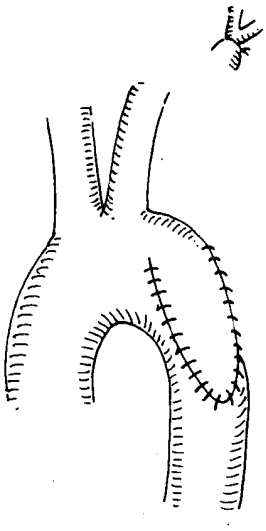

图 10-45　左锁骨下动脉瓣片扩大成形术后

为了保证左上肢动脉血供充足，可考虑将左锁骨下动脉远段切端与左颈总动脉做端侧吻合术（图 10-46）。

4．主动脉缩窄段切开、织片缝补扩大术　应用织片缝补扩大主动脉缩窄可以扩大主动脉管腔，同时又可保留左锁骨下动脉。手术操作步骤与左锁骨下动脉瓣片扩大成形术相似。

左侧后剖胸切口，经第 4 肋间切口或切断第 5 肋骨经肋床切口进入胸膜腔。切开纵隔胸膜，游离左锁骨下动脉、主动脉弓远段、缩窄段和胸降主动脉。结扎、切断动脉韧带或切断、缝合动脉导管。于左颈总动脉和左锁骨下动脉之间放置无创伤血管钳阻断主动脉弓远段和左锁骨下动脉血流，另在缩窄段下方放置胸降主动脉阻断钳（图 10-47）。从左锁骨下动脉根部向下切开缩窄段及其近、远端主动脉的外侧壁（图 10-48），切除缩窄段主动脉腔内纤维隔膜组织（图 10-49）。用经过预凝处理的椭圆形涤纶织片或用一段与降主动脉口径相近的 Gore-Tex 人造血管，纵向剪开后修剪成菱形瓣片，其最大宽度约为人造血管周长的¾。用 5-0Prolene 缝线将主动脉切口边缘与织片作连续缝合（图 10-50）以扩大缩窄段主动脉管腔。织片缝合完成后，先放松、取除胸降主动脉阻断钳，排出主动脉腔内残留气体，再缓慢地放松和取除主动脉弓远段阻断钳（图 10-51）。缝合纵隔胸膜，放置胸膜腔引流管，分层缝合胸壁切口。

5．主动脉缩窄段近、远端主动脉人造血管旁路分流术　在缩窄段近端主动脉或其分支与远端主动脉之间连接一根口径 15～20mm 的人造血管，使缩窄段近端血液可以进入缩窄段远端，从而改善因缩窄病变引致的血流动力学异常。旁路分流术适用于缩窄病变累及长段主动脉和再狭窄病例，施行这种手术毋需切断多根肋间动脉，侧支循环得以保留。旁路分流术亦适用于复发性主动脉缩窄，术中不必分离原手术区的紧密粘连，减少操作难度，避免损破主动脉。一些主动脉弓中断病例亦可在中断的升主动脉与降主动脉之间连接一根人造血管，形成正常血流通道。

缩窄段近端吻合部位一般选用左锁骨下动脉，亦可选用升主动脉或主动脉弓远段，但只可部分钳夹主动脉壁以保证脑部血供。

左锁骨下动脉、胸降主动脉人造血管旁路分流术　左侧后剖胸切口进入胸膜腔，游离左锁骨下动脉与缩窄段远端胸降主动脉。于左锁骨下动脉放置无创伤血管钳钳夹大部分血管壁或在左锁骨下动脉近、远端各放置血管钳阻断血流（图 10-52）。纵向切开左锁骨下动脉外侧壁，选用口径适宜的 Gore-Tex 人造血管，将其一端与左锁骨下动脉做端侧吻合术，用 5-0 或 6-0 Prolene 缝线连续或间断缝合吻合口后壁（图 10-53），再缝合吻合口前壁（图 10-54）。左锁骨下动脉与人造血管吻合术完成后，将左锁骨下动脉阻断钳移置到人造血管上以恢复左上肢血流。在缩窄段主动脉远端胸降主动脉放置阻断钳，部分钳夹主动脉壁，在其外侧壁做纵切口（图 10-55）。将人造血管修剪成适当长度，切端剪成斜面，与胸降主动脉做端侧吻合术，缝合方法与近端吻合口相同（图 10-56）。近、远端吻合口全部完成后，先放松、取除胸降主动脉阻断钳，排出残留气体，再缓慢地放松、取除人造血管阻断钳。缝合纵隔胸膜，放置胸膜腔引流管，分层缝合胸壁切口。

升主动脉-胸降主动脉人造血管旁路分流术：升主动脉与人造血管吻合部位可选在升主动脉左侧壁或前壁，用无创伤血管钳部分钳夹主动脉壁（图 10-57）。主动脉弓中断病例有时需阻断左颈总动脉与无名动脉之间的主动脉弓和左颈总动脉，在主动脉弓断端做纵切口与人造血管做吻合术（图 10-58）。完成近端吻合口后，将阻断钳移置到人造血管上，尽早恢复左颈总动脉血流。人造血管的另端修剪成斜面，与胸降主动脉纵切口做端侧吻合术（图 10-59）。近、远端吻合口缝合完毕后，先放松、取除胸降主动脉阻断钳，排除残留气体，再缓慢地放松、取除人造血管上阻断钳，缝合纵隔胸膜，放置胸膜腔引流管，分层缝合胸壁切口。

6．主动脉缩窄段楔形切除吻合术　Walker（1954）报道局部切除缩窄段病变后对端吻合主动脉切口的手术方法。操作方法简便，但仅适用于缩窄段病变极短，局限于主动脉外侧壁，且主动脉壁组织基本正常的极少数主动脉缩窄病例。

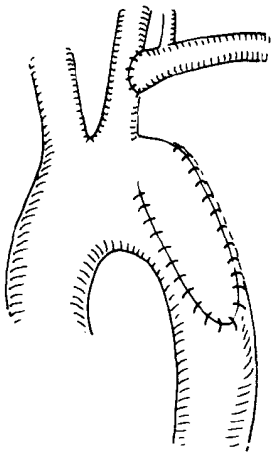

图 10-46　左锁骨下动脉与左颈总动脉端侧吻合术

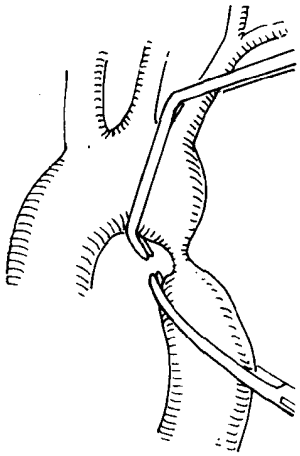

图 10-47　放置阻断钳

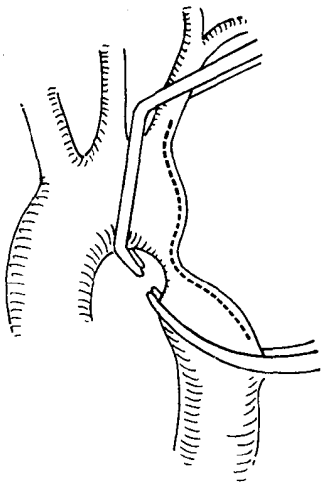

图 10-48　切口部位

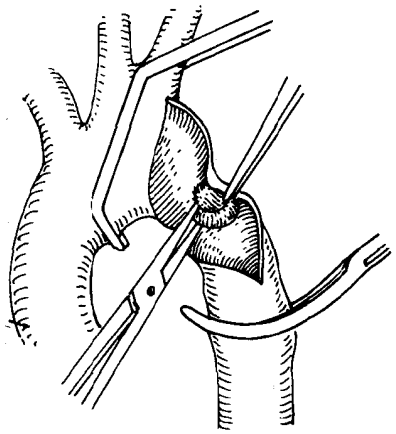

图 10-49　切除纤维隔膜

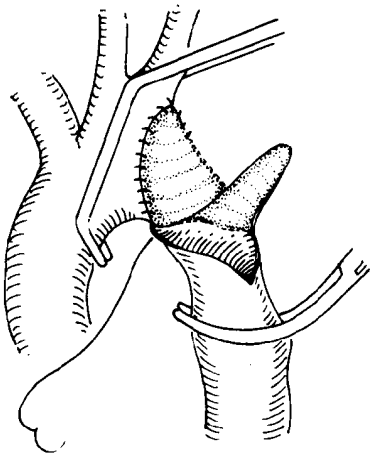

图 10-50　缝合补片、扩大主动脉管腔

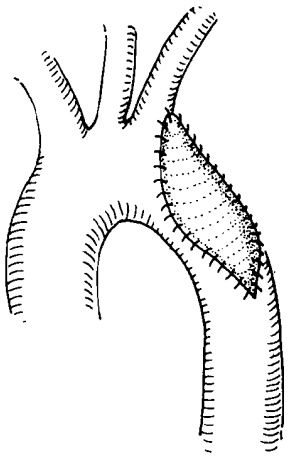

图 10-51 织片缝补扩大术后

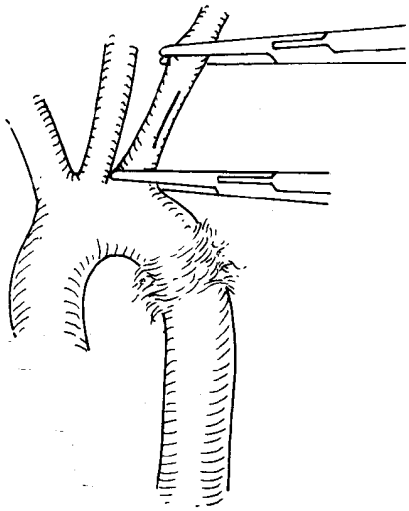

图 10-52 左锁骨下动脉切口部位

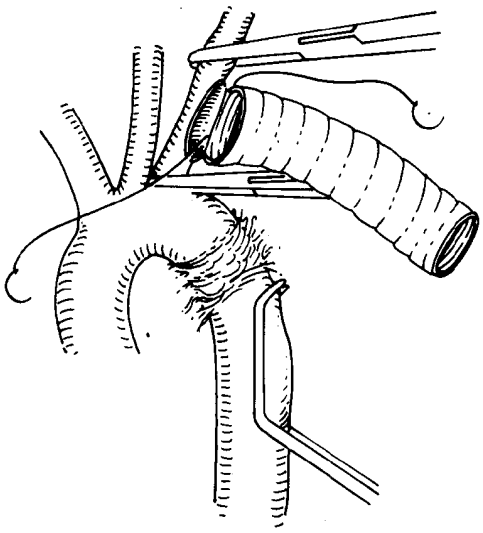

图 10-53 缝合左锁骨下动脉与人造血管端侧吻合口后壁

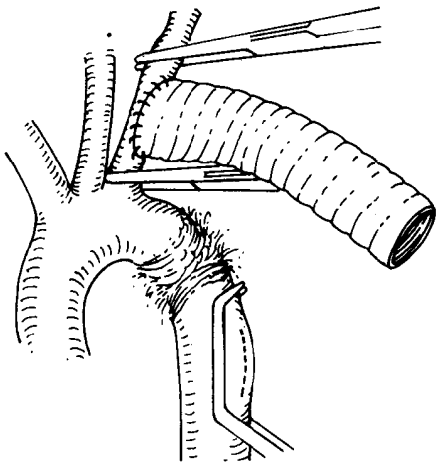

图 10-54 缝合吻合口前壁

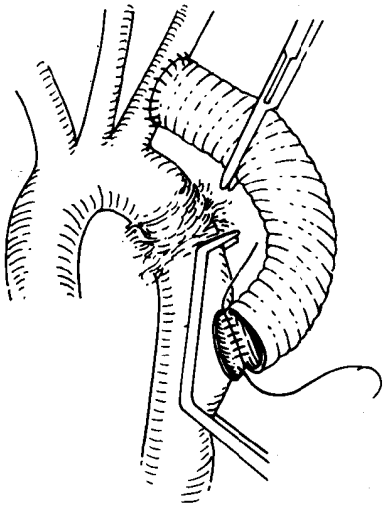

图 10-55 人造血管与胸降主动脉端侧吻合

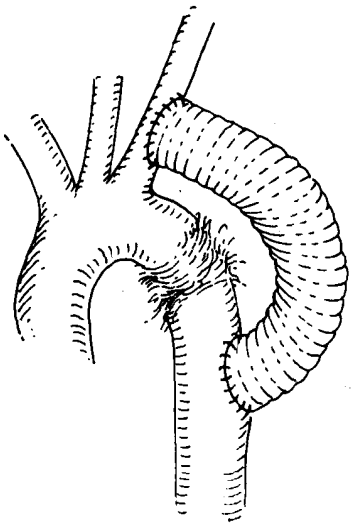

图 10-56　人造血管旁路分流术后

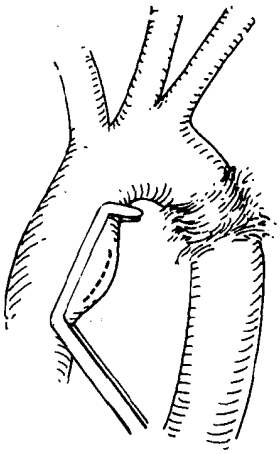

图 10-57　升主动脉吻合部位

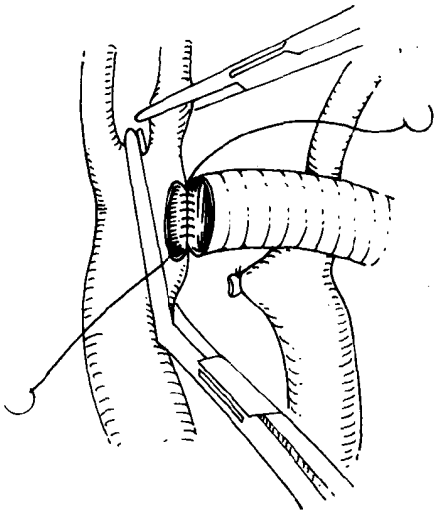

图 10-58　缝合近端吻合口

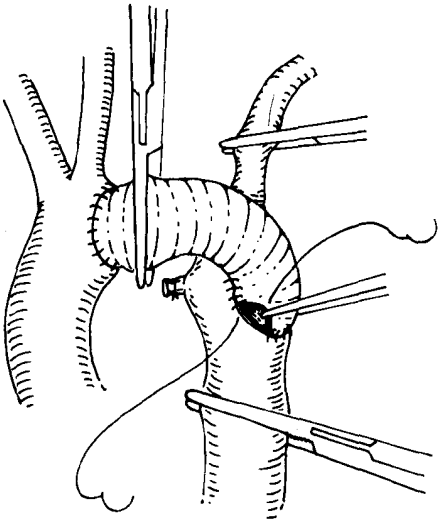

图 10-59　缝合远端吻合口

左侧后剖胸切口进入胸膜腔。游离缩窄段及其上、下端主动脉后，结扎、切断导管韧带或切断、缝合动脉导管。于缩窄段近、远端主动脉放置无创伤血管钳阻断血流。于主动脉壁作“V”形切口切除缩窄段病变和主动脉腔内纤维隔膜组织（图 10-60），间断缝合主动脉壁切口（图 10-61）。放松、取除远段主动脉阻断钳，排除残留气体，再放松、取除近段主动脉阻断钳。缝合纵隔胸膜，放置胸膜腔引流管，分层缝合胸壁切口。

7. 其他手术　在主动脉缩窄手术治疗发展过程中，Blalock 和 Clagett（1944）曾结扎，切断左锁骨下动脉，将其近段向下翻转，与缩窄段远端的胸降主动脉做端侧吻合术（图 10-62），或切除缩窄段后做左锁骨下动脉-胸降主动脉对端吻合术（图 10-63）。由于左锁骨下动脉口径较小，且向下翻转后其根部易发生扭曲，影响血流，疗效不满意而被废弃。

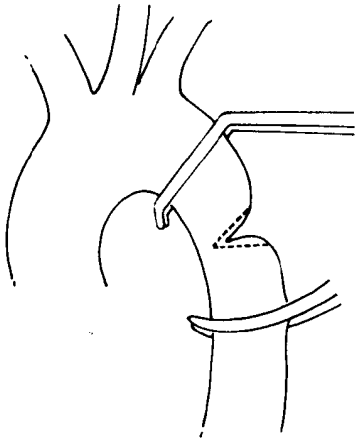

图 10-60　切除局部缩窄段病变

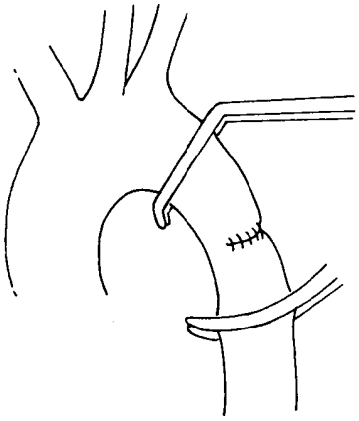

图 10-61　缝合主动脉壁切口

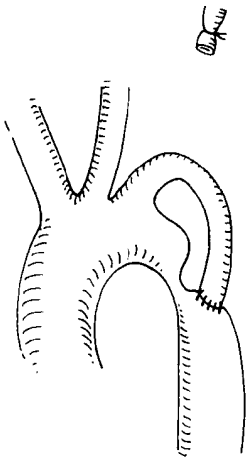

图 10-62　左锁骨下动脉-胸降主动脉端侧吻合

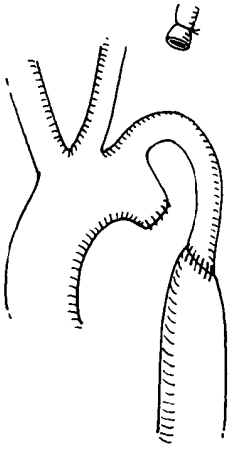

图 10-63　左锁骨下动脉-胸降主动脉对端吻合

【操作中可能发生的意外和错误及其预防】

1．游离主动脉及其分支时要防止损破血管壁引致大量失血。避免损伤迷走神经、喉返神经和胸导管。游离血管时提起绕套主动脉纱带，仔细辨认邻近组织，有助于减少损伤的危险性。缝合纵隔胸膜前，注意胸膜腔内有无乳糜液渗出，有助于及早发现和处理胸导管损伤。

2．避免中枢神经发生缺血缺氧损伤。体表冰浴浅降温有助于提高脊髓的缺氧耐受力。手术过程中注意保持脑部血流供应。因手术需要不得不暂时阻断左颈总动脉者，应尽量缩短血流阻断时间。尽可能保留原有的侧支循环，不结扎、切断或少结扎、切断肋间动脉。在保证手术质量的前提下，尽可能缩短主动脉阻断时间。

3．手术过程中保持血压平稳，避免血压骤升骤降。放置近段主动脉阻断钳时，如血压升高超过 20kPa（150mmHg）应及时给予血管扩张药物。吻合完毕，放松近端主动脉钳时，必须缓慢地逐渐放松，并加快输血、补液，必要时给予血管收缩药物或再次阻断后再逐渐放松，防止血压骤降呈现“去钳休克”甚或心室颤动等危险情况。

4．缩窄段病变要切除足够长度以获得较大的吻合口，保证血流通畅，避免残留狭窄。吻合口缝线张力不可过高，以防止发生血管壁撕裂。主动脉对端吻合术有困难或认为不安全时，应植入一段口径合适的人造血管。

【术后处理】

1．密切观察心率，心律，上、下肢动脉压，中心静脉压，呼吸，尿量，胸膜腔引流量，神智和下肢活动情况。参考血压、中心静脉压和尿量，适量补液、输血。

2．继续给予抗生素。

3．术后早期高血压(收缩压超过20kPa是较常见的并发症。成年病例可在术后24小时静脉滴注硝普钠将血压降低到10.26～12kPa(80～90mmHg)；第2、3天起改用口服降压药物如甲基多巴、利血平等，收缩压降到20kPa(150mmHg)以下，可停止服药。婴幼儿病例是否需常规治疗术后高血压，意见尚不一致。Ho 和 Moss 报道常规服用降压药物可降低术后腹痛发生率。

术后持续呈现高血压或术后晚期出现高血压的病例应考虑残留缩窄或缩窄复发的可能性。

4．术后腹痛　术后约 5%～10%的病例呈现明显腹部胀痛，肠鸣音减弱，处理方法是经鼻放置胃肠减压管，经静脉补充液体，给予利血平、硝普钠等降压药物。

5．乳糜胸　术后约 5%病例并发乳糜胸。诊断明确后采用胸膜腔穿刺抽液、胸膜腔引流、低脂肪饮食、经静脉补充营养等治疗措施。未能收效者应考虑剖胸施行胸导管结扎术。

【治疗效果】

主动脉缩窄病例手术治疗早期死亡率约为 3%。术后 15 年生存率达 90%。

（石美鑫）

第四节　主动脉弓及其分支畸形（血管环）手术

【概况】

主动脉弓及其分支畸形构成血管环或行径异常可压迫气管和（或）食管造成呼吸系症状或吞咽困难。临床上常见者有迷走锁骨下动脉、双主动脉、主动脉弓合并反侧动脉韧带（或动脉导管）以及头臂干或颈总动脉位置异常等。手术原则是在适当位置切断血管环或使行径异常的血管移位，以解除对气管和（或）食管的压迫或约束而不影响正常的血供。自从 1945 年 Gross 率先施行双主动脉弓矫治术之后，促进了类型各异的血管环手术治疗的发展。

【手术适应证】

凡因血管环或主动脉分支行径异常压迫气管或（和）食管，产生明显呼吸系症状或吞咽困难

者。

【手术禁忌证】

临床上发现该类血管畸形，但气管或食管无明显受压迹象且无症状者，可延缓手术。

【术前准备】

1．通过影像学检查，明确血管畸形类型。

2．剖胸手术的常规准备。

3．气管受压严重者，控制呼吸道感染。

4．吞咽困难导致营养不良者，通过鼻胃管灌食或静脉补给营养以改善全身状况。

【体位】

多数病例采用侧卧位，根据血管畸形的具体情况选用左侧或右侧进胸切口；头臂干或左颈总动脉起源和行径异常则取仰卧位。

【手术步骤】

按常见血管环畸形列述。

1．迷走锁骨下动脉　以迷走右锁骨下动脉为常见，即该动脉源自主动脉弓的远侧成为主动脉的第4个分支（图10-64），亦见于其镜像畸形，即迷走左锁骨下动脉发自反（右）位主动脉弓的远侧。以前者为例，手术步骤如下：

（1）左胸侧后切口，经第4肋间或切除第5肋经肋床进入胸腔。

（2）沿主动脉弓与降主动脉交接处纵向剪开纵隔胸膜，辨认迷走右锁骨下动脉的起始部，并向远端游离该血管长约2cm，在其近、远端各套一4号丝线（图10-65）。请麻醉师检测右侧桡动脉搏动，当压迫该动脉根部时，搏动即消失。确诊无误后，分别在其根部和远端结扎，在结扎段内置二把无创伤血管钳，在钳间切断血管，在结扎线与钳夹处之间，以2-0 prolene线贯穿缝过血管，作8字形结扎（图10-66、67）。将切断的血管远段剖离食管受压处，并松解束缚食管壁的纤维组织（图10-68）。

2．双主动脉弓　双主动脉弓一般左前弓较小，右后弓较大，但也有相反者，二弓环抱气管和食管引起该二管道受压（图10-69、70）。手术的要点是在不影响颈总动脉血供的情况下在适当的部位将较小的弓切断，解除对气管和食管的束缚和压迫。

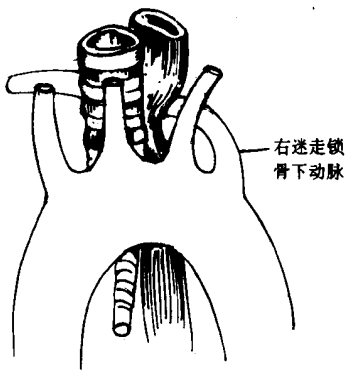

图10-64　右迷走锁骨下动脉压迫食管及气管

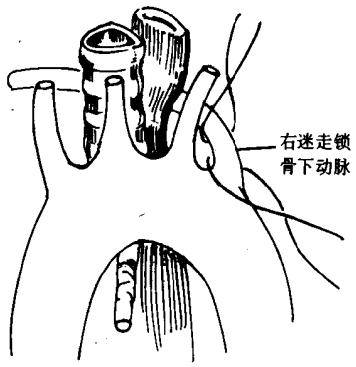

图10-65　结扎右迷走锁骨下动脉手术

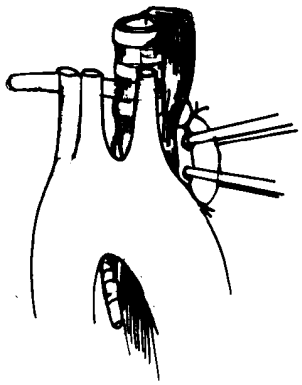

图 10-66　在钳子间切断迷走锁骨下动脉



图 10-67　贯穿缝扎迷走锁骨下动脉



图 10-68　松解纤维组织

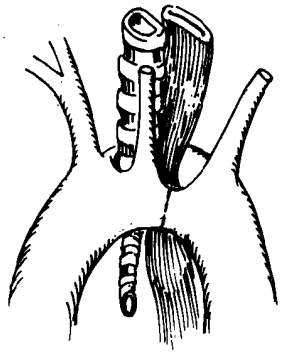

图 10-69　双主动脉弓压迫气管和食管

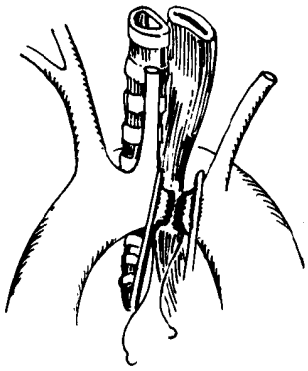

图 10-70　双主动脉弓前弓切断术

（1）左胸侧后切口，经第4肋间或切除第5肋经肋床进入胸腔。

（2）自胸主动脉近端沿左前主动脉弓走行方向剪开纵隔胸膜，显露及辨认双弓大小及其分支全貌，选定前弓宜于切断而不影响颈动脉血供的部位，以此为中心游离前弓，欲行断离处近、远端各置无创伤血管钳，从中切断血管。以2-0 Prolene线往返缝闭二切端。松解气管、食管与血管贴近处，充分解除束缚；如已切断的前弓和颈总动脉仍有使气管受压的征象，则应将血管外膜缝拉固定于前胸壁，使其脱离与气管壁的接触。

3．主动脉弓合并反侧动脉韧带或动脉导管　以右位主动脉弓合并左侧动脉韧带为常见。主动脉弓在气管和食管的右后方上升，因而气管与食管位于主动脉弓的左前方而非通常左位主动脉弓的右后方；介于胸主动脉首段与左肺动脉基部的动脉韧带（或导管）绕过气管与食管的左后方将其环抱，造成该二管道的压迫。手术的要点是切断动脉韧带或动脉导管，解除对气管和食管的束缚和压迫。

（1）左胸侧后切口，经第4肋间或切除第5肋经肋床进入胸腔。

（2）于迷走神经的后方纵行剪开纵隔胸膜，解剖游离动脉韧带并将其切断（图10-71），松解气管和食管周围的纤维组织。如为未闭的动脉导管，则应充分游离后，在钳子间切断导管（图10-72、73）。用3-0 prolene线连续往返缝闭二切端。完成上述操作过程中应防止损伤沿动脉韧带下缘向上勾绕的喉返神经。

4．头臂干或左颈总动脉位置异常　头臂干自中线左侧由主动脉弓发出，或左颈动脉自中线右侧从主动脉弓发出，气管可能因该血管斜跨过其前方而受压。

（1）根据气管受压的部位，采用右侧或左侧前胸第3肋间切口。

（2）在前纵隔将异位血管剖离气管受压处，松解该处可能残留起束缚作用的纤维组织，分别用数针3-0 prolene缝线，通过血管外膜将其缝固于胸骨后，使异位血管脱离气管（图10-74）。

【操作中可能发生的意外和错误及其预防】

1．根据各畸形血管所处的解剖部位和操作要求，正确地选择剖胸切口，以求显露满意和操作方便可靠。

2．在纵隔部位解剖、分离、切断和缝合血管时，确保不误伤迷走神经、膈神经和喉返神经。

3．处理血管时应以不损及主要血供为原则。对迷走锁骨下动脉，在其根部切断缝扎后上肢血供靠该动脉第二、三段丰富的侧支循环维持，而不致引起上肢缺血性改变，文献中尚无因切断该血管的首段引起上肢坏死的记录，仅见Pifarre等报道一例行迷走锁骨下动脉结扎、切断术后发生锁骨下动脉窃血综合征，需补做锁骨下动脉远端与升主动脉吻合者，如无特殊情况，一般不主张采用血流重建术，有报道行锁骨下动脉远端与升主动脉吻合，术后吻合口出血救治不及造成死亡者。

【术后处理】

对气管受压较严重，尤其婴幼儿患者，术后呼吸系统监护及处理十分重要，有时需保留气管插管和机械辅助呼吸数日，及时有效地清除气道分泌物；拔除气管插管后，应积极鼓励病人咳嗽排痰。适当应用抗生素以预防和控制呼吸系统感染。气管受压变形处多随术后时间的推移而逐渐改善。食管受压症状术后改善较快。切断血管环而辅加松解气管和（或）食管周围纤维组织束缚，是保证手术成功的两个不可或缺的重要因素，忽视松解术是导致手术效果不够满意的常见原因。

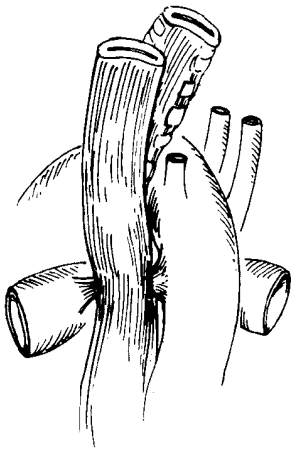

图 10-71　右位主动脉弓合并左侧动脉韧带或导管矫治术

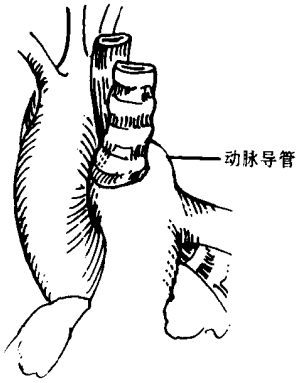

图 10-72　已分离的动脉导管

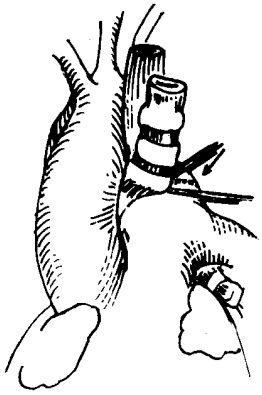

图 10-73　在钳子间切断动脉导管

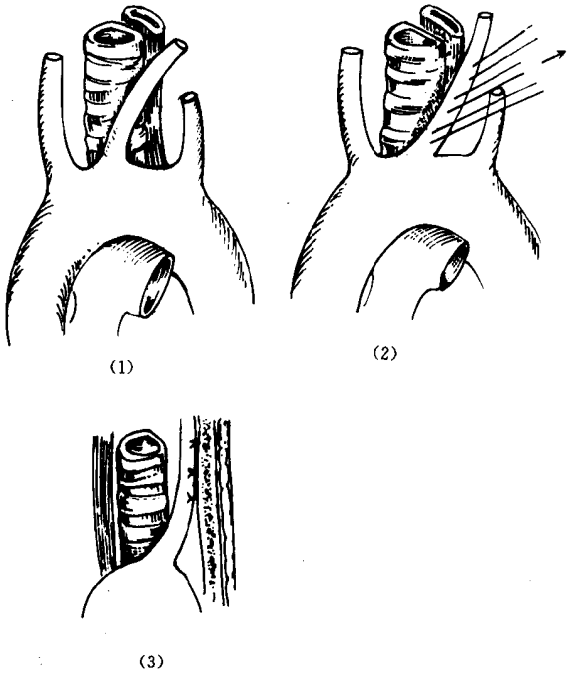

图 10-74　左颈总动脉位置异常矫治术

(1) 左颈总动脉压迫气管前壁

(2) 左颈总动脉外膜放置数针缝线

(3) 将左颈总动脉与胸壁牵引固定

（王敏生）

第五节 主动脉弓分支阻塞手术

【概况】

主动脉弓分支阻塞症系因头臂干、颈总动脉、锁骨下动脉和椎动脉腔狭窄或闭塞所致之症候群。Martorell（1944）等报告了臂和脑供血不全的病例，后被称为 Martorell 综合征，由动脉粥样硬化斑块阻塞引起。Takayasu（1908）描写了一种无脉症（Takayasu 症）又称主动脉弓综合征，系由雌激素或免疫性病变所致，均为年轻患者。手术目的是解除血流梗阻，制止窃血，改善脑部和上肢的血液供应。手术的方法可分为经动脉球囊扩张术、激光腔内成形术、内膜切除术以及旁路移植手术。根据手术径路大致分为胸外和胸内血管旁路术两大类。头臂干胸内手术死亡率为 18%，而胸外手术无手术死亡，5 年生存率为 80%。一过性脑卒中组 5 年生存率为 91%，发生过脑卒中组为 55%。

【手术适应证】

1. 间歇性发作的短暂性眩晕、昏厥、视力障碍、失语、一侧肢体感觉和肌力减退或丧失等脑卒中的先兆症状，而无或仅有轻度的永久性神经损害者。

2. 反复发作脑动脉或锁骨下动脉栓塞或有黑蒙症者。

3. 严重的上肢间歇性无力、疼痛或指端坏疽。

4. 锁骨下动脉窃血综合征。

【手术禁忌证】

1. 严重心、肝、肺、肾功能不全等高危内科疾病患者。

2. 脑卒中并形成永久性脑损害者。

3. 炎症或免疫性病变活动期者。

【术前准备】

1. 重要脏器尤其是心、肝、肺、肾功能检测。

2. 检查颈动脉与四肢动脉的搏动情况，测量四肢血压。

3. 神经系统的常规检查。

4. 视力、眼底、主动脉弓分支超声多普勒血流检查和脑血流图检查。

5. 动脉造影或数字减影术（DSA）是准确确定病变部位和程度的最可靠方法，为手术方案筹划提供依据。

6. 高血压应适当控制。

【麻醉】

气管内插管全身麻醉。

【体位】

仰卧位，肩部垫高，头部位置视病变血管而定。

【手术步骤】

1. 胸外径路的血管旁路术　本术式手术创伤小、并发症少、手术死亡率低、效果满意，为首选术式。用于转流的一对血管视血管病变部位而定，可采用解剖性或解剖外旁路转流，亦可切断阻塞部位的远端与邻近的正常动脉直接进行端侧吻合，两支以上血管阻塞时，可用序贯式转流，移植物可以用自体静脉或人工血管，特别是膨体人工血管（Gore-Tex）应用更普遍。

（1）锁骨下动脉—颈动脉旁路移植术

本术式适用于左、右颈动脉以及左或右锁骨下动脉起始处的狭窄或闭塞，具体操作程序如下：

1）沿锁骨上2cm，从胸锁乳突肌向外做一平行切口（图10-75）

2）切开皮肤、皮下组织、颈阔肌和颈浅筋膜，清除脂肪组织，切断胸锁乳突肌（图10-76），显露其下面的脂肪垫、膈神经、前斜角肌，在其外侧可见锁骨下动脉，分离内侧疏松组织，可见颈内静脉及胸导管。注意勿损伤胸导管。如损伤则予以结扎（图10-77）。

3）沿前斜角肌内侧，仔细解剖游离出斜行跨越的膈神经，并将其牵向内侧，然后切断前斜角肌，谨防损伤紧贴的臂丛神经，即可显露锁骨下动脉，可见甲状颈干及椎动脉（图10-78）。

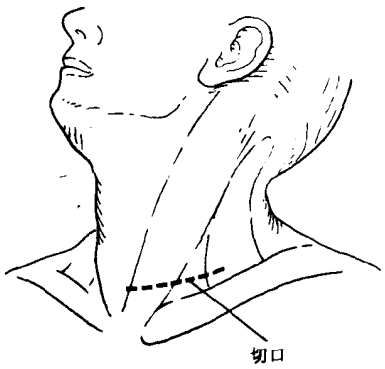

图10-75　切口示意图

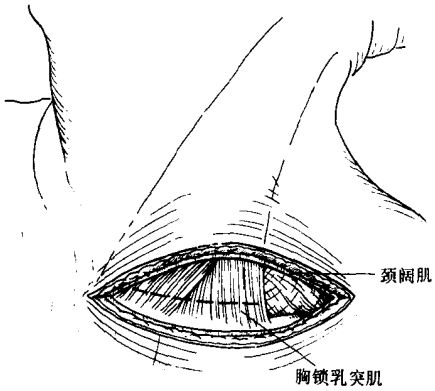

图10-76　切断胸锁乳突肌

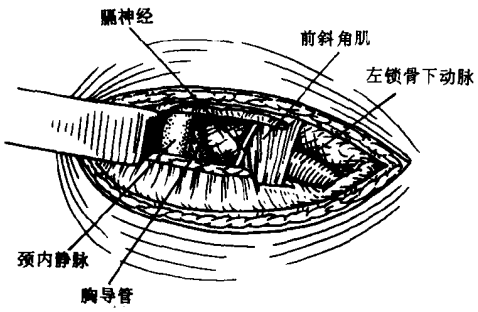

图10-77　显露左锁骨下动脉

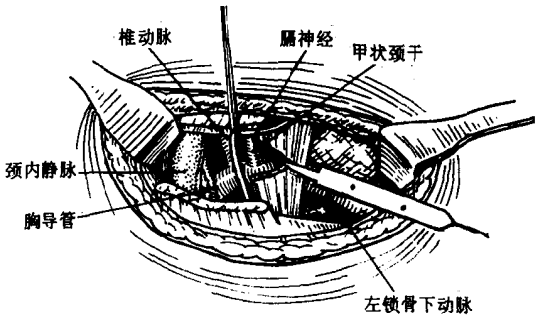

图10-78　切断前斜角肌，进一步显露左锁骨下动脉

4）仔细沿锁骨下动脉向内外侧解剖充分显露，于其近、远端4～5cm分别套绕控制带，并在颈内静脉前内侧解剖脂肪垫，游离颈总动脉，应避免损伤其后侧的迷走神经（图10-79）。

5）在进行吻合前，选用一段直径0.6～0.8cm人造血管，并静脉注射肝素1mg/kg，然后用无损伤钳阻断近、远端颈总动脉并在其前外侧壁纵行切开（图10-80）。

6）将人造血管的一端剪成30°～45°斜面，然后与切开的颈总动脉做端侧吻合（图10-81）。先开放颈总动脉远端阻断钳，驱除空气和碎屑，再开放近端阻断钳，于近吻合口处阻断移植血管，恢复颈动脉血流。

7）将人造血管裁至适当长度，并修剪成一定斜面，阻断锁骨下动脉后做卵圆形切开，大小和移植血管匹配，与移植血管做端侧吻合（图10-82），在两端缝线打结前，松开移植血管阻断钳，驱除移植血管内和动脉腔内的空气及碎屑，防止进入脑循环，旁路移植完成（图10-83）。检查吻合口及创面无出血后，置4mm负压引流管，最后按层缝合胸锁乳突肌、颈阔肌、皮下组织和皮肤。

8）本术式也可采用颈总动脉-锁骨下动脉（图10-84）或锁骨下动脉-颈总动脉（图10-85）直接转流术，分别治疗左颈总动脉或左锁骨下动脉起始处狭窄或闭塞。

（2）颈总动脉-颈总动脉旁路术　此类手术适用于头臂干或左颈总动脉狭窄或闭塞，具体步骤如下：

在距颈前胸骨上凹2横指做一横切口（图10-86）解剖游离左、右侧颈总动脉，全身肝素化后，将一直径0.6～0.7cm移植血管，按所述方法先与病变侧的颈总动脉行端侧吻合，然后将移植血管从胸骨舌骨肌或从气管食管后方引出，与另一侧颈总动脉做端-侧吻合（图10-87）。

（3）锁骨下动脉-颈总动脉-颈总动脉序贯式旁路术　此手术适用于头臂干和左颈总动脉起始处的狭窄、闭塞，而左锁骨下动脉通畅者。手术操作如下：

在右锁骨上2cm处，从右胸锁乳突肌前缘至左锁骨上窝做一平行切口（图10-88），仔细显露、游离右颈总动脉、左颈总动脉和左锁骨下动脉（图10-89），避免损伤位于颈总动脉后内侧的迷走神经。全身肝素化后，将一直径0.6～0.8cm带环人造血管的一端与右颈总动脉做端侧吻合，然后将移植血管通过胸骨舌骨肌或气管、食管后方引出，在与左颈总动脉垂直处人造血管后壁作一圆形窗，与左颈总动脉前壁做侧侧吻合恢复脑血流，再将人造血管经左胸锁乳突肌后方与左锁骨下动脉做端-侧吻合（图10-90）。放置4cm负压引流管，关闭切口。

（4）腋动脉-腋动脉，锁骨下动脉-锁骨下动脉旁路术　本手术适用于锁骨下动脉或头臂干狭窄闭塞者，或锁骨下动脉窃血综合症者。全身麻醉，仰卧位，双肩稍垫高，两上肢外展90°。两侧锁骨下约1cm分别做6～8cm平行切口（图10-91）。分离胸大肌纤维，切断胸小肌剪开喙锁筋膜（图10-92），显露游离两侧锁骨下动脉或腋动脉各3～5cm备作吻合用（图10-93），注意勿损伤腋静脉及臂丛。用手指于胸前壁皮下与深筋膜之间做一向下的弧形隧道，止血后，将直径0.8～1.0cm人造血管通过此隧道，全身肝素化后，人造血管剪成30°左右斜面与病变侧锁骨下动脉或腋动脉完成端-侧吻合，依法完成另一侧吻合（图10-94）。观察移植血管及各动脉搏动良好后，检查创面无出血，置负压吸引管，创面依层缝合。

（5）锁骨下动脉-锁骨下动脉-颈总动脉旁路术　该术式适用于头臂干通畅而左锁骨下动脉和左颈总动脉起始处狭窄、闭塞或头臂干分叉处狭窄、闭塞而致右颈总动脉和右锁骨下动脉血流严重障碍，而左锁骨下动脉通畅者。

全身麻醉，头部降温，仰卧位，双肩部垫高。于两侧锁骨上1cm处，自胸锁乳突肌外侧向外分别做一平行切口（图10-95），显露和游离两侧锁骨下动脉。再分别在两侧胸锁乳突肌的后方，颈总动脉、颈内静脉和胸骨舌骨肌的前方，用手指分离解剖出一隧道。全身肝素化后，将一直径0.7～0.8cm的人造血管穿过隧道引向两侧，分别与两侧锁骨下动脉完成端侧吻合。在左颈

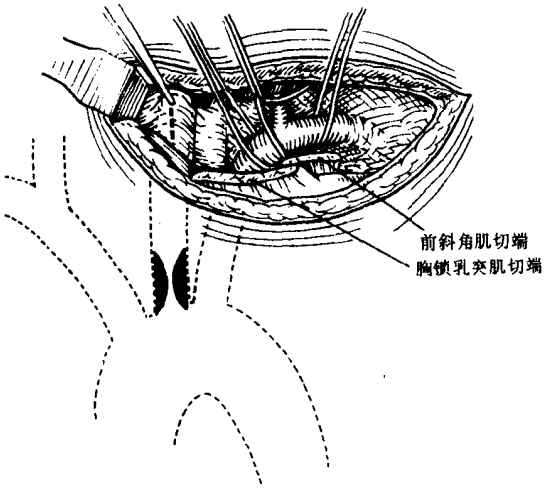

图 10-79 牵开膈神经，锁骨下动脉套绕塑料带，切开颈动脉鞘

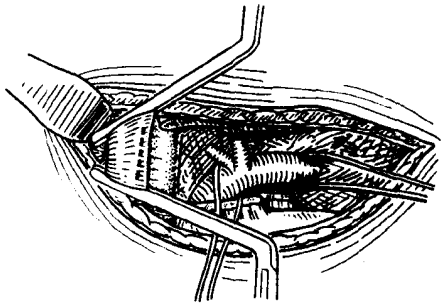

图 10-80 纵行切开颈总动脉前外侧壁

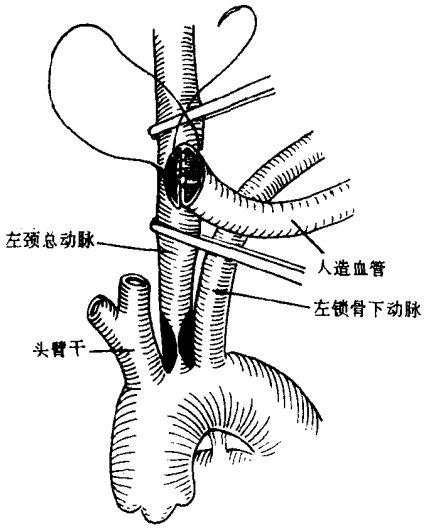

图 10-81 颈总动脉-人造血管端侧吻合

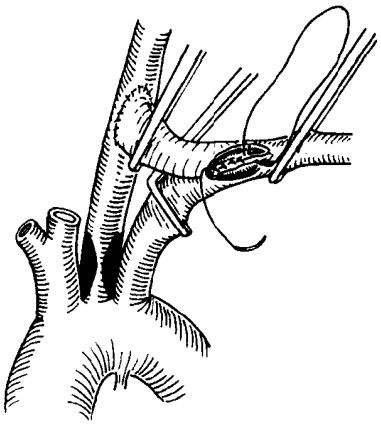

图 10-82 人造血管-锁骨下动脉端侧吻合

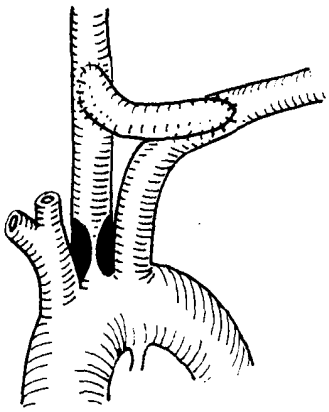

图 10-83 颈总动脉-锁骨下动脉旁路移植完成

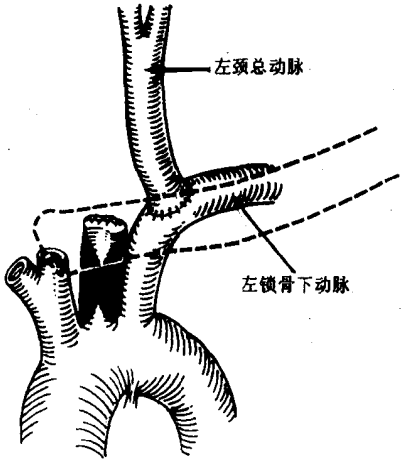

图 10-84 颈总动脉-锁骨下动脉直接转流

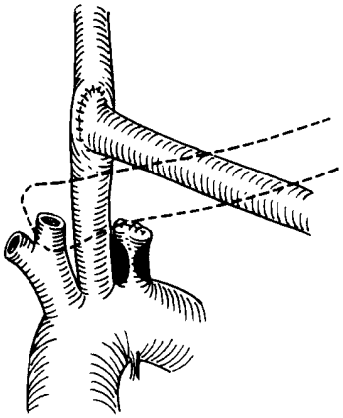

图 10-85 锁骨下动脉-颈总动脉直接转流

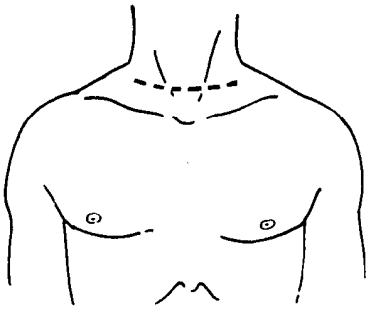

图 10-86 切口示意图

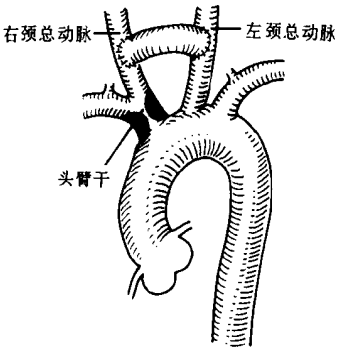

图 10-87 颈总动脉-颈总动脉旁路术

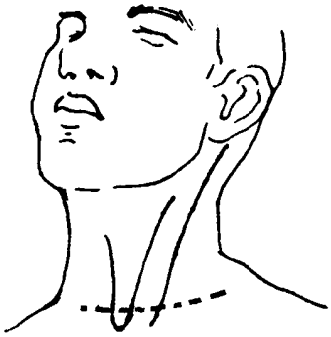

图 10-88 切口示意图

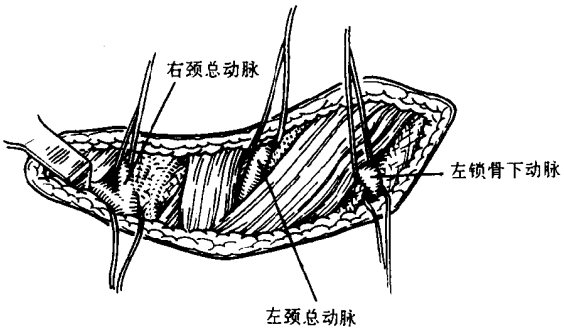

图 10-89 游离两侧颈总动脉及左锁骨下动脉

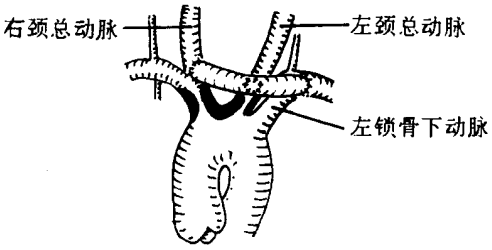

图 10-90 右颈总动脉-左颈总动脉-左锁骨下动脉人造血管序贯移植

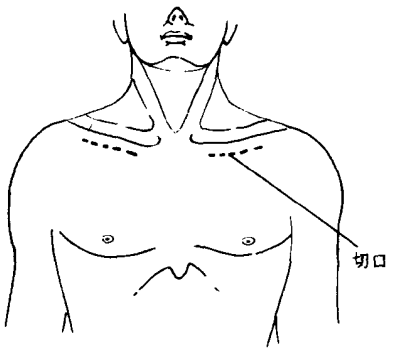

图 10-91　切口示意图

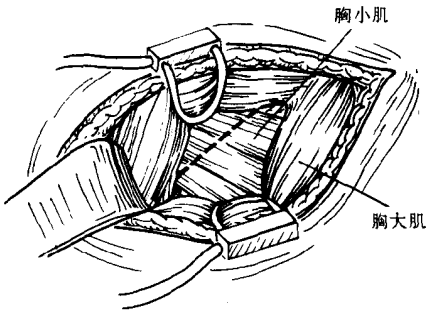

图 10-92　分离牵开胸大肌纤维切断胸小肌

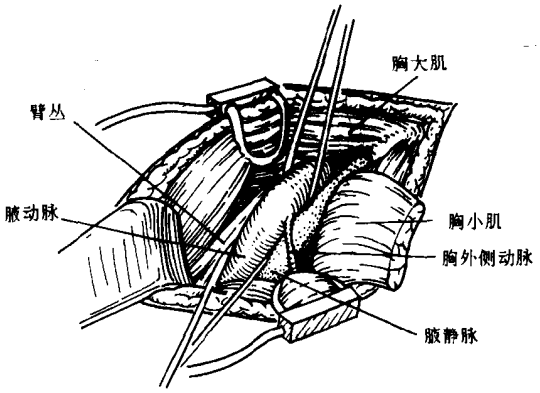

图 10-93　游离显露两侧锁骨下动脉或腋动脉

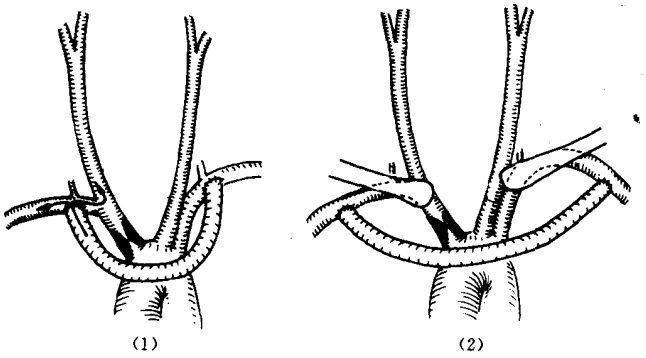

图 10-94　两种血管旁路手术

(1) 锁骨下动脉-锁骨下动脉旁路移植　(2) 腋动脉-腋动脉旁路移植

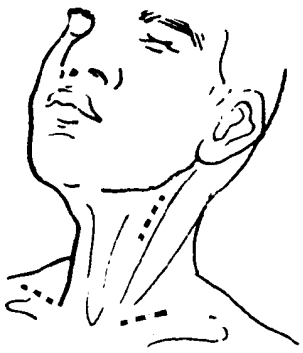

图 10-95　切口示意图

总动脉分叉处，沿胸锁乳突肌前缘做斜行切口，显露游离颈总动脉，颈内和颈外动脉，避免损伤舌下神经、迷走神经。将一直径0.5～0.6cm的人造血管一端剪成30°～45°斜面与颈总动脉或颈内动脉的适当部位，做端侧吻合。再用手指在胸锁乳突肌之后，颈内静脉之前向下分离出一隧道引出人造血管，再与移植于左右锁骨下动脉间的人造血管做端侧吻合（图10-96），锁骨下动脉和颈动脉旁路移植完成（图10-97）。

2．胸内径路的血管旁路移植术　胸内径路血管旁路移植术适用于主动脉弓的分支有多发病变或为同时解除冠状动脉的阻塞病变。此术式为DeBakey（1959）等首先报告。

气管插管全身麻醉，仰卧位，肩部垫高，头部转向健侧，做胸骨正中劈开切口，根据转流病变血管将切口分别向左或右延长至颈部（图10-98）。进入前纵隔后，切开心包，充分显露升主动脉。如同前述的方法，显露和游离阻塞的头臂干（图10-99），全身肝素化后，开始进行旁路吻合。首先用主动脉侧壁钳部分钳闭升主动脉，并按移植血管的口径在壁上做卵圆形（图10-100）开窗，将0.6～0.8cm人造血管的一端修剪成斜面后，用5-0聚丙烯线完成端侧吻合（图10-101），移去主动脉侧壁钳，在人造血管的近吻合口处安放阻断钳，并将其从事先用手指分离出的胸廓出口隧道引出，与右颈总动脉做端侧吻合（图10-102），检查无出血后，放置纵隔引流，然后依层次关闭切口。根据主动脉弓分支阻塞部位的不同，胸内径路还有8种不同方式的旁路移植术（图10-103、104、105、106、107、108、109、110）。

【操作中可能发生的意外和错误及其预防】

1．脑缺血性损害　这是本手术最大的危险。由于直接牵拉和阻断供脑血流的颈总动脉，对此问题应特别重视。除局部或全身适当降温外，最关键是操作应精细、迅速，严格控制颈总动脉阻断时间，一般不超过10～15分钟。判断病人脑耐受缺血时间具有重要价值。先在局麻下显露并予以完全阻断颈总动脉血流，观察10～15分钟，如无脑缺血表现者，则可根据手术需要改为全身麻醉。另一个可靠方法是在阻断颈总动脉后测量远端颈内动脉的逆流压，如压力＞6.67kPa（50mmHg）则表明侧支循环良好，可耐受手术，一旦病人不能耐受颈总动脉阻断脑缺血试验或逆流压＜6.67kPa应考虑采用内转流术。

2．脑栓塞　这是由于阻断入脑动脉后血栓形成或开放阻断钳时气栓、碎屑、血凝块等微小栓子进入脑内，因此，手术中阻断有关动脉前，必须直接从动脉内或经静脉注入肝素，在开放阻断钳恢复脑血流前必须彻底驱除移植血管内的气体、碎屑以及血凝块，并让一部分血流冲出吻合口后，再结扎缝线，开放阻断钳。

3．防止损伤血管造成大出血　由于动脉粥样硬化或炎症使动脉壁脆弱，游离时易致破裂出血，尤其是对升主动脉及其分支的根部游离更应小心，防止损伤的关键是游离动脉时必须分清动脉外膜的解剖界面，沿此游离，一般不致破裂出血，并要求麻醉师将血压控制在10.6～12.0kPa（80～90mmHg）之间，尤其在升主动脉安放侧壁钳后，控制性降压更显重要。一旦发生出血，先用手指压迫止血，清除积血后再安放阻断钳，如为靠近胸廓出口的动脉段出血，常常需一面用手指压迫止血，一面开胸，从胸内阻断出血血管的近心段方能控制出血。

4．预防误伤毗邻重要组织　在胸内或颈部解剖游离时，必须辨认各解剖关系，避免误伤舌下神经、迷走神经、喉返神经、臂丛神经及胸导管等。防止损伤的最好方法是仔细识别并显露这些重要组织。手术终了需严密检查，若有半透明液体流出，则有颈部胸导管损伤之虞，应进一步进行分离寻找破裂处予以结扎或将其吻合于附近的静脉。

5．患有此类阻塞性病变的患者多伴有程度不等的冠状动脉阻塞与供血不足。除术前检查外，术中应心电监护，以便及早发现危险性异常心律，加以妥善处理。

6．经胸内径路的动脉旁路术，特别是多支病变的手术，要注意在胸廓出口的隧道必须宽大，避免使用两条或一条直径较大的分叉人造血管，以免压迫动、静脉，臂丛神经而导致医源性胸廓

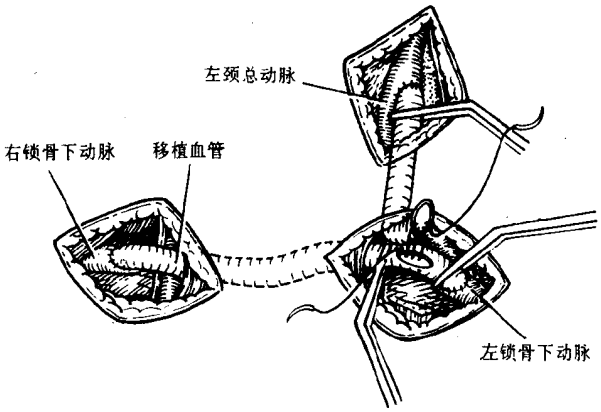

图 10-96　两侧锁骨下动脉人造血管旁路移植术后行颈总动脉-移植血管端侧吻合

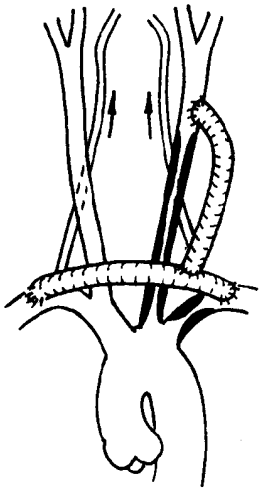

图 10-97　锁骨下动脉-锁骨下动脉-颈总动脉旁路移植

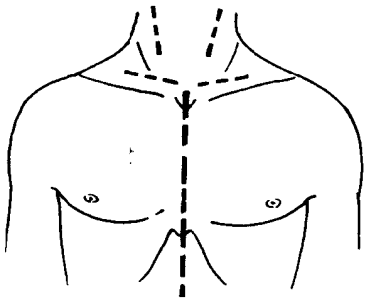

图 10-98　切口示意图

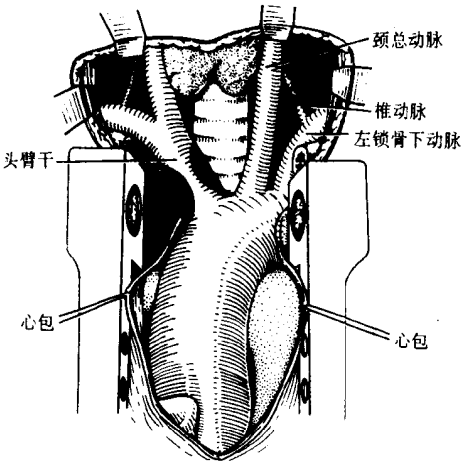

图 10-99　显露阻塞的头臂干

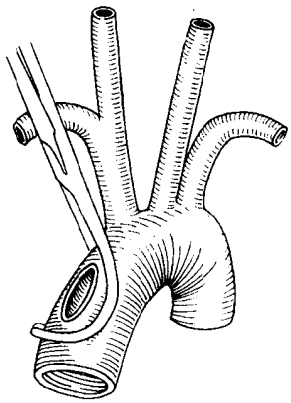

图 10-100　升主动脉做卵圆形开窗

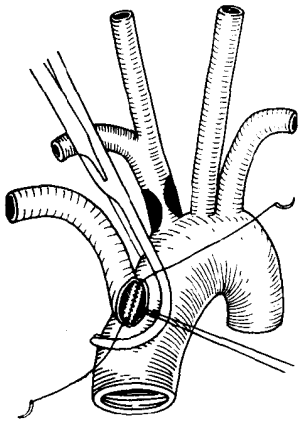

图 10-101 人造血管-升主动脉端侧吻合

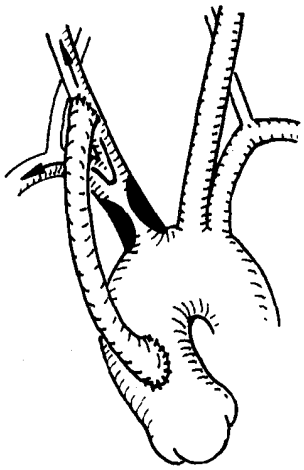

图 10-102 升主动脉-右颈总动脉旁路移植完成

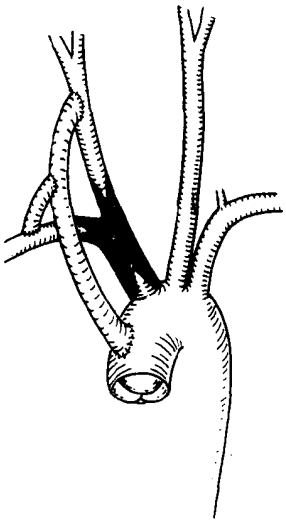

图 10-103 升主动脉-颈总动脉-锁骨下动脉旁路移植

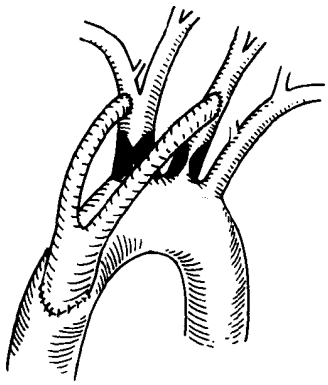

图 10-104 升主动脉-右锁骨下动脉-左颈总动脉旁路移植

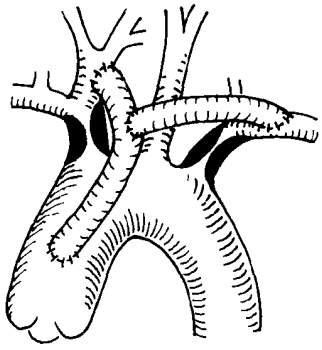

图 10-105 升主动脉-右颈总动脉-左锁骨下动脉旁路移植

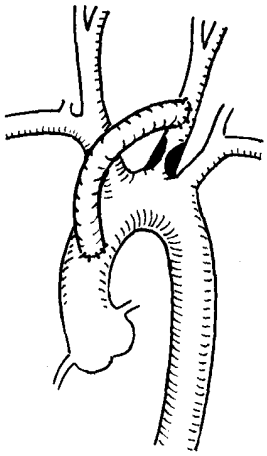

图 10-106　升主动脉-左颈总动脉旁路移植

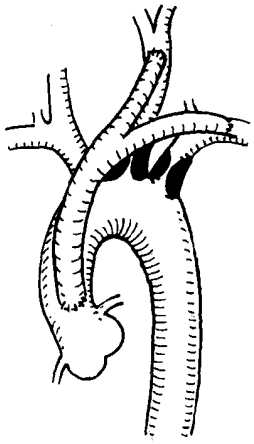

图 10-107　升主动脉-左颈总动脉-左锁骨下动脉旁路移植

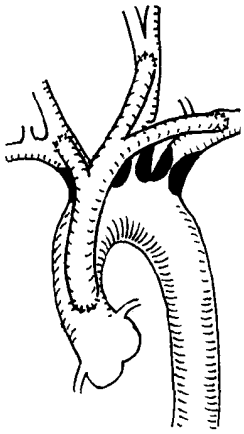

图 10-108　升主动脉-两侧颈总动脉-左锁骨下动脉旁路移植

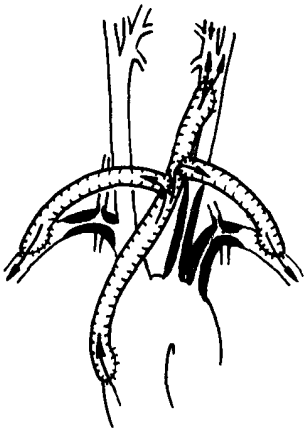

图 10-109　升主动脉-左颈总动脉-两侧锁骨下动脉旁路移植

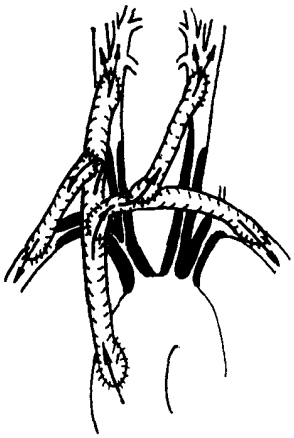

图 10-110　升主动脉-两侧颈总动脉-两侧锁骨下动脉旁路移植

出口综合征。

【术后处理】

1. 该类手术多涉及颈总动脉手术，头部保持中立位，避免过度旋转，以防移植血管扭曲，血栓形成。

2. 定时观察神志反应、瞳孔及肢体活动情况。

3. 维持血压的稳定，避免低血压，预防继发血栓形成。

4. 密切注意手术部位远端动脉搏动以及血压、温度的改变，判断吻合口是否通畅，如搏动消失，则应采用溶栓导管插入直接溶栓或立即再手术探查。

5. 低分子右旋糖酐 500ml 或加腹蛇抗栓酶 7.5U 静脉滴注 5～7 天，后改为口服肠溶阿斯匹林、潘生丁、消炎痛等抗聚药物，持续 1～3 个月。

6. 20%甘露醇 250ml，加地塞米松 5～10mg 静脉滴注 2～3 天。

7. 预防性抗生素 3～5 天。

（陈福真）

第六节 肺动脉畸形手术

绝大多数肺动脉畸形是复杂型先天性心脏血管疾病的一个组成部分，且常累及肺动脉瓣膜结构。单纯肺动脉畸形非常少见，一部分病人可并发动脉导管未闭。

一、肺动脉异位起源于升主动脉

【概况】

右肺动脉异位起源于升主动脉远比左肺动脉多见，双侧肺动脉均起源于升主动脉的病例则极为罕见。右肺动脉异位起源的部位常在升主动脉的右侧后壁，偶或起源于升主动脉的左后壁，与主动脉瓣的距离约 1～3cm。异位起源的肺动脉口径与对侧正常的肺动脉相似，血管的走向、分支和血管壁结构均无明显异常。肺动脉异位起源于升主动脉产生大量左向右血液分流，和肺循环高压，呈现呼吸困难和充血性心力衰竭，在婴幼儿期即可引致死亡。体格检查和心电图检查对肺动脉异位起源于升主动脉的诊断没有帮助；二维超声心动图有一定的诊断价值；心血管造影检查可以明确诊断。选择性右心室或肺动脉造影仅能显示正常一侧的肺动脉，而异位起源于升主动脉的肺动脉则未能显影。升主动脉造影则可显示异位起源的肺动脉以及起源部位与主动脉瓣之间的距离。

Armer 等（1961）从升主动脉壁切断右肺动脉起源部后在右肺动脉与肺总动脉之间连接一段移植的血管获得成功。Kirkpatrick 等（1967）将切断的右肺动脉在主动脉后方与肺总动脉直接吻合亦获得成功。由于肺动脉异位起源于升主动脉的病例很少见，临床上积累的经验尚不多。

【手术适应证】

肺动脉异位起源于升主动脉的病例在婴幼儿期即可因呼吸困难和充血性心力衰竭引致死亡，诊断明确后即应紧急施行手术治疗。

【手术禁忌证】

肺血管阻力显著升高的病例禁忌手术。

【术前准备】

1. 电解质、肝、肾、凝血功能检查。

2. 术前一日给予抗生素预防感染。

【麻醉】

气管插管全身麻醉。

【体位】

仰卧位，右背垫以薄枕。

【手术步骤】

前胸中线切口。纵向锯开胸骨，将胸腺及纵隔胸膜向两侧推开。纵向切开心包膜。经右心耳和右心房切口于上、下腔静脉内插入引血导管。升主动脉给血导管的插入部位宜尽量靠近头臂干，以便与异位起源的右肺动脉之间绕置升主动脉血流阻断带（图 10-111）。建立体外循环后，阻断升主动脉血流，分离右肺动脉，放置无创伤血管钳（图 10-112）。于升主动脉根部注入冷心脏停搏液。从升主动脉壁切断右肺动脉（图 10-113、114），主动脉壁切口用 6-0 Prolene 缝线褥

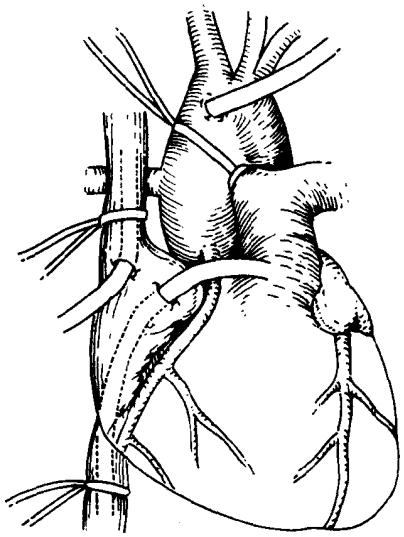

图 10-111 升主动脉给血导管位置尽量靠近头臂干

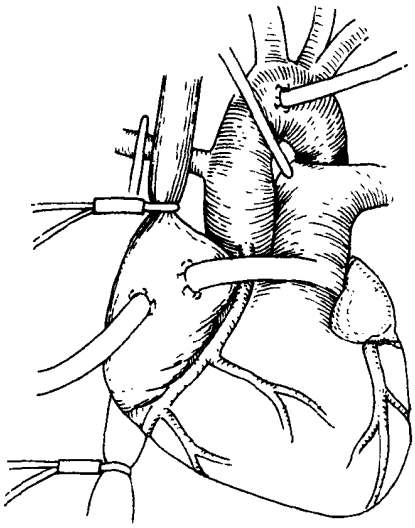

图 10-112 分离右肺动脉，放置无创伤血管钳

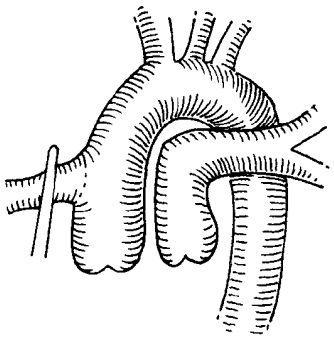

图 10-113 右肺动脉切断部位

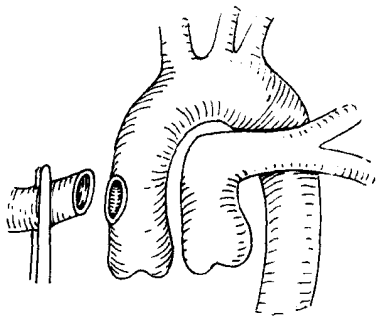

图 10-114 切断右肺动脉

式连续缝合，再连续贯穿缝合各一层（图 10-115）。为减少张力或避免产生血管腔狭窄亦可用 Gore-Tex 或经预凝处理的绦纶织片缝补主动脉壁切口（图 10-116）。游离肺总动脉，于其远段右侧壁放置无创伤血管钳，在肺总动脉右侧壁做长度与右肺动脉断端口径相近的切口（图 10-117），将右肺动脉切端从升主动脉后方引到肺总动脉作端侧吻合术，吻合口后壁用 7-0 或 6-0 Prolene 缝线连续缝合（图 10-118），吻合口前壁则宜作间断缝合（图 10-119），这样有助于吻合口以后随体格成长而增大（图 10-120）。

右肺动脉长度不足，施行右肺动脉-肺总动脉直接吻合术吻合口张力过大的病例，可用一段长度与口径适当的 Gore-Tex 人造血管架接在右肺动脉切端与肺总动脉之间，先做右肺动脉切端与人造血管对端吻合术（图 10-121），再将人造血管通过上腔静脉和升主动脉后方与肺总动脉做端侧吻合术（图 10-122）。

右肺动脉与肺总动脉吻合术完成后放松并去除肺总动脉血流阻断钳，检查吻合处无漏血后，排出升主动脉和肺动脉内残留气体，放松升主动脉阻断钳，恢复冠状血管灌注，复温至心脏恢复跳动且情况良好后停体外循环。拔除引血和给血导管，缝合右心耳、右心房和升主动脉切口，稀疏缝合心包切口。放置前纵隔和心包膜腔引流管。分层缝合胸骨和胸壁切口。

【操作中可能发生的意外和错误及其预防】

1. 从升主动脉壁切断右肺动脉时宜尽量靠近升主动脉，以增加右肺动脉长度。
2. 妥善缝合升主动脉壁切口，避免术后发生出血。如直接缝合升主动脉切口将导致血管腔狭小，则宜应用织片缝补升主动脉壁。
3. 为减少右肺动脉与肺总动脉吻合口张力，必须充分游离右肺动脉和肺总动脉。
4. 右肺动脉长度不足于施行与肺总动脉直接吻合的情况下，应采用一段人造血管架接于右肺动脉与肺总动脉之间。
5. 游离和吻合右肺动脉时必须注意避免产生血管扭曲致术后血流不畅。

【术后处理】

1. 密切监测心率、心律、血压、中心静脉压、体温、呼吸。记录前纵隔、心包膜腔引流量和尿量。
2. 适量静脉补液或输血，保持水、电解质平衡。防治低心排血量。
3. 给予氧吸入，保持呼吸道通畅。
4. 术后 2～3 天可开始进食少量流质饮食，并逐渐增加进食量。
5. 术后 2～3 天引流量减少后即可拔除前纵隔和心包腔引流管。
6. 术后继续给予抗生素 3～5 天。

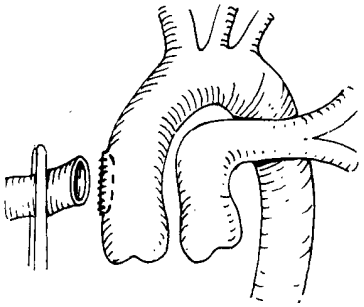

图 10-115 缝合主动脉壁切口

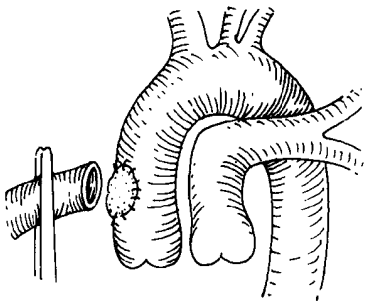

图 10-116 用织片缝补主动脉壁切口

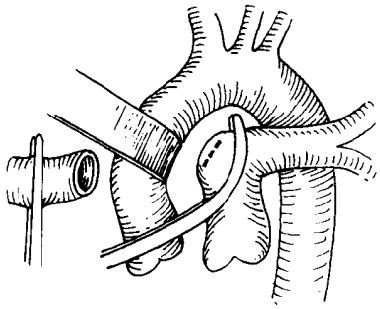

图 10-117 钳夹肺总动脉右侧壁，切开肺总动脉

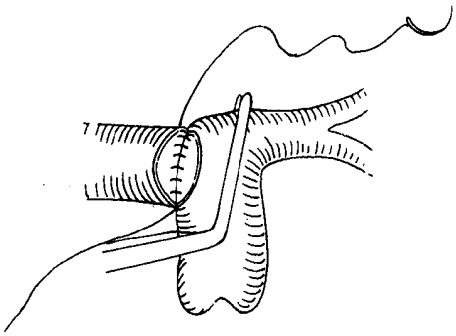

图 10-118 连续缝合吻合口后壁

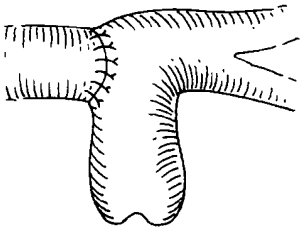

图 10-119 间断缝合吻合口前壁

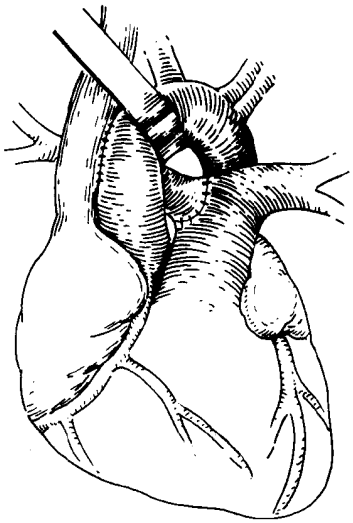

图 10-120 右肺动脉-肺总动脉吻合完成后

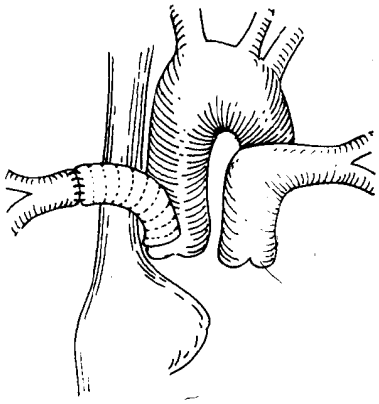

图 10-121 右肺动脉切端与人造血管对端吻合

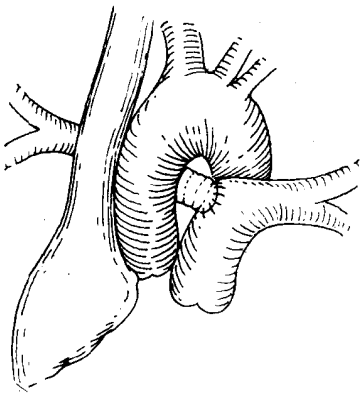

图 10-122 人造血管与肺总动脉端侧吻合

二、异位迷走左肺动脉

【概况】

异位迷走左肺动脉亦称肺动脉悬带是另一种少见的先天性肺动脉畸形。肺总动脉在主动脉弓下方沿右主支气管前壁延伸成为右肺动脉，而迷走的左肺动脉则在心包膜外起于右肺动脉起点处然后跨越右主支气管，环绕下段气管，在气管与食管之间折转向左，进入左侧肺门区，动脉韧带或动脉导管位置正常（图 10-123）。左肺动脉异常行径形成的悬带压迫右主支气管和下段气管可以产生不同程度的呼吸困难，甚至压迫食管前壁。绝大多数病例出生后不久即呈现反复发作的急性呼吸道梗阻症状，呼气时相延长，出现喘鸣，吸气时肋间隙内陷，并发呼吸道感染时症状加重，严重者可呈现紫绀甚或昏厥、抽搐以至死亡，但吞咽困难则较少见。极少数病例压迫程度轻微，临床上无明显症状。

异位迷走左肺动脉病例中约有半数兼有其他心脏血管先天性畸形，常见有：左上腔静脉、心房间隔缺损、动脉导管未闭、心室间隔缺损等。胸部 X 线检查可显示气管下段和隆突受压向左移位，两侧肺组织充气程度不同或呈现右侧肺不张。吞钡后侧位胸片在气管下段与食管之间可以见到纵隔内迷走左肺动脉阴影压迫食管前壁。胸部 CT 或磁共振检查对诊断很有价值，选择性肺动脉造影可明确诊断。

Glaevecke 与 Doehle（1897）在病理解剖时首次报道这种左肺动脉畸形。Welsh、Munro、Wittenborg 等（1954）指出钡餐食管造影时本病的诊断价值。与此同时 Potts、Hiller 等开展外科治疗获得成功。异位迷走左肺动脉外科治疗一般不需要应用体外循环，仅在同期治疗并存的其他心脏血管畸形时才根据病情考虑应用体外循环。

【手术适应证】

1. 异位迷走左肺动脉临床上呈现呼吸道压迫症状，经检查明确诊断者，均应考虑施行外科手术治疗。
2. 临床上不呈现呼吸道压迫症状或症状轻微的病例可暂缓手术并定期观察。
3. 伴有其他先天性心脏血管畸形的病例则宜慎重制定同期或分期外科治疗方案。

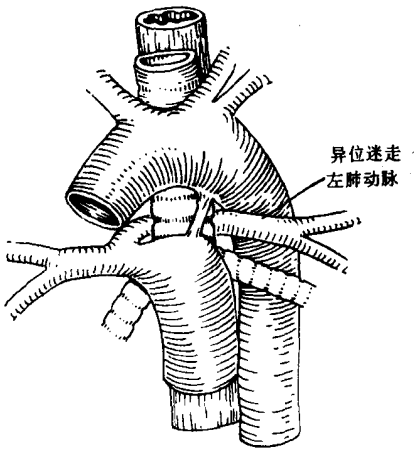

图 10-123 异位迷走左肺动脉行径

【手术禁忌证】

1. 一般情况差不能承受手术 者。

2. 并有其他严重先天性畸形难于矫治者。

3. 并发急性呼吸道感染，宜先控制感染后再施行外科手术治疗。

【术前准备】

1. 血、尿常规及心、肝、肾、凝血功能检查。

2. 保持呼吸道通畅，预防呼吸道感染。

3. 术前一日给予抗生素。

【麻醉】

气管插管全身麻醉。

【体位】

右侧卧位。

【手术步骤】

异位迷走左肺动脉的外科手术治疗是切断左肺动脉起始部后，与肺总动脉做端侧吻合术。一般无需应用体外循环。

左侧后剖胸切口，经第4肋间进入胸膜腔，切开纵隔胸膜，结扎，切断动脉韧带或切断缝合动脉导管。游离左肺动脉，绕置套线以便于牵引（图10-124），向右侧游离左肺动脉，在气管与食管之间，将左肺动脉前壁与左总支气管、气管、右总支气管后壁充分分离；左肺动脉后壁则与食管前壁分离，直达左肺动脉异位起源处。游离左肺动脉过程中注意避免过度牵拉血管引致左侧或右侧肺动脉血流不畅。静脉注射肝素1mg/kg后，在靠近左肺动脉起源部位放置无创伤血管钳部分钳夹右肺动脉壁，另放置一把无创伤血管钳阻断左肺动脉血流（图10-125），切断左肺动脉

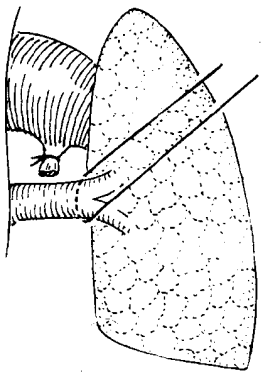

图10-124　左肺动脉绕置牵引线

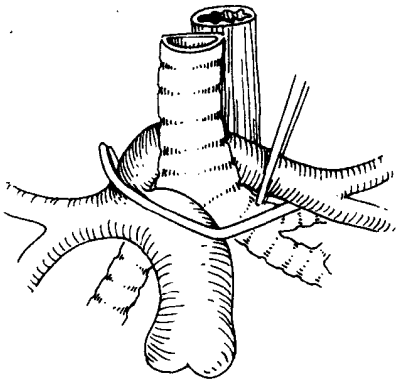

图10-125　部分钳夹右肺动脉壁并阻断左肺动脉

起源部位，用 6-0 Prolene 缝线间断或连续缝合右肺动脉壁切口（图 10-126），放松去除无创伤血管钳。将左肺动脉从气管左侧引出。在膈神经前方纵向切开心包膜，分离肺总动脉，在其左前壁放置无创伤血管钳部分钳夹肺总动脉壁后做一长度与左肺动脉切端口径相等的切口（图 10-127）。将左肺动脉切端修剪成斜面，经心包膜切口引入心包腔内与肺总动脉用 6-0 Prolene 缝线作端侧吻合术，吻合口前壁和后壁均作连续缝合或后壁连续缝合，前壁间断缝合（图 10-128），去除血管钳，检查吻合口无漏血后，稀疏缝合心包切口，放置胸膜腔引流管，分层缝合胸壁切口。

【手术操作中可能发生的意外和错误及其预防】

1. 游离左肺动脉时操作要轻柔，避免过度牵拉致右肺动脉血流不通畅。
2. 部分钳夹右肺动脉壁时也要注意保持血流不受阻。
3. 左肺动脉植入肺总动脉操作过程中，注意避免血管发生扭曲致血流不畅。

【术后处理】

1. 监测心率、心律、血压、体温、呼吸。记录胸膜腔引流量和尿量。
2. 适量静脉补液，保持水电解质平衡。
3. 给予氧吸入，保持呼吸道通畅。
4. 术后 2～3 天可开始进食。
5. 术后 2～3 天引流量减少后即可拔除引流管。
6. 术后继续给予抗生素 3～5 天。

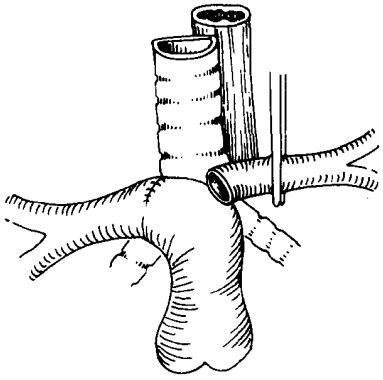

图 10-126 切断左肺动脉，缝合右肺动脉切口

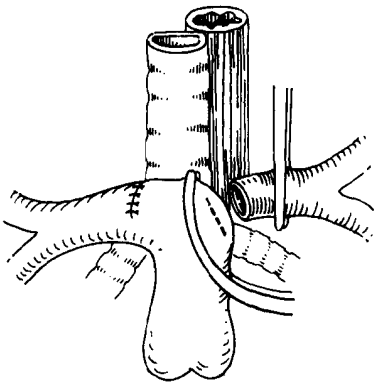

图 10-127 左肺动脉从气管左侧引出，肺总动脉左前壁放置血管钳后做切口

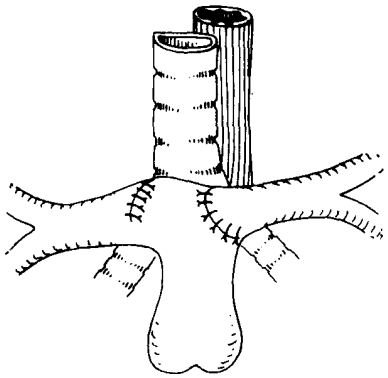

图 10-128　左肺动脉切端与肺总动脉做端侧吻合

（石美鑫）

第七节　体-肺循环分流术

【概况】

紫绀型先天性心脏血管疾病，包括常见的法乐四联症等因肺循环血流量减少以及右侧心腔血液通过异常通道分流到左侧心腔，造成体循环动脉血氧饱和度降低，严重者可威胁生命。施行体-肺循环分流术将部分体循环血流引入肺循环，增加肺循环血流量，提高动脉血氧饱和度，可以改善全身血缺氧产生的一系列症状，从而延长病人生命。

分流入肺循环的血液可来自体循环动脉，如 Blalock 和 Taussig（1945）创用的锁骨下动脉-肺动脉吻合术，Potts 等（1946）报道的胸降主动脉-肺动脉吻合术和 Waterston（1962）报道的升主动脉-右肺动脉吻合术。体-肺动脉吻合口口径不可超过 4～5mm，以免分流量过多，引起肺循环充血或肺水肿。分流入肺循环的血液亦可来自体循环静脉，如 Glenn 和 Patino（1954）报道的上腔静脉-肺动脉分流术。

绝大多数病例体-肺循环分流术是作为日后根治性手术的过渡性治疗措施。因此，在选用各种体-肺循环分流术时应考虑根治术时拆除或缝闭分流术吻合口的难度。近年来随着婴幼儿复杂性心脏血管畸形根治术死亡率降低和疗效提高，施行一期根治术的病例较前增多，体-肺循环分流术的病例数则较前显著减少。

【手术适应证】

1. 紫绀型先天性心脏血管疾病诊断明确，低血氧症状严重，但因年龄或其他原因暂不宜施行根治术者，可先作体-肺循环分流术作为根治术前的过渡性措施。

2. 紫绀型先天性心脏血管畸形，病变复杂，目前尚未能根治者，可施行体-肺循环分流术作为姑息治疗以减轻症状。

【手术禁忌证】

适宜施行根治性手术的紫绀型先天性心脏血管畸形的病例，无需施行过渡性体-肺循环分流

术。

【术前准备】

1. 胸部X线，心电图、超声心动图，肝、肾功能，血电解质测定等项目检查，必要时做右心导管检查或心血管造影以明确诊断。

2. 血常规，血小板计数，红细胞压积，动脉血氧饱和度，出、凝血时间，凝血酶原时间测定等以判定低血氧和红细胞增多的程度和凝血功能。术前不宜限制进水量，红细胞压积超过70%者可经静脉输入等渗葡萄糖液。凝血酶原时间延长的病例术前给予维生素K。

3. X线检查确定主动脉弓和降主动脉位置。

4. 纠正电解质和酸碱失衡。

【麻醉】

气管插管全身麻醉。

【手术步骤】

1. 锁骨下动脉-肺动脉分流吻合术　施行锁骨下动脉-肺动脉分流吻合术后分流量比较合适，日后施行根治术时，拆除吻合口又比较方便，因而最常采用。右锁骨下动脉起源于头臂干，切断后向下翻转，其根部不易扭曲；而起源于主动脉弓的左锁骨下动脉，切断后向下翻转则较常发生根部扭曲，致血流不畅，因此宜尽可能选用右锁骨下动脉。最常见的紫绀型先天性心脏血管畸形——法乐四联症病例中约25%伴有右位主动脉弓，在这种情况下，头臂干位于左侧。术前明确主动脉弓的位置有助于选定切口应在何侧。Mckay、DeLavale等（1980）报道应用小口径膨体聚四氟乙烯人造血管施行体-肺动脉分流术，可取得良好疗效，于是更多的病例可采用左侧剖胸切口。左侧肺动脉较长，血管吻合术操作比较方便。主动脉弓位于左侧的病例为避免其根部发生扭曲，可在左锁骨下动脉与左肺动脉之间连接一段膨体聚四氟乙烯人造血管。

（1）右锁骨下动脉-肺动脉端侧分流吻合术　左侧卧位，右侧后剖胸切口经第4肋间进入胸膜腔（图10-129），亦可采仰卧位，右胸前外切口经第3肋间进入胸膜腔（图10-130）。将肺推向后下方，在膈神经后方纵向切开纵隔胸膜，结扎、切断奇静脉。将上腔静脉向前内侧牵引，显露并游离锁骨下动脉和肺动脉（图10-131）。于肺动脉近端及其远端或分支各绕置缝线（图10-132）。在胸腔顶部结扎锁骨下动脉分支，靠近锁骨下动脉根部放置无创伤血管钳，切断锁骨下动脉远端或其分支。分离锁骨下动脉时注意保护迷走神经、喉返神经和交感神经。将切断的锁骨下动脉从迷走神经和喉返神经之间向下方翻转（图10-133）。阻断肺动脉血流，修剪锁骨下动脉切端结缔组织和肺动脉血管壁外膜结缔组织。用尖刀或剪刀在肺动脉壁前上方做与锁骨下动脉切端口径等长的纵切口（图10-134）。用6-0或7-0 Prolene缝线连续缝合吻合口后壁（图10-135），注意血管内膜对合平整，不产生皱褶，针距不宜超过1.0mm以免缝隙渗血。吻合口前壁可做连续缝合或间断缝合（图10-136）。端侧吻合口缝合完毕后，先放松肺动脉远端阻断钳或阻断线，观察无渗血后再放松肺动脉近端阻断钳和锁骨下动脉阻断钳。右锁骨下动脉血流即可经吻合口进入左、右肺动脉（图10-137）。在肺动脉可扪到震颤。稀疏缝合纵隔胸膜，放置胸膜腔引流管，分层缝合胸壁切口。

（2）左锁骨下动脉-肺动脉端侧分流吻合术　侧卧位，左侧后剖胸切口经第4肋间进入胸膜腔，亦可采用仰卧位，左胸前外切口经第3肋间进入胸膜腔。纵向切开上纵隔胸膜，游离左锁骨下动脉和左肺动脉并于肺动脉近端及其远端两个分支分别绕置缝线（图10-138），结扎、切断左锁骨下动脉远段分支（图10-139），于左锁骨下动脉近端放置无创伤血管钳阻断血流，靠近分支处切断左锁骨下动脉后向下方翻转。阻断左肺动脉近、远段血流，于左肺动脉壁前上方做与锁骨下动脉切端口径等长的横切口（图10-140），用6-0或7-0Prolene缝线做左锁骨下动脉-左肺动脉端侧吻合术（图10-141）。吻合口前，后壁可连续缝合或间断缝合，注意血管内膜对合平整，不

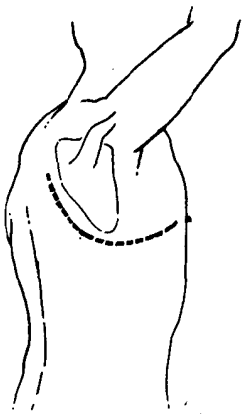

图 10-129　右侧后剖胸切口

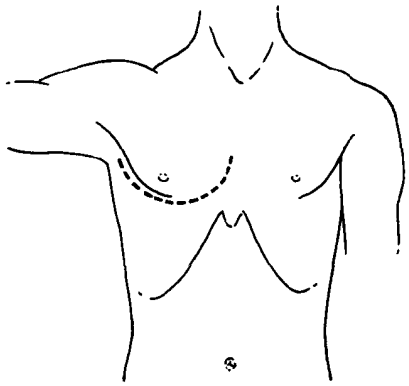

图 10-130　右侧前外切口

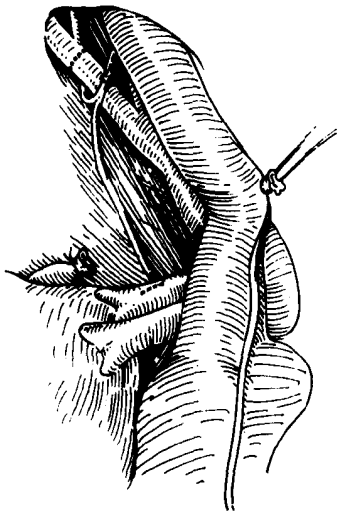

图 10-131　结扎、切断奇静脉，显露右肺动脉和右锁骨下动脉。虚线示动脉切口和切断部位

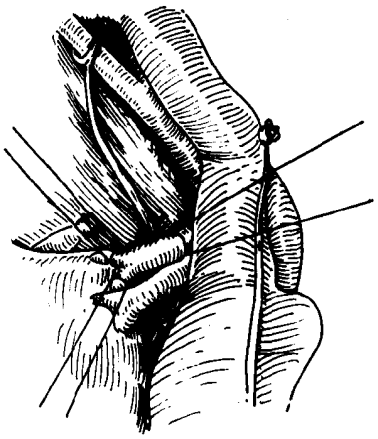

图 10-132　肺动脉近端及其分支绕置缝线

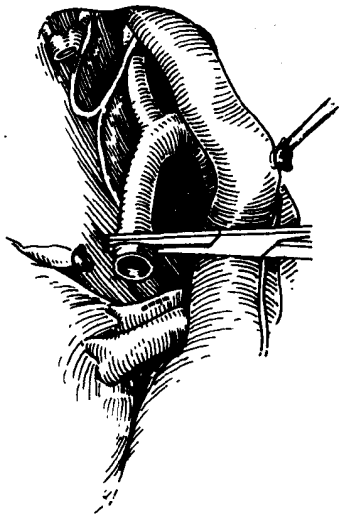

图 10-133　切断右锁骨下动脉后向下翻转

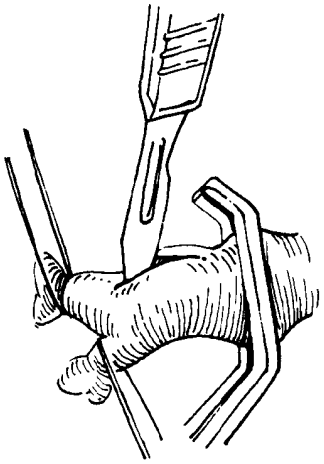

图 10-134 切开右肺动脉

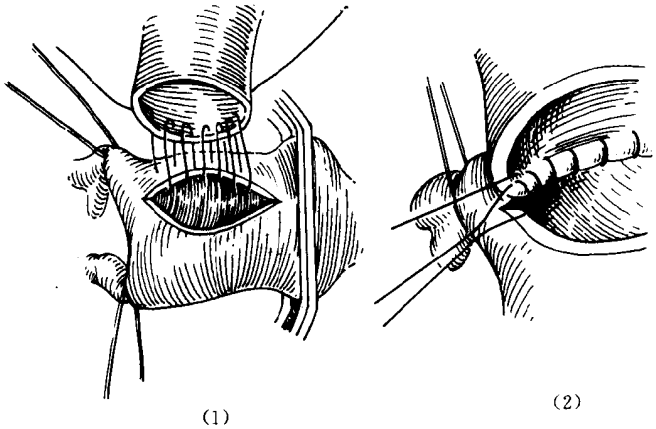

图 10-135 连续缝合吻合口后壁
(1) 先放置缝线
(2) 拉紧吻合口后壁缝线，完成吻合口后壁

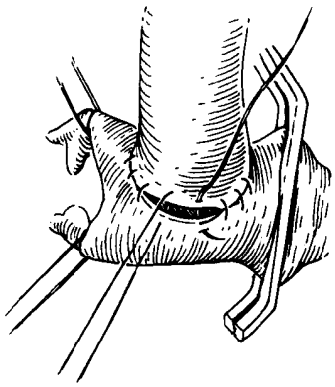

图 10-136 缝合吻合口前壁

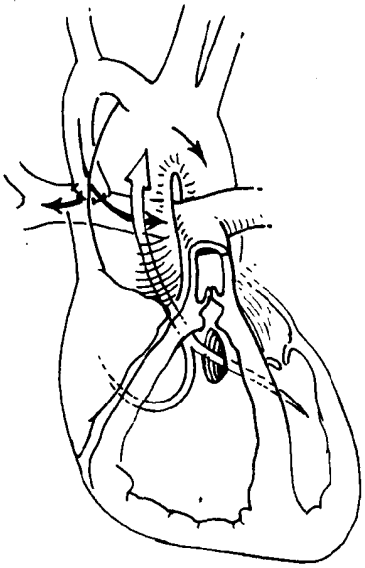

图 10-137 吻合完成后血流示意图

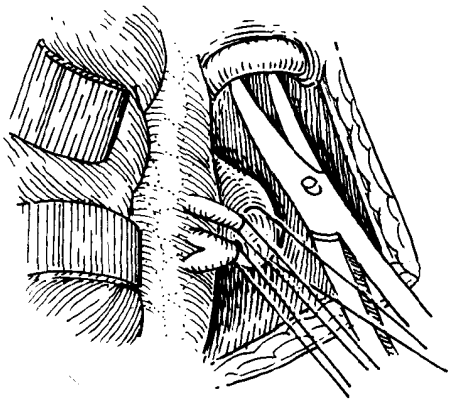

图 10-138 游离左肺动脉和锁骨下动脉，肺动脉近、远端绕置缝线

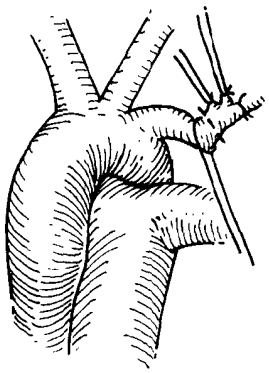

图 10-139 结扎、切断左锁骨下动脉分支

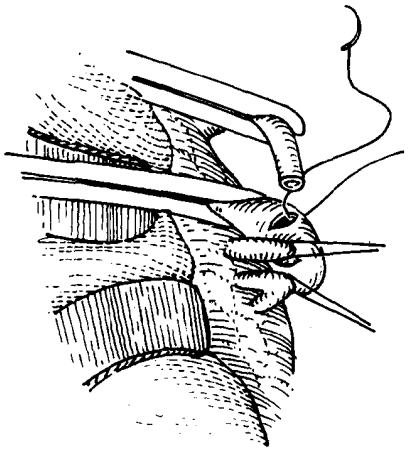

图 10-140 切断左锁骨下动脉，向下翻转与肺动脉切口做吻合术

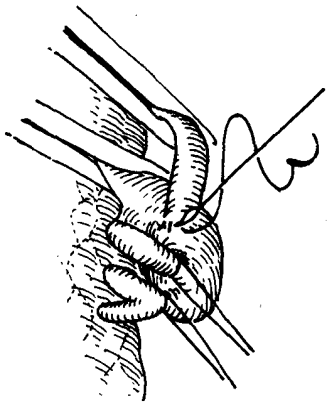

图 10-141 左锁骨下动脉-左肺动脉端侧吻合术

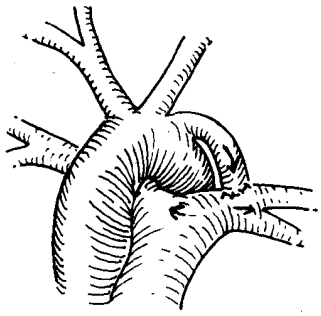

图 10-142 吻合完成后血流情况

产生皱褶，针距不宜超过1mm，避免缝隙渗血。吻合口完成后，放松肺动脉远端阻断血流的缝线，观察无渗血后再放松肺动脉近段血流阻断钳，最后放松、去除锁骨下动脉阻断钳，左锁骨下动脉血流即可经吻合口进入左、右肺动脉（图10-142）。在肺动脉处即可扪到震颤。稀疏缝合纵隔胸膜，放置胸膜腔引流管，分层缝合胸壁切口。

左锁骨下动脉起源于主动脉弓的病例，将左锁骨下动脉向下方翻转后形成的角度较大，易产生根部扭曲，致血流不畅。切断肺下韧带有助于抬高肺门，改善血流。锁骨下动脉根部明显扭曲者，可在切断锁骨下动脉后，于其根部及主动脉弓左上侧放置无创伤弯血管钳，纵向切开锁骨下动脉根部及主动脉弓前壁长约1cm，然后用6-0或7-0 Prolene缝线横向间断缝合切口（图10-143）以扩大血流通道。

（3）锁骨下动脉-肺动脉人造血管旁路分流术　在锁骨下动脉和肺动脉之间植入一段Gore-Tex人造血管。应用这种手术方法无需切断锁骨下动脉。选用的人造血管口径应为4～6mm（图10-144）。游离锁骨下动脉和肺动脉，于锁骨下动脉近、远端放置无创伤血管钳阻断血流，在锁骨下动脉前外侧壁作长4～6mm的纵切口，剪除血管外膜结缔组织，将人造血管的一端修剪成斜面，用6-0或7-0 Prolene缝线做连续或间断缝合（图10-145），吻合口完成后，经静脉给予肝素，1mg/kg，将血流阻断钳移到人造血管上，恢复锁骨下动脉血流。阻断肺动脉近端和远端或其分支的血流，在肺动脉前壁做横向或纵向切口，按所需长度剪断人造血管，用6-0或7-0 Prolene缝线连续或间断缝合人造血管与肺动脉端侧吻合口（图10-146）。吻合完成后，先恢复肺动脉远端或其分支血流，吻合口无渗血时再恢复肺动脉近端血流，抽除人造血管腔内气体，去除人造血管阻断钳，此时肺动脉处即可扪到震颤（图10-147）。放置胸膜腔引流管，分层缝合胸壁切口。

2．胸主动脉-肺动脉吻合术（Potts手术）　施行胸主动脉-左肺动脉侧吻合术应注意避免吻合口过大，引致肺充血和水肿。由于日后施行根治术时拆除吻合口操作比较困难，因而临床上较少应用Potts手术。侧卧位，左侧后剖胸切口经第4或第3肋间进入胸膜腔（图10-148）。将左肺向前推开。在迷走神经后方纵向切开纵隔胸膜，显露胸主动脉（图10-149），游离左肺动脉，于其近端及远端2个分支各绕套粗缝线（图10-150）。用无创伤血管钳，部分钳夹邻近肺动脉的胸主动脉内侧壁。收紧绕套肺动脉近、远端的粗缝线，阻断血流并将肺动脉近端套线绕过胸主动脉下方向外侧牵引，使肺动脉与胸主动脉靠拢（图10-151）。剪除肺动脉与主动脉血管壁外膜结缔组织。在两根血管紧邻部位各做长4～5mm的切口。在切口上下角各放置一根牵引缝线。用6-0或7-0 Prolene缝线连续缝合吻合口后壁。缝针穿过全层血管壁，针距约为1mm（图10-152），再连续缝合吻合口前壁（图10-153），吻合口缝合完毕，先放松肺动脉远端套线，观察无漏血后，再放松肺动脉近端套线，最后放松并去除胸主动脉阻断钳。肺动脉区即可扪到震颤（图10-154）。血液自胸主动脉进入左、右肺动脉。放置胸膜腔引流管，分层缝合胸壁切口。

3．升主动脉-肺动脉吻合术（Waterston手术）　升主动脉-肺动脉吻合口可以位于升主动脉与右肺动脉之间或升主动脉与肺总动脉之间。吻合口口径不宜超过4mm以避免并发肺充血和肺水肿。由于不需解剖游离纵隔组织，手术操作比较简便，但日后施行根治术时，闭合、拆除吻合口具有一定难度，心包膜内粘连致密者难度更大。

（1）升主动脉-右肺动脉吻合术　半侧卧位，右侧前外剖胸切口经第3肋间进入胸膜腔（图10-155）。将肺推向外侧，膈神经前方纵向切开心包，心包切缘放置牵引线向两侧拉开（图10-156）。将升主动脉推向左侧，上腔静脉拉向右侧，在两者之间解剖、游离右肺动脉绕套缝线

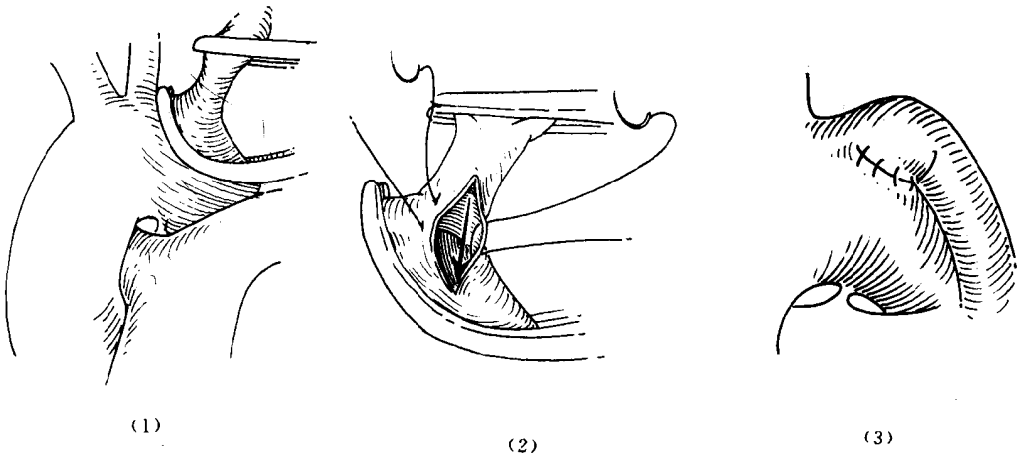

图 10-143 锁骨下动脉根部明显扭曲的手术方法

(1) 阻断左锁骨下动脉和远段主动脉弓血流

(2) 纵向切口 (3) 横向缝合

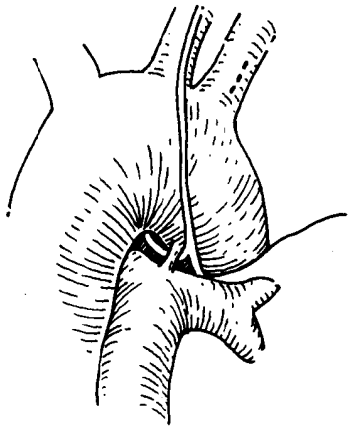

图 10-144 左锁骨下动脉前外侧壁纵切口部位

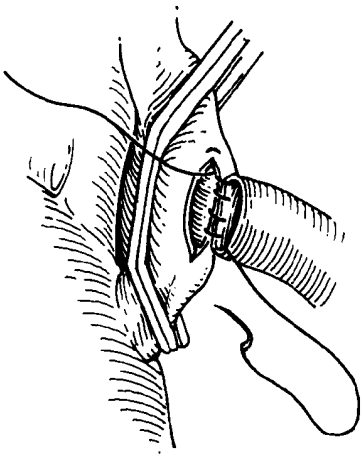

图 10-145 人造血管切端与左锁骨下动脉端侧吻合

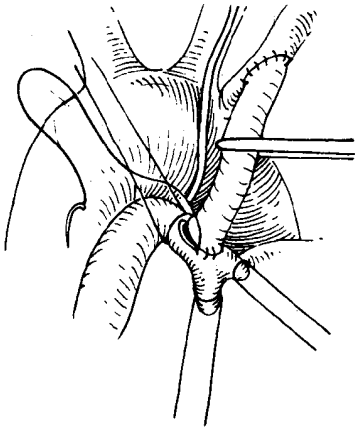

图 10-146 人造血管另一端与左肺动脉端侧吻合

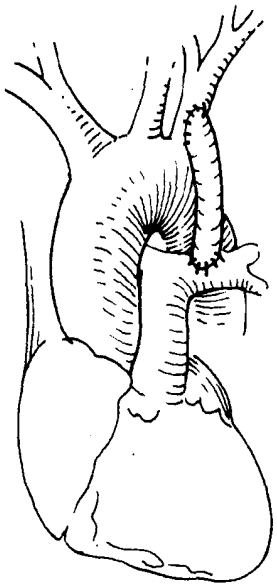

图 10-147 锁骨下动脉-肺动脉人造血管旁路分流术完成后

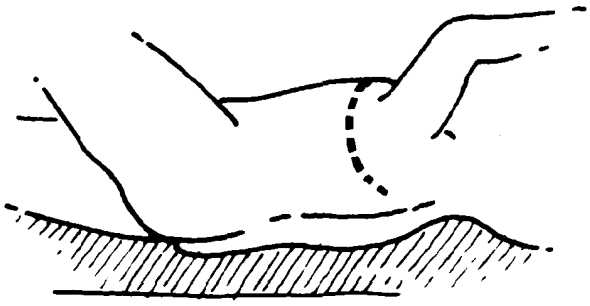

图 10-148 左侧后剖胸切口

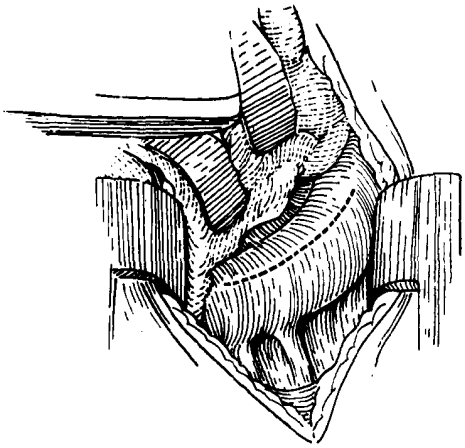

图 10-149 切开纵隔胸膜，显露胸降主动脉

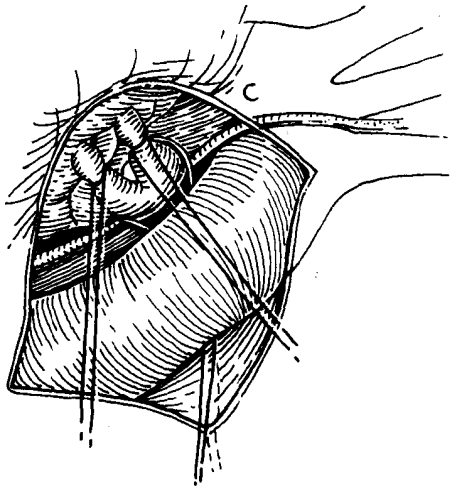

图 10-150 游离左肺动脉，近、远端各绕置缝线

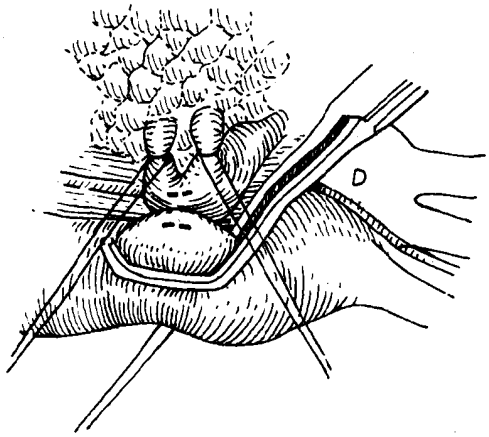

图 10-151 部分钳夹胸降主动脉内侧壁，肺动脉近端套线从胸降主动脉后方向外侧牵引，使肺动脉与胸降主动脉靠拢

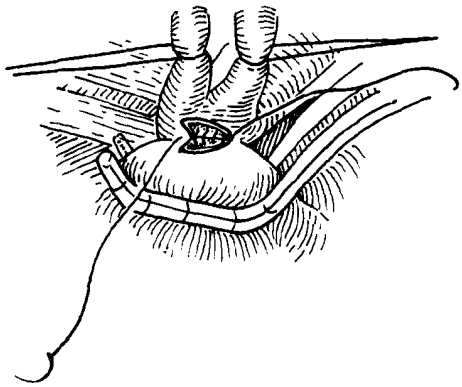

图 10-152　缝合吻合口后壁

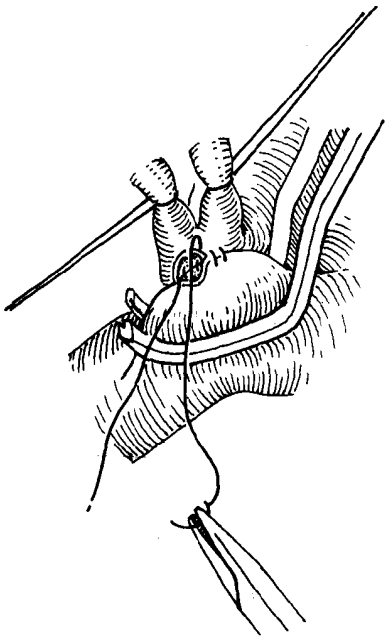

图 10-153　缝合吻合口前壁

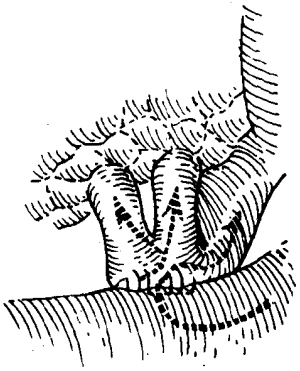

图 10-154　吻合完成后，胸降主动脉血流进入左、右肺动脉

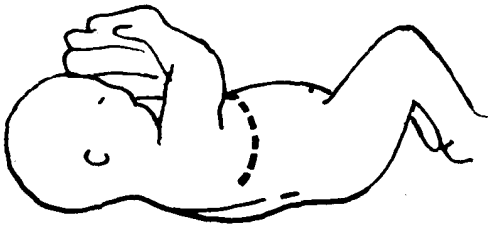

图 10-155　右侧前外剖胸切口

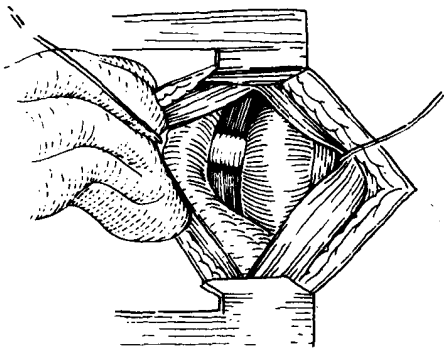

图 10-156　向两侧牵拉心包切缘

(图 10-157)。在右肺动脉后方与升主动脉右侧壁放置一把无创伤血管钳，同时钳夹部分升主动脉壁并阻断右肺动脉血流（图 10-158)。放置血管钳时由助手将升主动脉向左前方旋转，这样可以使吻合口位于升主动脉后壁与右肺动脉前壁之间，以避免因吻合口过于靠近升主动脉前壁而引致右肺动脉扭转，通过吻合口的血流仅能进入右肺（图 10-159)。放置无创伤血管钳后，收紧右肺动脉远端绕套粗缝线阻断血流（图 10-160)。在相邻的升主动脉和右肺动脉壁各做互相平行的长 4～5mm 的切口。用 6-0 或 7-0 Prolene 缝线连续缝合吻合口后壁（图 10-161)，从切口上端或下端主动脉壁进针，穿越主动脉和肺动脉壁全层，连续缝合到达另一端后从主动脉壁出针，再连续或间断缝合吻合口前壁（图 10-162)。吻合口缝合完成后（图 10-163)，放松肺动脉远端套线，再去除阻断钳。吻合口部位合适者，两侧肺动脉均可扪到震颤（图 10-164)。部分缝合心包切口，放置胸膜腔引流管，分层缝合胸壁切口。

(2) 升主动脉-肺总动脉吻合术　仰卧位，前胸中线切口，纵向锯开胸骨，显露前纵隔。将胸腺和胸膜向两侧推开，纵向切开心包膜，游离升主动脉和肺总动脉（图 10-165)，剪除升主动脉左侧壁和肺总动脉右侧壁的结缔组织，放置无创伤血管钳部分钳夹升主动脉左侧壁。肺总动脉近、远端各放置血流阻断钳（图 10-166)。在升主动与肺总动脉相邻部位分别用尖刀或小剪刀做长 4～5mm 互相平行的纵切口（图 10-167)，用 6-0 或 7-0 Prolene 缝线先后连续缝合吻合口后壁和前壁（图 10-168、169)。吻合口缝合完毕后，先放松、去除阻断肺总动脉的血管钳，再去除升主动脉阻断钳（图 10-170)。检查无渗血后，部分缝合心包膜切口。于前纵隔放置引流管，用金属线对拢缚扎胸骨，分层缝合胸壁切口。施行这种手术，一般无需应用体外循环。

升主动脉-肺总动脉吻合术可用于目前尚难矫治的复杂紫绀型先天性心脏血管疾病，如肺动脉闭锁，右房室瓣（三尖瓣）闭锁，单心室伴重度肺动脉狭窄、细小、发育不良等。

4. 体循环静脉-肺动脉分流吻合术　Glenn 于 1958 年报道施行上腔静脉-右肺动脉分流吻合术治疗大动脉错位伴肺动脉狭窄。施行这种手术后约 35%的体循环静脉血流直接进入右肺动脉。由于肺循环承受的压力低，可以避免术后并发阻塞性肺血管病变，并可减轻心室负荷，但静脉压力低，血流慢，较易发生栓塞，因此，吻合口口径要尽可能大些。日后施行根治术时，恢复正常血流通道操作难度大，因而不宜作为过渡性治疗措施。6 个月以下的婴儿手术死亡率高。

仰卧位，右背略垫高，右前外剖胸切口经第 3 或第 4 肋间进入胸膜腔。亦可采取左侧卧位，右侧后剖胸切口经第 4 肋间进胸。将肺向后外侧推开。纵向切开上纵隔胸膜，结扎、切断奇静脉。游离上腔静脉，注意保护膈神经（图 10-171)。切开心包膜，在上腔静脉与升主动脉之间游离右肺动脉，靠近肺总动脉分杈处绕套缝线（图 10-172)，另在右肺动脉远端 2 个分支分别绕套缝线。阻断血流后，切断、缝合右肺动脉近段切端，将右肺动脉远端从上腔静脉下方引出（图 10-173)。用无创伤血管钳钳夹奇静脉断端及其上、下方上腔静脉部分血管壁（图 10-174)，向下延长奇静脉切端（图 10-175)，斜向切断远端肺动脉切端以增大吻合口（图 10-176)，用 6-0 或 7-0 Prolene 缝线连续缝合右肺动脉和上腔静脉端侧吻合口，先缝合后壁再缝合前壁（图 10-177)。吻合口缝合完毕，放松左肺动脉分支的套线和上腔静脉阻断钳（图 10-178)。在吻合口下方上腔静脉与右心房连接处双重结扎使上腔静脉血流全部进入右肺动脉（图 10-179)。稀疏缝合心包膜切口，放置胸膜腔引流管，分层缝合胸壁切口。

【操作中可能发生的意外和错误及其预防】

1. 施行体循环动脉-肺动脉分流术，特别是胸主动脉-左肺动脉和升主动脉-肺动脉侧侧吻合术，应注意吻合口不宜过大，以免肺循环血流量增加过多，术后产生肺充血、水肿。术中切开主动脉和肺动脉时要精确测定切口长度，不可超过 5～6mm。吻合口部位要适当，不要产生扭曲，影响血流通畅和进入两侧肺动脉。

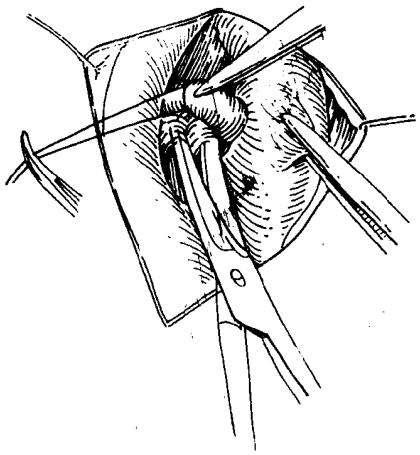

图 10-157 在上腔静脉与升主动脉之间游离右肺动脉，绕置缝线

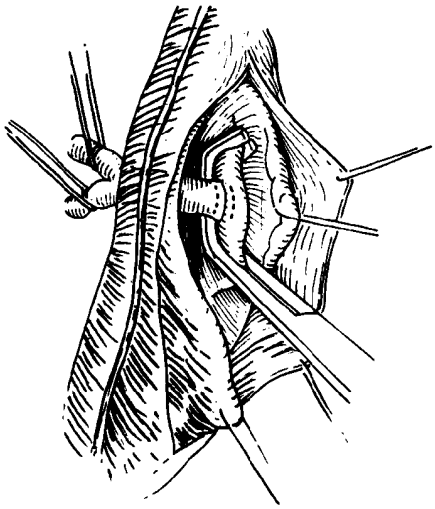

图 10-158 钳夹右肺动脉及部分升主动脉壁



图 10-159 放置血管钳时将升主动脉向左前方旋转

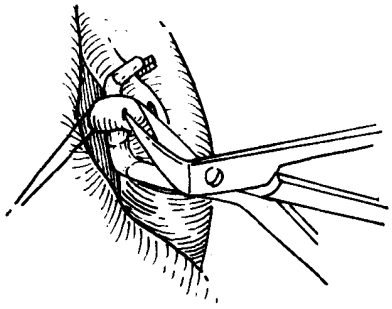

图 10-160 在相邻的升主动脉壁和肺动脉壁各做一切口

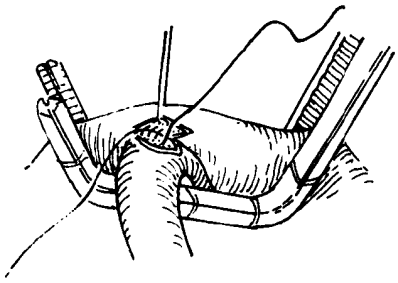

图 10-161 连续缝合吻合口后壁

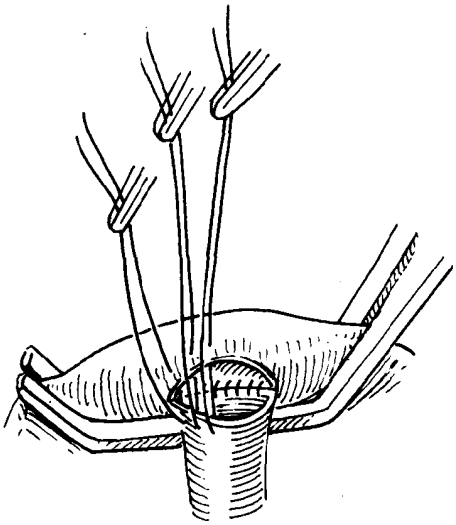

图 10-162 间断缝合吻合口前壁

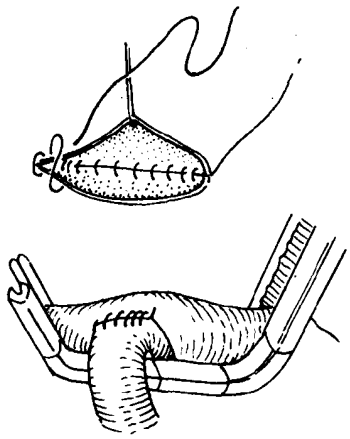

图 10-163 连续缝合吻合口前壁

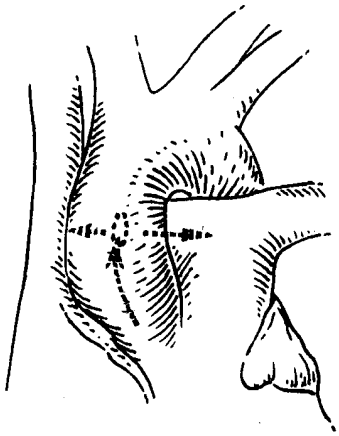

图 10-164 吻合完成后血流情况

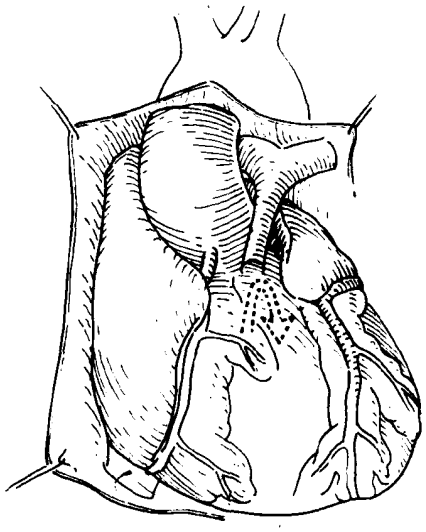

图 10-165 游离升主动脉和肺总动脉

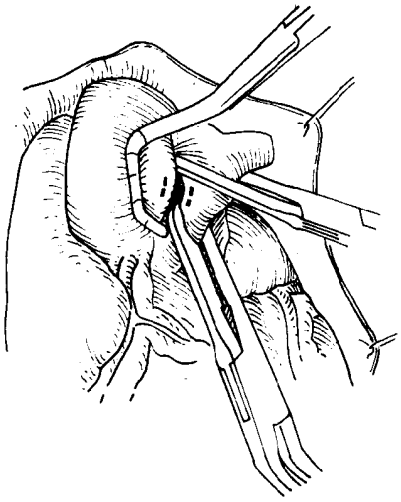

图 10-166 钳夹升主动脉左侧壁和肺总动脉近、远端

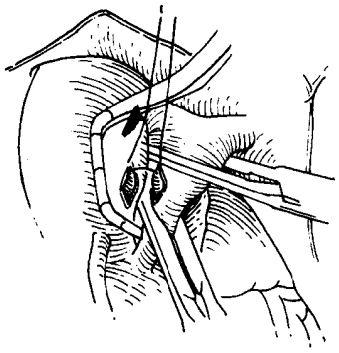

图 10-167 切开升主动脉及肺总动脉，缝合吻合口

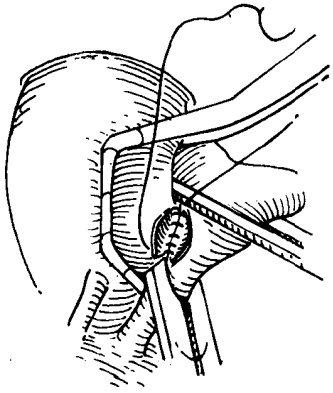

图 10-168 缝合吻合口后壁

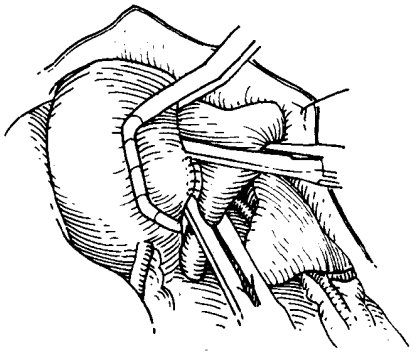

图 10-169 吻合口前壁缝合完毕

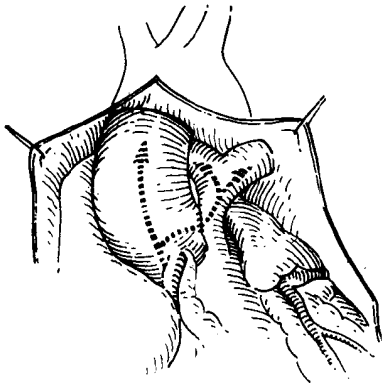

图 10-170 吻合完成后血流情况

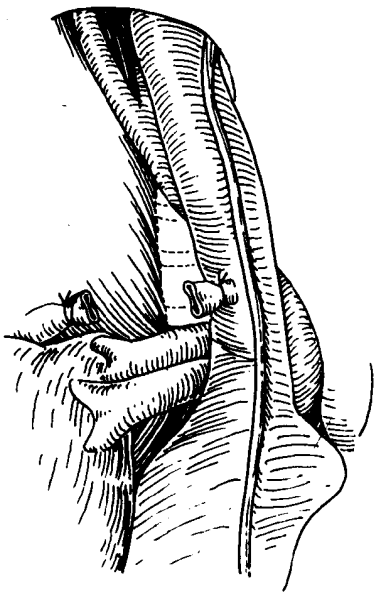

图 10-171 切断、结扎奇静脉，游离上腔静脉

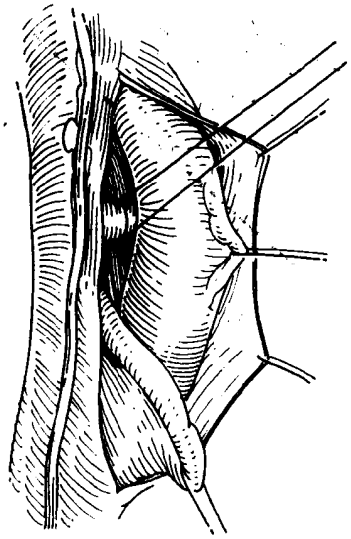

图 10-172 游离右肺动脉，绕置缝线

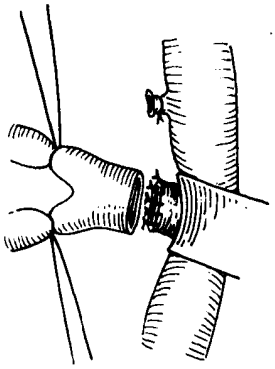

图 10-173 切断右肺动脉，缝合近切端，引出右肺动脉远段

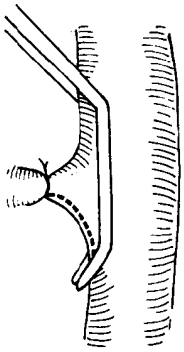

图 10-174 部分钳夹上腔静脉，切除奇静脉断端

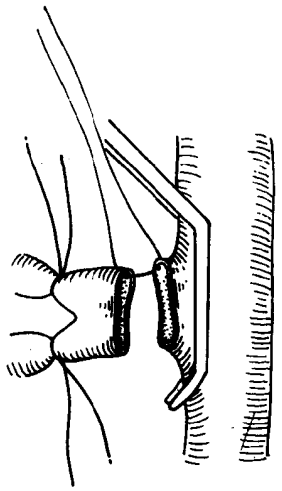

图 10-175 扩大上腔静脉切口

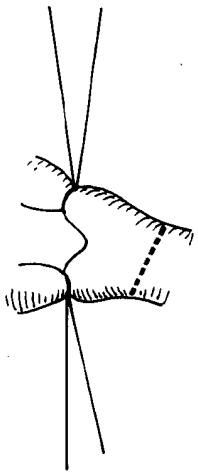

图 10-176 斜向切断肺动脉切端，增大吻合口

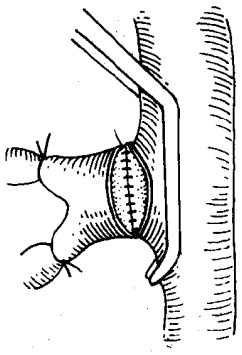

图 10-177 缝合吻合口后壁

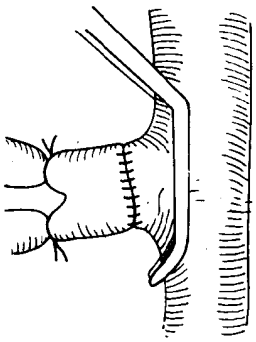

图 10-178 缝合吻合口前壁

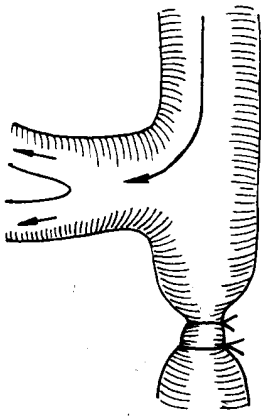

图 10-179 双重结扎上腔静脉与右心房连接部，血流全部进入右肺动脉

2. 施行锁骨下动脉-肺动脉吻合术时如应用起源于主动脉弓的锁骨下动脉，向下翻转后，应注意其根部是否因扭曲而影响血流通畅。必要时需扩大锁骨下动脉与主动脉弓连接部。

3. 吻合口少量渗血用干纱布条轻轻敷压3～5分钟，一般即可止血。必要时再间断缝合1～2针。

4. 解剖纵隔时注意避免损伤喉返神经、膈神经和胸导管。

【术后处理】

1. 监测体温、呼吸、心率、血压、心律、尿量、胸膜腔或纵隔引流量、动脉血氧分压及饱和度。

2. 术后适量补液，吸氧1～2天。

3. 婴幼儿病例术后保持收缩压在10.7kPa（80mmHg）以上，必要时静脉滴注血管收缩药物，以避免低血压引致吻合口血栓形成。

（石美鑫）

第八节 冠状动脉先天性畸形手术

【概况】

冠状动脉的起源、终止、行径和分支情况等均可发生先天性异常。有的冠状动脉先天性畸形对血流动力学和心肌血供并不产生不良影响，临床上不呈现症状，仅在冠状动脉造影检查或心脏外科手术时被发现，这一类畸形无需手术治疗。临床上较多见的冠状动脉先天性畸形有冠状动脉异位起源，如冠状动脉一个分支起源于肺总动脉；冠状动脉终止异常，如冠状动脉瘘。这些畸形产生左向右血液分流或心肌供血、供氧不足，从而导致心力衰竭或心肌缺血和梗死。Biorck与Crafoord（1947）对一例冠状动脉-肺动脉瘘施行缝扎术；Sabiston等（1959）施行异位起源的冠状动脉结扎术，为冠状动脉先天性畸形的外科治疗奠定基础。随着心脏血管疾病诊断方法的更新和发展以及心脏直视手术装备和技术的提高，文献报道的冠状动脉先天性畸形的病例数量和病变种类日益增多，手术治疗方法更为符合正常生理要求，并提高了治疗效果。

【手术适应证】

1. 冠状动脉瘘通入右侧心腔、肺动脉或体循环静脉系统，且瘘口较大 由于压差大，左向右血液分流量多，易导致充血性心力衰竭；冠状动脉瘘远端的心肌供血量相应减少，可导致心肌缺血。冠状动脉瘘通入左心室者则分流量较少。冠状动脉瘘尚可伴发细菌性心内膜炎。因此，诊断明确后应于童年期施行手术治疗。

2. 冠状动脉异位起源 左冠状动脉异位起源于肺动脉的病例比较多见，病情也比较严重。出生1周后，左、右冠状动脉之间侧支循环不多者，则呈现心肌供血不足的症状，严重者可发生心肌梗死。侧支循环过度丰富的病例则因左向右血液分流量多可导致充血性心力衰竭。约80%的病婴于出生后1年内死于充血性心力衰竭或心肌缺血、梗死。因此，经检查明确诊断后，应在出生后3～6个月施行手术治疗。

右冠状动脉异位起源于肺总动脉的病例很少见，大多数病例临床上不呈现明显症状。右心室壁薄，张力低，来自肺总动脉的顺向血流或通过左、右冠状动脉之间的侧支循环，仍能维持心肌的血、氧供应。进入童年期或成年期呈现症状或经造影检查明确诊断后，应将异位起源的右冠状动脉从肺动脉壁切下，直接植入升主动脉或在升主动脉与右冠状动脉之间连接一段血流通道。

【手术禁忌证】

心力衰竭未能控制以及心肌梗死的病例禁忌手术治疗。

【术前准备】

1. 冠状动脉先天性畸形病例根据体征难以明确诊断，术前需进行心导管检查、主动脉造影、

肺动脉造影和选择性冠状动脉造影等确定诊断，并根据病变情况制定手术方案。

2. 胸部X片，心电图，两维超声心动图，多普勒血流图，肝、肾功能检查。

3. 控制心力衰竭，纠正电解质和酸碱失衡。

【麻醉】

气管插管，全身麻醉。

【体位】

仰卧位，背部垫以软枕。

【手术步骤】

1. 冠状动脉瘘手术

(1) 冠状动脉瘘结扎或切除术　前胸中线切口，纵向锯开胸骨(图 10-180、181)，切开心包膜，显露心脏及大血管。瘘所在部位可扪到震颤，并可见到受累的冠状动脉分支纡曲扩大。冠状动脉瘘仅涉及冠状动脉分支终末端者可游离瘘道近端的冠状动脉分支，绕套缝线(图 10-182)，暂时阻断血流，震颤消失后监测心电图 5～10 分钟无改变，则可结扎缝线，并另加固一道缝线(图 10-183)或

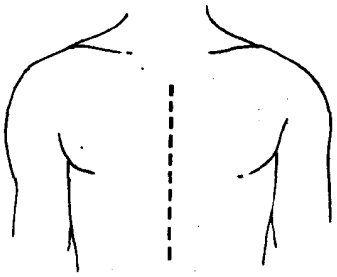

图 10-180　前胸中线切口



图 10-181　纵向锯开胸骨

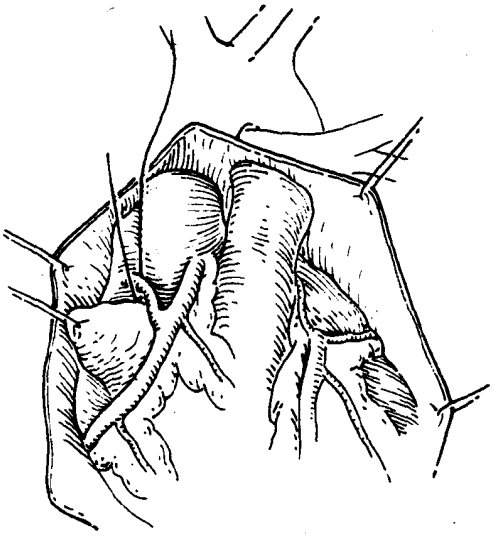

图 10-182　病变的冠状动脉分支绕置缝线

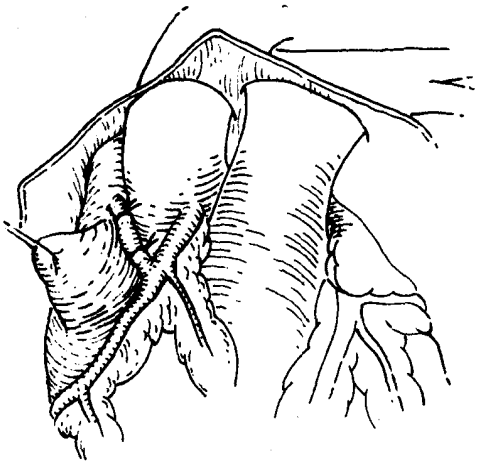

图 10-183　双重结扎冠状动脉分支

在两道结扎缝线之间切断或切除对心肌血供无影响的冠状动脉瘘道（10-184）。

（2）冠状动脉瘘切线缝闭术 冠状动脉瘘位于冠状动脉分支后壁与心腔之间，有时存在多个瘘口，施行切线缝闭术既可闭合瘘道又不影响冠状动脉分支的血流。胸骨正中切口显露病变的冠状动脉分支，根据冠状动脉造影检查结合局部扪诊确定瘘口部位后，在病变的冠状动脉下方穿越浅层心肌组织放置数针平行的或交锁的褥式缝线（图 10-185），逐一结扎缝线，闭合瘘道（图 10-186）。如局部仍可扪到震颤则需加缝 1～2 针。

（3）冠状动脉切开、瘘口缝闭术 冠状动脉瘘并有冠状动脉分支扩大或形成动脉瘤的病例，缝闭冠状动脉瘘时尚需处理冠状动脉分支的病变。胸骨正中切口，纵向切开心包膜，显露心脏。开始体外循环转流前，先在冠状动脉瘘病变部位放置标志缝线。建立体外循环结合中等度低温。阻断升主动脉，于升主动脉根部注入冷停搏液时，宜用手指压闭瘘道，纵向切开病变的冠状动脉分支前壁（图 10-187），显露瘘口，用 7-0 Prolene 缝线间断缝闭瘘口（图 10-188、189），再次，于升主动脉根部灌注停搏液，证实缝闭满意后，剪除扩大的冠状动脉分支或动脉瘤部分前壁，使冠状动脉分支的口径接近正常，再用 7-0 Prolene 缝线间断或连续缝合冠状动脉前壁切口（图 10-190）。去除主动脉阻断钳，复温，心脏复苏后，停体外循环，拔除给血、引血导管，缝合主动脉和右心房切口，缝合心包膜切口，放置前纵隔及心包膜腔引流管，分层缝合胸骨和胸壁切口。

（4）心腔内或大血管腔内冠状动脉瘘缝闭术 冠状动脉瘘道通入心脏后方的心腔或大血管，从心脏表面难于显露者，则需在体外循环结合中等度低温下，切开心腔或大血管施行瘘缝闭术。胸骨正中切口，向两侧推开胸腺及胸膜，纵向切开心包膜，显露心脏。于升主动脉、上、下腔静脉或右心房插置给血、供血导管。确定瘘道通入心腔或大血管的部位后，开始体外循环转流，阻断升主动脉，用手指压闭瘘道，于升主动脉根部注入冷停搏液。切开瘘道通入的心腔或大血管（图 10-191），用褥式缝线缝闭瘘口（图 10-192）。再经升主动脉根部灌注冷停搏液，检查缝闭满意后切除瘘道，缝合心腔或大血管切口（图 10-193），结扎侧支血管通道，排除心腔内残留气体，去除主动脉阻断钳，复温，心脏复苏后停体外循环。拔除给血、引血导管。缝合主动脉、右心房切口，缝合心包膜切口，放置前纵隔和心包腔引流管。分层缝合胸骨和胸壁切口。

2．冠状动脉异位起源矫治术

（1）左冠状动脉异位起源外科手术

1）异位起源左冠状动脉植入升主动脉术 这种手术治疗方法符合正常解剖和生理要求，效果良好，操作也比较简便，但只适用于左冠状动脉较长，开口靠近肺总动脉右侧壁，植入升主动脉后，吻合口张力不高的病例。因此，术前需做肺动脉造影检查，明确左冠状动脉开口的部位。

胸骨正中切口，将胸腺、胸膜向两侧推开，纵向切开心包膜，插置升主动脉及上、下腔静脉或右心房给血和引血导管，升主动脉插管部位宜尽可能靠近头臂干。建立体外循环结合中等度低温后阻断升主动脉并暂时阻断左冠状动脉血流，于升主动脉根部灌注冷心脏停搏液。在肺动脉瓣上方肺总动脉前壁做横切口（图 10-194），显露左冠状动脉开口，切下左冠状动脉开口及其周边肺总动脉壁（图 10-195）。然后切断肺总动脉后壁，充分游离左冠状动脉。在升主动脉左侧壁切成小圆窗，用 7-0 Prolene 缝线将环绕左冠动脉开口的肺总动脉壁与升主动脉切口做端侧吻合术（图 10-196），吻合口可连续缝合或间断缝合（图 10-197）。再连续缝合切断的肺总动脉后壁（图 10-198）和前壁（图 10-199）。去除升主动脉阻断钳。复温，心脏复苏后停体外循环。拔除给血、引血导管。缝合主动脉和右心房插管切口，缝合心包膜切口。放置前纵隔及心包膜腔引流管。分层缝合胸骨及胸壁切口。

2）主动脉-左冠状动脉旁路分流术 异位起源的左冠状动脉开口靠近肺总动脉左侧壁，与升

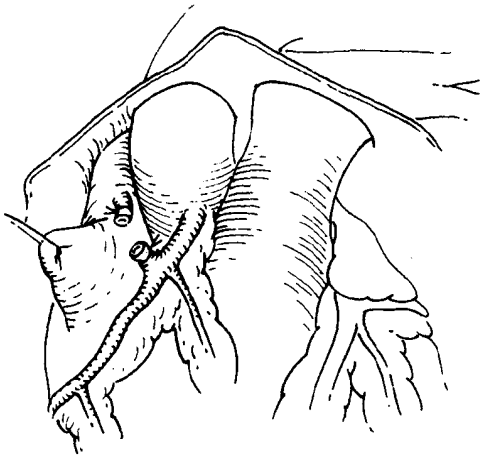

图 10-184　切除冠状动脉瘘道

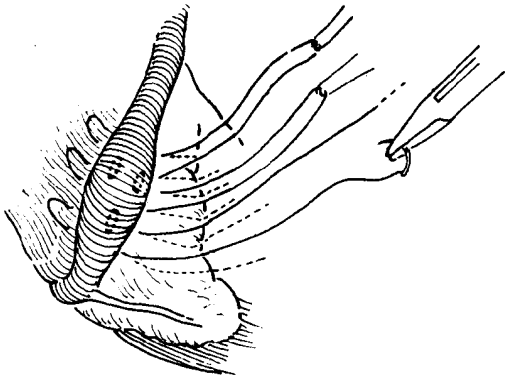

图 10-185　冠状动脉下方放置褥式缝线

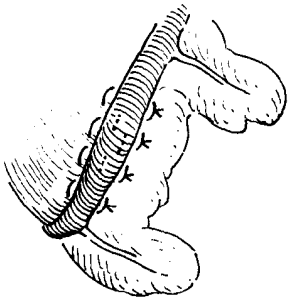

图 10-186　结扎缝线闭合瘘道

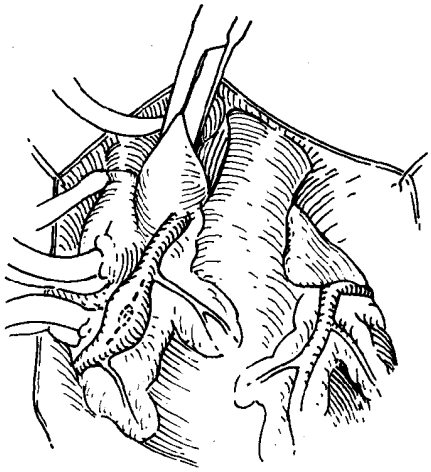

图 10-187　纵向切开冠状动脉分支前壁

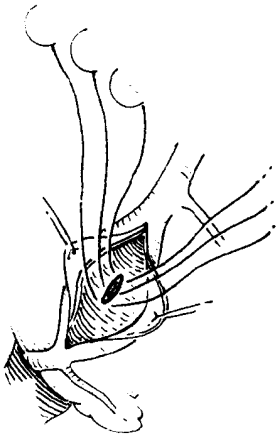

图 10-188　冠状动脉分支后壁瘘口放置间断缝线

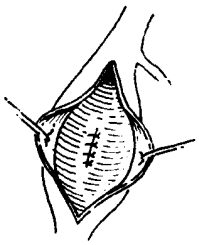

图 10-189　结扎缝线缝闭瘘口

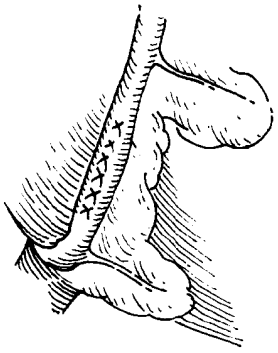

图 10-190 间断或连续缝合冠状动脉前壁切口

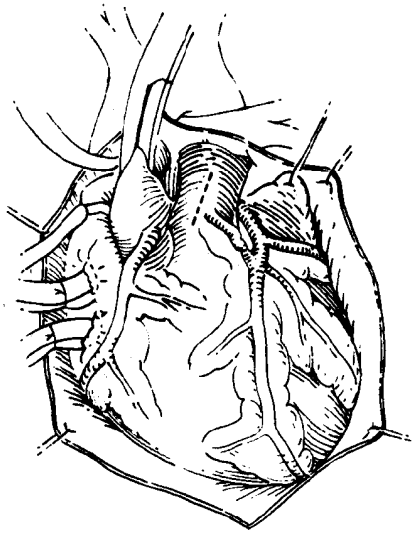

图 10-191 肺总动脉切口

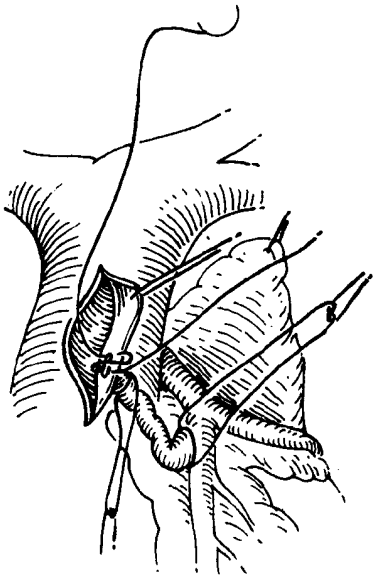

图 10-192 缝闭瘘口

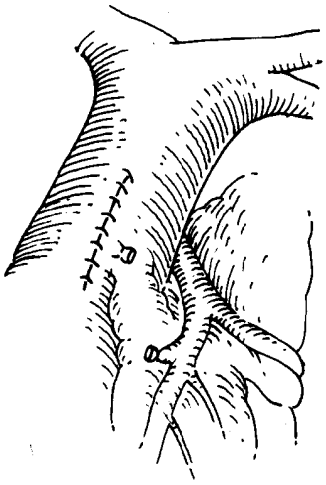

图 10-193 切除瘘道，缝合切口

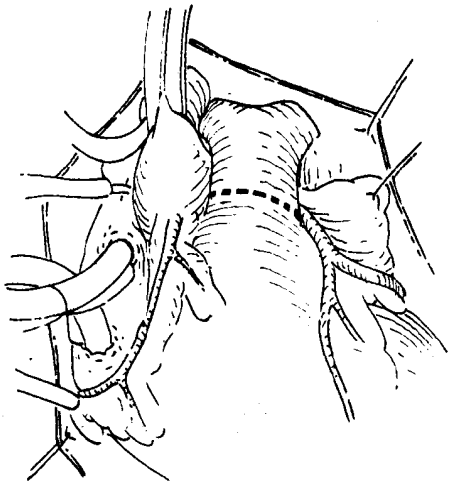

图 10-194 肺总动脉前壁切口

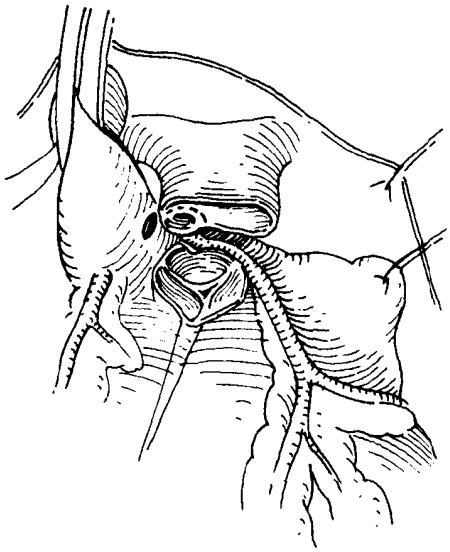

图 10-195　左冠状动脉开口靠近升主动脉，连同开口周边肺总动脉壁切下冠状动脉开口

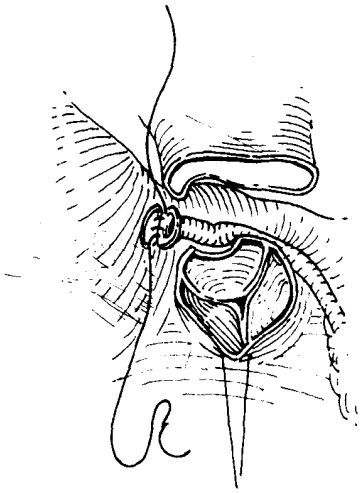

图 10-196　左冠状动脉开口与升主动脉壁切口做端侧吻合

图 10-197　左冠状动脉已植入升主动脉

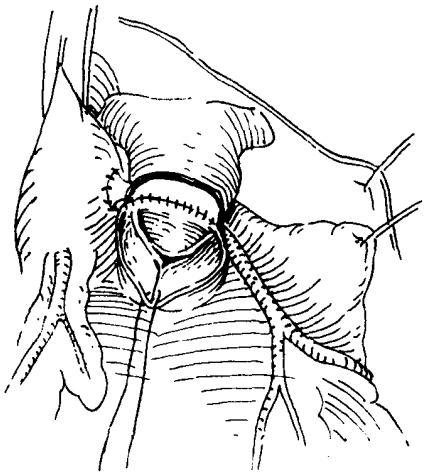

图 10-198　缝合肺总动脉后壁切口

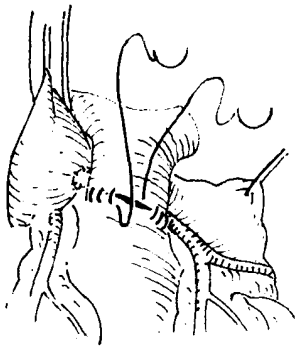

图 10-199　缝合肺总动脉前壁切口

主动脉距离较远（图 10-200），左冠状动脉长度不足于植入升主动脉的病例，可考虑用一段自体大隐静脉或锁骨下动脉架接于升主动脉和左冠状动脉之间。冠状动脉端切断后可与大隐静脉做对端吻合术，或结扎冠状动脉起源部，另于冠状动脉壁做切口（图 10-201），行端侧吻合术（图 10-202）。另于升主动脉端做端侧吻合术（图 10-203），术后左冠状动脉血流来自升主动脉（图 10-204）。婴幼儿血管细小，施行旁路分流术后易逐渐发生阻塞性病变，远期疗效尚欠满意。

3）肺总动脉内通道术　左冠状动脉长度不足以直接植入升主动脉的病例亦可采用肺总动脉内通道术。手术操作技术虽然比较复杂，但血流通道通畅率高，长期疗效满意。

胸骨正中切口，将胸腺、胸膜向两侧推开。纵向切开心包膜，于升主动脉、上、下腔静脉或右心房插入给血、引血导管。建立体外循环结合中等度低温，阻断升主动脉，于其根部注入冷停搏液。在肺动脉瓣上方横向切开肺总动脉前壁，显露靠近肺总动脉左侧壁的异位左冠状动脉开口（图 10-205）。在升主动脉与肺总动脉紧邻部位各切除约 5～6mm 的圆形血管壁（图 10-206），用 7-0 Prolene 缝线连续缝合 2 个切口的边缘造成主-肺动脉隔缺损（图 10-207）。根据缺损与左冠状动脉开口的部位和两者间距离在肺总动脉切口上方约 10mm 处，另做与原切口平行的肺总动脉前壁横切口，再切断两切口左端肺总动脉前壁成为肺总动脉前壁瓣片（图 10-208），（亦可用心包膜片或一段自体锁骨下动脉修剪成瓣片）。用 7-0 Prolene 缝线自主动脉-肺动脉吻合口前缘起沿肺总动脉后壁到左冠状动脉开口左缘连续缝合成肺总动脉腔内血流通道（图 10-209）。肺总动脉前壁缺损用心包膜片缝补并扩大肺总动脉口径（图 10-210）。复温，待心脏复苏后停体外循环。拔除给血、引血导管。缝升主动脉、右心房切口，缝合心包切口。放置前纵隔和心包膜引流管。分层缝合胸骨和胸壁切口。

术后，升主动脉血流即可从主、肺动脉吻合口，通过肺总动脉腔内通道进入左冠状动脉。肺总动脉内通道术无需游离或缝合管径细小的左冠状动脉，远期通畅率高，疗效良好。

4）左锁骨下动脉-左冠状动脉吻合术　胸骨正中切口，建立体外循环结合中等度低温。在胸膜腔顶部游离、结扎、切断左锁骨下动脉，并将其向下翻转。游离左冠状动脉，将其开口连同周围肺动脉壁一并切下，用 7-0 Prolene 缝线做锁骨下动脉-左冠状动脉对端吻合术。肺总动脉切口可用心包膜片缝补或直接缝合（图 10-211）。

这种手术操作比较简便，但如锁骨下动脉张力较高或向下翻转后根部产生扭曲，致血流不畅，则易引致手术失败。

5）左冠状动脉结扎术　经左胸前外侧第 4 肋间切口进胸。膈神经前方纵向切开心包膜，靠近肺总动脉壁游离左冠状动脉，绕套缝线。暂时阻断血流，观察 5～10 分钟，如心电图无改变，则可结扎缝线，缝合心包膜，分层缝合胸壁切口（图 10-212）。

这种手术操作简便。术后左冠状动脉血供来自左、右冠状动脉之间的侧支循环，因此，仅适用于左、右冠状动脉之间侧支循环丰富且已形成左向右分流的病例。但是，心肌血供全部来自右冠状动脉，不符合正常解剖、生理。合理的治疗方法是两支冠状动脉均来自主动脉或其分支，治疗效果也更为满意。

（2）右冠状动脉异位起源外科手术

1）右冠状动脉植入升主动脉术　右冠状动脉从肺总动脉前壁发出的部位靠近升主动脉，施行右冠状动脉植入升主动脉手术操作较为方便。

胸骨正中切口，将胸腺、胸膜推向两侧，纵向切开心包膜。建立体外循环结合中等度低温。阻断升主动脉，于其根部注入冷心脏停搏液，从肺总动脉前壁切下右冠状动脉开口及其周围宽 2～3mm 的肺总动脉壁。游离右冠状动脉（图 10-213）。在升主动脉左侧壁切除直径约 4～5mm 的圆形主动脉壁，用 7-0 Prolene 缝线将右冠状动脉切端与升主动脉壁切口做端侧吻合术。吻合口可做连续缝合或间断缝合（图 10-214）。然后直接缝合或用心包膜片缝补肺总动脉切口

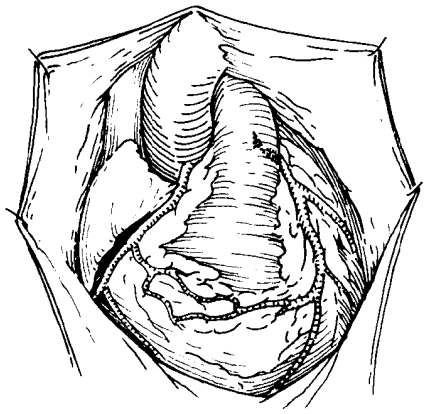

图 10-200　左冠状动脉开口靠近肺总动脉左侧壁

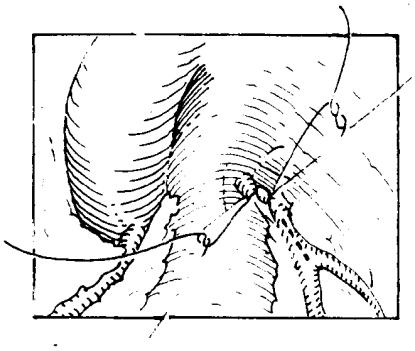

图 10-201　结扎冠状动脉，于其前壁做切口

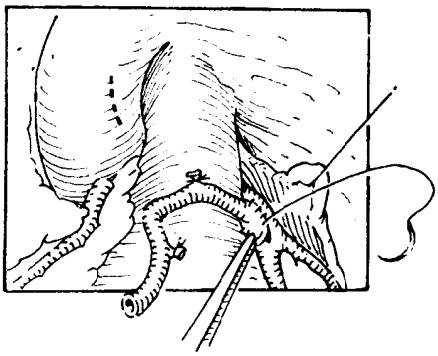

图 10-202　大隐静脉与左冠状动脉端侧吻合。升主动脉壁做切口

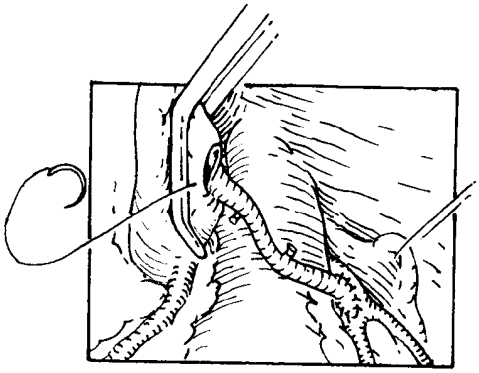

图 10-203　大隐静脉另一切端与升主动脉做端侧吻合

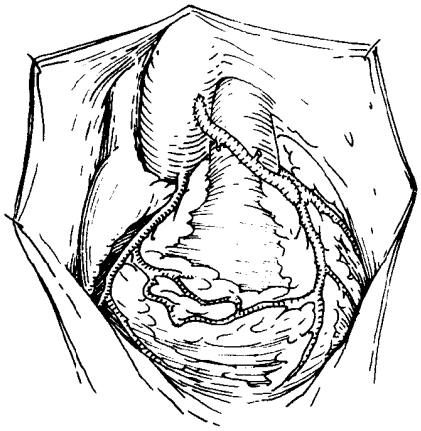

图 10-204　术后左冠状动脉血流来自升主动脉

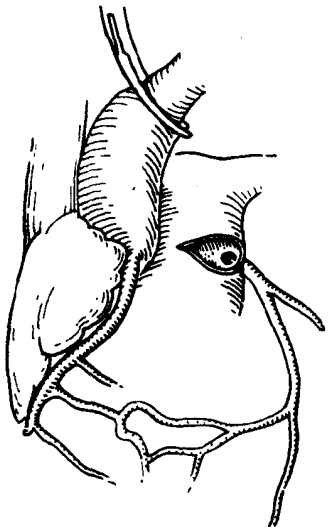

图 10-205 切开肺总动脉，显露左冠状动脉开口

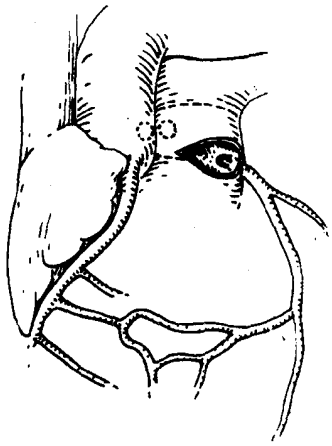

图 10-206 在紧邻的升主动脉和肺总动脉壁各做窗形切口

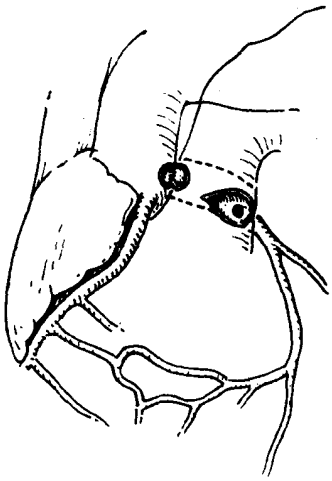

图 10-207 缝合窗形切口边缘

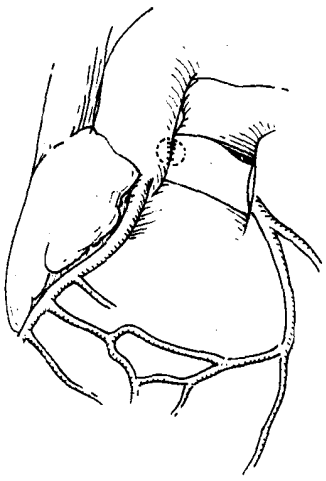

图 10-208 肺总动脉前壁切成瓣片

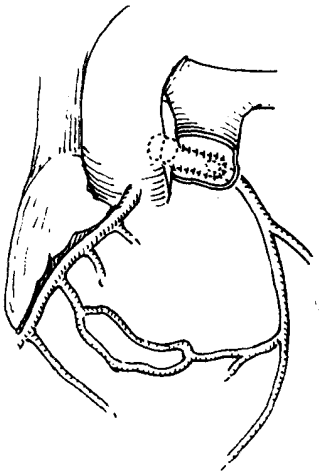

图 10-209 用肺总动脉瓣片缝成内通道

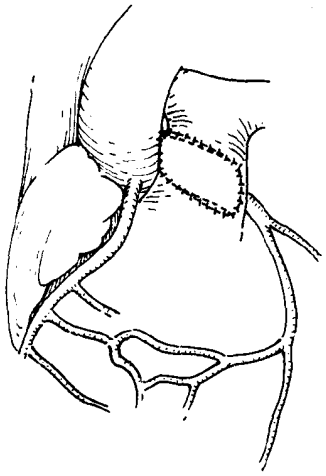

图 10-210　用心包片缝补肺总动脉切口并扩大血管腔

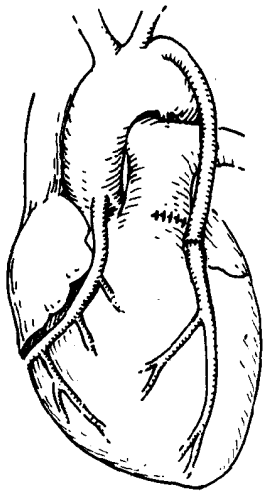

图 10-211　左锁骨下动脉与左冠状动脉对端吻合

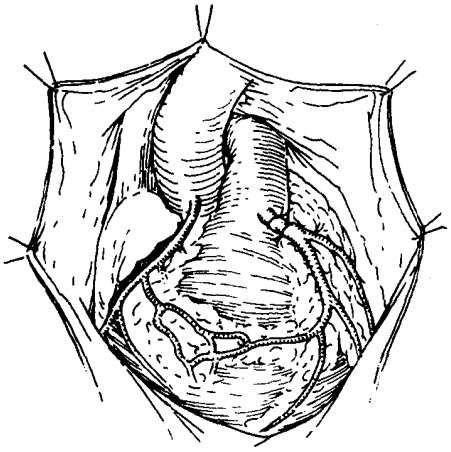

图 10-212　结扎左冠状动脉

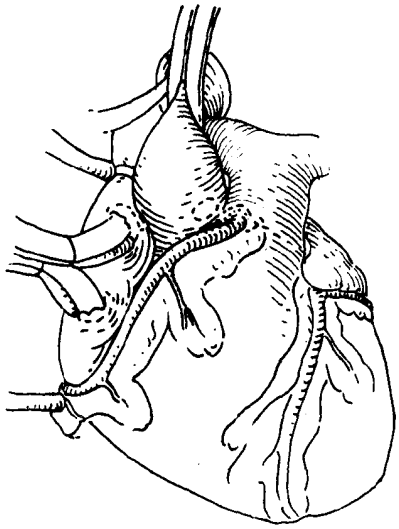

图 10-213　切下右冠状动脉开口部

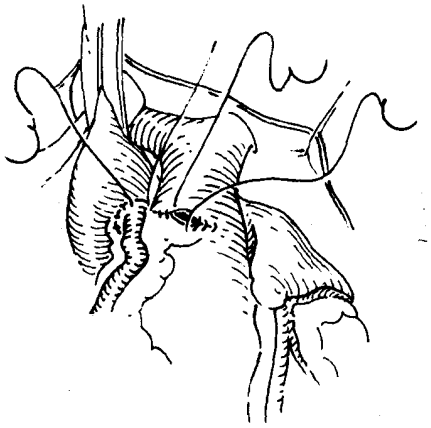

图 10-214　右冠状动脉与升主动脉做端侧吻合，缝合肺总动脉切口

(图 10-215)。复温，心脏复苏后停体外循环。拔除给血、引血导管。缝合主动脉，右心房切口，缝合心包切口。放置心包膜腔及前纵隔引流管。缝合胸骨和胸壁切口。

2）主动脉-右冠状动脉旁路分流术　用一段自体大隐静脉在升主动脉与右冠状动脉之间架接血流通道，并靠近肺总动脉结扎右冠状动脉异常起源（图 10-216、217)。这种手术可在体外循环结合中等度低温下施行，亦可不必应用体外循环。如接受手术时病人年龄较大，术后血管通畅率较高。

【手术操作中可能发生的意外和错误及其预防】

1．结扎或切除冠状动脉瘘的病例，须通过术前冠状动脉造影和术中心电图监测明确病变累及冠状动脉分支的终末支，结扎或切除术后不致影响心肌血供而产生心肌缺血或梗死。

2．具有多个瘘口的病例需缝闭全部瘘口以保证疗效。

3．需要在体外循环下施行手术的病例应在开始体外循环转流之前，先标记病变部位，以免转流后难于寻找冠状动脉瘘所在部位。

4．冠状动脉异位起源的病例宜尽可能选用术后两支冠状动脉均起源于升主动脉的手术方法。既符合正常解剖、生理情况，又可提高远期疗效。

5．儿童病例冠状动脉分支口径细小，操作过程中应注意吻合口缝合精确，避免血管扭曲或张力过大，保证术后血流通畅。

6．施行肺总动脉内通道术要注意肺总动脉腔内冠状动脉血流通畅，同时又不影响肺总动脉血流。

【术后处理】

1．监测体温、呼吸、心率、心律、动脉压、中心静脉压，记录引流量和尿量。

2．适量补液或输血，保持水、电解质平衡，防治低血压。

3．吸氧，保持呼吸道通畅。

4．术后 2～3 日开始进食流质，并逐渐增加进食量。

5．术后 2～3 日引流量减少后拔除引流管。

6．给予潘生丁或阿斯匹林等抗血小板聚集药物。

7．继续给予抗生素 3～5 天。

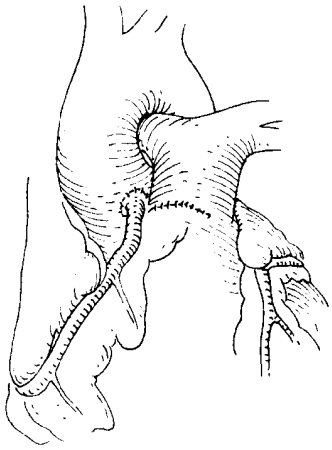

图 10-215　右冠状动脉植入升主动脉术后

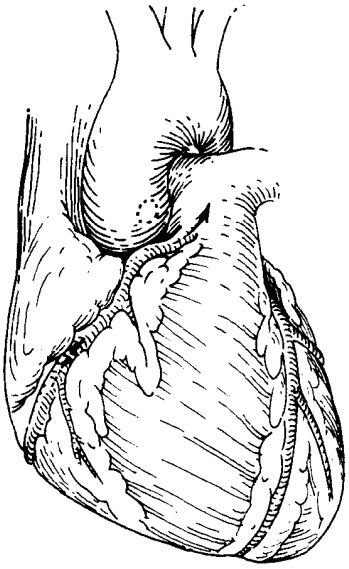

图 10-216　升主动脉及右冠状动脉切口部位

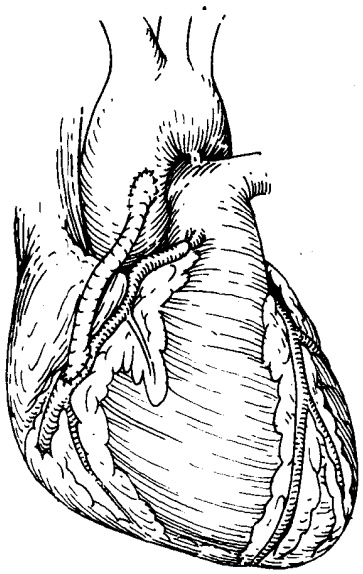

图 10-217　用大隐静脉在升主动脉与右冠状动脉之间架接血流通道后，结扎右冠状动脉起源部

（石美鑫）

第九节　冠状动脉旁路分流术

【概况】

冠状动脉粥样硬化病变引致冠状动脉管腔狭窄、梗阻、心肌供血不足，呈现心绞痛、心律失常等症状是中、老年常见的心脏疾病。梗阻程度严重者可导致心肌梗死。一部分病人尚可并发左心室室壁瘤、心室间隔缺血性穿破和乳头肌缺血，引起左房室瓣（二尖瓣）关闭不全等并发症。冠状动脉粥样硬化性心脏病的外科治疗经过 70 多年的探索，直到选择性冠状动脉造影术在临床上推广应用后，才获得迅速进展。Favaeoro 和 Effler（1967）应用大隐静脉施行升主动脉-冠状动脉旁路分流术，Green（1968）报道胸廓内动脉-冠状动脉吻合术。大量病例的治疗经验说明重建心肌血流量和供氧量，改善心肌功能，从而缓解症状，延长寿命。近年来，随着新设备、新技术的发展，缺血性心脏病的治疗方法如经皮冠状动脉腔内扩张成形术、血管腔内斑块切除术、激光心肌打孔术等也逐渐应用于临床，但冠状动脉旁路分流术仍然是一种主要的有效治疗方法。

【手术适应证】

1. 严重心绞痛，药物治疗未能控制，选择性冠状动脉造影显示左冠状动脉主干、左冠状动脉前降支或冠状动脉 2～3 个分支狭窄超过 50%。

2. 左冠状动脉主干或左前降支狭窄超过 75%，以及多支冠状动脉狭窄超过 50%，虽未呈现明显临床症状，但预后严重，应争取早期手术治疗。

3. 急性心肌梗死经溶栓治疗或经皮穿刺冠状动脉腔内扩张成形术未取得良好疗效，在发病后 4～6 小时内施行冠状动脉旁路分流术可减小心肌梗死范围，降低心肌梗死引起的并发症发生率，改善远期疗效。

4. 心肌梗死后并发左心室室壁瘤、室间隔穿孔、左房室瓣（二尖瓣）关闭不全等，施行矫治术时宜同期做冠状动脉旁路分流术。

5. 选择性冠状动脉造影或经皮穿刺冠状动脉腔内扩张成形术引起冠状动脉血管壁严重损伤或急性心肌缺血征象，应立即施行手术治疗。

【手术禁忌证】

1. 冠状动脉多支广泛梗阻性病变，远端流出血管腔直径小于 1mm。

2. 左心室功能差，左室射血分数小于 30%。左心室壁多个节段收缩力明显减退或异常。

3. 临床上呈现充血性心力衰竭。

4. 全身情况差，并有脑、肝、肺、肾等脏器疾病。

5. 频发心律失常、糖尿病、近期心肌梗死，再次手术等均增加手术的危险性。

【术前准备】

1. 心、肺、肝、肾和凝血功能检查。

2. 选择性冠状动脉造影和左室造影检查，以明确冠状动脉病变范围、部位、狭窄程度和左心室功能情况。

3. 改善心功能，治疗心律失常。

4. 纠正电解质失衡，控制高血压，高血糖。

5. 术前停服洋地黄。

6. 术前给予抗生素药物预防感染。

【手术步骤】

冠状动脉旁路分流术最常应用自体大隐静脉。大隐静脉易于获得，且操作比较方便，但术后 10 年通畅率不如胸廓内动脉。

1. 升主动脉-冠状动脉、大隐静脉旁路分流术　气管插管全身麻醉。仰卧位，术侧下肢大腿置于外旋位，腘窝处垫以小枕。手术医护人员分为二组。一组采取大隐静脉，另一组进行剖胸术。

采取大隐静脉手术组在内踝前方做一段皮肤纵切口，显露大隐静脉，再向上逐段切开皮肤。一般大腿和小腿区各做 2～3 个切口（图 10-218）。钝法游离大隐静脉，距静脉壁约 1mm 处用 0 号缝线结扎静脉小分支，距结扎线 2～4mm 处用蚊式钳钳夹切断静脉小分支，再结扎分支切端（图 10-219）。在内踝部切断大隐静脉，结扎远端切口，于近端静脉腔内插入橄榄形针头，通过相邻切口之间的皮下隧道将大隐静脉逐段引出体外，长度足够后，结扎、切断近端大隐静脉。将橄榄形针头连接以注射针筒，于静脉内注入含肝素生理盐水以扩张血管（图 10-220）。注射压力不宜过高，以免造成静脉内膜损伤。将取出的大隐静脉放置在无菌盘内，覆盖以含罂粟碱溶液纱布备用。缝合下肢各处皮肤切口，加压包扎。采取大隐静脉亦可先做股部皮肤切口，切断、结扎大隐静脉，再逐段向下游离。

剖胸组做前胸中线切口，纵向锯开胸骨。将胸腺和纵隔胸膜推向两侧。纵向切开心包膜。全身肝素化后，于升主动脉插入给血导管，于右心耳插入单根引血导管引出腔静脉血液，放置左心

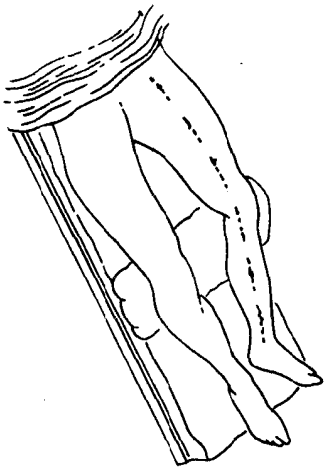

图 10-218 下肢切口

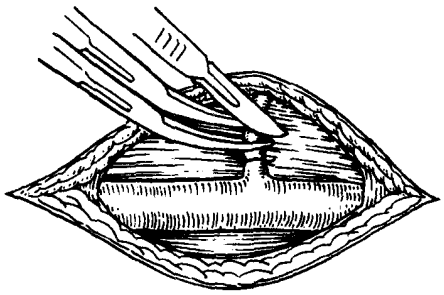

图 10-219 结扎、切断大隐静脉分支

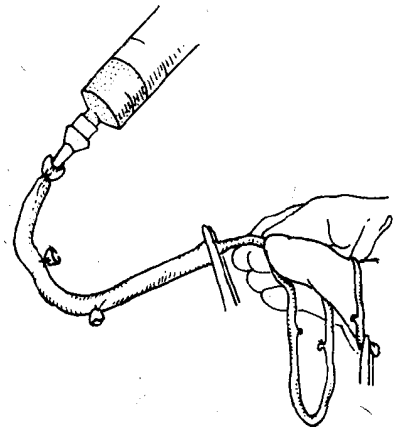

图 10-220 灌洗扩大大隐静脉

房引流管。确定冠状动脉吻合术的支数，最佳部位和所需各支大隐静脉的长度。建立体外循环并降低体温。阻断升主动脉于其根部注入冷心脏停搏液，并做心肌局部降温。良好地显露冠状动脉有利于精确进行吻合术。显露前降支和对角支可用湿纱布垫在心脏后方，再由助手将心脏向右下方稍加牵拉。显露右冠状动脉和后降支可由助手将心脏右缘向前提起并向左旋转(图 10-221)，心膈面垫以湿纱布，在拟做吻合处近远端约 1cm 处穿越心肌绕置冠状动脉牵引缝线，提起牵引线即可将右冠状动脉分支提拉到表浅部位予以切开(图 10-222)。显露左冠状动脉回旋支，先在心脏后方垫以湿纱布，由助手将心脏提起并向右旋转或将心尖向右前方牵拉以显露冠状动脉(图10-223)。

冠状动脉吻合技术　一般先做大隐静脉-冠状动脉远端吻合口，后做大隐静脉-升主动脉近端吻合口以便于调整大隐静脉长度。需要施行顺序或蛇形搭桥术时操作也比较方便。每个吻合口完成后可经大隐静脉桥直接注入心脏停跳液。

冠状动脉吻合口部位宜在体外循环建立之前选定，并放置标记。选用显露良好，便于操作，血管内径在 1.5mm 以上无粥样斑块或在粥样斑块远侧处，用小圆头刀在选定的吻合部位做纵切口，切开心外膜脂肪或心肌组织，游离冠状动脉，游离范围比吻合口稍大一些即可（图 10-224)。用小尖刀切开冠状动脉前壁（图 10-225)，再用剪刀扩大切口（图 10-226)，切口长度约 5～8mm，比大隐静脉斜切面略长一些。用冠状动脉探头经切口放入冠状动脉远段判明其通畅程度（图 10-227)。冠状动脉切口溢血较多者可用升主动脉根部冷停跳液灌注管做负压吸引，或拉紧切口近、远端环绕冠状动脉的牵引线阻断血流。选距静脉瓣较远处将静脉近心端斜向切断成 30°～45°斜面（图 10-228)，并沿斜切口短轴向上纵行剪开 2～3mm（图 10-229)，再将静脉切端修剪呈鱼口状（图 10-230)。修剪静脉切端的血管外膜组织。用 6-0 或 7-0 Prolene 缝线从大隐静脉切口尖部从外向内进针，再从冠状动脉切口从内向外出针，放置一根褥式缝线（图 10-231)。另在冠状动脉与大隐静脉切口近端放置一根牵引缝线，对齐冠状动脉与大隐静脉两侧切口边缘后结扎褥式缝线。将 2 根缝线分别向近侧做连续缝合（图 10-232)，到达切口近端后与牵引缝线分别结扎（图 10-233)，缝合过程中注意动静脉壁切口对合平整，不产生扭曲或狭窄。缝合时一般在静脉从外向内进针，动脉壁从内向外进针。吻合完成后从静脉内注入少量冷心肌保护液检查吻合口有无渗漏及通畅情况，必要时加缝 1～2 针。

约 10%的病例需同时剥除冠状动脉内血栓。这种情况较多见于右冠状动脉。经冠状动脉近端切口显露内膜斑块，用剥离器将内膜斑块从动脉中层钝性剥离后（图 10-234)，置放缝线或用蚊式钳牵引斑块，继续剥离并拉出近端动脉腔内内膜斑块（图 10-235）再分别全部剥离（图 10-236）和拉出远端动脉分支内内膜斑块（图 10-237）经切口放入冠状动脉探头判明远端血管腔畅通后，在该切口处与大隐静脉施行吻合术（图 10-238)。

2. 顺序或蛇形冠状动脉大隐静脉吻合术　对于冠状动脉多支病变有时可施行顺序或蛇形吻合术，即用 1 根大隐静脉选择不同部位与 2 支或 2 支以上的冠状动脉做吻合术。顺序吻合术的优点是可以减少大隐静脉与升主动脉吻合口的数量，减少应用大隐静脉的支数和长度，并可增多静脉的血液分流量，但施行顺序吻合术操作难度较大，必须注意静脉行程，吻合口间距和位置安排妥善，避免静脉产生扭曲。两个吻合口之间距离过近则吻合口张力大易渗漏出血；距离过远，则易扭曲成角。这些情况均将导致远侧吻合口血流不畅。先完成远侧吻合口（图 10-239)，然后根据建立体外循环前选定的近端吻合口部位，及其与远侧吻合口之间的距离进行近端吻合术（图 10-240)。最后施行大隐静脉-升主动脉吻合（图 10-241)。施行近端吻合口时静脉切口可根据最有利情况做纵切口、横切口或斜向切口（图 10-242、243、244)。缝合方法进针出针方向均与远端吻合相似，但必须确保吻合口血流畅通。

3. 大隐静脉-升主动脉吻合术（近端吻合术）　大隐静脉与升主动脉吻合部位易选在升主动脉壁前方无粥样硬化斑块区，吻合口不宜超过 3 个，否则易于出血。为了避免大隐静脉旋转或扭

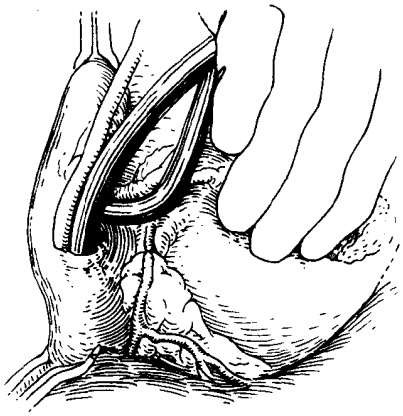

图 10-221　显露右冠状动脉后降支

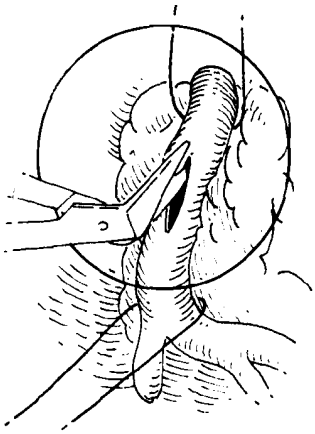

图 10-222　绕置牵引线，切开右冠状动脉

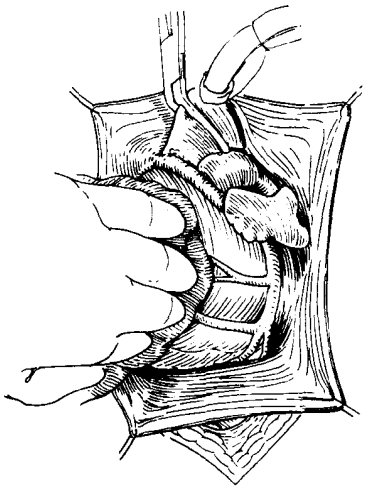

图 10-223　显露左冠状动脉回旋支

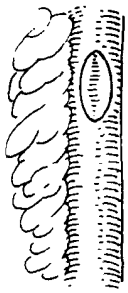

图 10-224　游离、切除血管外膜组织，显露冠状动脉壁

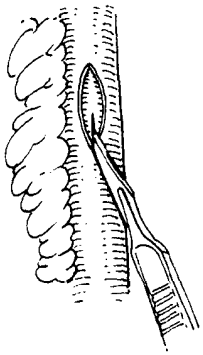

图 10-225　切开冠状动脉

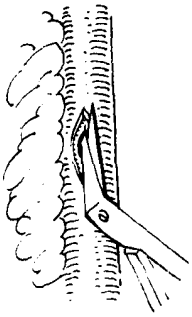

图 10-226　剪大切口

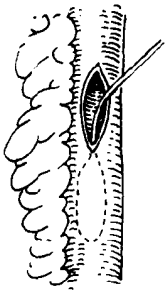

图 10-227　于冠状动脉远段放入探头

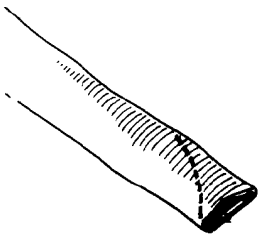

图 10-228　斜向切断大隐静脉近心端

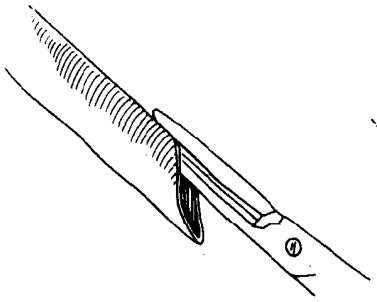

图 10-229　剪开斜切端短轴

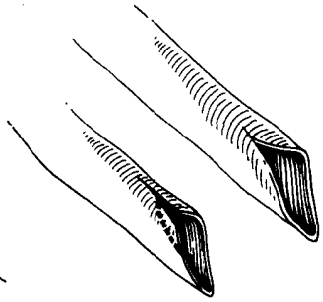

图 10-230　修剪静脉切端

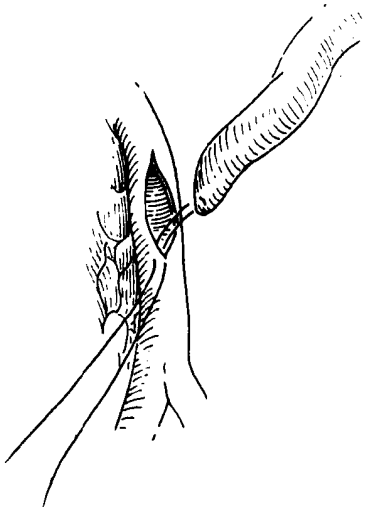

图 10-231 放置褥式缝线

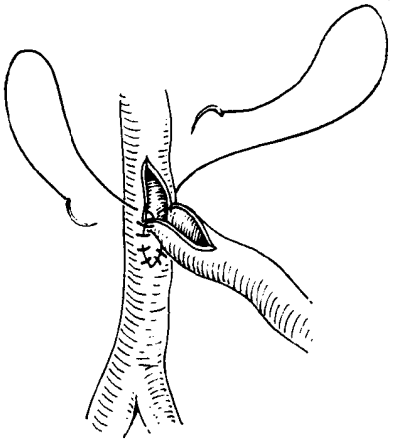

图 10-232 从切口尖部开始吻合

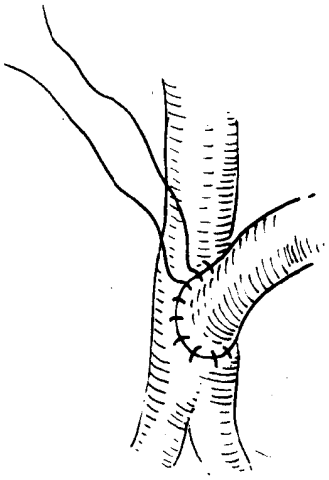

图 10-233 结扎缝线

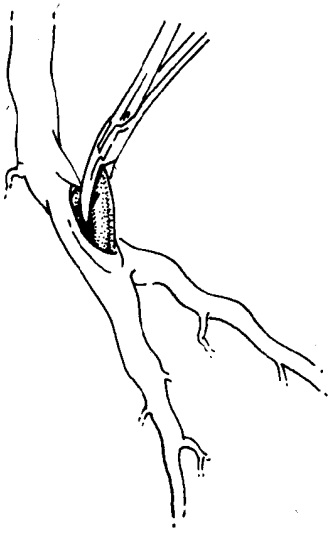

图 10-234 剥离内膜斑块

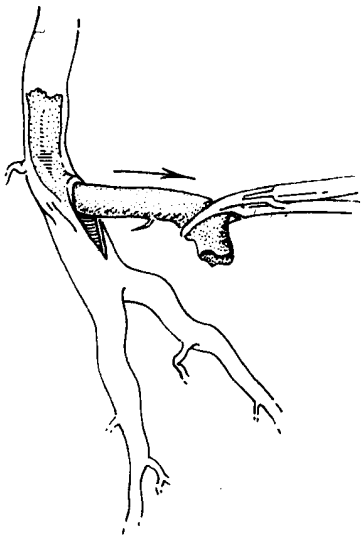

图 10-235 取出近端斑块

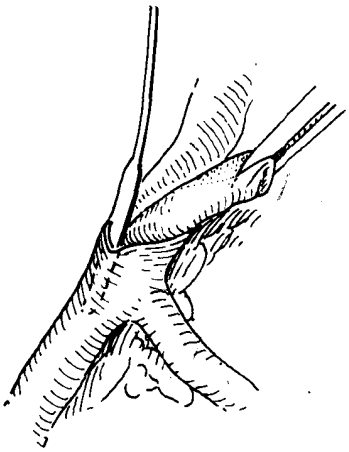

图 10-236　剥离远端斑块

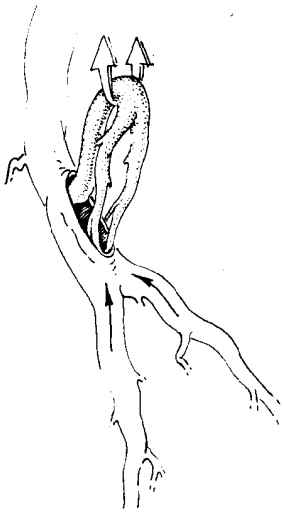

图 10-237　全部取出远端斑块

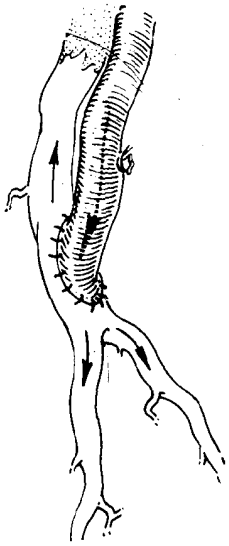

图 10-238　远端吻合口缝合完毕

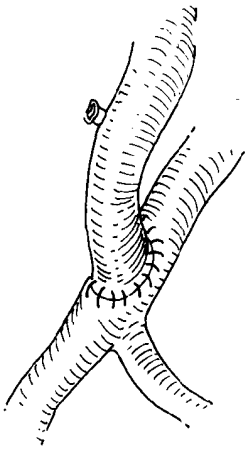

图 10-239　完成远测吻合口

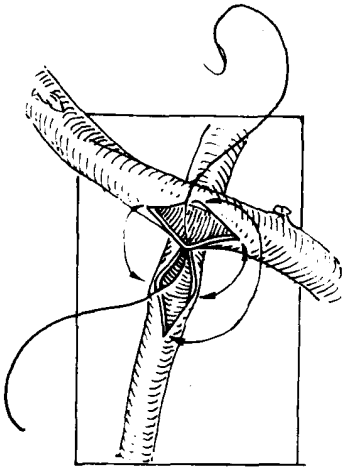

图 10-240　近测吻合口

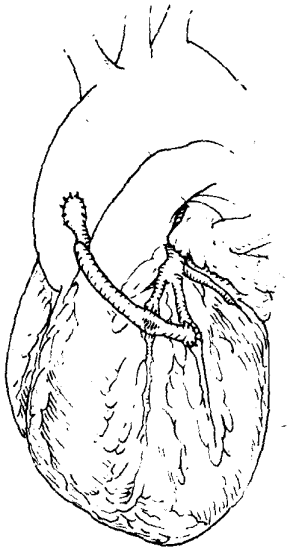

图 10-241 完成升主动脉-大隐静脉吻合口

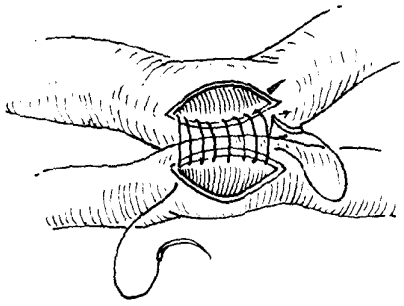

图 10-242 大隐静脉做纵切口

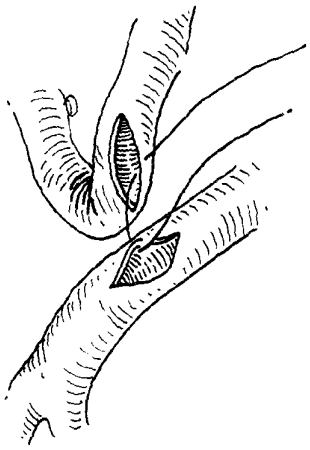

图 10-243 大隐静脉做斜切口

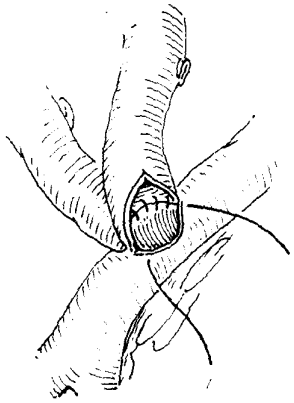

图 10-244 大隐静脉做横切口

曲应先理顺静脉行走方向，静脉长度必须合适，过短则吻合口张力大易引起出血，或吻合口狭窄，过长则易发生弯曲。估量长度的方法是静脉腔内注入冷停跳液，使之充盈并保持一定张力。开放升主动脉阻断钳，使心脏充盈，然后将静脉拉向升主动脉吻合处，确定长度合适后，切断静脉并将切端修剪成30°斜面，用无创伤血管钳部分钳夹升主动脉壁，用尖刀刺穿主动脉壁再放入升主动脉打孔器，切成直径约5mm的圆形吻合孔（图10-245），用5-0或6-0 Prolence缝线连续缝合吻合口全周（图10-246）、进针方向升主动脉为内向外，静脉壁为自外向内，升主动脉壁进针部位距吻合切缘约4～5mm且必须穿过全层以防产生动脉壁夹层剥离。大隐静脉壁进针部位距切缘约2mm，针距要均匀，相隔约1mm。结扎缝线前要充分排除升主动脉腔内残留气体，检查大隐静脉腔内没有残留气泡后，放松升主动脉壁部分阻断钳。复温至心脏功能恢复后，停体外循环。

4．胸廓内动脉-冠状动脉分流吻合术　应用胸廓内动脉做冠状动脉分流吻合术无需做升主动脉吻合口，胸廓内动脉的口径与左冠状动脉前降支相近似，因而与大隐静脉相比较具有血流速度快、血管壁弹性好、舒张压力高等优点。术后极少发生血管壁退行性病变，胸廓内动脉与伴随的静脉淋巴管及邻近组织共同形成的移植体可以保留外膜营养血管，长期保存活力，但是游离胸廓内动脉解剖费时，在第6肋间隙处口径常小于2mm，有时血流量不充足，且因长度有限和解剖关系操作难度较大，临床应用的病例数较少，一般仅应用左侧胸廓内动脉与左冠状动脉前降支行吻合术，右侧胸廓内动脉长度足够时也用以与右冠状动脉做吻合。

气管插管全身麻醉。仰卧位。胸骨正中切口，纵向锯开胸骨，游离腹直肌后鞘，用拉钩抬举术侧胸骨，将胸膜向外侧推开，用电凝从第1肋间至第6肋间或剑突区，在距胸廓内动、静脉内、外侧各1cm处行胸内筋膜平行切开，再从肋软骨及肋间肌游离含有胸廓内动、静脉的带蒂瓣束（图10-247），切断结扎肋间动脉分支或用银夹止血。选定冠状动脉吻合部位，在心外膜放置缝线作为标记，在心脏充盈状态下测定胸廓内动脉蒂所需长度。建立体外循环后，切断含胸廓内动脉的瓣束，自周围组织中游离出远端胸廓内动脉长约3～4cm，测定胸廓内动脉血流量，适用的流量为60～100ml/min。于胸廓内动脉腔内注入罂粟碱溶液（含罂粟碱30mg/100ml）5ml以扩大管腔（图10-248），用细无创伤血管钳暂时阻断胸廓内动脉血流，并用含罂粟碱溶液湿纱布包裹瓣束，阻断升主动脉，于其根部注入冷心脏停搏液。心脏后方垫以湿纱布，显露并切开左前降支，斜向剪断胸廓内动脉远端（图10-249），用6-0或7-0 Prolene缝线连续或间断缝合胸廓内动脉-冠状动脉吻合口（图10-250）。结扎吻合口缝线前放松胸廓内动脉和升主动脉阻断钳，排出残留气体（图10-251）。复温，心脏复跳后停体外循环，拔除右心房和升主动脉引血、给血导管，胸壁上切取胸廓内动脉瓣束区仔细止血。在吻合部位无需缝合心包膜切缘以免引起胸廓内动脉扭曲。放置心包膜腔和前纵隔引流管，缝合胸骨和胸壁切口。

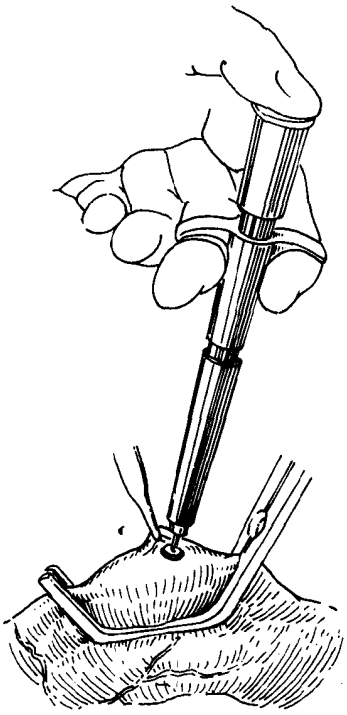

图 10-245 用打孔器做升主动脉切口

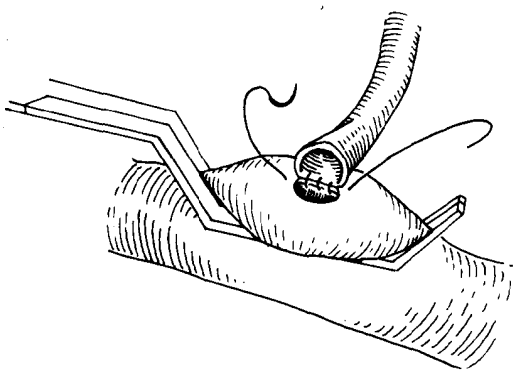

图 10-246 缝合近端吻合口

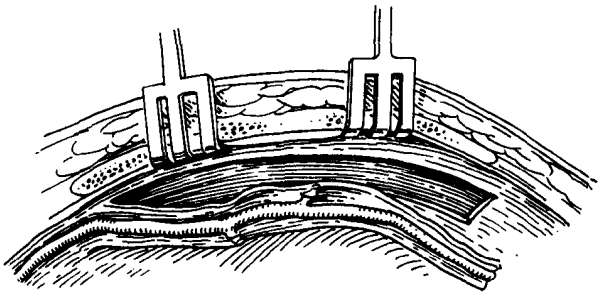

图 10-247 游离胸廓内动脉带蒂瓣束

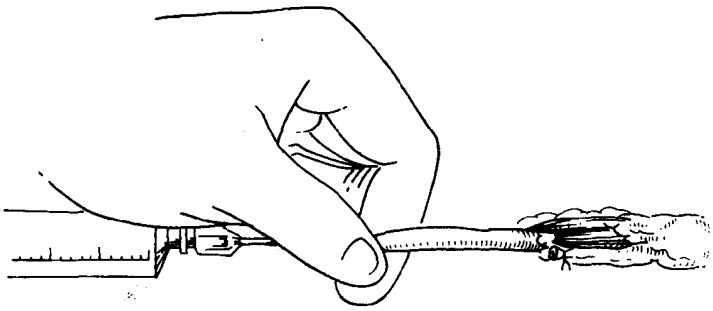

图 10-248 注入溶液扩大血管腔

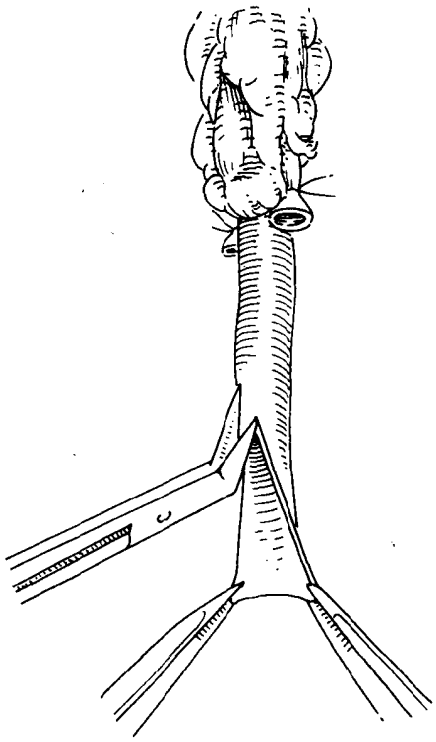

图 10-249　修剪切端

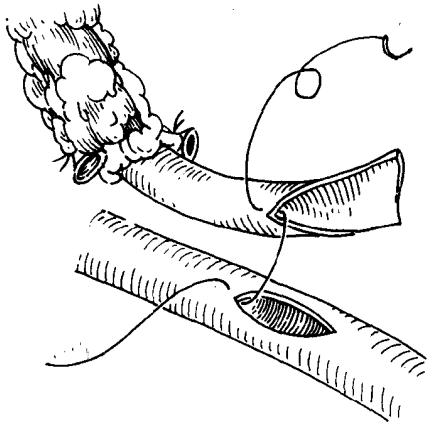

图 10-250　开始做胸廓内动脉-冠状动脉吻合术

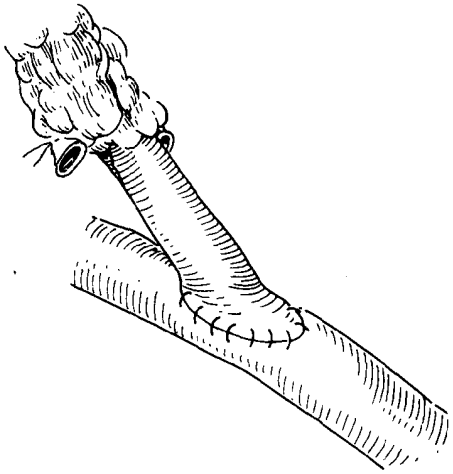

图 10-251　吻合术完成

【操作中可能发生的意外和错误及其预防】

1．在游离、切取、制备大隐静脉和胸廓内动脉过程中，操作必需轻柔、细致，注意保护血管壁各层勿受损伤，以致影响术后长期通畅率。

2．用以建立旁路分流术的血管行程和长度要合适，避免产生扭曲、弯折、成角或张力过大等，致血流不畅或出血。

3．吻合口血管边缘要对合整齐，缝线间距均匀，避免夹带邻近纤维结缔组织，引起血栓形成。

4．大隐静脉血流近心端和远心端必须辨认清楚。如不慎连接方向错误，则静脉内静脉瓣将对血流产生障碍。

5．吻合部位冠状动脉分支口径小于1mm，吻合后血流量过少，因此不宜采用。

6．升主动脉和大隐静脉吻合部位应选在无粥样硬化斑块或钙化斑块病区。如升主动脉壁病变比较广泛又必须与大隐静脉做吻合术者，则可考虑切除升主动脉壁局部病变后用织片缝补，再将大隐静脉与织片做吻合术。

7．停止体外循环后应再次仔细检查吻合口情况是否妥善。近端吻合口显露较好，如有出血，加缝褥式缝线比较方便。远端吻合口出血增加缝线时，必须在显露良好下进行，必要时须再次在体外循环支持下阻断升主动脉，注入冷心脏停搏液，使心脏处于停跳松弛情况下，准确地进行吻合口缝补。

【术后处理】

1．术后送监护病区。密切监测心率、心律、体温、呼吸、动脉压、左心房压力、肺毛细血管嵌压、心排血量、血气、电解质、酸碱平衡情况及心肌酶学。

2．记录排尿量，前纵隔和心包膜腔引流量。

3．整个手术过程中均应注意心肌保护，缩短升主动脉阻断时间。吻合完成开放升主动脉阻断钳后要有足够的并行循环时间，避免左室过早扩张，帮助心脏更好地恢复功能。

4．防治低心排量，根据左房压力情况，补充血容量，必要时应用正性心脏收缩药物增强心肌力量，但血压不宜过高。适量静脉滴注硝酸甘油或硝普钠降低后负荷，病情危重者应考虑应用主动脉内气囊泵以改善心肌血供和循环功能。

5．防止心律失常要注意保持电解质平衡，预防缺氧，必要时给予药物治疗。术后心率过缓或呈现房室传导阻滞者应置放起搏电极。

6．老年病人为预防下肢静脉血栓形成，术后应抬高下肢，尽早做下肢肌肉舒缩锻炼，早日起床活动。

7．施行冠状动脉粥样硬化斑块和内膜剥除术的病人宜于术后2～3日引流量显著减少后开始抗凝治疗。

8．术后给予抗生素预防感染。

（石美鑫）

第十节　头臂干动脉瘤手术

【概况】

头臂干动脉瘤并不多见。病因包括动脉粥样硬化、外伤或医源性损伤、中层粘液样退变。早年，梅毒曾一度为最常见的发病原因，现已罕见。

动脉造影是确诊该症的主要手段；晚近，磁共振成像（MRI）常可取代血管造影。

血管重建术的积极意义在于防止血管瘤破裂，血栓形成或脑血管栓塞，以及解除瘤体对周围组织的压迫。

【手术适应证】

1．动脉瘤腔径进行性扩大有破裂危险者。

2．动脉瘤腔内有附壁血栓或已有远端血管栓塞史者。

3．对周围组织（气管、头臂静脉等）产生明显压迫症状者。

【手术禁忌证】

1．心、脑、肾等重要器官功能不全不能耐受手术者。

2．兼有其他动脉广泛病变，手术难以达到满意矫治者。

【手术前准备】

1．取得可靠的影象学资料，明确动脉瘤的范围及其近、远端血管的情况。

2．心血管大手术前常规检验。包括肝、肾功能，凝血酶原时间，血糖，心电图及胸部X线摄片等。

【麻醉】

气管插管全身麻醉。

【体位】

仰卧位。

【手术步骤】

1．颈根部及前胸正中纵向锯开胸骨切口。防止伤及动脉瘤壁。缓缓撑开胸骨，显露动脉瘤及其附近组织。

2．自心包侧向头端解剖胸腺，将其翻向一侧或从其叶间分开翻向两侧；视头臂静脉与动脉瘤两者之间的关系，可将前者牵开，或将左头臂静脉切断以利操作。纵向剪开心包显露升主动脉、主动脉弓及其头颈分支；解剖、显露动脉瘤远侧右颈总动脉和右锁骨下动脉起始段及其与头臂干交接处。

3．试行阻断头臂干与主动脉弓交接处，穿刺测定右颈总动脉压力，如不低于6.6kPa（50mmHg），说明阻断头臂干不致引起脑缺血性损害，否则应选用以下方法之一，以确保头臂干血流阻断时该侧脑血供仍足够。

（1）动脉瘤近、远端插管分流（Gott分流法）　在升主动脉和右颈总动脉选定适当部位放置荷包缝线后，分别插入内径为6～7mm，内壁附有肝素复合物的特制聚乙烯导管。阻断头臂干血流时，以此保证右侧脑血供。

（2）全身肝素化条件下，以普通聚乙烯或硅橡胶管两端各接一动脉插管，分别插入升主动脉和右颈总动脉。维持该侧脑血供。

4．阻断头臂干近、远端血流　按动脉瘤的不同类型，分别采用相应的血管重建手术。

（1）局限于血管一侧的囊形动脉瘤　其基底部血管壁基本正常者，可在瘤基部与血管纵轴相平行安置血管钳，部分阻断头臂干血流，于血管瘤基部将其切除，以4-0 Prolene线连续往返缝

闭血管切缘（图 10-252）。该种术式不需作保护脑血供的分流术。

（2）动脉瘤切除及血管重建 将动脉瘤全部切除或仅切除其易于分离的部分瘤壁，以人造血管间置并分别做近、远端吻合，如血管瘤起始部涉及主动脉弓，则近端可直接与主动脉弓吻合，先做远端吻合，后作近端吻合，最后数针缝线尚未拉紧前放松远端血管阻断钳，排除血管腔内气体。放松血管阻断钳后如吻合口有出血则补加间断缝合以止血（图 10-253、254）。

（3）囊性动脉瘤 其基部病变范围较广泛，切除动脉瘤后，如血管重建时行对拢缝合会产生管腔狭窄者，可酌情以修剪的涤纶或 Gore-Tex 血管片做修复术（图 10-255）。

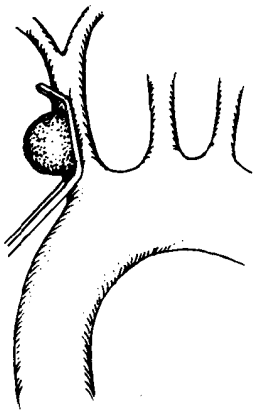

图 10-252 局限一侧囊性头臂干动脉瘤切线切除

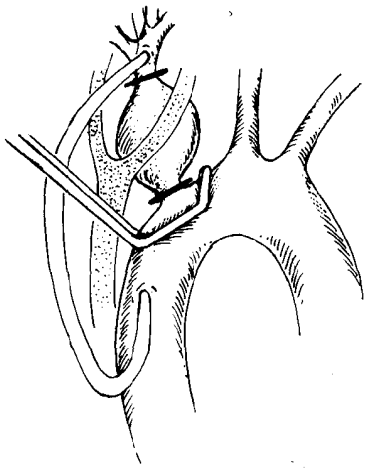

图 10-253 动脉瘤近、远端插管保证脑血供，切除头臂干动脉瘤

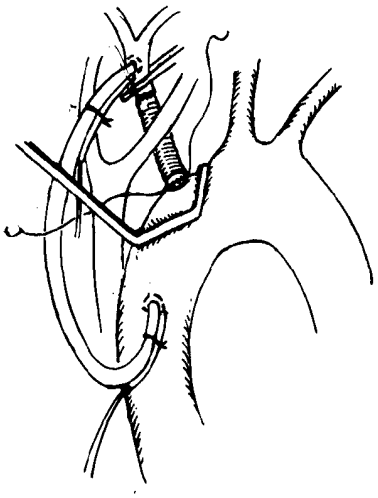

图 10-254 用人造血管重建头臂干血流

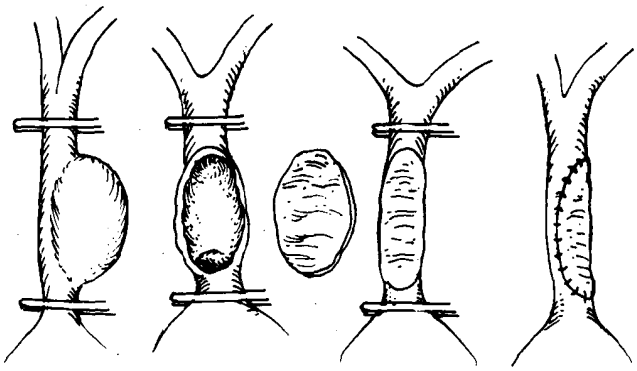

图 10-255 头臂干动脉瘤切除补片成形术

拔除分流插管，结扎原置荷包缝线。

5．详细检验各处无出血，前纵隔放置引流管后按常规缝闭胸壁切口。

【操作中可能发生的意外和错误及其预防】

1．在纵向锯开胸骨时，应提防伤及动脉瘤壁，引起大出血，施锯前应仔细分离胸骨后间隙，必要时先锯开胸骨下半部，补加分离确定瘤体与胸骨脱离接触后再锯开上半部，分离、解剖动脉瘤时，应防止损伤瘤壁和头臂静脉，在插入和拔除分流导管时以及完成血管重建时，均应仔细操作，防止出血。

2．手术中阻断头臂干血流期间应确保右侧颈总动脉血供，防止脑损害。由于个体的差异，阻断头臂干是否会产生脑血供不足难以预料。因此，凡阻断后经颈总动脉测压显示其平均压在6.6kPa（50mm Hg）以下者，均应插置动脉分流导管。

【术后处理】

1．呼吸系统的监护，待病人清醒、脱离辅助呼吸后，血气分析无低血氧和 CO_2 增高时，尽量吸净呼吸道分泌物后可拔除气管导管。

2．心电、血压等循环状态监护，防止血压过高或偏低。

3．保持纵隔引流管畅通，注意引流量，如每小时超过200ml且连续数小时无减少趋势应果断开胸止血；如有纵隔内积血出现心脏压塞征象亦应及时开胸，清除积血和血凝块。

（王敏生）

第十一节　升主动脉瘤手术

【概述】

升主动脉瘤约占胸部主动脉瘤的25%。病因以动脉壁中层退行性变（包括马凡综合征的囊性中层坏死）为多见，动脉粥样硬化次之，因损伤和感染等造成者较少见。

升主动脉瘤可合并主动脉瓣环扩大产生主动脉瓣关闭不全，亦可延及主动脉弓。

主动脉造影是确诊本病的可靠方法，晚近磁共振成像（MRI）和超声检查相结合，常可取代血管造影术。

【手术适应证】

1．动脉瘤直径大于6cm随时有破裂危险者；随诊检查中动脉瘤直径进展较快已达5cm以上者。

2．动脉瘤直径大于4.5cm且合并中度以上主动脉瓣关闭不全者。

3．动脉瘤腔内有附壁血栓者。

4．偏向一侧的囊性动脉瘤（易自发破裂出血）。

5．真菌感染性动脉瘤。

【手术禁忌证】

1．无症状、直径较小的动脉瘤。

2．心、肺、肝、肾等重要脏器功能不全不能耐受手术者。如因合并主动脉瓣关闭不全心功能失代偿，经强心、利尿和扩血管等治疗后，心功能由Ⅳ级转为Ⅲ级者，可解除禁忌。

【术前准备】

1．依据影像学资料制订明确的手术方案。

2．备妥人工血管，如需同时替换主动脉瓣，应用超声测定主动脉瓣环直径，备妥适当尺码的带瓣人工血管，或准备自行缝制的人工血管和人工瓣膜。

3．大型手术前的常规化验包括血糖、凝血酶原时间等。

4．备足库血、手术当日取用的血小板和促凝、止血药。

【麻醉】

气管插管全身麻醉和体外循环条件下手术。

【体位】

仰卧位。背部中央垫薄枕。

【手术步骤】

1．前胸正中纵行锯开胸骨切口，撑开胸骨。切开心包，两侧各缝数针与胸壁切口旁软组织固定以利显露。结合手术前影像学资料仔细察明升主动脉瘤的范围，近端与冠状动脉发出处、远端与头臂干起始部的关系，确定手术实施方案。

2．注射肝素后完成心肺转流所需各项插管 一般分别自右心耳和右心房插入上、下腔静脉引血管，至于动脉给血插管则应视各例具体情况而定：无夹层分离者可做升主动脉远端或主动脉弓起始段插管；有或疑有夹层分离者，一律应做股动脉插管，以防导管插入夹层（假）腔内造成严重后果。

3．具体手术方式、操作步骤与要点

（1）升主动脉瘤切线切除缝合术或补片修复术 适用于局限于血管一侧的囊性动脉瘤，如果瘤颈部较细，可在适当降压（维持收缩压在12kPa左右）条件下，超越其颈部置血管钳，在正常血管壁，边切除动脉瘤，边以2-0 Prolene线连续缝闭切缘，然后以间断褥式垫片缝合加固（图10-256）。若囊性动脉瘤基底部较宽，钳夹、切除缝合后会使该处血管腔径缩小1/3以上时，则

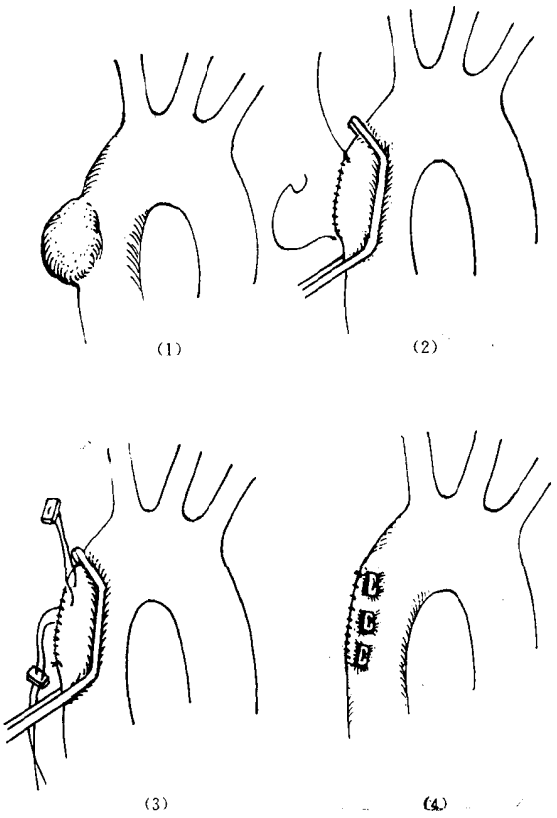

图10-256 升主动脉瘤切线切除缝合术

（1）～（4）手术步骤

应在体外循环和心脏停搏条件下，阻断瘤远侧主动脉，将动脉瘤切除，以相应大小经预凝处理或不需预凝的涤纶人工血管片或 Gore-Tex 血管片缝补血管壁缺损处，若采用 Gore-Tex 血管片则应使用 Gore-Tex　C-V 3 缝线，以防针孔出血。插针排除血管腔内气体后，开放主动脉阻断钳（图 10-257）。心脏复苏及停止体外循环后及早给予鱼精蛋白中和肝素，以防止渗血。

（2）升主动脉替换术　适用于冠状动脉开口远侧的升主动脉瘤，主动脉根部血管质地良好者，但不宜用于囊性中层坏死和马凡综合征病人，因日后可能发生主动脉根部血管瘤，再次手术风险大。

1）体外循环开始后，阻断升主动脉远端，主动脉根部注入心停搏液、心包内置冰屑或小冰袋以保护心肌。

2）纵向切开升主动脉瘤，在动脉瘤近、远端血管壁正常处横向切断，经冠状动脉开口灌注停搏液，取相应口径经预凝处理或不需预凝处理的涤纶人工血管，以 2-0 Prolene 缝线先行近端吻合，拉直人工血管剪去多余部分再做远端吻合，在完成最后 1～2 针缝合尚未拉紧缝线时，请麻醉师膨肺。血管腔充满血液、驱净气体后，收紧缝线做结（图 10-258）。

3）开放主动脉阻断钳，心脏复苏或电击除颤后，如有出血处补加间断或褥式垫片缝合。

4）如采用人工血管包盖法，则剪除多余血管瘤壁，对拢缝合在人造血管外面。

5）在可能条件下，尽早结束体外循环，给予鱼精蛋白中和肝素，以利制止渗血。

（3）升主动脉和主动脉瓣替换术　适用于冠状动脉开口水平远侧及主动脉根部近瓣环附近血管质地尚正常的升主动脉瘤，且合并主动脉瓣关闭不全者。

1）体外循环和心肌保护等同项（2）所述。

2）阻断升主动脉远端，切开升主动脉瘤，保留近瓣环处一圈宽约 5～6mm 的主动脉壁及二支冠状动脉开口周围血管壁。先行主动脉瓣替换术（图 10-259），取比人造主动脉瓣外径大 2mm 的人造血管，先做近端吻合，再做远端吻合（图 10-259）。

3）其他参见项（2）。

（4）升主动脉、主动脉瓣替换和冠状动脉开口移植术　适用于侵及主动脉根部的升主动脉瘤合并主动脉瓣关闭不全者，尤多用于囊性中层坏死（包括马凡综合征），不论其有否夹层分离。

此种手术首先由 Bentall 和 DeBono 于 1968 年报道，手术步骤与要点如下：

1）游离升主动脉远端，以备放置主动脉阻断钳。

2）体外循环开始后，尽量在高位阻断升主动脉。

3）经左、右冠状动脉开口灌注心脏停搏液（顺灌），或经右心房做冠状静脉窦插管灌注（逆灌），附加心包腔冰屑降温以保护心肌。

4）自房间沟处肺上静脉根部小切口插入左心减压管或心内吸引管，以利左侧心腔减压和保持主动脉瓣区无血状态。

5）纵向切开升主动脉瘤，近心端斜向左、右冠状动脉起始处中部，再从主动脉根部上方约 3cm 处加做斜向无冠脉瓣的斜切口，使呈“入”字状，以利下述操作的显露。需注意切口离右冠状动脉开口远开 1cm。

6）切除主动脉瓣叶，测瓣环口径，选用相应尺码的带瓣人造血管，缝置瓣环褥式缝线，然后对缝在人工瓣缝合环上，就位后做结完成瓣膜替换。若无复合带瓣人工血管成品，可分别取人工瓣和人工血管（比人工瓣外径大 2～3mm）临时缝制。

7）冠状动脉开口移植至人工主动脉侧壁上　具体术式有三种：

Bentall 术式（图 10-260）　将人工涤纶血管皱褶拉直，在与冠状动脉口对应处，以电热刀剜去直径 1.5cm 的人造血管侧壁使呈一圆孔，以 Gore-Tex　C-V 3 缝线与冠状动脉口周围对吻。先左冠状动脉，后右冠状动脉。冠状动脉口周围缝线要深及主动脉壁全层以防拉紧缝线时组织撕裂。

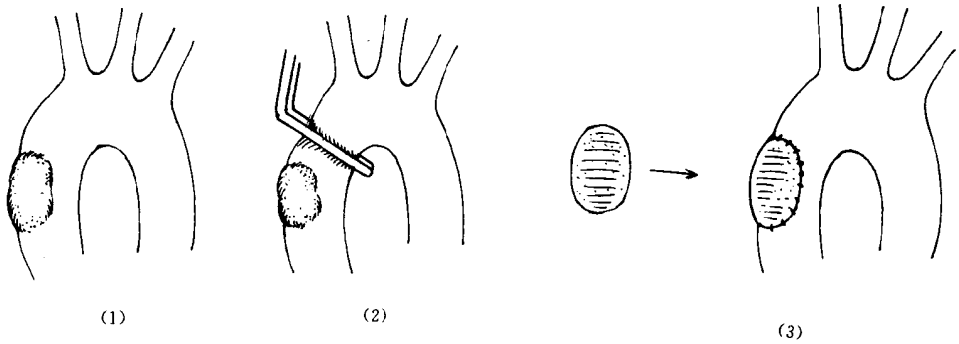

图 10-257 升主动脉瘤切除及补片修复术

(1)～(3)手术步骤

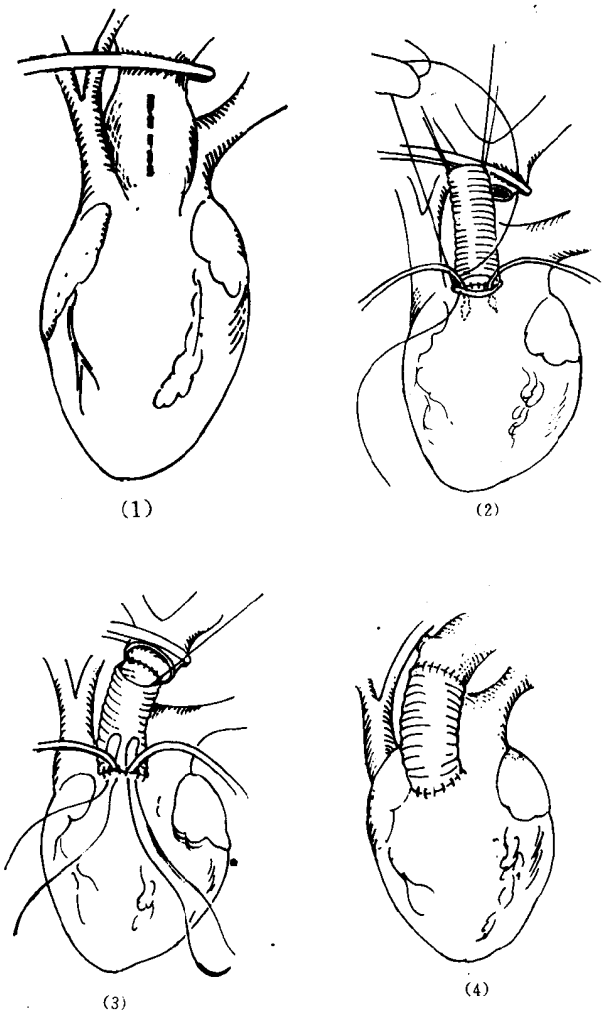

图 10-258 升主动脉瘤血管替换术

(1)切开动脉瘤 (2)近端后壁缝合 (3)近端吻合完毕,远端后壁缝合 (4)血管替换完成

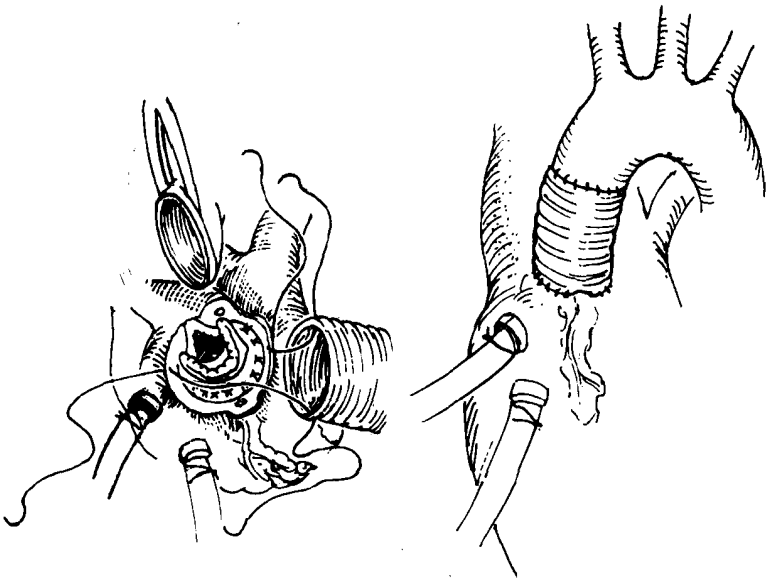

图 10-259　升主动脉和主动脉瓣替换术

(1)合并主动脉瓣关闭不全者先完成主动脉瓣替换，然后作近端血管吻合　(2)近、远端血管吻合已完成

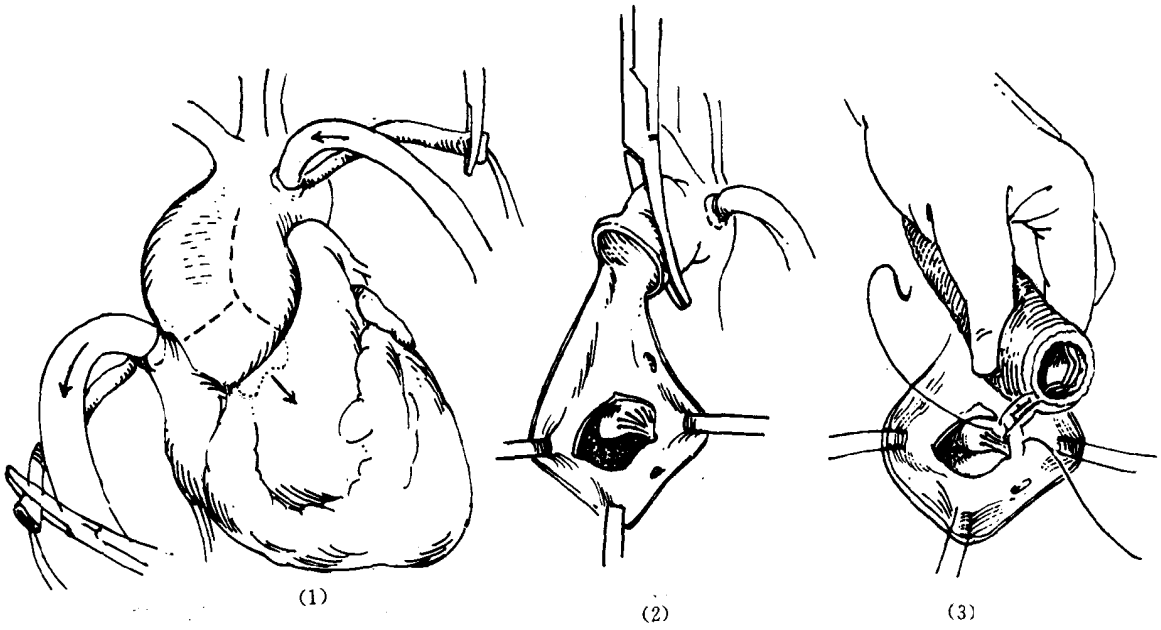

图 10-260　Bentall 手术(升主动脉、主动脉瓣替换和冠状动脉开口移植)

(1)～(3) 手术步骤

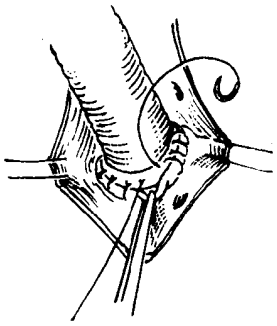

(4)

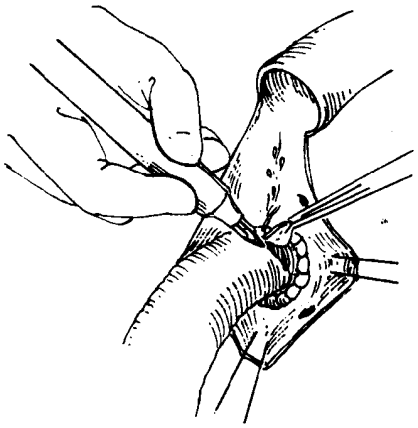

(5)

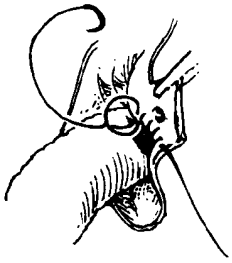

(6)

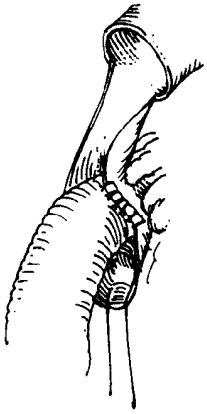

(7)

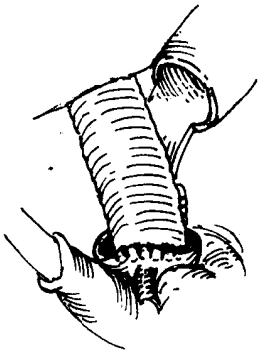

(8)

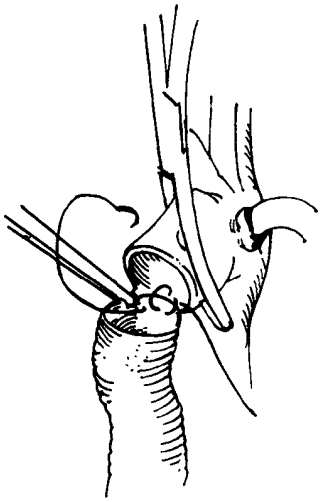

(9)

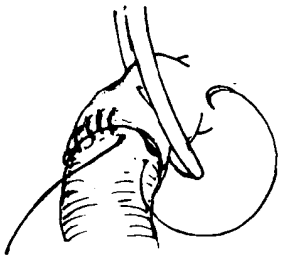

(10)



(11)

图 10-260 Bentall 手术(升主动脉、主动脉瓣替换和冠状动脉开口移植)

(4)～(11) 手术步骤

纽扣式(或底盘式)（图 10-261）　将冠状动脉开口连同其周围宽约 6～8mm 的主动脉壁剜出，与人工主动脉上的造孔对吻。先吻左冠状动脉，后吻右冠状动脉。

Cabrol 术式（图 10-262）　取内径 8mm 的人工血管，在未做主动脉瓣缝置之前，一端先与左冠状动脉口做对端吻合，主动脉瓣缝置后，人工小血管绕过人工主动脉右侧，剪除多余部分，再与右冠状动脉口对吻。在适当的位置做人工主动脉和人工小血管侧壁造孔相互对吻。

8）将人工主动脉皱摺拉直，剪去多余部分，以 2-0 Prolene 线或 Gore-Tex　C-V 3 线与升主动脉远端管壁正常处进行吻合。

9）于升主动脉远端吻合口处插针，中止左心减压，麻醉师膨肺排除左侧心腔及人工主动脉腔内气体。移去主动脉阻断钳。

10）心脏复苏或电击除颤后维持心肺转流不少于 30 分钟，然后视情逐步停止体外循环。尽早给予鱼精蛋白以中和肝素，并输给血小板等以减少出血和渗血。

11）如按 Bentall 术式或 Cabrol 术式做冠状动脉开口移植者，可修剪动脉瘤壁，包缝在人工主动脉外面，有阻止各吻合口渗血的作用。如渗血或出血量较多又难以补加缝合止血时，可将动

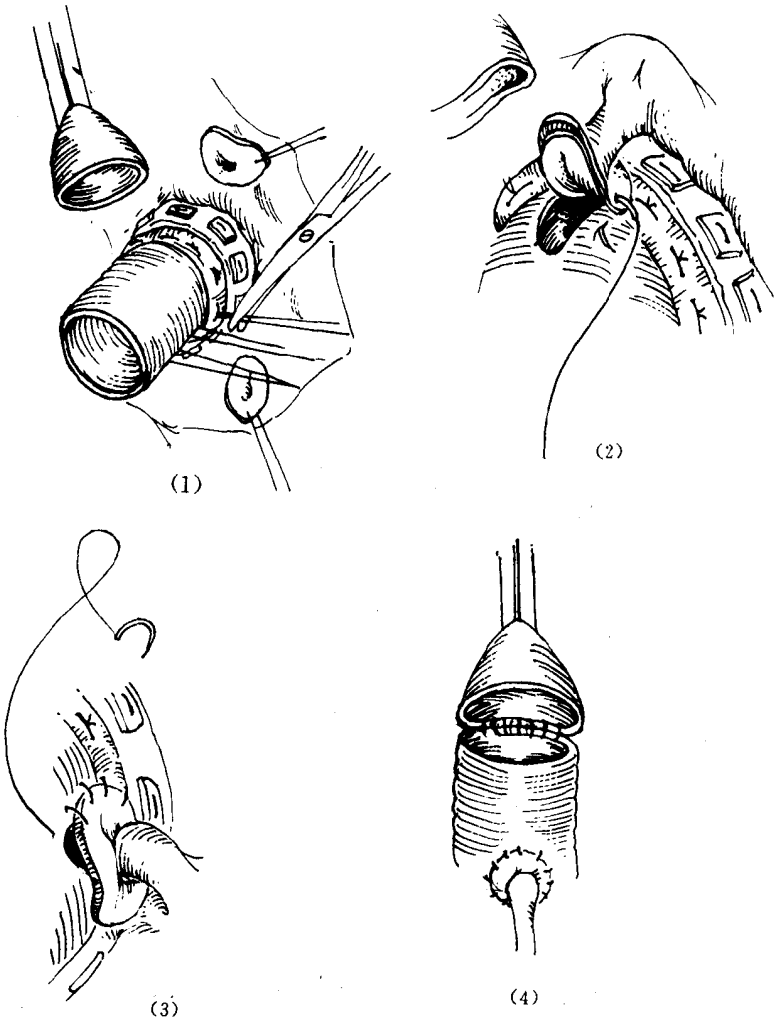

图 10-261　纽扣式冠状动脉开口移植术
(1)～(4) 手术步骤

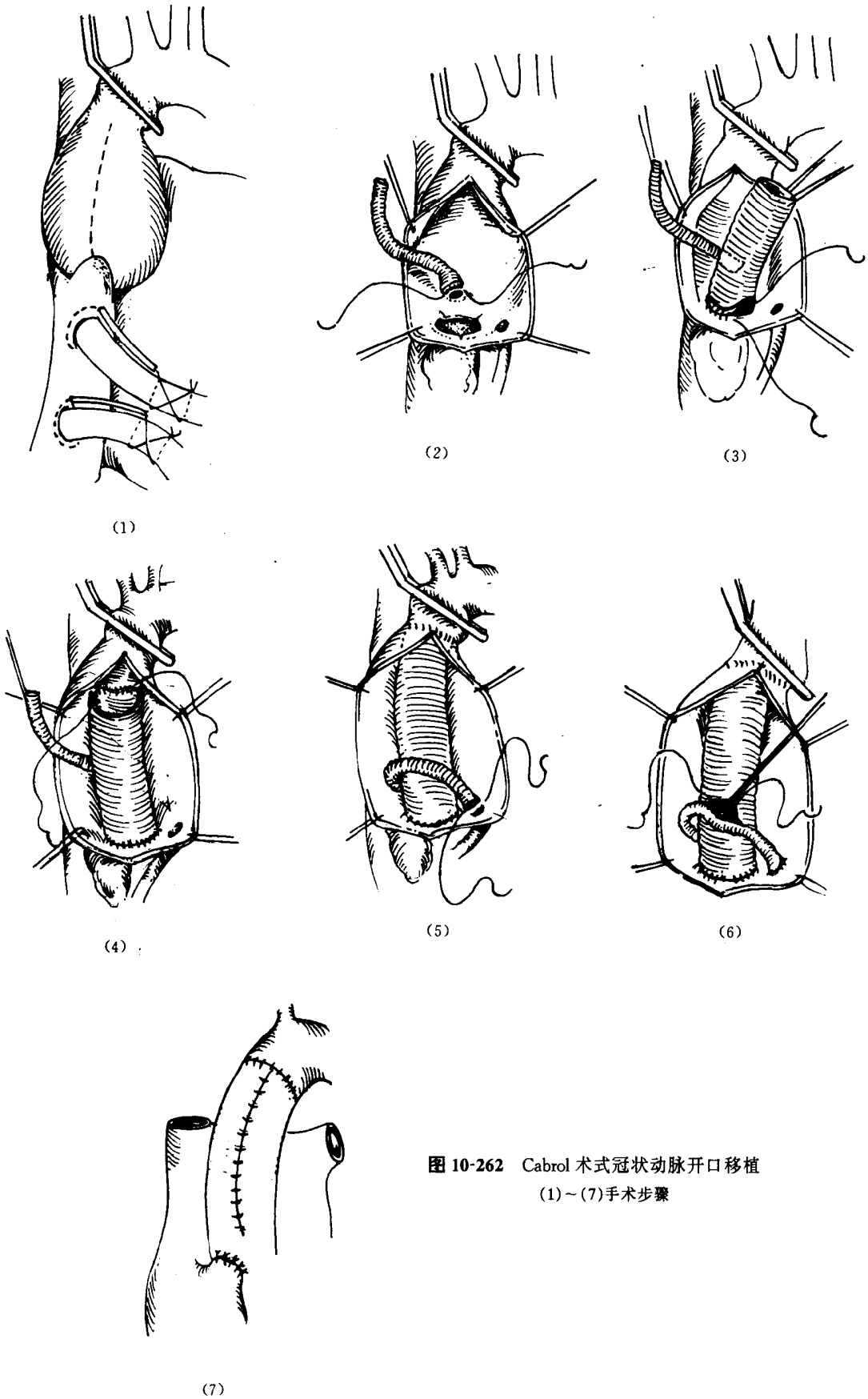

图 10-262 Cabrol 术式冠状动脉开口移植
(1)～(7)手术步骤

脉瘤壁右下方与右心耳相互吻合，使渗血引入右心房，待凝血作用恢复，渗（出）血停止后暂时分流处会自闭。

12）常规放置心包腔和前纵隔引流管后按层关闭胸壁切口。

【操作中可能发生的意外和错误及其预防】

1．升主动脉瘤隔心包贴近胸骨后方，在行胸骨锯开时严防伤及瘤壁造成大出血。在施锯前应仔细分离胸骨后间隙，在锯开时尽量提起锯子使其保护杆紧靠胸骨后缘避开瘤体。

2．辨明所选用的人工血管是否需预凝，以防因疏漏造成难以控制的人工血管广泛渗血。

3．血管吻合特别是并行主动脉瓣替换或（和）冠状动脉开口移植时，务求吻合满意，因加补缝合显露差、操作难，实乃事倍功半。如升主动脉远端吻合因宿主血管质量差，针孔广泛出血或渗血，可取宽约3cm的人工血管片，环形包绕缝盖在吻合口上，止血效果较好。

4．升主动脉远端吻合处如呈夹层分离，应先内外各衬垫人工毡条，做连续褥式缝合，使血管壁一体化之后，再与人工血管吻合（参见夹层动脉瘤手术一节）。

5．并行冠状动脉口移植者，不论采用哪种术式，均应确保冠状动脉血流通畅。万一发生某一冠状动脉口血流欠畅，应补加冠状动脉旁路移植术。

6．出血或广泛渗血是该项手术常遇到的棘手问题之一，为此宜尽早中止心肺转流。给鱼精蛋白中和肝素和输给新鲜血小板及促凝血制品等。

【术后处理】

1．严密监视心电、血压、中心静脉压、血气、血钾和尿量等，并作相应处理。

2．维持机械呼吸，翌日晨视情停用和拔除气管插管。

3．根据引流血量及时补充血容量。术后最初3小时内如引流量每小时超过300ml且无减少趋势，应果断再次剖胸止血。

4．一旦确认发生心脏压塞应及时处理，如病情危急来不及送手术室时，应在病床上迅速拆除心前区部分胸壁切口缝线，放出积血或掏出血凝块，予以减压。

5．给予广谱抗生素预防感染。

（王敏生）

第十二节　胸降主动脉瘤手术

【概况】

胸部降主动脉瘤约占胸主动脉瘤的50%。绝大多数胸降主动脉瘤呈梭形。病因多为动脉粥样硬化。此病因引起的腹主动脉瘤中25%以上的病人并患胸降主动脉瘤。其他病因包括动脉中层粘液样变引起的夹层动脉瘤，以及外伤性假性动脉瘤。

磁共振成像（MRI）结合经食管腔超声检查已成为确诊该症的主要手段；创伤性主动脉造影仅作为必要时辅助性诊断方法。

长段胸降主动脉瘤手术后防止发生截瘫仍然是外科医师面临的严峻问题与挑战。

【手术适应证】

1．动脉瘤直径超过近端正常段主动脉2倍以上，短期随访呈扩大趋势者。

2．出现动脉瘤周围器官或重要组织受压症状者（如肺、支气管受侵发生咳嗽、咯血，食管受侵引起吞咽困难、呕血，迷走神经或喉返神经受侵声音嘶哑等）。

3．动脉瘤直径超过6cm随时有破裂危险者（动脉粥样硬化性主动脉瘤约半数死于瘤破裂大出血）。

4．动脉瘤腔内有附壁血栓者。

【手术禁忌证】

1. 无症状、直径较小的动脉瘤可暂定期复诊观察。

2. 心、肺、肝、肾等重要器官功能不全不能耐受手术者。

【术前准备】

参照本章第十一节升主动脉瘤手术同一项下的1、3、4条。

【麻醉】

气管插管全身麻醉。采用双腔气管插管有利于术中保持左肺萎陷，便于外科操作，采用单腔右总支气管插管也可以达到同一目的。按手术要求，可采用低温麻醉。

【体位与切口】

右侧卧位。如考虑采用股动脉插管转流，则取左髂部略向后仰姿位。左胸侧后标准剖胸切口，根据动脉瘤位置的高低和范围，可分别采用第5或第6肋间切口或肋床切口；如动脉瘤段较长，可经同一胸壁软组织切口，而经第5肋间或肋床切口施行近端吻合，通过第8肋间或肋床切口作远端吻合（图10-263）。

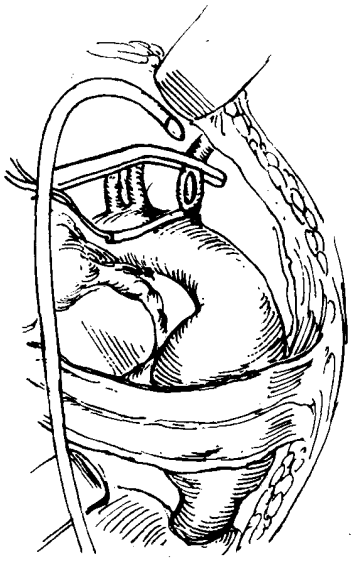

(1)

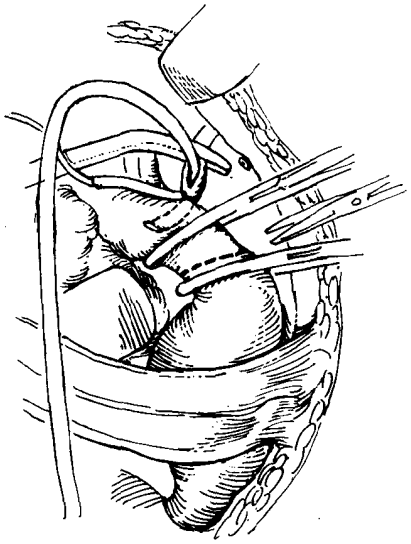

(2)

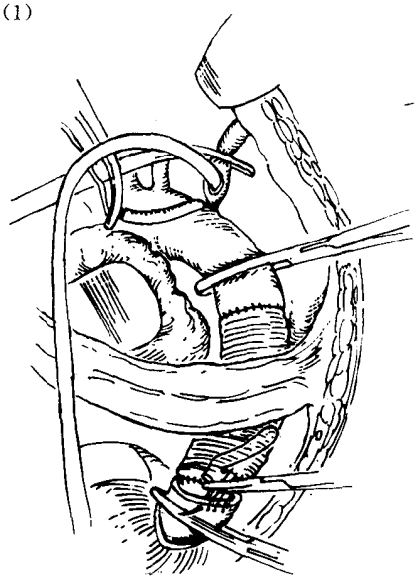

(3)

图10-263 通过高、低位两个肋间或肋床切口，分别进行胸降主动脉瘤近、远端手术
(1)～(3)手术步骤

【手术步骤】

经左胸侧后切口进入胸腔后，仔细分离肺与动脉瘤之间的粘连。游离动脉瘤近端和远端正常段主动脉以备阻断，而动脉瘤段血管则不必游离。除非确有必要，应尽量保持左锁骨下动脉血流畅通，以利阻断胸部降主动脉时发挥其侧支循环作用。如果预计阻断主动脉会超过 30 分钟，应考虑采用某种近、远段（远侧经胸降主动脉或股动脉）转流的手段，以防主动脉阻断期间出现脊髓和肾缺血性损伤。

如预计主动脉阻断 30 分钟之内可完成手术而不采用转流方法，则在主动脉阻断期间应采用降压措施（硝普钠静脉滴注）以减轻左心室后负荷和防止因近段高血压发生脑出血或水肿。但降压要适度，维持上肢血压略高于平时水平，以保持有效的上、下半身侧支循环。

先后阻断血管瘤近、远端主动脉，纵向切开动脉瘤，如有附壁血栓则予以清除。对血管瘤段内的肋间动脉开口的处理原则是：①如动脉瘤近、远端附近肋间动脉开口处主动脉壁质地尚好可将涤纶人工血管吻合端剪成斜面，吻合后可保留数个肋间动脉开口在管腔内（图 10-264）；②缝闭口径较小和通畅度较差的肋间动脉开口，将口径较大的肋间动脉开口与相应处人工血管侧壁上的造口对行吻合。

吻合方法：

1. 取相应口径和长度的涤纶人工血管（如需预凝，以白蛋白、血浆或自体血浸渍后高压蒸 5 分钟备用）。以 2-0 或 3-0 prolene 缝线做近、远端吻合。针自主动脉腔内向外缝出，然后缝向人工血管，以免从主动脉腔外进针会将内膜上的斑块掀起，弄碎、甚至脱落至腔内。主动脉吻合端可不完全切断，但缝线必须深含血管壁全层。吻合完成后，在人工血管上插排气针，先开放远端阻断钳，气体排尽后再移去近端阻断钳，如有出血处，则补加缝合止血。修剪动脉瘤壁，包盖缝合在人工血管外面（图 10-265）。

2. 带环人工血管套扎法　取相应口径和长度两端包有带槽金属环的人工血管，分别套入近、远端正常主动脉腔内，以涤纶织带环绕主动脉壁将其扎在硬质环的凹槽内，再将主动脉切端与人工血管环缝数针加强固定。该法操作省时，因而可显著缩短主动脉阻断时间（图 10-266）。

血管移植完成后仔细止血，第 2、7 肋间分别置放引流管，按层缝闭胸腔。

【操作中可能发生的意外和错误及其预防】

1. 术中应辨认并防止损伤左侧迷走神经和喉返神经。

2. 预防脊髓缺血性损伤及术后截瘫　脊髓的血供来自椎动脉的脊髓前动脉，并辅以来自胸降主动脉的众多肋间动脉和来自腹主动脉的腰动脉的血供。此外，自 $T_5 \sim L_3$ 水平有一发自降主动脉的分支（Adamkiewicz 动脉），其口径明显粗于各肋间动脉，对脊髓的血供至关重要。如术中上述发自降主动脉的血管开口在阻断范围之内，且所需阻断时间较长，或降主动脉替换段较长而未将上述血管中口径较大者与人工血管侧壁吻合，则易发生截瘫。

减少截瘫发生率的措施：

（1）尽可能缩短主动脉阻断时间，一般在 30 分钟之内较安全。

（2）保留左锁骨下动脉不被阻断，以确保椎动脉血供和其侧支循环通路。

（3）阻断血流的范围是重要的相关因素。如动脉瘤范围较广，特别是胸降主动脉合并腹主动脉瘤时，术中因多支肋间动脉以及 Adamkiewicz 动脉均被阻断，虽采用转流或分流技术可提供阻断远段血供，但对脊髓的保护常不充分。因此，阻断的范围宜尽可能缩小；较大的肋间血管开口和（或）Adamkiewicz 动脉开口移植至人工血管上，可减少截瘫发生率。

（4）远端灌注宜充分。阻断主动脉后，远端的血供依赖于侧支循环。在动脉粥样硬化病人，其肋间动脉常有栓塞或欠畅通，可能术前已有较好的侧支循环。对肋间动脉畅通且口径较大者，将其移植至新建的人工主动脉上应加以考虑。

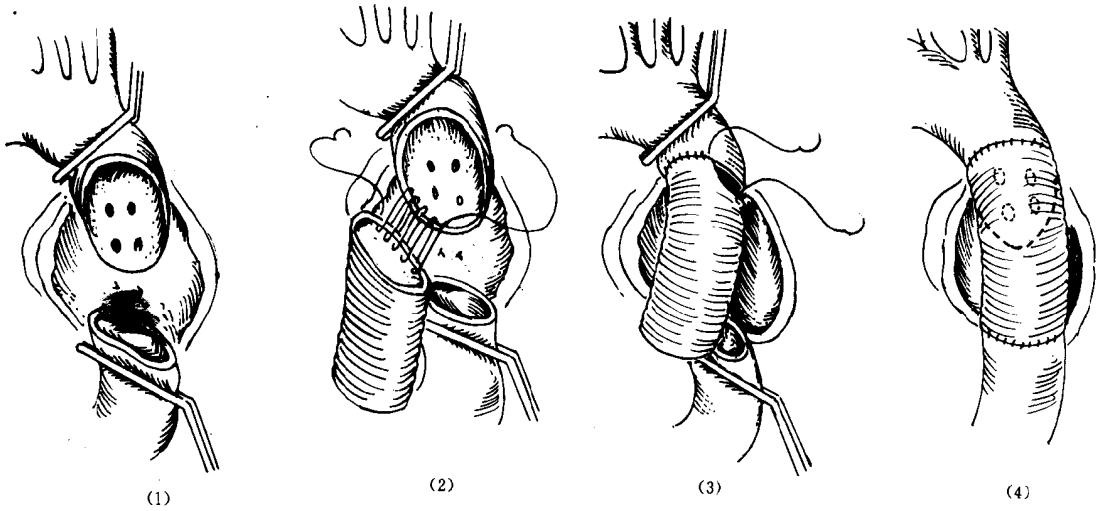

图 10-264 保留部分肋间动脉开口的胸降主动脉血管替换术
(1) ~ (4) 手术步骤

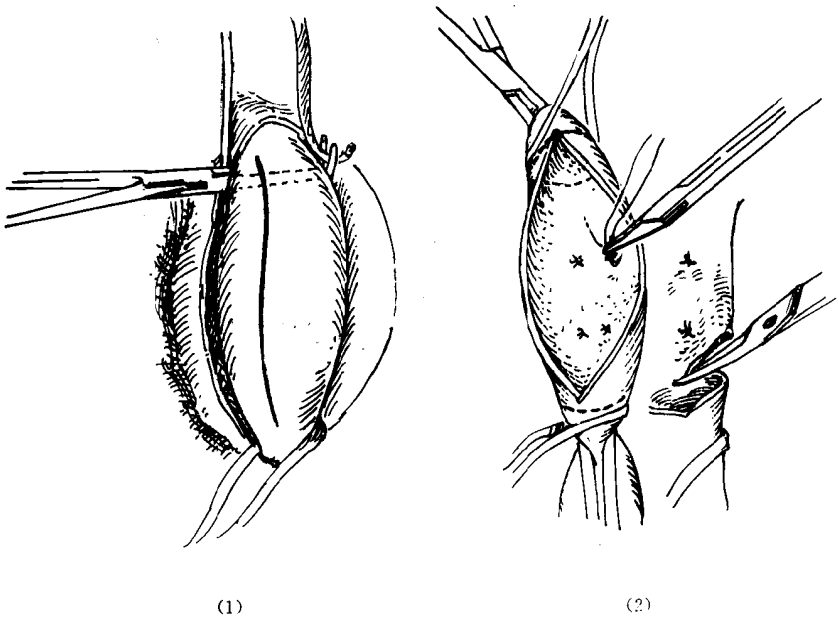

图 10-265 胸降主动脉瘤血管替换术
(1) ~ (2) 手术步骤

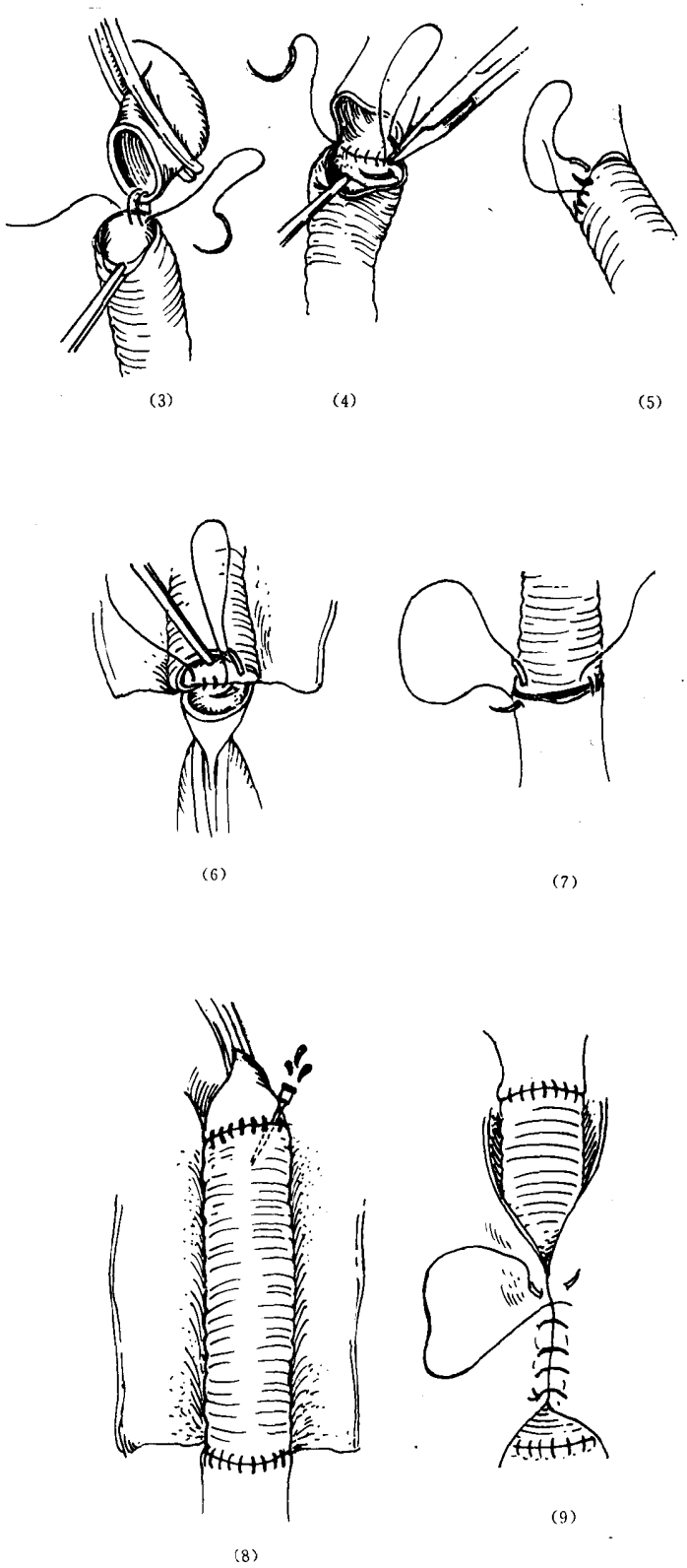

图 10-265　胸降主动脉瘤血管替换术

(3) ～ (9) 手术步骤

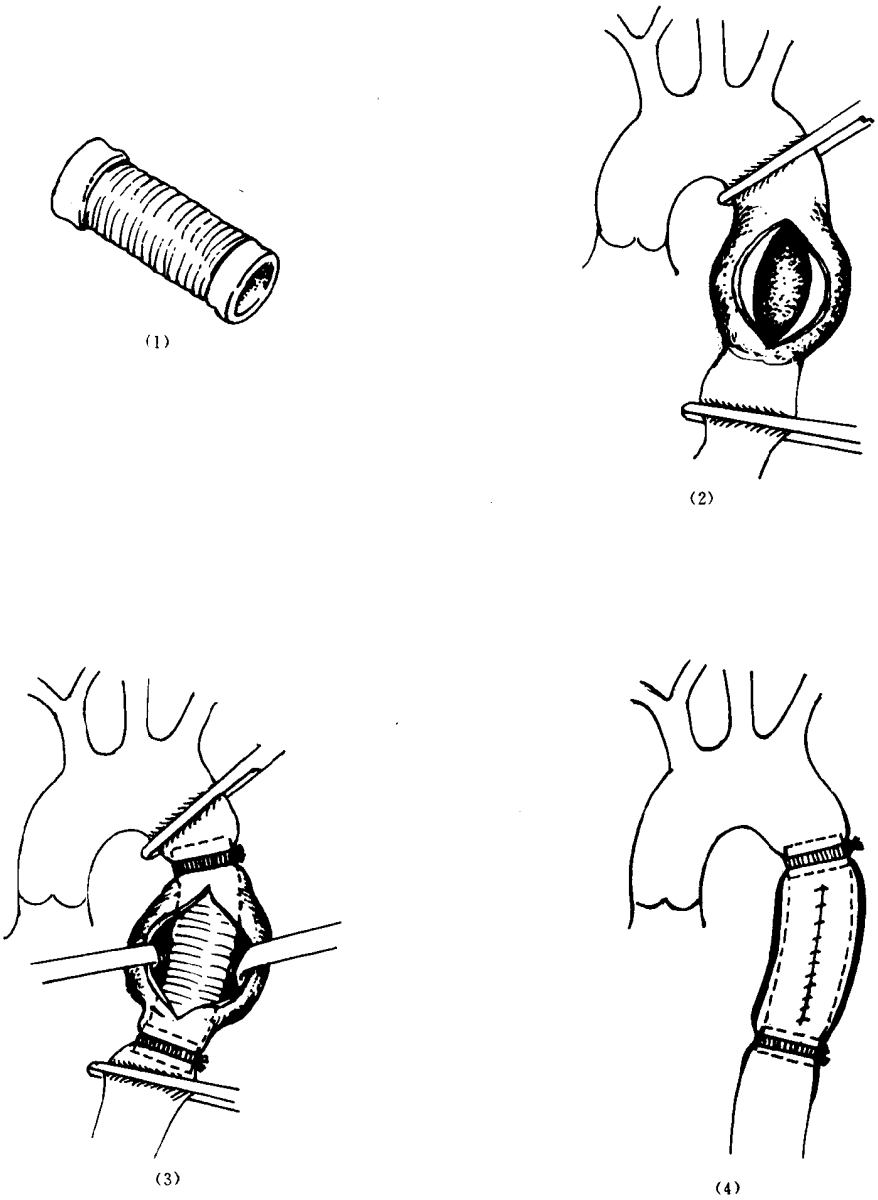

图 10-266 胸降主动脉瘤手术——带环人工血管套扎法

(1) ~ (4) 手术步骤

如 Adamkiewicz 动脉开口位于阻断范围内，远端灌注不能确保脊髓血供，由于该动脉的开口位置难以预料，故对大多数降主动脉瘤，仍可采用远端灌流技术，以求减少截瘫发生率，并避免阻断降主动脉期间左心室和近端主动脉负载过重。远端灌注时应保持股动脉压不低于 8.0kPa (60mmHg)。

远端灌注法包括：①Gott 分流法：以内径不小于 9mm 的内壁附有肝素复合物的特制聚乙烯导管，两端分别插入升主动脉（或主动脉弓）和降主动脉（或股动脉）。②左心转流：部分肝素化（1.0~1.5mg 肝素/kg）后左心房插管引血经血泵注入股动脉或降主动脉。③股动、静脉转流：全身肝素化后，股动脉和股静脉分别插管，两者之间经一氧合器。上述三法与单纯主动脉阻断法相比较，预防截瘫和肾功能衰竭的效果，各家报告不一致。DeBakey（1978）总结分析 500

例胸降主动脉瘤手术治疗经验，认为采用转流灌注法并不减低脊髓缺血并发症发生率，而未采用辅助循环法者，其手术死亡率反而较低。

(5) 低温保护。一般低温麻醉，温度不宜低于32℃以防发生心室颤动。深低温法可保护脊髓和肾脏，但需全身体外循环。

(6) 围术期防止低血压。

3. 参阅本章第十一节同一项下有关内容。

【术后处理】

1. 参阅本章第十一节同一项下。

2. 观察下肢感觉和运动功能情况；如发生脊髓功能受损，应请神经科协同处理。

3. 注意肾功能情况，并做相应处理。

（王敏生）

第十三节 主动脉弓动脉瘤手术

【概况】

主动脉弓动脉瘤约占胸主动脉瘤的25%，约半数病例或多或少地涉及升主动脉或（和）胸降主动脉。主要病因系主动脉壁中层退行性变。动脉瘤多为梭形，有时伴有夹层分离；位于弓部远段者常为囊性，且多为动脉粥样硬化所致，瘤底部常有血栓形成；其他如外伤性等较少见。

磁共振（MRI）或CT成像以及超声心动图等非侵入性检查可诊断动脉瘤的形态、范围以及有否夹层分离。以往，血管造影作为主要诊断手段，因其为创伤性检查，可能产生并发症甚或导致动脉瘤破裂，因此，目前已不作为常规检查项目。

手术适应证、禁忌证、术前准备、麻醉和体位 参照第十一节升主动脉瘤同一项下。如动脉瘤限于主动脉弓左半部或弓降部，则取右侧卧位。

【手术步骤】

1. 切口与显露 全弓部动脉瘤，做前胸正中纵行锯开胸骨切口，上端可沿左胸锁骨乳突肌前缘向颈部伸延，以利显露。主动脉弓左半部或弓降部动脉瘤，经左胸侧后第4肋间或切除第5肋、经肋床切口进入胸腔。

2. 具体手术方式、操作步骤与要求

(1) 弓降部动脉瘤 经左胸侧后切口进入胸腔后，查明动脉瘤所处部位、范围，与左颈总动脉和左锁骨下动脉的关系。如动脉瘤位于左颈总动脉远侧，波及左锁骨下动脉，为防止阻断主动脉血流时脊髓和肾脏等产生缺血性损害、升弓段主动脉高血压和左心室负荷过重，可采用Gott分流法：以两端内径不少于8mm，内壁附有肝素复合物的特制聚乙烯导管，分别插入主动脉弓右半部和降主动脉，或采用全身肝素化左心转流法，左心房（耳）插管引出动脉血，经血泵按30ml/（kg·min）输入降主动脉或股动脉。

自左颈总动脉和左锁骨下动脉之间游离主动脉弓，自动脉瘤远侧游离降主动脉。分别钳夹或收紧套带，阻断主动脉和左锁骨下动脉血流后，启动Gott分流或左心转流。

纵向切开血管瘤，如内有血栓则予以清除，取相应口径和长度的已做（或不需）预凝处理的涤纶人造血管，用3-0或2-0 Prolene线与动脉瘤近、远端血管壁正常处做吻合，先近端、后远端（图10-267）。做后侧壁吻合时，缝针要深及血管壁中层组织，转向前侧壁时，可横向两侧切断血管壁，使缝合更方便、可靠。当最后2针缝线尚待收紧之前，部分开放降主动脉阻断钳（或套带），以排除人造血管腔内气体。收紧缝线做结。如吻合口有出血处，补加间断或8字缝合，最终移去动脉阻断钳。修剪动脉瘤壁，对拢缝合包盖在人造血管外面，或将游离部分剪除亦可。一

般不强调左锁骨下动脉血流重建，切断后远端结扎加缝扎后，左上肢血供靠侧支循环维持，偶见术后发生窃血综合征，可补做锁骨下动脉与颈总动脉端侧吻合术加以矫治。

（2）全弓部动脉瘤　经前胸正中切口，如动脉瘤延及胸降主动脉首段，有时需附加左前胸第4肋间切口，并横断左侧胸骨，以利显露与操作。

如动脉瘤已侵及前胸壁，则应先全身肝素化做股动脉和股静脉插管，部分体外循环及降温条件下做纵劈胸骨切口，开胸后再补插一较粗静脉引血管入右房，建立全身体外循环。

晚近，全弓部主动脉瘤手术采用全身体外循环，股动脉插供血管，结合深低温（18～20℃鼻咽温），停循环的基本方法，可提供45分钟的安全时限供弓部血管替换，而不致引起脑缺氧性损害。如果辅加上腔静脉逆行性动脉血灌注（每分钟流量600ml左右，保持上腔静脉压在2.6～

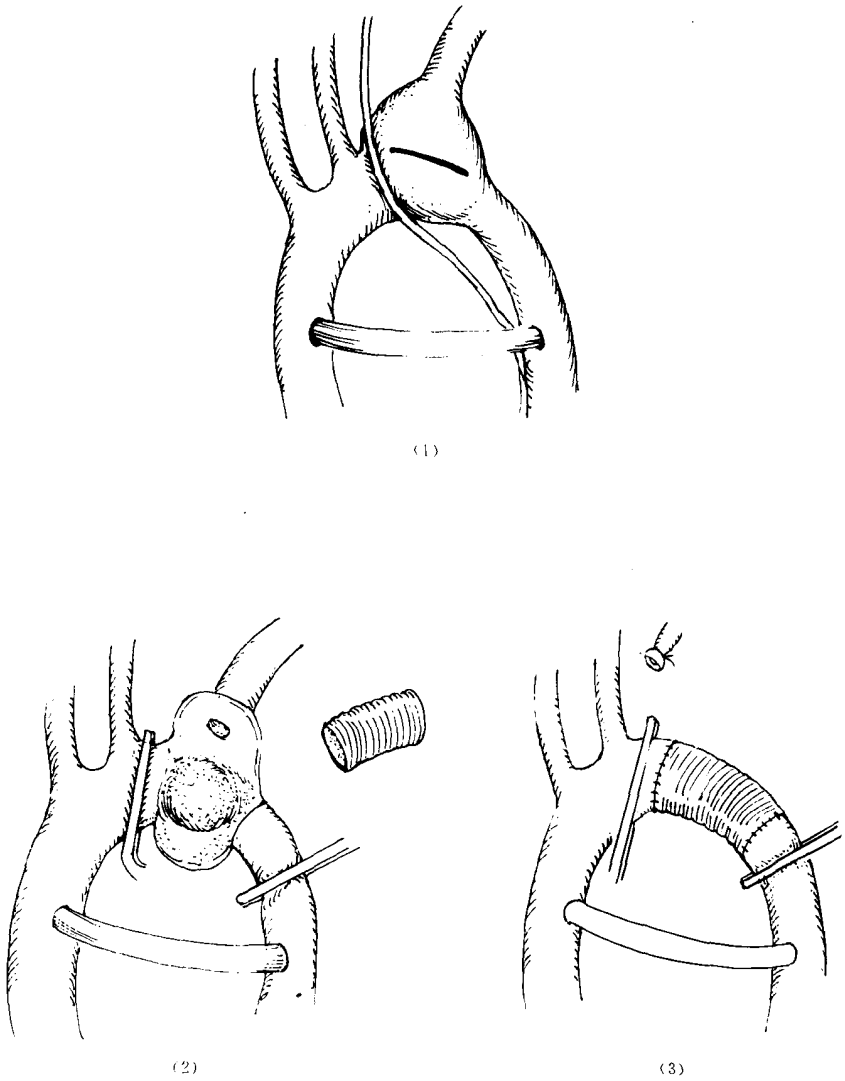

图 10-267　主动脉弓降部动脉瘤人工血管替换术，一般情况下，左锁骨下动脉不必做血管重建

（1）～（3）手术步骤

3.3kPa)，则可在大脑无缺氧损害之虞的条件下，延长全身停循环的安全时间（图 10-268）。

为确保阻断升、胸降主动脉切开血管瘤进行人工血管缝置期间不致发生空气自头颈分支逆向进入脑内造成气栓，宜采取头低位。如采用经上腔静脉逆行脑灌注，则因不断有血自头颈分支溢出，可免除此虞，否则在切开弓部动脉瘤之前，头颈分支根部应置阻断钳。

弓部血管替换：如果头颈三分支本身及其基部主动脉壁质地尚好，则可将其如底盘状整体剜下，否则应分别处理。

在主动脉瘤远侧阻断胸降主动脉时，可环周游离血管后施以钳夹或收紧套带，或不做血管游离而以带球囊的导管（如 Foley 导管）插入血管瘤远侧的胸降主动脉腔内，以 30ml 生理盐水充盈球囊阻断之。

取相应口径和长度的涤纶人工血管，用 2-0 prolene 缝线先做胸降主动脉端吻合，继做头颈分支的底盘或各分支与人工血管剜孔处吻合。上述吻合完成后，排除人工血管内空气，钳夹人工血管的升主动脉吻合侧，开放胸降主动脉（使用球囊导管者此时应去除），恢复体外循环并复温，同时完成升主动脉侧吻合。在吻合口处或升主动脉上插针，请麻醉师膨肺排尽血管腔内气体，移去血管阻断钳，行心脏复苏（图 10-269）。

由于弓部动脉瘤的范围各异，因此血管替换的形态亦不尽一致（图 10-270）。

【操作中可能发生的意外和错误及其预防】

1．注意体外循环管理和心肌保护。

2．为防止脑和重要脏器发生缺氧性损害，以采用深低温条件下手术为宜。为延长停循环的安全时限，可辅加上腔静脉逆行灌注，自头颈分支溢出的血液，随时回吸入心肺机内。为预防脑气栓，除取头低位之外，对未行逆行脑灌注的病人，在切开弓部动脉瘤之前，应阻断头壁血管分支根部。恢复循环前应排尽血管腔内气体。

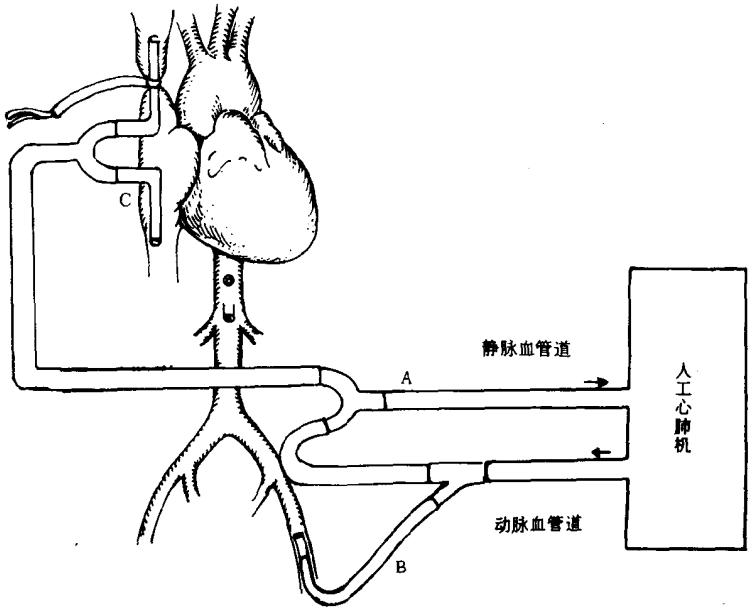

图10-268　逆行性脑灌注示意图
当深低温全身停灌施行逆行脑灌注时，阻断静脉血管道（A）、通向股动脉的动脉管道（B）和下腔静脉插管（C）

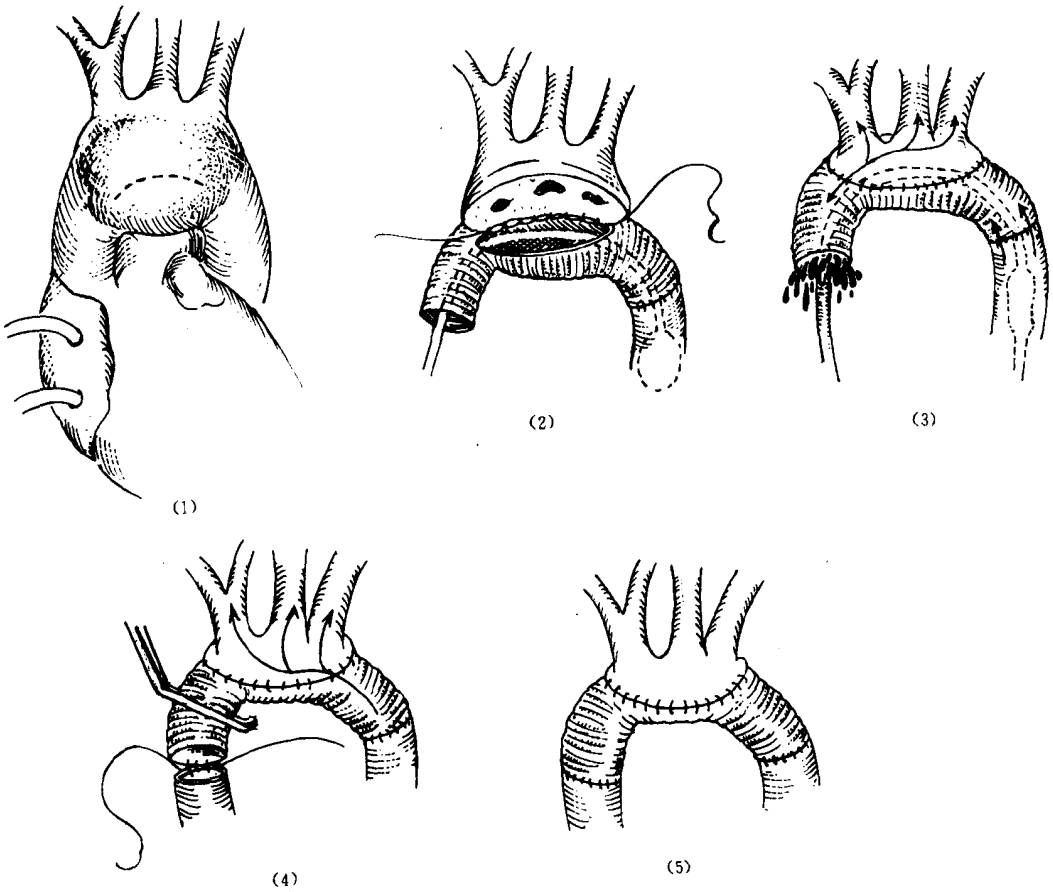

图 10-269 主动脉弓部动脉瘤血管替换术

(1) 主动脉弓部动脉瘤 (2) 切下头臂三分支及弓上部底盘，胸降主动脉内插入止血球囊导管 (3) 完成人造血管与胸降主动脉及头臂三分支吻合术，放松球囊，排除残留气体 (4) 恢复头臂血供，施行升主动脉与人造血管对端吻合术 (5) 完成主动脉弓替换术

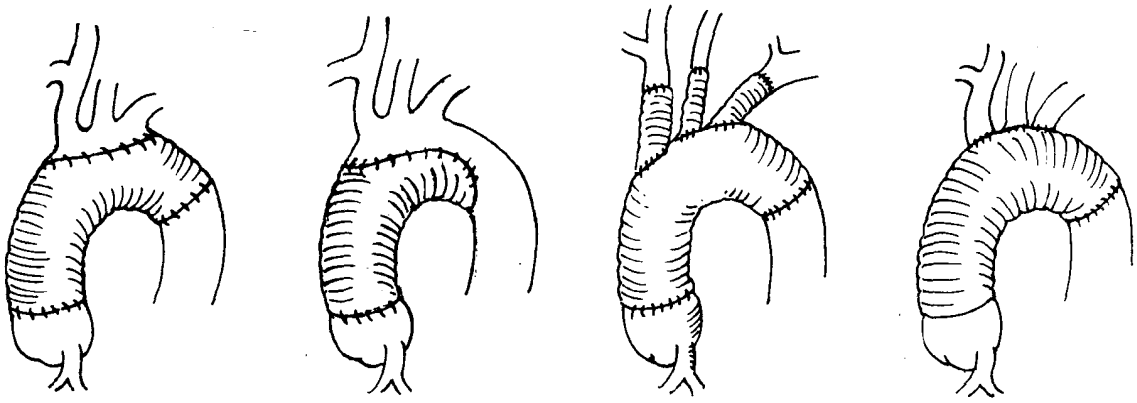

图 10-270 主动脉弓动脉瘤，视病变涉及的范围，分别做相应范围的血管替换术

3．为减轻深低温时脑损害，术中可给予适量（一般为 30mg/kg）甲基强地松龙等。

4．其他参阅本章第十一节升主动脉瘤同一项下。

【术后处理】

参阅本章第十一节升主动脉瘤同一项下。

（王敏生）

第十四节　胸主动脉夹层分离和夹层动脉瘤手术

【概况】

70％～90％的胸主动脉夹层分离病人有高血压，后者使主动脉壁中层变薄，在流体动力学和剪力的作用下产生内膜撕裂。主动脉壁中层的弹力纤维和胶元成分退行性变，继之囊性变（即所谓“囊性中层坏死”）是常见的病理学基础，尤多见于马凡（Marfan）综合征病人。其他易发生主动脉夹层分离者包括动脉粥样硬化、妊娠后期 3 个月、损伤（含医源性）以及先天性二叶型主动脉瓣或主动脉缩窄病人。

主动脉夹层分离的外层部分或全部中层和外膜受主动脉腔内压力及血流冲击力的影响，促使夹层分离范围进一步扩展，管壁膨大可形成夹层动脉瘤。涉及主动脉根部的夹层分离可引起主动脉瓣瓣叶交界附着处失去支撑而下垂，瓣叶交界错位引起关闭不全，或因瓣环松弛、扩大造成关闭不全。

根据夹层分离的部位和涉及的范围，DeBakey（1965 年）将其分为三型（图 10-271）：Ⅰ型，夹层分离遍及升主动脉、主动脉弓及降主动脉；Ⅱ型，夹层分离限于升主动脉；Ⅲ型，夹层分离限于胸降主动脉（$Ⅲ_a$）或延及腹主动脉（$Ⅲ_b$）。此后，Stanford 将分类简化为两型：A 型，夹层分离涉及升主动脉段，而不论其内膜破口源自何处（相当于 DeBakey Ⅰ型和Ⅱ型）；B 型，夹层分离未涉及升主动脉者（相当于 DeBakey Ⅲ型和该型兼有弓部夹层分离者）。国内大多数医师沿用 DeBakey 分型，而近年来欧美各国医师常采用 Stanford 分型法。

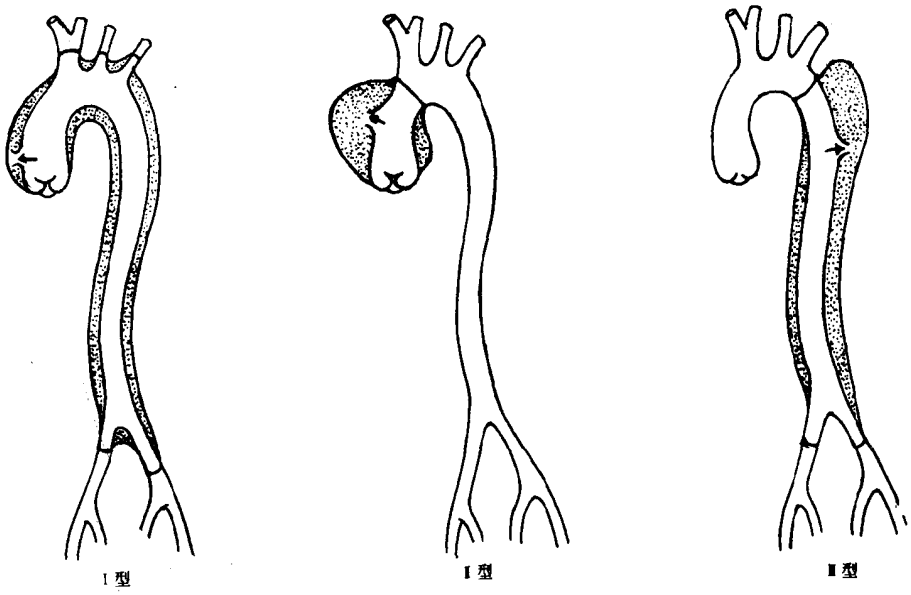

图 10-271　主动脉夹层分离 DeBakey 分型

根据病情的缓急，通常将夹层分离分为急性和慢性两类。前者指发生夹层分离2周以内者，后者为病程超过2周者。近90%的夹层分离破裂出血发生在急性期，约60%的慢性夹层分离死于动脉瘤破裂出血。

磁共振成像（MRI）结合超声（包括经食管腔探头）检查多能取得可靠的诊断：CT亦可确诊该症，唯其为横断面成像，对明确内膜破口的位置和夹层分离的范围受到一定的限制。必要时可做主动脉造影，但创伤性检查具有一定的风险。

【手术适应证】

1．急性夹层分离

（1）Stanford A型（DeBakey Ⅰ、Ⅱ型）夹层分离 源自升主动脉的急性夹层分离，病情凶险，极易发生主动脉破裂，或引致主动脉瓣关闭不全，甚或分离的内膜堵塞冠状动脉开口。因此，宜持积极手术原则，及时手术尚可阻止夹层分离的蔓延。

（2）B型（Ⅲ型）夹层分离 一般对手术治疗采取较保守态度，因手术疗效与内科疗法相近似。对呈现持续性疼痛、难以控制的高血压、内脏或躯体重要血管分支灌注障碍以及血管极度扩张趋向破裂者，宜积极手术。

2．慢性夹层分离

（1）形成动脉瘤 位于升主动脉或弓部的夹层动脉瘤，直径大于5cm，或动脉瘤直径虽略小但合并中度以上主动脉瓣关闭不全者。对位于胸降主动脉或兼而涉及腹主动脉者，一般对手术持较保守态度，因手术总效果与内科疗法相近；若动脉瘤直径大于6cm，应考虑手术治疗。

（2）有内脏或躯体重要血管灌注受碍、动脉瘤周围重要脏器和组织（肺、气管、支气管、食管或喉返神经等）受压或受侵等并发情况。

【手术禁忌证】

1．年迈衰弱、合并多器官疾病（冠心病及心、肺、肾等机能不全）不能耐受手术者。

2．无症状、无任何并发情况（如所辖血管分支灌注受阻和主血流血栓形成等）及动脉瘤直径小于5cm的DeBakeyⅢ型夹层分离。

【手术前准备】

1．影象学诊断明确病变部位及范围，制订合适可行的手术方案，备齐手术所需材料。

2．控制、稳定血压在正常范围偏向低限。

3．大型手术术前常规化验，包括血糖、凝血酶原时间等。

4．备足库血，手术当日取用的血小板和促凝血、止血药。

麻醉和体位 参阅本章第十一、十二、十三节各段主动脉瘤手术同一项下。

【手术步骤】

1．具体部位的主动脉夹层分离和（或）夹层动脉瘤的手术途径、术野显露及手术辅助方法（体外循环）等内容，参阅本章第十一至十三节各段主动脉瘤手术同一项下。

2．主动脉夹层分离和（或）夹层动脉瘤手术（不同于一般主动脉瘤手术）的特殊相关问题。

（1）凡需要在体外循环条件下手术的病人，除夹层分离仅限于升主动脉中、下段者，其他病人一律采用股动脉插管给血，以免因升主动脉或主动脉弓近段插管进入假腔，造成严重不测后果。采用股动脉插管的另一好处是不妨碍手术操作，可缩短脑和躯体停灌时间（如弓部手术，当完成降主动脉侧和头臂分支部吻合后，钳夹升主动脉侧人工血管，恢复灌注下肢成升主动脉端吻合）。

部分DeBakey Ⅰ型或$Ⅲ_b$型夹层分离，其病变远达股动脉，因此，凡需股动脉插管者，术前应对比测定两侧股动脉搏动强度，必要时加做股动脉超声测定，以便选用正常侧股动脉。据统计，左侧股动脉受累的比率高于右侧。

（2）合并主动脉瓣关闭不全者，如系因主动脉根部夹层分离，使瓣叶交界在主动脉壁附着处失去支撑而下垂，致使瓣叶相互对位和对合发生错位，可做瓣叶交界悬吊术而不必施行瓣膜替换术（图 10-272）；如因瓣环松弛、扩大及瓣叶粘液样变性产生主动脉瓣关闭不全，则应行瓣膜替换（应用带瓣人工血管-Bentall 手术）。

（3）如夹层分离累及冠状动脉开口及附近血管床，或冠状动脉口有陈旧血栓，清除后仍有碍通畅，应缝闭冠状动脉口，做冠状动脉主干与主动脉之间搭桥术。

（4）人工血管与主动脉吻合处消除夹层分离的方法

1）主动脉吻合端内外垫缝毡条法（图 10-273）　取宽约 3mm 的人工毡条分别垫在吻合端的内外，以连续褥式缝合法，将夹层分离的主动脉壁夹在内外毡条之间（“三明治”化），吻合时缝针穿过内外毡条及二者之间的主动脉壁。

2）带环人工血管套扎法（图 10-274）　在血管替换处，纵行切开主动脉进入夹层分离的真腔。取相应口径和长度、两端包有带槽金属环的人工血管（如需预凝，先以 5% 白蛋白或血浆浸渍后，高压蒸 5 分钟），分别套入近、远端主动脉腔内。为准确就位，可在金属环处分散置 3～4 针褥式缝线，各线分别自内向外穿过主动脉壁相应处和小垫片。人工血管套入就位后，结扎各褥式缝线，再以涤纶织带将主动脉环扎在金属环的凹槽处。血流复通后，将主动脉壁包缝在人工血管外面。此法较吻（缝）合法便捷。

3）应用生物（外科）胶粘合夹层分离（图 10-275）　在吻合端夹层分离处注入生物胶使之粘合成一体，约 5 分钟后即可进行吻合。

对源自升主动脉的急性夹层分离，纵向切开主动脉，辨明夹层分离的范围，吸净假腔内的血液和血凝块，注入生物胶，将其粘合成一体。为粘合贴切及牢固，可在粘合区做数排贯穿主动脉壁全层的褥式缝合，并施放多个小血管夹，约 5 分钟后将一体化的主动脉壁切口对拢缝合，据 Codentier 等称，此种不做血管替换术的变通手术方法对不合并动脉瘤者效果良好。

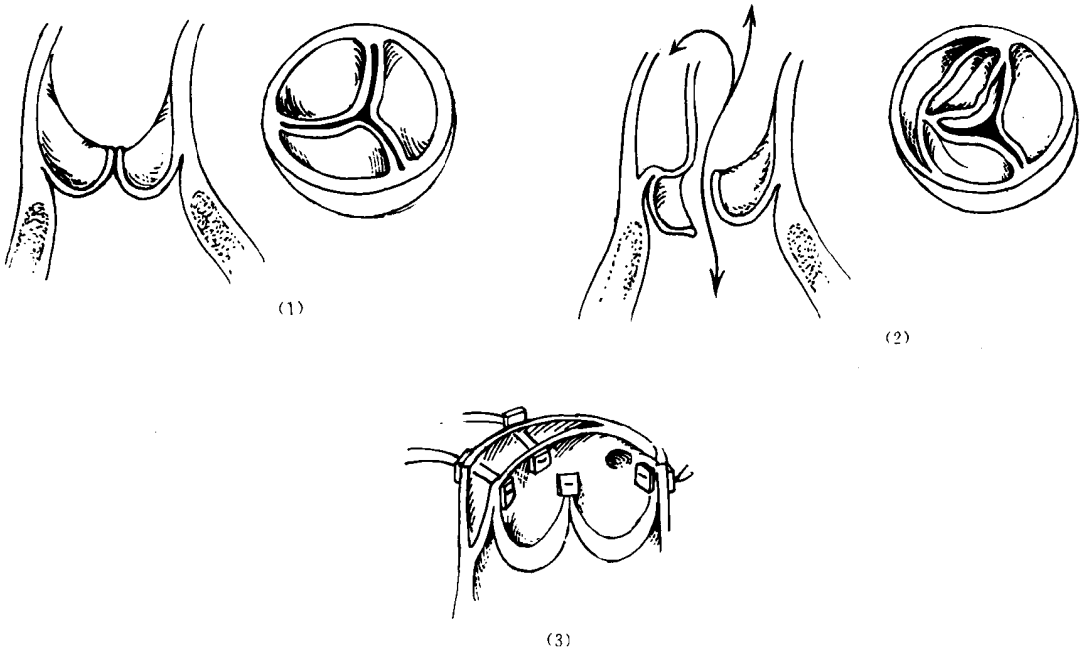

图 10-272　主动脉根部夹层分离导致主动脉瓣关闭不全示意图

（1）正常主动脉瓣对位对合情况　（2）夹层分离导致瓣叶脱垂　（3）瓣叶交界悬吊术

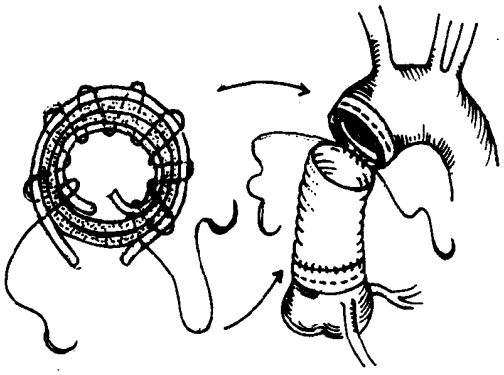

图 10-273 主动脉吻合端夹层分离，三明治化后与人造血管吻合

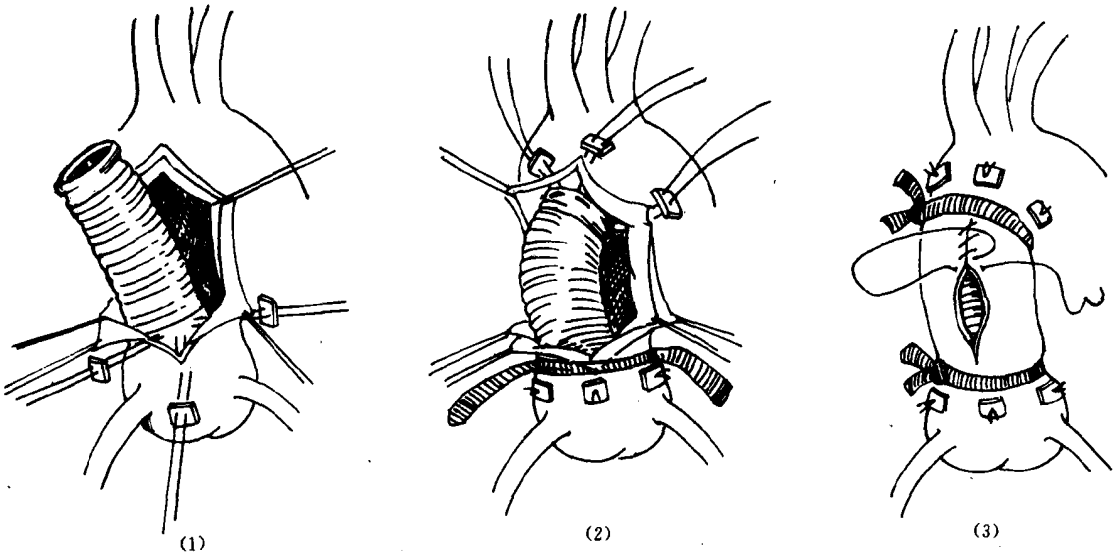

图 10-274 带环人造血管套扎法
(1) ~ (3) 手术步骤

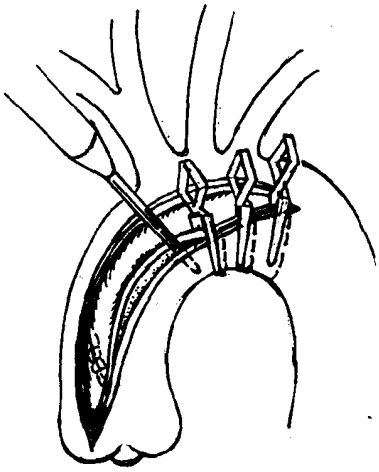

图 10-275 应用生物胶粘合急性升主动脉夹层分离，然后进行原位缝合而不进行血管替换

【操作中可能发生的意外和错误及其预防】

1．参阅本章第十一至十三节相关动脉瘤同一项下。

2．凡重要血管分支其血供来自假腔者，在施行主动脉替换术时，在远端吻合处应剪除部分分离的内膜（开窗），以免使某重要分支血管断流，否则应同期施行相应手术，以确保分支血管的血供。

3．术中阻断主动脉近、远端时，如使用阻断钳常会使夹层分离的内膜受损，为此可用容量为30ml的球囊导管，届时插入主动脉腔内，注水入球囊，阻断主动脉血流。

【术后处理】

参阅本章第十一至十三节有关部位主动脉瘤手术同一项下。

（王敏生）

第十五节　肺动脉栓塞手术

【概况】

肺动脉栓塞在我国不多见，而在欧美等国则发病率颇高。Greenfield报道美国每年约有20万人死于肺动脉栓塞。绝大多数肺动脉栓塞病例来源于下肢或盆腔的静脉血栓脱落，经下腔静脉、右心进入肺动脉及其分支引致栓塞。此外，脂肪、羊水、气体、肿瘤等也可以成为栓子进入肺动脉，但较之血栓远为少见。

肺动脉栓塞产生的危害取决于肺动脉被血栓阻塞的范围和病人心肺贮备功能的大小。体积较小的血栓造成肺动脉阻塞范围小于20%。且病人原有的心肺功能状态接近正常者，可不产生严重的临床症状；大块肺动脉栓塞造成肺动脉阻塞范围超过50%以上的病人，则可在短时间内因循环衰竭、休克和呼吸困难而死亡。

长期卧床，老年，肥胖，下肢静脉曲张，红细胞增多，血液粘稠度增高，恶性肿瘤，心力衰竭，盆腔、腹部手术，分娩和下肢骨折等均为肺动脉栓塞危险因素。这些病人宜采取预防措施如加速下肢静脉血液回流，防止瘀滞；保持水分平衡；降低血液粘稠度和凝血性能等以减低下肢静脉血栓形成和肺动脉栓塞的发生率。手术前可给予小剂量肝素，静脉滴注低分子右旋糖酐，口服阿斯匹林、潘生丁等抗血小板聚集药物。术后尽早做下肢伸屈运动促进血液流动和早期起床活动。

肺动脉阻塞范围超过30%时，临床上即可呈现气急、胸痛、心率快速、血压降低，甚至休克等症状。心电图显示ST或T波异常。胸部X线检查显示肺血管外围分支细小。明确诊断需进行放射性核素肺灌注扫描、磁共振肺血管成像和肺血管造影检查。

肺动脉栓塞范围较小的病例可采用抗凝和溶栓药物治疗，大块肺栓塞病例则需紧急施行手术治疗，切开肺总动脉，取除血栓或于肺动脉插入导管吸除血栓。

Trendelenberg（1908）开展肺动脉血栓取除术，但限于当时医疗条件，未获成功。Sharp（1961）在体外循环下取除肺动脉血栓获得成功。大块肺动脉栓塞病例由于病情危急，手术死亡率仍高。

【手术适应证】

1．大块肺动脉栓塞经检查明确肺动脉阻塞范围达50%以上，给予吸氧、肝素或溶栓及升压药物治疗未见好转且病情持续恶化者，约90%的病例于起病后数小时内死亡。在设备条件许可下应紧急建立体外循环，施行肺总动脉切开血栓取除术，虽然手术死亡率颇高，据文献报道为30%～50%，但手术治疗仍可能挽救一部分病人的生命。

2．屡发肺动脉栓塞或血栓机化引致肺血管床阻塞范围持续加重，为避免产生肺循环高压和

肺原性心脏病、右心衰竭等严重后果，如肺动脉远段分支通畅，亦可考虑施行肺动脉血栓取除术以减轻症状。

【手术禁忌证】

大块肺动脉栓塞病情危重，短时间内即可致死，应积极进行抢救性手术治疗。但如病人并发严重感染或并有多器官功能衰竭，则禁忌手术。

【术前准备】

1. 给予氧吸入，静脉滴注升压药物和皮下注射肝素 5 000U。

2. 局部麻醉下经腹股沟切口游离股静脉和股动脉。全身肝素化后分别插入引血、给血导管，连接人工心脏机做部分体外循环。建立部分体外循环有助于支持循环和呼吸功能，并提高术前进行选择性肺功能造影和气管插管麻醉诱导的安全度。

3. 放置动脉测压管、中心静脉压测压管及静脉补液和输血管道。

【麻醉】

气管插管全身麻醉。

【体位】

仰卧位。

【手术步骤】

前胸中线切口，纵向锯开胸骨，切开心包膜，显露心脏。于右心耳放置荷包缝线，插入上腔静脉引血导管。游离上腔和下腔静脉，分别绕套血流阻断带。收紧两根腔静脉阻断带，静脉回心血流即可全部引入人工心脏机，将部分体外循环转变为全身体外循环（图 10-276）。如认为股动脉给血管道欠通畅，可另于升主动脉插入给血导管。阻断升主动脉，於其根部注入冷心脏停搏

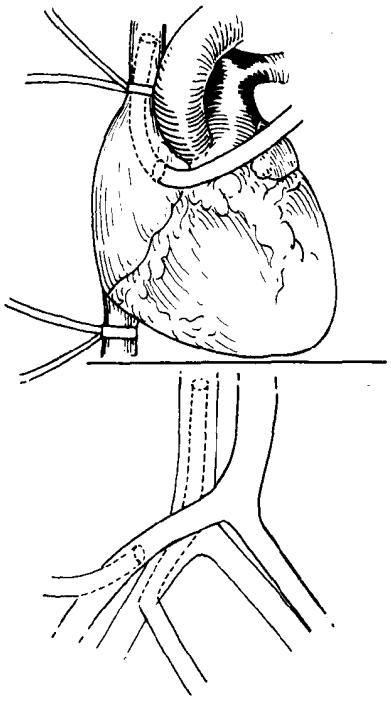

图 10-276 股动、静脉插管建立部分体外循环，进胸后再插升主动脉、上腔静脉导管

液。在肺动脉瓣上方纵向切开肺总动脉（图 10-277），用卵圆钳取出肺总动脉及左、右肺动脉内血栓（图 10-278）。反复于肺动脉内插入 Fogarty 气囊导管，充注以生理盐水后拉出血栓（图 10-279），再切开胸膜，用手从肺边缘向肺门区按压肺组织，挤出肺动脉分支内血栓（图 10-280），经肺总动脉切口反复注入和吸除稀释肝素化生理盐水，尽可能清除残留的血栓碎屑。用 5-0 Prolene 缝线间断或连续缝合肺总动脉切口（图 10-281）。去除升主动脉阻断钳。复温，待心脏恢复跳动后，停体外循环，拔除上腔静脉导管，缝合右心耳切口，放置心包腔、前纵隔和胸膜腔引流管。用金属线缝合胸骨，分层缝合胸壁切口。股动脉、股静脉导管则可等待术后病情许可时再行拔除。

【手术操作中可能发生的意外和错误及其预防】

1．大块肺动脉栓塞病情危重且病程发展迅速，短时间内即可因循环、呼吸系统功能衰竭而导致死亡。决定施行手术治疗后，应迅速做好各项术前准备。局部麻醉下先建立部分体外循环，进胸后再改为全身体外循环，有助于提高麻醉诱导期的安全度，并可用以术后支持循环功能。

2．肺动脉及其分支内血栓要尽可能取除净尽。

3．取除血栓后应严密处理术野出血点，以利于术后早期开始抗凝治疗。

【术后处理】

1．严密监测心率、心律、呼吸、动脉血气分析、动脉压、中心静脉压。记录尿量、前纵隔和胸膜腔引流量。适量补液、输血。

2．保持呼吸道通畅，必要时应用辅助呼吸。

3．保持电解质和血液酸碱度平衡。

4．继续给予抗生素治疗。

5．术后 2～3 天胸膜腔和前纵隔引流量减少，且无切口或肺组织出血时，开始给予肝素，然后改口服抗凝药物。术后持续抗凝药物治疗至少 6 周。

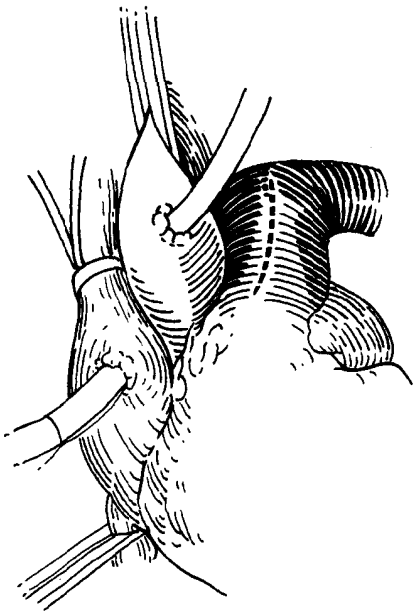

图 10-277　肺总动脉切口

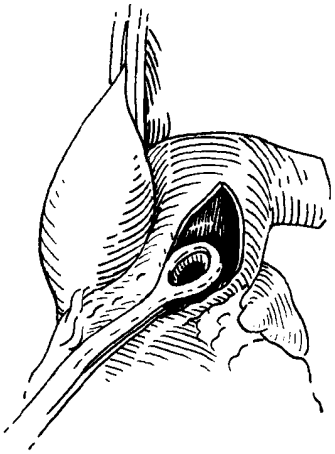

图 10-278　取除血栓

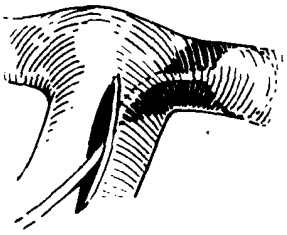

图 10-279 用 Fogarty 气囊导管取出肺动脉内血栓

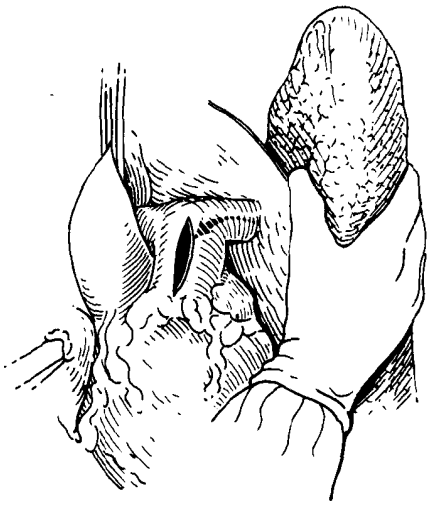

图 10-280 挤在肺组织，排出血栓

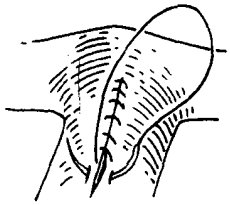

图 10-281 缝合肺总动脉切口

（石美鑫）

第十六节 上腔静脉综合征手术

【概况】

上腔静脉阻塞引致头、颈、上肢静脉血液回流受阻的临床表现，称为上腔静脉综合征。最常见的致病原因为胸腔内肿瘤压迫或侵犯上腔静脉。肺癌或纵隔淋巴结转移引致上腔静脉阻塞约占75%～85%；各种恶性或巨大的良性纵隔肿瘤亦可引致上腔静脉阻塞；非肿瘤病变如纤维性纵隔炎、纵隔真菌感染、血栓静脉炎和罕见的先天性上腔静脉隔膜等亦可引起上腔静脉阻塞。常见的临床症状有头痛，晕眩，视力障碍，声音嘶哑，呼吸困难，面、颈部肿胀等。体格检查可见到面部、颈部、眼睑、结合膜和上肢肿胀、瘀血、水肿；颈部、上肢、胸、腹壁浅静脉扩张、纡曲，血流方向自上向下；上肢静脉压升高，往往超过 1.96kPa（20cmH_2O）；胸部 X 线照片显示上纵隔增宽；二维超声检查，磁共振检查以及上腔静脉造影可明确诊断并显示梗阻的部位、程度以及侧支循环发育情况。

上腔静脉综合征的手术治疗主要是在阻塞部位近、远端静脉之间施行旁路分流术，或切除阻塞段病变后重建血流通道。由于静脉壁薄，压力低，血流缓慢，分流或重建的血流通道易受压和形成血栓，远期通畅率较低，手术疗效比动脉阻塞性疾病差。

【手术适应证】

1. 非肿瘤疾病导致的上腔静脉梗阻，经随诊观察如侧支循环形成后仍未能缓解病情，症状逐渐加重，以致丧失劳动工作能力，影响日常生活，应考虑手术治疗。

2．胸部良性肿瘤造成上腔静脉梗阻，应施行手术治疗，切除肿瘤，解除上腔静脉受压症状，如病变累及上腔静脉则需同期施行梗阻近、远端静脉分流术，或切除病变段上腔静脉，用人造血管或自体静脉做替换植入术。

3．先天性上腔静脉腔内隔膜引起的梗阻，手术治疗效果好，手术操作也比较简便。诊断明确后，尽早施行手术治疗切除隔膜。

4．胸内恶性肿瘤所致上腔静脉梗阻，临床上最常见，手术治疗意见不一。大多数认为呈现上腔静脉梗阻的病例，胸部肿瘤已属晚期，应考虑采用放射治疗或抗癌药物治疗，而禁忌施行手术。但是，胸部恶性肿瘤病例施行手术治疗时，如发现上腔静脉已被累及，但范围比较局限，则仍可考虑同期切除上腔静脉病变段，施行静脉替换植入术。

【手术禁忌证】

病人一般情况差，不能耐受剖胸术；恶性肿瘤已有远处转移，禁忌手术治疗。

【术前准备】

1．经双侧肘部前方正中静脉同时注射造影剂20～30ml，注射完毕后即刻及3秒后各拍摄胸部X片或电影显象可清晰地显示病变情况，了解梗阻的部位、长度以及侧支循环情况，有助于制定手术方案。

2．嘱病人采取半卧位，给予利尿药物，改善水肿。

3．胸部恶性肿瘤所致上腔静脉阻塞的病例，术前可给予放射治疗或抗肿瘤药物治疗。

4．肝、肾、心、肺及凝血功能检查。

5．术前一日准备皮肤并给予抗生素。拟采用大隐静脉缝制静脉代用品者，应准备腹股沟和下肢皮肤。

上腔静脉代用血管的制备：

各种上腔静脉代用品中，选用自体静脉疗效比较满意。由于自体大隐静脉口径远比上腔静脉细小，因此，必须将大隐静脉拼集缝合，使静脉代用品的口径与上腔静脉相近似。拼集缝合大隐静脉的方法可采用：

（1）纵向拼集缝合法　游离大隐静脉，结扎、切断各个分支，按代用血管所需长度将切取的大隐静脉剪成三段，用肝素溶液灌洗血管腔，纵向剪开各段大隐静脉，修除血管外膜及静脉瓣，将3个静脉片边缘在直径适当、表面光滑的塑料管支撑下，用7-0 Prolene缝线连续缝合成管状。缝制过程中，操作者宜戴放大镜，注意静脉内膜对合平整，缝线间不要夹带结缔组织。缝制完毕后，将拼集缝合的大隐静脉浸泡在含肝素的生理盐水中待用（图10-282）。

（2）螺旋形拼集缝合法　采取的大隐静脉长度按拟缝制的静脉管道直径与大隐静脉直径之比乘以所需的管道长度作为参考。例如：拟缝制的静脉管道直径为16mm，长度为10cm，大隐静脉直径为4mm。采取的大隐静脉长度为$\frac{16}{4}\times10$，即40cm。取下的大隐静脉用肝素溶液灌洗血管腔后，纵向剪开静脉全长，修除切口边缘结缔组织。用与拟缝制的静脉管道等径的塑料管为支架，将剪开的大隐静脉内膜向内，绕置在支架上，在放大眼镜的帮助下用7-0 Prolene缝线，精确地连续缝合相邻的大隐静脉切缘，缝合线呈螺旋形。缝成的静脉管道置放在含肝素生理盐水中待用。施行植入术时先将支架部分退出静脉管道，待一端吻合口缝合完毕后，全部退出支架，缝合另一端吻合口（图10-283）。

自体心包膜片缝成的管道亦可用以替代上腔静脉。

用以替代上腔静脉的人造血管中，选用Gore-Tex人造血管疗效较为满意。Gore-Tex人造血管易于获得，口径齐全，比较方便。选用的Gore-Tex人造血管直径宜为18～20mm。Y形分叉人造血管栓塞率较高，不宜采用。Dartevelle、Chapelier等（1987）报道22例病人，术后3～5年

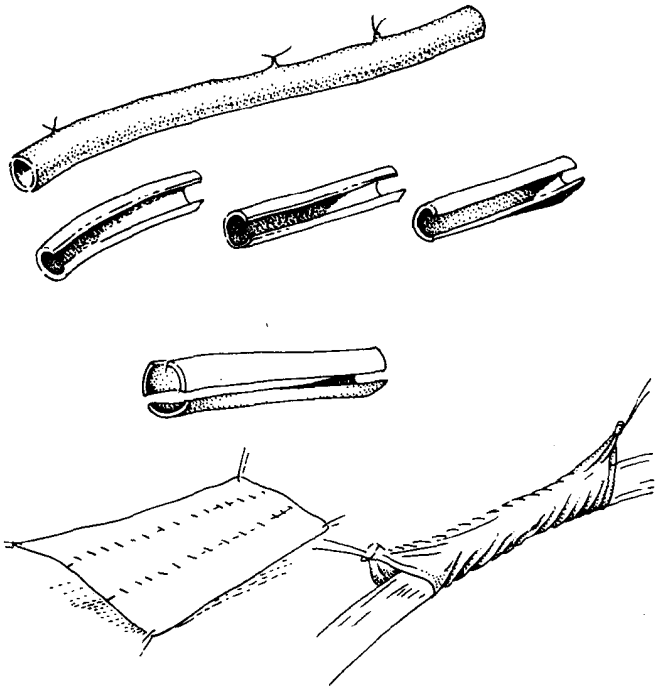

图 10-282 纵向拼集大隐静脉，将大隐静脉剪成 3 段，纵向剪开后拼集缝合

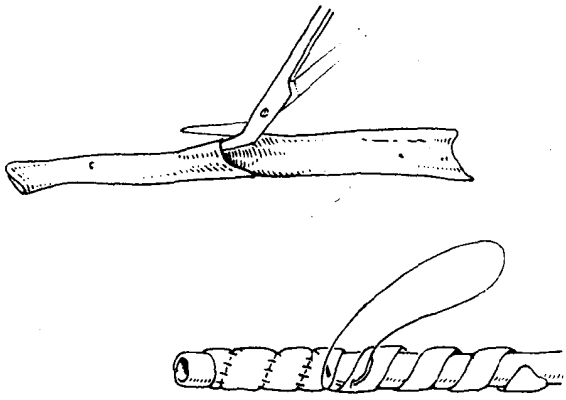

图 10-283 螺旋形拼集缝合大隐静脉

植入的 Gore-Tex 人造血管通畅率为 86%。

【麻醉】

气管插管，全身麻醉。不需剖胸的病例则可采用局部麻醉。

【体位】

仰卧位，上半身略抬高，亦可采用半侧卧位。

【手术步骤】

1. 上腔静脉替换术　前胸中线切口，必要时切口上端延伸到颈部。纵向锯开胸骨，显露前纵隔。切除胸腺或将胸腺向两侧推开。纵向切开心包膜，显露上腔静脉及右心房。游离上腔静脉及两侧头臂静脉，尽可能保留膈神经。梗阻病变局限于上腔静脉未累及分支者，仅需切除一段上腔静脉，在其近、远端之间或远侧端与右心耳之间植入上腔静脉代用品。测定所需静脉代用品的长度和直径，采取自体大隐静脉制备的纵向拼集缝合或螺旋形拼集缝合的静脉管道或用心包片缝制的管道或 Gore-Tex 人造血管。经静脉给予肝素 200～300U/kg。在两侧头臂静脉及右心房各放置无创伤血管钳阻断血流（图 10-284），切除病变段上腔静脉（图 10-285），用肝素生理盐水冲洗血管腔并清除血栓，用 7-0Prolene 缝线做上腔静脉远心切端与静脉管道对端吻合术，连续缝合吻合口后壁和前壁（图 10-286）。修剪静脉管道长度后，按同样操作方法将上腔静脉近心切端与静脉管道另一端做连续缝合（图 10-287）。梗阻病变累及上腔静脉与右心房连接处者则切除上腔静脉后，连续或间断缝合右心房切口。吻合上腔静脉远心切端与静脉管道后，在右心耳根部放置无创伤血管钳，切除右心耳尖部，形成的切口与静脉管道口径相近。剪除右心耳腔内肌小梁，将静脉管道另一端与右心耳切口做对端吻合术，吻合口前、后壁均用 7-0 或 6-0Prolene 缝线做连续缝合（图 10-288）。去除阻断血流的无创伤血管钳，用纱布条轻轻敷压吻合口，渗血停止后，经静脉注射鱼精蛋白中和肝素。部分缝合心包切口。放置前纵隔或胸膜腔引流条，缝合缚扎胸骨，分层缝合胸壁切口。

梗阻病变累及头臂静脉的病例，切除双侧头臂静脉病变段后，应用 Y 形血管代用品虽可少做一个吻合口，但分叉血管代用品术后易形成血栓，因此，宜选用口径和长度合适的 2 根静脉代用品，分别连接两侧头臂静脉切端与右心耳切口和右心房切口或上腔静脉近切端（图 10-289）。

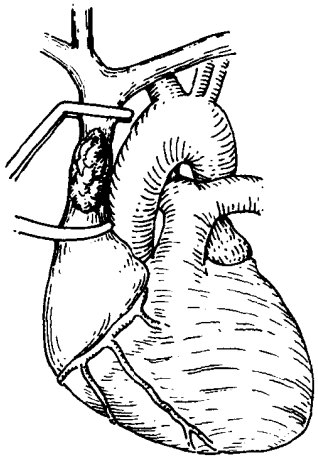

图 10-284　病变段上腔静脉近、远侧各放置一把无创伤血管钳

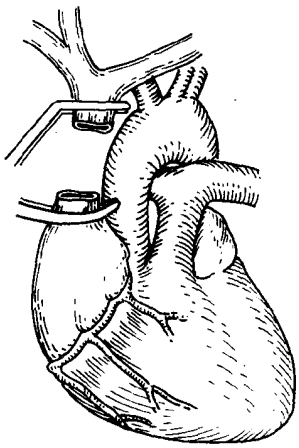

图 10-285　切除病变段上腔静脉

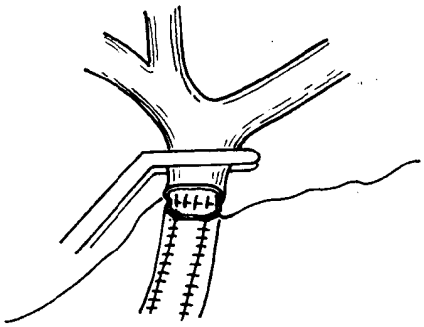

图 10-286 上腔静脉远心切端与静脉管道对端吻合

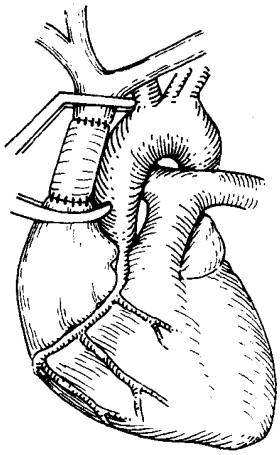

图 10-287 上腔静脉近心切端与静脉管道对端吻合

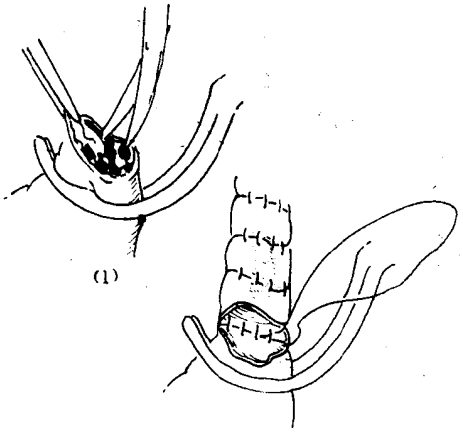

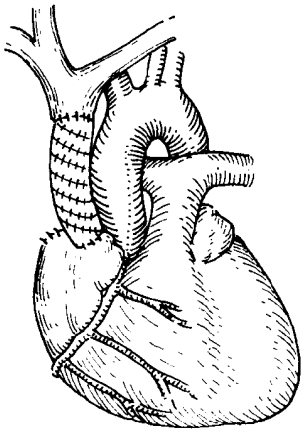

图 10-288 上腔静脉替换术
(1) 钳夹左心耳根部，剪除肌小梁
(2) 静脉管道与右心耳切口对端吻合
(3) 吻合完成后

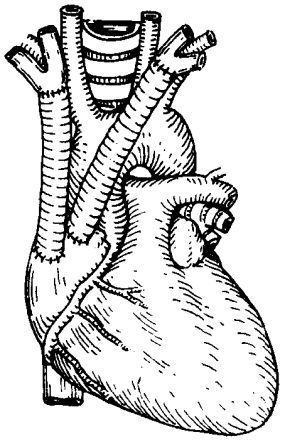

图 10-289 用两根静脉代用品分别连接头臂静脉与右心房和右心耳

2．上腔静脉梗阻段近、远端旁路分流术　上腔静脉梗阻段病变未能切除的病例，为了增加身体上半部静脉血液回流量，降低上腔静脉系统静脉压，减轻临床症状，可施行梗阻段近、远端旁路分流术。较常采用的手术操作是头臂静脉-右心耳或头臂静脉-右心房旁路分流术。前胸中线切口，必要时切口上端向颈部延伸。纵向锯开胸骨，切除或向两侧推开胸腺，纵向切开心包，显露上腔静脉、头臂静脉及右心耳。经静脉给予肝素 100～300U/kg。游离头臂静脉，选定与静脉代用品的吻合部位后，于其近、远侧各放置一把无创伤血管钳，纵向切开头臂静脉壁，切口长度比静脉代用品直径略长。将人造血管或静脉管道的一端剪成斜面，用 7-0Prolene 缝线连续缝合端侧吻合口（图 10-290）。近心端吻合口一般选用右心耳或右心房，用无创伤血管钳钳夹右心耳根部或部分右心房壁，切除右心耳尖部，在右心耳或右心房前壁做与静脉管道直径相近的切口，切除心腔内肌小梁，修剪静脉管道长度，将其切端与右心耳或右心房切口做对端吻合术（图 10-291）。吻合口全周均用 7-0 或 6-0Prolene 缝线连续缝合。吻合完成后，去除头臂静脉及右心耳或右心房血流阻断钳（图 10-292）。经静脉注射鱼精蛋白中和肝素。部分缝合心包切口。放置前纵隔或胸膜腔引流管。逐层缝合胸骨及胸壁切口。

3．上腔静脉腔内隔膜切除术　上腔静脉腔内隔膜是很少见的先天性畸形，产生的梗阻程度一般比较严重，诊断明确后应尽早施行手术切除隔膜。

气管插管、全身麻醉。仰卧位，上半身略抬高。前胸中线切口，纵向锯开胸骨，切开心包膜显露右心房。游离上腔静脉，于其近、远端各绕置一根纱带（图 10-293）。于右心耳基部放置荷包缝线，经右心耳切口伸入手指到上腔静脉内探明隔膜后，退出手指，结扎右心耳荷包缝线。于病变区近、远侧放置上腔静脉血流阻断钳，在隔膜所在部位上腔静脉作横切口，切除隔膜，间断缝合上腔静脉切口，去除血流阻断钳，恢复上腔静脉血流（图 10-294），部分缝合心包切口，放置前纵隔引流管，分层缝合胸骨及胸壁切口。

4．大隐静脉-颈外静脉吻合术　游离一侧长段大隐静脉，在踝部切断后，将大隐静脉经腹壁、胸壁皮下隧道提到颈部与颈外静脉做端侧吻合术。术后躯体上半部静脉血液可以从颈外静脉经大隐静脉、股静脉进入下腔静脉，从而减轻上腔静脉梗阻症状。这种手术无需剖胸，可以在硬膜外和局部麻醉下进行，病人较易耐受。但要求大隐静脉组织健好，管腔通畅，长度足够。由于静脉分流通道行程长，位置浅，跨越胸腹壁，术后应注意衣着宽松，避免压迫大隐静脉。

硬脊膜外麻醉和局部麻醉。仰卧位，上半身略抬高。沿大隐静脉从内踝到股部卵圆窝做纵行切口或多个短的横切口，结扎、切断大隐静脉各个分支，但保留腹壁浅静脉、旋髂浅静脉和阴部外静脉（图 10-295）。测定需要的大隐静脉长度，在内踝部结扎、切断大隐静脉，于静脉腔内注

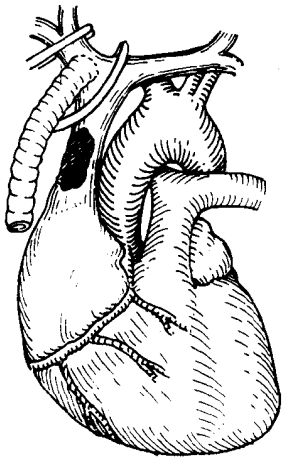

图 10-290　头臂静脉与静脉管道端侧吻合

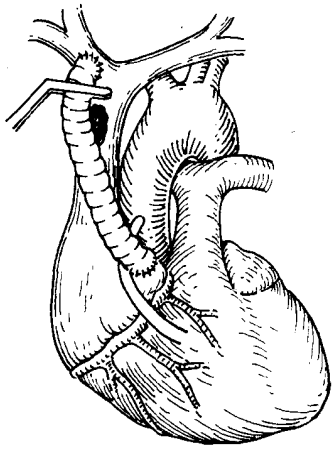

图 10-291　静脉管道与左心耳对端吻合

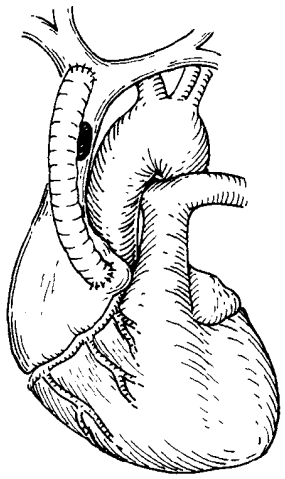

图 10-292 上腔静脉梗阻段旁路分流术

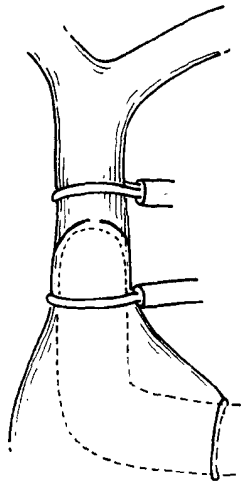

图 10-293 经右心耳切口指探隔膜

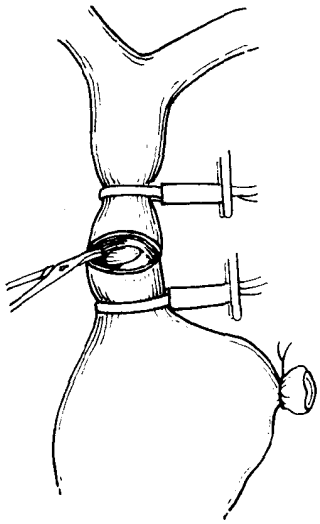

图 10-294 经上腔静脉切口剪除隔膜

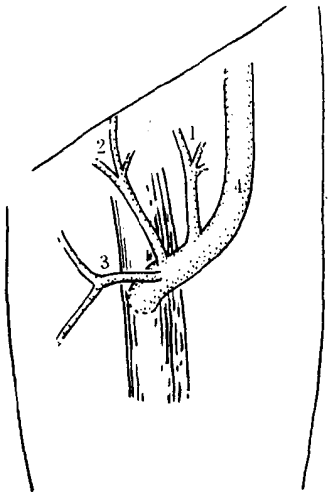

图 10-295 游离大隐静脉，保留部分分支

1. 旋髂浅静脉
2. 腹壁浅静脉
3. 阴部外静脉
4. 大隐静脉

入含肝素生理盐水（含肝素 200U/100ml），排净血液并预防纤维素沉积，用无创血管钳或套线暂时阻断卵圆窝处大隐静脉近段，再于静脉腔内缓慢注入含肝素生理盐水，使静脉全长膨胀。将大隐静脉从股部切口牵出，操作要轻柔，注意避免损伤静脉壁（图 10-296）。在同侧腹壁、胸壁和颈部做多个横切口，分离皮下组织，形成互相贯通的皮下隧道。经颈部切口游离颈外静脉，于其近、远端各绕套缝线。将大隐静脉从股部经腹、胸、颈部皮下隧道提牵至颈部切口内。提牵过程中应注意避免静脉发生扭转或屈曲，使血流不通畅。阻断颈外静脉血流，于静脉壁上做纵切口。将大隐静脉断端剪成斜面，用 7-0Prolene 缝线与颈外静脉做端侧吻合，吻合口全周均做间断缝合（图 10-297）。恢复颈外静脉及大隐静脉血流，缝合下肢、腹壁、胸壁及颈部各处切口。下肢加压包扎。为缩短手术时间，可分两组同时进行手术。

【操作中可能发生的意外和错误及其预防】

1. 上腔静脉壁薄，游离时应注意避免损破血管壁。

2. 静脉血流缓慢，压力低，为避免术后形成血栓，手术操作时应注意清除静脉腔内留存的血栓或纤维素，尽可能保持内膜完整。选用的静脉代用品要口径和长度合适，血管吻合口要对合精确、平整，不要形成死角，避免静脉代用品发生旋转、扭曲或受压。

3. 上腔静脉梗阻病人虽较能耐受上腔静脉血流阻断，但仍应尽可能缩短血流阻断时间。

【术后处理】

1. 术后尽早置病人于半坐位。适量补充液体。

2. 术后 2～3 日可给予潘生丁、阿斯匹林或华福林等药物 6 个月，以降低血栓形成发生率。

3. 胸部恶性肿瘤病人术后应进行放射或抗肿瘤药物治疗。

4. 大隐静脉-颈外静脉吻合术病人术后衣着要宽松，领口和裤腰要宽大，以免压迫大隐静脉，阻碍血流。

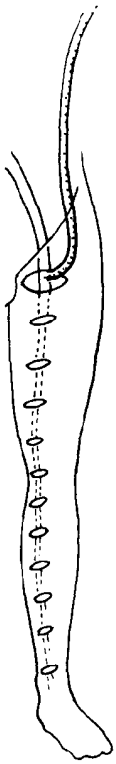

图 10-296　引出大隐静脉

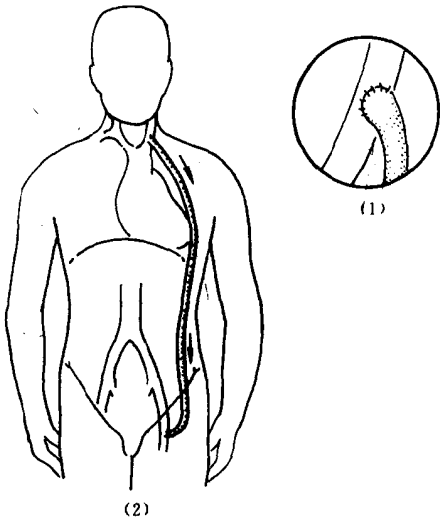

图 10-297　大隐静脉-颈外静脉吻合术

(1) 大隐静脉与颈外静脉端侧吻合

(2) 术后血流示意图

（石美鑫）

第十七节 胸廓出口综合征手术

【概况】

胸廓出口综合征是臂丛神经和锁骨下动脉或静脉经过锁骨后方和第1肋骨前方的胸廓出口处受到异常骨质或韧带的压迫，产生一系列神经和（或）血管受压的临床表现。Coote（1861）首先切除颈肋解除神经血管束受压症状。Adson（1927）提出前斜角肌异常，不论是否伴有颈肋均可引起神经血管束受压，切断前斜角肌可解除症状。1966年Roos采用从腋下途径切除第1肋骨，并切除前斜角肌及中斜角肌。目前手术原则是解除对神经血管束的骨性剪刀样压迫，必须截除第1肋骨全长和解除有关压迫因素，使臂丛和锁骨下血管下移而又不产生畸形。

锁骨与第1肋骨之间存有边缘坚硬的狭窄空隙，经过这一空隙的锁骨下动脉、静脉和臂丛神经容易受到压迫（图10-298），造成压迫的原因常为空隙间异常的骨质或韧带，如颈肋、第1肋骨与锁骨异常，或前斜角肌肥厚、纤维化等。它与第1肋骨形成剪刀样压迫（图10-299），也有因年龄增大，肩带下垂使胸腔出口变狭，或因长期上肢过度外展劳动等引起。

【手术适应证】

1. 适用于经1～3月非手术治疗，神经受压和血管受压的症状，如疼痛、麻木、乏力和动作不协调无改善甚至加重。
2. 肌电图测定尺神经传导速度胸廓出口处低于60m/s者提示有中重度压迫。
3. MRI显示肋骨和束带压迫，使神经血管束移位和变形。
4. 血管造影显示锁骨下动、静脉明显狭窄受阻者，且可能有血栓及压迫后动脉瘤形成。

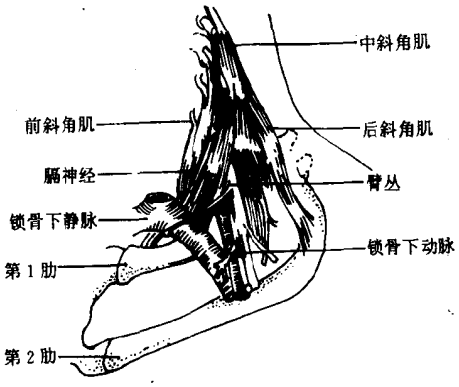

图10-298 斜角肌与锁骨下动、静脉和臂丛之间解剖关系（已切除锁骨）

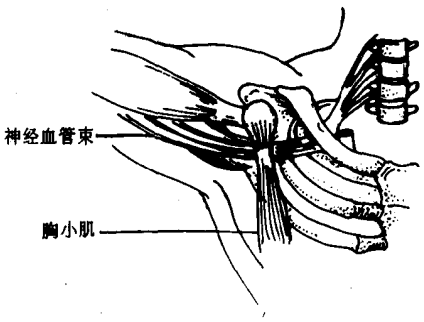

图10-299 患侧上肢外展90°以上，手外旋，颈伸展位，锁骨下动、静脉与臂丛在胸小肌止点下方和锁骨与第1肋骨间隙受压

【手术禁忌证】

老年、体弱有严重心、肺、肝、肾等重要脏器功能不全，不能耐受第1肋骨切除和全身麻醉者。

【术前准备】

1．血糖、肝、肾功能及胸部颈椎X线检查。

2．桡动脉测压及动脉血流描记，疑有动脉血栓和动脉瘤形成者需施行动脉造影术。

3．尺神经传导速度测定。

4．术前一天准备皮肤包括胸部、腋部和上臂。

【麻醉】

全身麻醉或连续硬脊膜外麻醉。

【体位】

侧卧位或仰卧位。

【手术步骤】

手术切除斜角肌，第1肋骨和颈肋有三种方法。

1．前侧锁骨上途径　平卧全麻，颈部伸直头转向健侧，在锁骨上1.5cm处做6cm长切口（图10-300）。切开皮肤、皮下组织和颈阔肌，切断胸锁乳突肌的锁骨头端。再切断肩胛舌骨肌和颈外静脉（图10-301）。脂肪垫分离结扎，可显示下面前斜角肌和上面的膈神经，游离神经牵向内侧（图10-302），在前斜角肌附着第1肋骨处切断，可显示深部的臂丛、锁骨下动脉及异常颈肋（图10-303）。锁骨下动脉和第1肋神经根仔细游离后可见到第1颈肋边缘，钝锐性分离出颈肋在中部横断后用咬骨钳，咬除颈肋并使颈肋留下的粗糙面，远离血管神经束（图10-304）。颈肋去除范围后端至第7颈椎横突，前端至附着第1肋骨处，切除颈肋后锁骨下动脉和T1神经根位于胸膜顶部。如果锁骨下动脉有血栓形成或狭窄后动脉瘤形成，需切除过多的动脉瘤壁或去除血栓，缝合关闭，极少病例需用人工血管替换或旁路手术（图10-305、306）。术中需并行切除第1肋骨时可先切断中斜角肌，显示第1肋骨，分离肋骨骨膜肋间肌。需妥善保护神经血管束和胸长神经，切除第1肋骨前端分至第1肋骨附着胸骨肋软骨，后端尽量切至胸椎横突。仔细止血，缝合胸锁乳突肌，颈阔肌逐层缝合切口。手术切口和创伤均较小，但显露欠佳，易造成第1肋骨切除不彻底，影响手术效果。

2．腋下途径　侧卧位，患肢抬高45°，消毒后，上肢用无菌巾包裹，便于助手在术时上下移动，以改善手术野的暴露。抬举上肢后在腋毛下缘第3肋平面做6～7cm横行切口至皮下组织（图10-307），在胸大肌与背阔肌间解剖至胸廓，在腋部筋膜下向上分离至腋窝顶部，可在第1肋骨上缘见到神经血管束，抬举上肢使神经血管离开第1肋骨，分离出附着在第1肋骨上的前斜角肌并在附着处将其切断（图10-308），骨膜下截除第1肋骨，前端至肋软骨，后端至横突，在截除肋骨时需用手指妥善保护神经束，尽可能切除第1肋骨骨膜（图10-309、310）。术毕检查第1肋骨截除后残端有无压迫臂丛，必要时进一步切除后残端，如有颈肋，需同时将其切除。此种手术的创伤较小，显露差，影响手术操作，易造成第1肋骨截除不够彻底，不适用于诊断可疑或是再次手术的病人。术后在肩和颈区造成空腔，需清洗，仔细止血，放入负压吸引管引流渗液（图10-311）。

3．背部侧后切口（肩胛旁途径）　侧卧位，患侧向上90°。消毒铺巾后，切口起自高位肩胛骨旁区，沿肩胛内下方绕向腋部（图10-312）。切断背阔肌、菱形肌和前锯肌，将肩胛骨向上向外撑开，切断中斜角肌纤维，暴露第1肋骨，骨膜下截除第2肋骨后侧段，这样可增加对第1肋骨的显露，同时对第2肋间神经或少数第2肋间神经纤维参与臂丛的情况，也能起到减压作用，对骨性异常如颈椎侧凸或圆椎胸等病人，也能起到扩大胸顶空隙作用。前端切断附着于第1



图 10-300 锁骨上切口

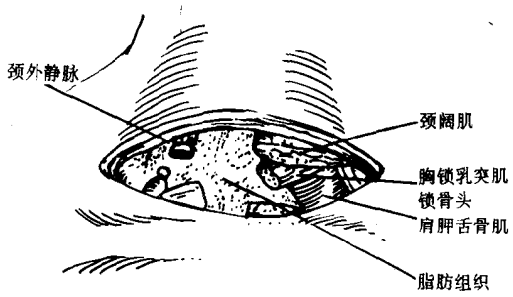

图 10-301 切断颈阔肌、胸锁乳突肌、肩胛舌骨肌和颈外静脉

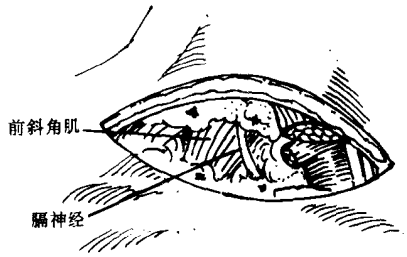

图 10-302 显露膈神经，前斜角肌

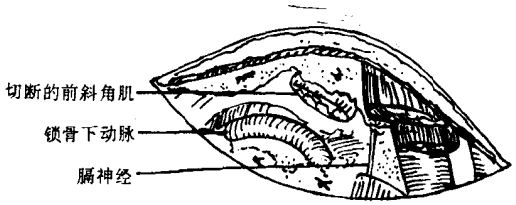

图 10-303 在前斜角肌附着第1肋骨处切断

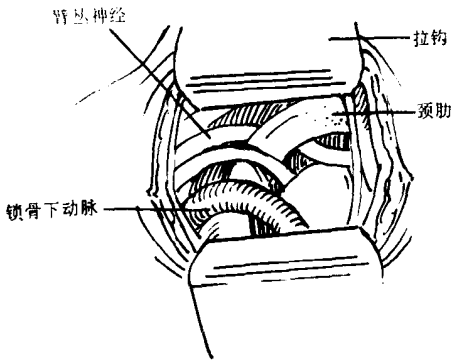

图 10-304 切断前斜角肌后显露臂丛，锁骨下动脉及异常的颈肋

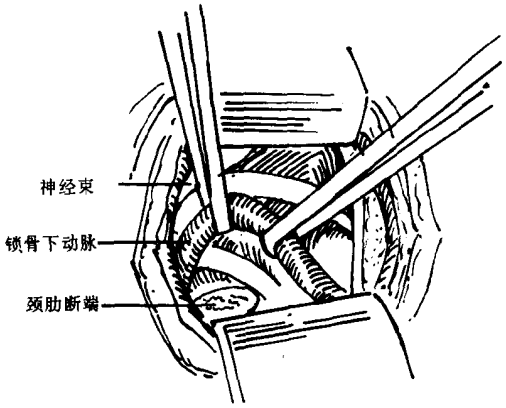

图 10-305 塑料带套绕锁骨下动脉

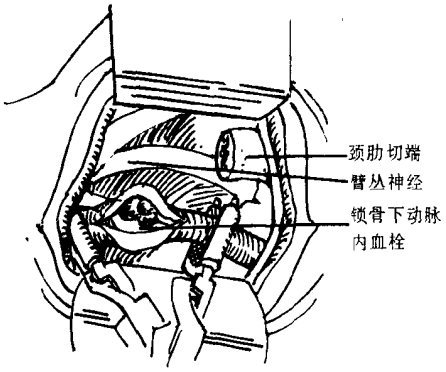

图 10-306　切开锁骨下动脉取除血栓

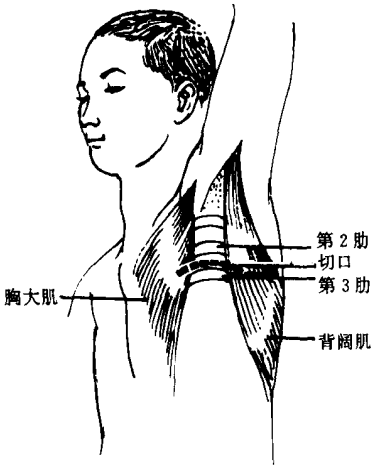

图 10-307　腋下径路切口示意图，病人侧卧上肢上举切口在第 3 肋上面，在腋毛下缘

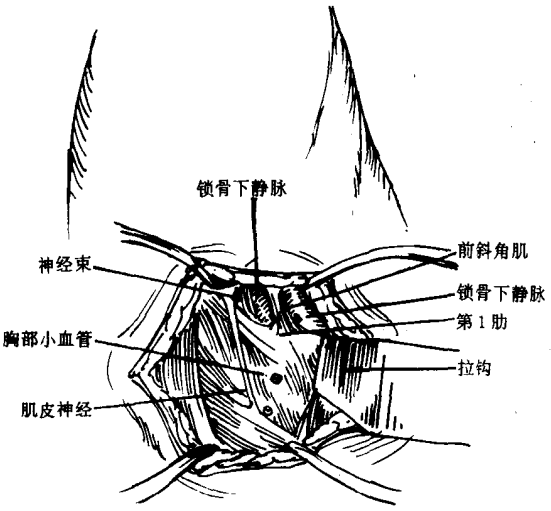

图 10-308　分离腋窝顶部，显示血管神经束并分离前斜角肌，将其切断

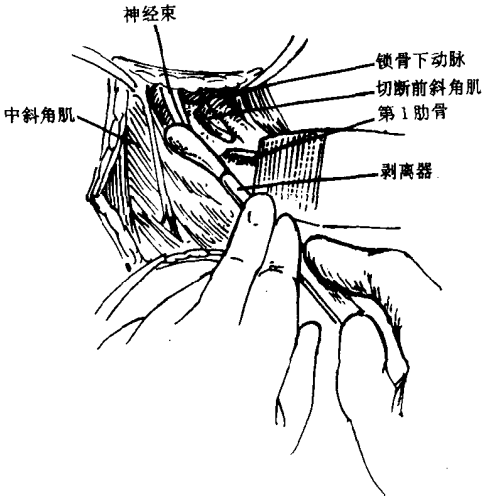

图 10-309　分离第1肋骨

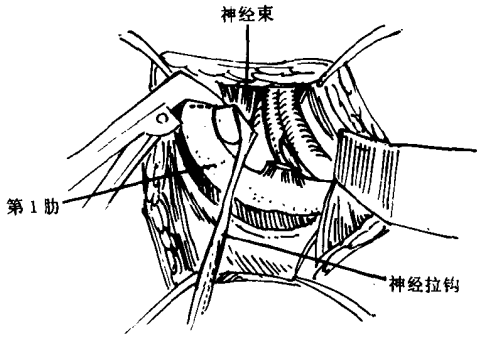

图 10-310　肋软骨处截除第1肋骨前端

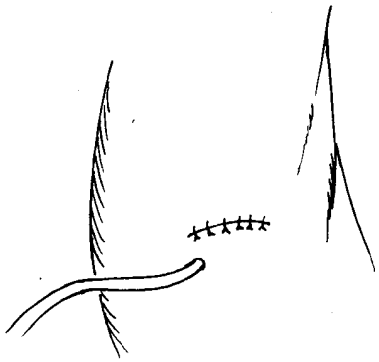

图 10-311 腋下途径切口缝合并放置引流管

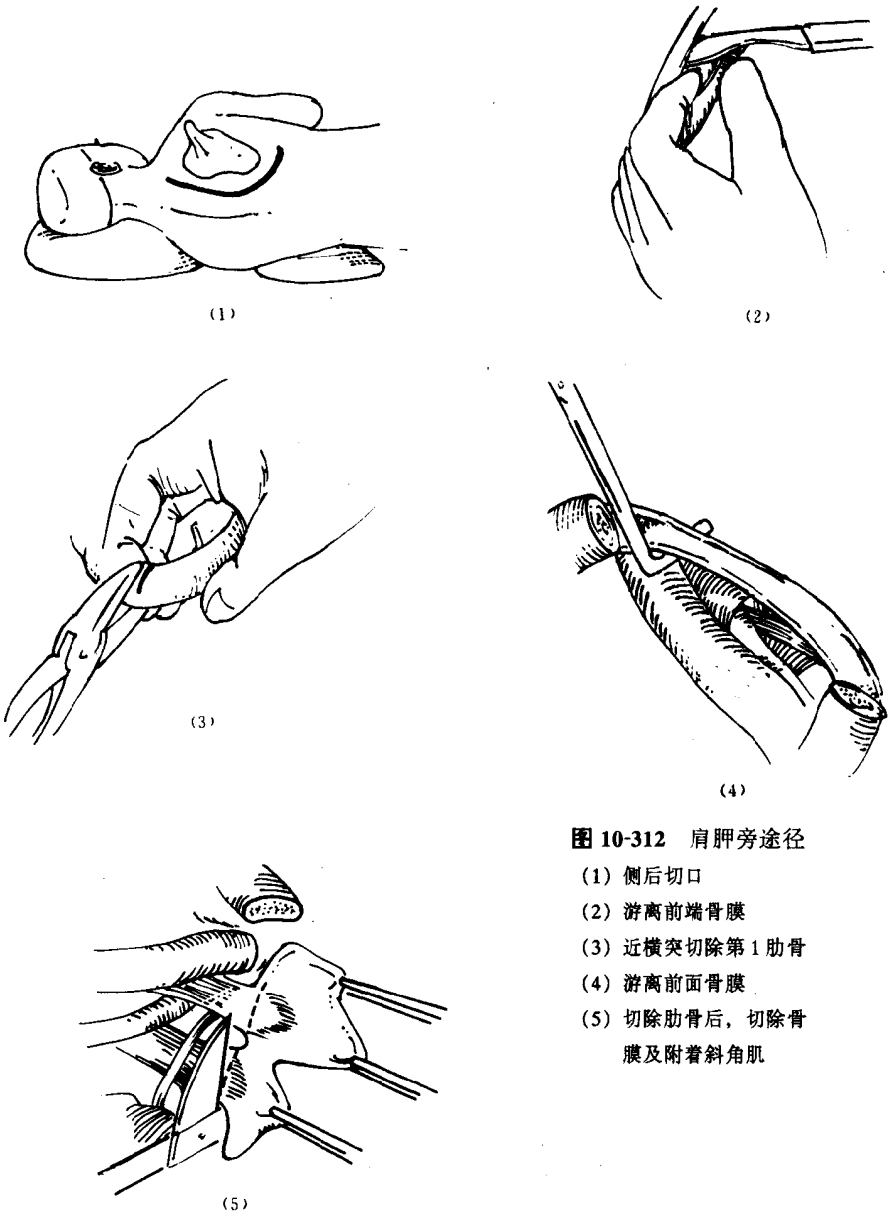

图 10-312 肩胛旁途径

(1) 侧后切口

(2) 游离前端骨膜

(3) 近横突切除第 1 肋骨

(4) 游离前面骨膜

(5) 切除肋骨后，切除骨膜及附着斜角肌

肋骨的前斜角肌肌腱，骨膜下剥离第1肋骨，切除第1肋骨全长，前端至肋软骨结节后端至胸椎横突，剥离骨膜时，用手指妥善保护锁骨下静脉和动脉，尤其狭窄后膨大变薄的锁骨下动脉。术中尽可能切除第1肋骨骨膜，避免骨再生，造成新的压迫。对颈肋、椎体横突过长及异常纤维束等均应切除，臂丛神经有粘连者应做粘连松解术。术毕时仔细止血，防止血肿形成机化粘连，再次压迫神经血管束。检查臂丛神经是否受到第1、2肋骨后残端的压迫，如有受压现象，必须重新修平残端。此种切口优点是切口大，暴露好，能满意截除第1肋骨和解除有关压迫因素，特别适合于再次手术或有多种压迫病因患者，其缺点是创伤较大，出血较多（见图10-312）。

【术中可能发生的危险和错误及其预防】

1. 气胸　可发生在剥离骨膜切除颈肋和第1肋骨时。破损较小时不易发现，术毕手术野用盐水冲洗，如呼吸时有气泡溢出可证明胸膜破损，如损伤胸膜口较小给予修补，破损较大可放置胸腔负压引流管引流和排气使肺扩张。

2. 血肿　术野创面止血不彻底或因引流管不畅通，造成肩胛下腔和腋窝腔积血。为防止血肿，术中需仔细止血，放置负压吸引，有效排除积血，如有大的血肿形成，需拆开切口缝线扩大引流或重新打开切口吸净积血，详细止血，可防止血肿机化粘连，再次压迫神经血管束。

3. 神经牵拉伤　可发生在膈神经、胸长神经和胸背神经。分离臂丛神经粘连也应动作轻柔，避免拉伤，术中牵拉时也应轻柔，避免损伤造成手臂麻木无力，大多是暂时的，2～3周可以恢复手臂功能。

4. 症状复发　大约2%病人术后3月再次出现症状，复发原因有臂丛神经纤维粘连分离不彻底，或第1肋骨切除后端残留过长，压迫神经束，严重时需第2次手术。

【术后处理】

1. 仔细监测血压、呼吸、心率并监测血氧饱和度，至平稳为止。
2. 负压吸引引流管保持通畅，定时抽吸保持瓶内负压，48～72小时后拔除。
3. 术后应用抗生素5～7天。
4. 术后2周重新测定尺神经传导速度和桡动脉搏动。
5. 随访中应了解神经、血管受压的消除和改善，重新评估手术疗效。

（蒋振斌）

第十八节　胸交感干神经节切除术

【概况】

胸交感干神经节切除术的病例远远少于腰交感干神经节切除术，这是因为①下肢缺血现象要比上肢多见。②经胸腔途径的胸交感干神经节切除术创伤重，对患者的生理干扰大。1949年Atkins首先应用经胸腔途径切除胸交感干神经节。1971年Roas提出经腋窝胸膜外途径切除胸交感干神经节，此方法与前一种相比有出血少、显露好、创伤小等优点，但是须去除第1肋骨。为此Telford提出经锁骨上途径胸交感干神经节切除术，损伤小、复原快，但显露较困难。因此，胸交感干神经节切除术的方法较多，应根据不同情况选择。

【手术适应证】

1. 血栓闭塞性脉管炎。
2. 手发绀。
3. 雷诺病。
4. 多汗症。

【手术禁忌证】

心、肝、肺、肾等器官功能严重不全，不能耐受手术者。

【术前准备】

1．血、尿常规，空腹血糖，肝、肾、肺功能及心电图检查。

2．上肢节段性测压。

3．与患者说明该手术可能有一定近期疗效，但术前无法预料，术后术侧手无汗，使其作好心理准备。

【麻醉】

气管插管全身麻醉。

【体位】

1．经腋窝胸膜外径路　侧卧，患侧向上（图 10-313）。

2．锁骨上径路　平卧，头偏健侧，患侧胸背部垫一薄枕（图 10-314）。

【手术步骤】

1．经腋窝胸腔径路

（1）切口　患侧腋部沿第 2 肋间做一弧形切口，前端超越胸大肌外侧缘，后端跨过斜方肌边缘（图 10-315）。

（2）显露　切开皮肤及皮下组织，将胸大肌和斜方肌向前后牵开，显露胸长神经及肋间肌。辨清第 2 肋间，切断肋间肌，剪开胸膜，进入胸腔，安置肋骨牵开器，显露术野（图 10-316）。

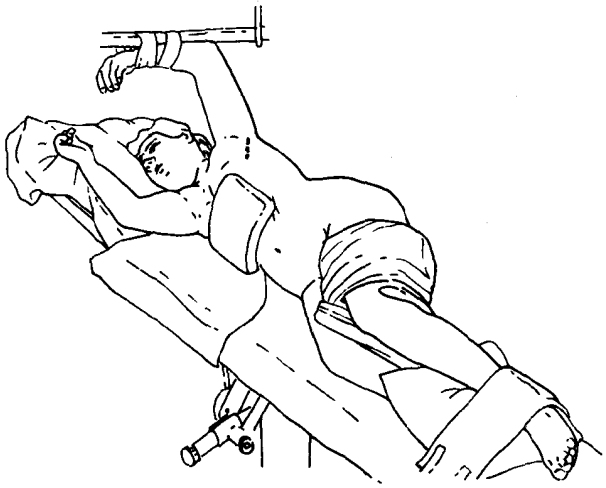

图 10-313　体位

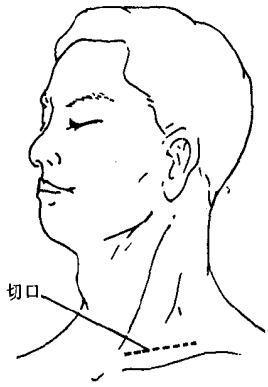

图 10-314　锁骨上平行切口

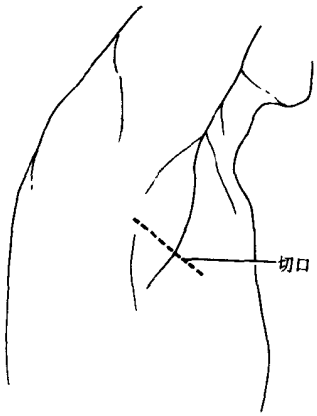

图 10-315　径腋窝胸腔径路切口

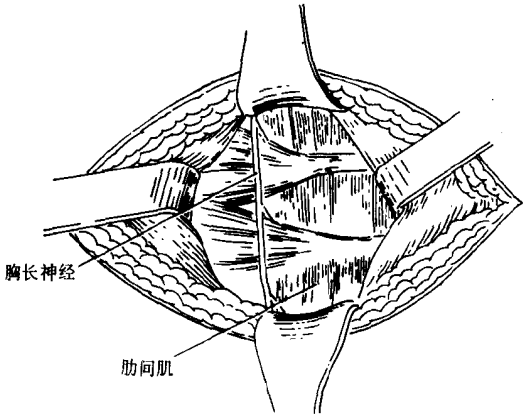

图 10-316　显露胸长神经和肋间肌

（3）显露胸交感干　用纱布将肺尖向下推移，在胸顶部、沿脊椎旁肋骨头部胸膜下即可见上胸交感干神经节。切开胸膜，显露上胸交感干（图 10-317）。

（4）切除上胸交感干神经节　辨清上交感干神经节后，用神经钩将交感干钩起，逐一切断第 2、3、4 交感干神经节的交通支（图 10-318）。然后于第 2 胸交感干神经节上方和第 4 胸交感干神经节的远端分别切断交感干，移去第 2、3、4 胸交感干神经节和其间的胸交感干（图 10-319）。

（5）止血后，于第 8 肋间、腋中线部位放置胸腔引流管并与皮肤固定。

（6）关闭切口　缝合胸壁各层组织。

2．腋窝胸膜外径路　手术步骤与经胸腔径路基本相似，但须切除第 1 肋骨。先用手指钝性剥离胸膜显露位于臂丛第 1 胸神经根和锁骨下动脉之间的星状神经节，沿此向下解剖出第 2、3、4 胸交感干神经节，将之切除（图 10-320）。

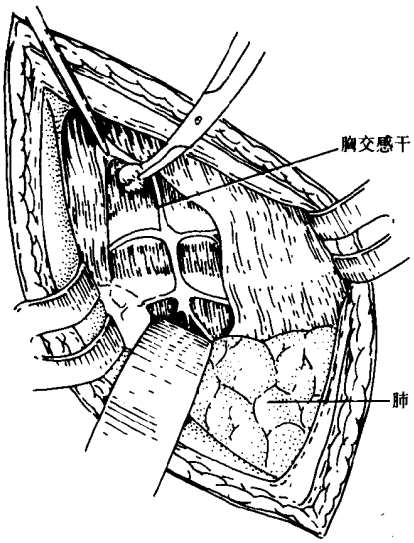

图 10-317　显露上胸交感干

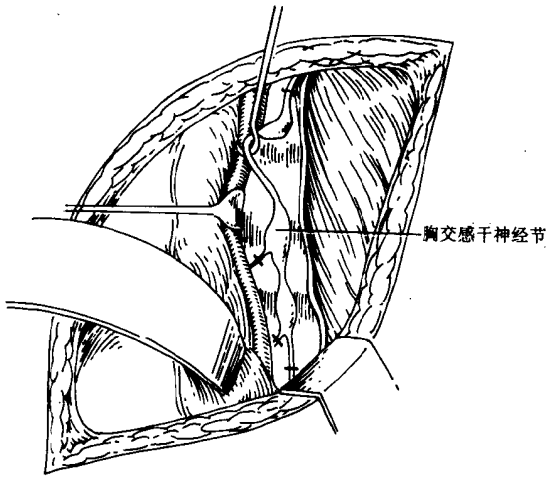

图 10-318　结扎交感干分支并将主干游离后提起

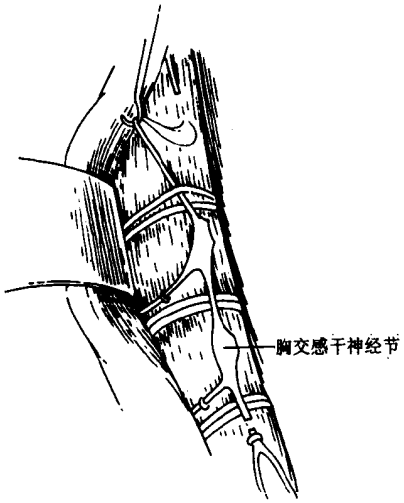

图 10-319　切断、结扎近、远端交感干并切除第 2、3、4 胸交感干神经节

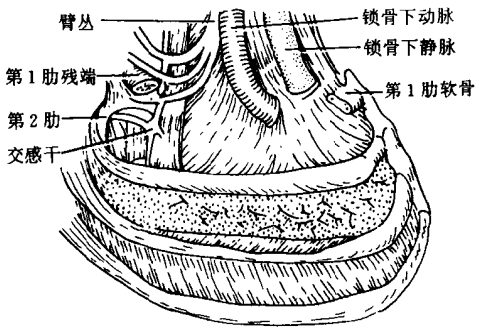

图 10-320　腋窝胸膜外径路时切除第 1 肋骨，显露位于臂丛和锁骨下动脉之间的胸交感干神经节

3. 锁骨上径路

(1) 切口与显露 做锁骨上两指平行切口。切开皮肤和颈阔肌，显露其深面的胸锁乳突肌和肩胛舌骨肌（图 10-321），并将其切断。于前斜角肌浅层显露膈神经并保护之（图 10-322）。然后切断前斜角肌，显露位其深面的锁骨下动脉和臂丛神经（图 10-323）。结扎锁骨下动脉向上的所有分支，并将动脉向下牵开，再沿第 1 肋骨颈部将肋胸膜韧带切断（图 10-324），用手指钝性

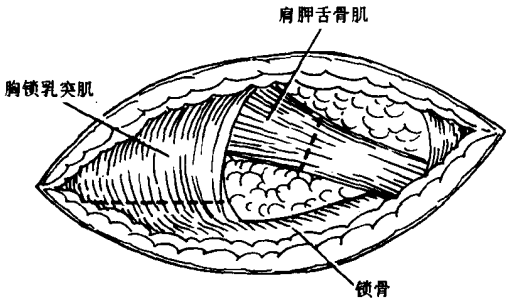

图 10-321 锁骨上径路时显露胸锁乳突肌和肩胛舌骨肌

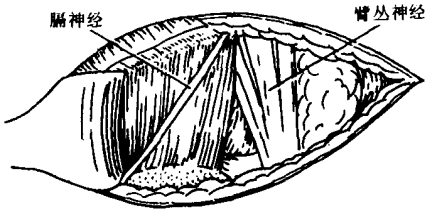

图 10-322 于前斜角肌浅层显露膈神经

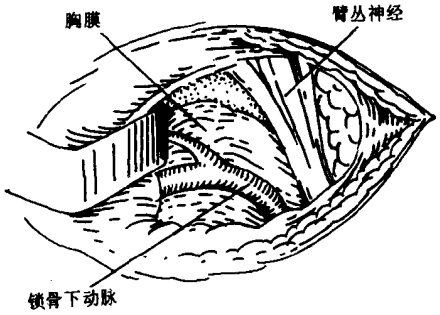

图 10-323 切断前斜角肌，显露臂丛神经和锁骨下动脉

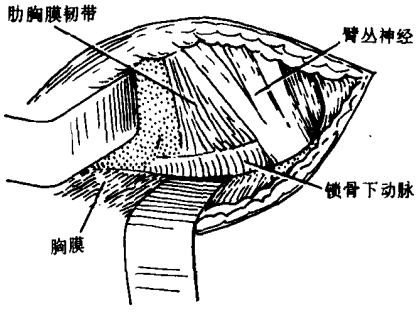

图 10-324 准备切断肋胸膜韧带

将胸膜顶部与第1肋骨和肋骨脊椎角分开，向下剥离至第3肋骨下方，在肋骨脊椎角显露上胸交感干（图10-325）和交感干神经节（图10-326）。

（2）切除第2、3、4胸交感干神经节　用神经钩将胸交感干钩起，逐一切断其交通支后，于第2胸交感干神经节上方和第4胸交感干神经节下方切断，移去第2、3、4胸交感干神经节及其胸交感干。

（3）关闭切口　止血后，置闭式引流管后逐层缝合各层组织。

【操作中可能发生的意外和错误及其预防】

1．正确辨认胸交感干神经节　胸交感干位于脊椎两侧、相应的肋骨前面，第1胸交感干神经节参与星状神经节的组成，它位于臂丛第1胸神经根和锁骨下动脉之间。由此向下是第2胸交感干神经节。手术中不应将第1胸交感干神经节切除，否则会引起同侧霍纳征、鼻腔阻塞感等副作用。

2．防止大出血　解剖胸交感干时，必须避免损伤旁边的肋间动脉，引起难以控制的大出血。

3．正确选择术式　经腋窝胸腔径路手术可直接方便显露上胸交感干，但术后对患者生理干扰大。经腋窝胸膜外径路手术不进胸腔，损伤小，显露清晰，但如肺上叶有病变或局部有疤痕和粘连，难以解剖时则应选择胸腔途径为宜。锁骨上径路适合于两侧一期手术者，术后恢复快，但须在颈根部进行细致的解剖，手术野显露欠佳，容易剥破胸膜引起气胸，因此必须注意气胸的发生。

【术后处理】

1．严密观察心率、血压和呼吸。经胸腔径路术后还须注意胸腔引流液的量和色泽变化，了解有无胸腔内出血情况。24～48小时后如肺膨胀良好，引流量少，色泽淡可拔除引流管。

2．鼓励患者尽早下床活动。

3．观察患者手部术后皮温上升情况从而了解手术效果。

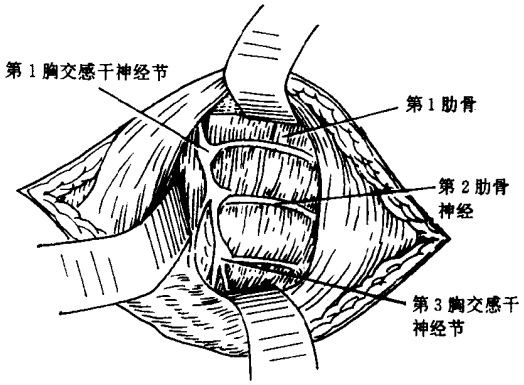

图10-325　显露位于肋骨脊椎角的胸交感干

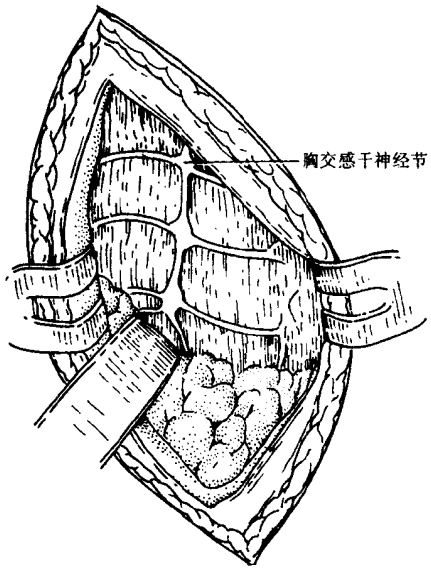

图10-326　显露上胸交感干神经节

（符伟国）

主要参考文献

1. 任长裕. 儿童动脉导管未闭的外科治疗。上海医学报, 1964, 2: 316.
2. 王敏生. 动脉导管加垫结扎术. 上海医学, 1978, 1: 51
3. 潘治, 等. 1101 例动脉导管未闭的手术治疗. 上海医学, 1980, 3: 24.
4. 王永武, 黄国长, 顾旭东, 等. 血流引导基子到位法行动脉导管未闭堵塞术. 中华心血管病杂志, 1993, 21: 158.
5. 兰锡纯. 主编. 心脏血管外科学. 上册. 北京: 人民卫生出版社, 1985.
6. 顾恺时. 主编. 胸心外科手术学. 北京: 人民卫生出版社, 1993.
7. 石美鑫, 等. 主编. 实用外科学. 下册. 北京: 人民卫生出版社, 1992. 1420～1430.
8. 王敏生. 血管环. 见: 冯友贤. 主编. 血管外科学. 第 2 版. 上海: 上海科学技术出版社, 1992. 352～357.
9. 王敏生, 石美鑫, 蒋振斌. 迷走右锁骨下动脉引起吞咽困难的自然病史及外科治疗. 上海医学, 1981, 4: 586.
10. 史玉泉. 脑缺血性疾病的血管重建术. 见: 冯友贤. 主编. 血管外科学. 第 2 版. 上海: 上海科学技术出版社, 1992. 578～587.
11. 汪道新. 颈动脉硬化性闭塞病. 见: 兰锡纯. 主编. 心脏血管外科学. 下册. 北京: 人民卫生出版社, 1984. 173～177.
12. 孙衍庆. 主动脉弓分支阻塞症. 见: 顾恺时. 主编. 胸心外科手术学. 北京: 人民卫生出版社, 1993. 549～562.
13. 孙衍庆, 王天佑. Marfan 综合征所致主动脉瘤与主动脉瓣关闭不全的手术治疗 (2 例报告). 中华心血管病杂志, 1986, 14: 80.
14. 王敏生, 王春生, 陈海泉. 升主动脉瘤合并主动脉瓣关闭不全的外科治疗. 上海医学, 1992, 15: 252.
15. 蒋振斌. 胸廓出口综合征. 冯友贤. 主编. 血管外科学. 上海: 上海科学技术出版社. 1980. 269～299.
16. 董方中. 交感神经切除术. 见: 兰锡纯. 主编. 心血管外科学. 下册. 北京: 人民卫生出版社, 1984. 130～138.
17. Gross RE, Hubbard JP. Surgical ligation of a patent ductus arteriosus. Report of first successful case. JAMA, 1939, 112: 729.
18. Gross RE. Complete surgical division of the patent ductus arteriosus. Surg Gynecol Obstet, 1944, 78: 36.
19. Blalock A. Operative closure of the patent ductus arteriosus. Surg Gynecol Obstet, 1946, 8: 113.
20. Cooley DA. Techniques in Cardiac Surgery. 2ed. 1984, 25.
21. Gross RE. Surgical closure of an aortic septal defect. Circulation, 1952, 5: 858.
22. Scott HW, Sabiston DC. Surgical treatment for congenital aorticopulmonary fistula. J Thorac Surg, 1953, 25: 26.
23. Cooley DA, Mcnamara DG, Latson JR, Aorticopulmonary septal defect. Surg, 1957, 42: 101.
24. Meisner H, Schmidt-Habelmann P, Sebening F, et al. Surgical correction of aortopulmonary septal defects. A review of the literature and report of 8 cases. Dis Chest, 1968, 53: 750.
25. Richardson JV, Doty DB, Rossi NP, et al. The spectrum of anomalies of aortopulmonary septation. J Thor Cardiovas Surg, 1979, 78: 21.
26. Doty DB, Richardson JV, Falkovsky GE, et al. Aortopulmonary septal defect. Hemodynamics, angiography and operation. Annals Thorcic Surgery, 1981, 32: 244.
27. Shatapathy P, Madhusudhana RK, Krishnan KV. Closure of aortopulmonary septal defect. J Thoracic Cardiovas Surg, 1987, 93: 789.
28. Gross RE. Surgical correction for coarctation of the aorta. Surg, 1945, 18: 673.
29. Crafoord C, Nylin G. Congenital coarctation of the aorta and its surgical treatment. J Thor Surg, 1945, 14:

347.

30. Waldhausen JA, Nahrwold DL. Repair of coarctation of the aorta with a subclavian flap. J Thor Cardiovas Surg, 1966, 51: 532.
31. Reui GJJr, Kabbani SS, Sandiford FM, et al. Repair of coarctation of the thoracic aorta by patch graft aortoplasty. J Thor Cardiovas Surg, 1974, 68: 696.
32. Hesslein PS, Mcnamara DG, Morriss MJH, et al. Comparison of resection versus patch aortoplasty for repair of coarctation in infants and children. Circulation, 1981, 64: 164.
33. Chun K, Colombani PM, Dudgeon DL, et al. Diagnosis and management of congenital vascular rings: An 22-year experience. Ann Thorac Surg, 1992, 53: 597.
34. Gross RE, Ware PF. The surgical significance of aortic arch anomalies. Surg Gynecol Obstet, 1946, 83: 435.
35. Gross RE. Arterial malformations which cause compression of the trachea or esophagus. Circulation, 1955, 11: 124.
36. Kirklin JW, Barratt-Boyes BG. Cardiac surgery. lst ed. New York: John Wiley & Sons, 1986, 1111～1119.
37. Hudson Reb. Cardiovascular Pathology. Vol Ⅱ. London: Edward Arnold, 1965, 2050, 2078.
38. Hershey FB. Operations for occlusive disease of aortic arch and its branches. In: Hershey FB. eds Atlas of vascular surgery 3rd ed. London, The C. V. Mosby Company. 1973; 328～336.
39. Kieffer EC. Bensaid PY. Natali J. Direct reconstruction of intrathoracic great vessels. in: Greenhalgh RM Editor. Vascular Surgical Techniques . England. Hartnoll Ltd. 1984; 15～41.
40. Robicsek FS. Ishikawa KO Carney AK. Management of diseases of the Brachiocephalic and Vertebral Vessels. In: Robicsek FS editor Extracranial Cerbrovascular Disease. New York, Macmillan publishing Company. 1986; 359～394.
41. Thompson JE. Baker WH, Yao J. S. T. Cerebral Revascularization. In: Bergan JJ. Yao JST. Operative Techniques in Vascular Surgery. New York. Grune & Stratton, Inc 1980; 41～63.
42. Sabiston JR. Takayasu's Arteritis. In: Sabiston JR. editor. Textbook of surgery. 14th Philadelphia. W. B. Saunders Company. 1991; 1580～1581.
43. Dean RH. Carotid Artery Occlusive Disease. In: Sabiston JR, editor. Textbook of Surgery. 14th. Philadelphia W. B. Saunders Company. 1991; 1581～1584.
44. Green RM. Peripheral Arterial Disease. In: Schwartz SI. Shires GM. Spencer FC, et al. Principles of Surgery 6th ed. New York Mcgraw Hill. Inc. 1994; 925～988.
45. Giordano JM, Hoffman GS, Leavitt RY. Takayasus disease: Nonspecific aortoarteritis. In: Rutherford RB ed Vascular Surgery. 4th ed. Philadephia. W. B. Sunder Co. 1995; 245～253.
46. Armer R M, Shumacker H B, Klatte E C. Origin of right pulmonary artery from the aorta, Report of a surgically corrected case. Circulation, 1961, 24: 662.
47. Kirkpatrick S E. Girod D A, King H. Aortic origin of the right pulmonary artery: Surgical repair without a graft. Circulation, 1967, 36: 777.
48. Penkoske P A, Castaneda A R, Fyler D C, Van Praagh R. Origin of pulmonary artery branch from ascending aorta J Thorac Cardiovasc Surg, 1983, 85: 537.
49. Sade R M, Rosenthal A, Fellows K, Castaneda A R. Pulmonary artery sling. J Thorac Cardiovasc Surg, 1975, 69: 333.
50. Potts W L, Holinger P H, Rosenblum A H. Anomalous left pulmonary artery causing obstruction to right main bronchus, Report of a case. J A M A, 1954, 155: 1409.
51. Glaevecke H, Doehle H. Ueber eine seltene angeborene anomalie der pilmonalarterie. Munchen Med Wschr, 1897, 44: 950.
52. Welsh T M, Munro I. B, Congenital stridor caused by an aberrant pulmonary artery. Arch Dis child, 1954, 29: 101.
53. Wittenborg M H, Tantiwongse T, Rosenberg B F. Anomalous course of left pulmonary artery with respiratory ob-

struction. Radiology, 1956, 67: 339.

54. Hiller H G. Maclean A D. Pulmonary artery ring. Acta Radiol, 1957, 48: 434.

55. Blalock A, Taussig H B. The Surgical Treatment of Malformations of the Heart in which there is Pulmonary Stenosis or Pulmonary Atresia. J. A. M. A, 1945, 128: 189.

56. Potts W J, Smith S, Gibson S, Anastomosis of the aorta to the Pulmonary Artery. J A. M A, 1946, 132: 627.

57. Waterston W J. Treatment of Fallot's tetralogy in infants under the age of 1 year. Rozhl Chir, 1962, 41: 181.

58. Glenn W, Patino J. Circulatory bypass of right heart: 1. Preliminary Observations on direct delivery of venal caval blood into pulmonary artery shunt. Yale J. Biol, Med, 1954, 27: 147.

59. McKay R, deLavale M. R. Postoperative angiographic assessment of modified blalock-taussig shunts using expanded polytetrafluoroethylene (Gore-tex). Ann Thorac. Surg, 1980, 30: 137.

60. Stark J, deLeval M R. Surgery in congenital heart defects. Grune & Stratton, 1983.

61. Sabistion D C. Neill C A, Taussig H B. The direction of blood flow in anomalous left coronary artery arising from the pulmonary artery. Circulation, 1960, 22: 591.

62. Swan H. Wilson J H, Woodwark G, et al. Surgical obliteration of a coronary artery fistula to right ventricle. Arch Surg, 1959, 79: 820.

63. Bland E F, White P D, Garland J. Congenital anomalies of the coronary arteries; Report of an unusual case associated with cardiac hypertrophy. Am Hearl J, 1953, 8: 787.

64. Richardson J V, Doty D B. Correction of anomalous origin of the left coronary artery. J Thorac Cardiovasc surg, 1979, 77: 699.

65. Takeuchi S, Imamura H, Katsumoto K, et al. New surgical method for repair of anomalous left coronary artery from pilmonary artery. J thorac Cardiovasc Surg, 1979, 78: 7.

66. Neches W. H, Mathews R A, Park S. C, et al. Anomalous origin of the left coronary artery from the pulmonary artery: A new method of surgical repair. Circulation, 1974, 50: 582.

67. Suzuki y, Horiuchi T, Ishizawa E, et al. Subclavian-coronary artery anastomosis in infancy for the Bland-White-Garland syndrome, a two year angiographic follow-up. Ann. Thor Surg, 1978, 25: 377.

68. Favaloro R G. Saphenous vein graft in the surgical treatment of coronary artery disease: Operative technique. J Thorac Cardiovasc Surg, 1969, 58: 178.

69. Loop FD, Cosgrove D M, Lytle B W, et al. An ll year evaluation of coronary artery surgery (1967～1978). Ann. Surg 1979, 190: 444.

70. Green G E, Stertzer S H. Reppert E H. Coronary arterial bypass grafts. Ann Thorac Surg, 1968, 5: 443.

71. Flemma R J, Johnson W D, Lepley D Jr. Triple aorto-coronary vein bypass as treatment for coronary insufficiency. Arch surg, 1971, 103: 82.

72. Bartley T D, Bigelow J C, Page U S. Aortocoronary bypass grafting with muptiple sequential anastomoses to a single vein. Arch Surg, 1972, 105: 915.

73. Chaitman B R, Davis K, Bourassa M G, et al. Prognostic importance of left main non-equivalent coronary disease. Circulation, 1982, 66 (suppl. II): 1110.

74. Cohen M V, Cohn P F, Herman M V, et al. Diagnosis and prognosis of main left coronary artery obstruction. Circulation, 1972, 46 (suppl I): 157.

75. Small R S. Percutaneous transluminal coronary angioplasty Current Status. Practical Cardiol, 1987, 13: 27.

76. Cowley M J, Dorros G, Kelsey S F, et al. Acute coronary events associated with percutaneous transluminal coronary angioplasty. Am J Cardiol, 1984, 53: 120.

77. Adkins MS, Gaines WE, Laub GW, et al. Management of an innominate artery aneurysm during an open heart operation. Ann Thorac Surg, 1993, 56: 377.

78. Thomas TV. Intrathoracic aneurysm of the innominate and subclavian arteries. J Thorac Cardiovasc Surg, 1972, 63: 461.

79. Kirby CK, Johnson J. Innominate artery aneurysm treated by resection and end-to-end anastomosis. Surgery, 1953, 33: 562.

80. Murry GF, Brawley RK, Gott VL. Reconstruction of the innominate artery by means of a temporary heparin-coated shunt bypass. J Thorac Cardiovasc Surg, 1971, 62: 34.

81. Bentall H, DeBonoA. A Technique for complete replacement of the ascending aorta. Thorax, 1968, 23: 358.

82. Cabrol C, Gandibakhc I, Pavie A. surgical treatment of ascending aortic pathology. J Cardiac Surg, 1988, 3: 169.

83. Miller DC, Stinson EB, Oyer PE, et al. Concomitant resection of ascending aortic aneccrysm and replacement of the aortic valve. Operative and long-term results with "conventional" technigue in ninety patients. J Thorac Cardiovasc Surg, 1980, 45: 296.

84. Crawford ES, Coselli JS. Marfan's syndrome: combined composite valve graft replacement of the aortic root and transaortic mitral valve replacement. Ann Thorac Surg, 1988, 45: 296.

85. Cabrol C, Gandjbakhch I, Pavie A. Surgical treatment of ascending aortic pathology. J Cardiac Surg, 1988, 3: 167.

86. Serra AJ, McNicholas KW, Spagna PM, et al. Replacement of the descending thoracic aorta with intraluminal ring graft. Ann Thorac Surg, 1989, 48: 689.

87. DeBakey ME, McCollum CH, Graham JM. Surgical treatment of aneurysms of the descending thoracic aorta Longterm results in 500 patients. J Cardiovasc Surg, 1978, 19: 571.

88. Verdant A, Page A, Cossette R, et al. Surgery of the descending thoracic aorta: Spinal cord protection with the Gott shunt. Ann Thorac Surg, 1988, 46: 147.

89. Bojar RM. eds. Adult cardiac surgery. Boston: Blackwell Scientific Publications, 1992, 298～305.

90. Cooley DA. eds. Techniques in cardiac surgery. 2nd ed. Philadelphia. W. B. Saunders Company, 1984. 282～283.

91. Bavaria JE, Woo YJ, Hall RA, et al. Retrograde cerebral and distal aortic perfusion during ascending and thoracoabdominal aortic Operations. Ann Thorac Surg, 1995, 60: 345.

92. Crawford ES, Svensson LG. Cosell: JS, et al. Surgical treatment of aneurysm and/or dissection of the ascending aorta, transverse aortic arch. Factors influencing Survival in 717 patients. J Thorac Cardiovasc Surg, 1989, 98: 659.

93. Galloway AC, Colvin SB, LaMendola CL, et al. Ten-year operative experience with 165 aneurysms of the ascending aorta and aortic arch. Circulation, 1989, 80 (suppl I): I-249.

94. Usui A, Hotta T, HirouraM, et al. Retrograde perfusion through a superior vena caval cannula protects the brain. Ann Thorac Surg, 1992, 53: 43.

95. Berger RL, Karlson KJ, Dunton RF, et al. Replacement of the thoracic aorta with intraluminal sutureless prosthesis. Ann Thorac Surg, 1992, 53: 920.

96. Fabiani JN, Jebara VA, DeLoche A, et al. Use of glue without graft replacement for type A dissection: A new surgical technique. Ann Thorac Surg, 1990, 50: 143.

97. Diehl JT, Moon B, Leclerc Y, et al. Acute dissection of the aorta: Surgical management with the sutureless intraluminal prosthesis. Ann Thorac Surg, 1989, 43: 502.

98. Cachera JP, Vorhe PR, Loisance DY, et al. Surgical management of acute dissections involving the ascending aorta. Early and late results in 38 patients. J Thorac cardiovasc Surgery, 1981, 82: 576.

99. Wolfe WG. Acute ascending aortic disection. Ann Surg, 1980, 192: 658.

100. DeBakey ME, Henly WS, Cooley DA, et al. Surgical management of dissecting aneurysms of the aorta. J Thorac Cardiovascular Surg, 1965, 49: 130.

101. Bojar RM. ed. Adult cardiac surgery. Boston: Blackwell Scientific Publications, 1992, 241～272.

102. Sharp E H. Pulmonary embolectomy: Successful removal of a massive pulmonary embolus with the support of cardiopulmonary bypass. A case report. Ann Surg, 1962, 156: 1.

103. Greenfield L J. Pulmonary embolism diagnosis and management In: Ravitch M M, et al. eds Current problems in surgery. Vol 8. Chicage: Year Book Meeical Publishers, 1976. 1～52.

104. Cooley D, A, Beall A C. Embolectomy for acute massive pulmonary embolism. Surg Gynecol Obstect, 1968, 126: 805.

105. Dalen J E, Alpert J. S Natural history of pulmonary embolism Prog. Cardiovasc Dis. 1975, 17: 257.

106. Lochridge S K, Knibbe W P, Doty D B. Obstruction of the superior vena cava. Surgery, 1979, 85: 14.

107. Rheinlander H F. Superior vena cava replacement, report of a successful autogenous composite vein graft. Thorac Cardiovasc Surg, 1969, 57: 774.

108. Doty D B, Doty J R, Jones K W. Bypass of superior vena cava. Fifteen years experience with spiral vein graft for obstruction of superior vana cava caused by benign disease. J Thorac Cardiovasc Surg, 1990, 99: 889.

109. Lamberth W C. Doty D B. eds Peripheral vascular surgery. Chicage: Year Book Medical Publishers, 1987. 317

110. Dartevelle P, Chapelier A, Navajas M, et al. Replacement of the superior cena cava with polytetrafluoroethylene grafts combination with resection of mediastinal-pulmonary malignant tumors. J Thorac Cardiovasc Surg, 1987, 94: 361.

111. Schramel R, Olinde H D H. A new method of bypassing the obstructed vena cava. J Thorac Cardiovasc Surg, 1961, 41: 375.

112. John CR. Treatment of thoracic outlet syndrome by removal of first rib and related entrapments through posterolateral approach A 22 years experience. J Thoracic Cardiovasc Surg, 1974, 68: 536.

113. Dale WA. Management of thoracic outlet syndrome. Ann Surg, 1975, 181: 575.

114. Roose DB. Experience with first rib resection for thoracic outlet syndrome. Ann Surg, 1971, 173: 429.

115. Urschel HC, Rozuk MA. Management of thoracic outlet syndrome. current concepts. N Engl J Med, 1972, 286: 1140.

116. Roos DB. Transaxillary first rib resection for thoracic outlet syndrome. In: Bergan JJ. eds. Operative techniques in vascular surgery. New York: Grune & stratton, 1980. 125～131.

117. Biasi GM, Miani S, Ruberti U. Cervical sympathectomy. In: Greenhalgh R M. eds. Vascular surgical techniques, analtas. 2nd ed. Philadelphia: W. B. Saunders, 1989. 191～199.

第十一章　内脏动脉重建术

第一节　肠系膜上动脉与腹腔干阻塞手术

【概况】

肠系膜上动脉和腹腔干阻塞症的手术方式可采用经腹主动脉内膜切除和旁路移植术。前者由于手术操作困难常伤及血管，故很少应用。旁路移植术是最常用的方法。旁路移植术可分为顺行旁路移植术和逆行旁路移植术二种。逆行旁路移植术不符合血流动力学，尤其是肠系膜上动脉的旁路术。由于该动脉以锐角形式发自腹主动脉，活动度较大，容易发生扭曲，术后早期发生移植物血栓形成。旁路术的材料多选用5～6mm直径的人造血管，远期通畅率高。有的学者采用自体大隐静脉作为移植材料，效果不佳。Stoney等（1979）报告12例肠系膜上动脉旁路移植术，6例选用涤纶血管，全部优良，而另6例采用大隐静脉，2年内5例失败。

手术后腹痛解除，体重增加者有90%，长期通畅率高。手术平均死亡率为7.0%。

【手术适应证】

1. 具有典型的症状和动脉造影确定肠系膜上动脉或腹腔干显著狭窄或闭塞者。

2. 主动脉造影明确肾动脉和肠系膜上动脉狭窄病变同时存在，而施行肾动脉重建术时，为预防肠梗死的发生，也可考虑采用预防性主动脉肠系膜上动脉旁路术。

【手术禁忌证】

1. 严重心、肺、肾功能障碍不能胜任手术的高危病人。

2. 动脉造影显示主动脉及肠系膜上动脉和腹腔干病变广泛，预计手术效果差者。

【术前准备】

1. 术前常规腹主动脉造影明确病变部位、范围及程度，了解侧支循环情况。

2. 应排除腹内非血管源性病变。

3. 严重营养障碍者，需静脉高营养加以纠正。

4. 术前2小时预防性抗生素。

【麻醉】

硬脊膜外或气管插管全身麻醉。

【体位】

仰卧位。

【切口】

腹部正中切口，自剑突下至耻骨联合（图11-1）。

【手术步骤】

1. 腹主动脉-腹腔干旁路移植术

（1）进腹后应详尽探查腹内脏器，以 排除术前未能发现的病变。在显露切断肝胃韧带后，将左三角韧带切断结扎，然后将肝左叶牵拉至右侧，食管牵向左侧，胃向下牵拉，以暴露膈的后份纤维，显露腹主动脉和腹腔干（图11-2）。分离切断膈脚和弓状韧带，切断腹腔神经节纤维，显露腹腔干及其上、下方的腹主动脉3cm（图11-3）。

（2）在选择做吻合口处的腹主动脉内注射肝素20～40mg后，分别阻断腹腔动脉及其上、下

方的腹主动脉。主动脉前壁椭圆形开窗（图 11-4）。

（3）用一直径 6mm 的人造血管（从 12×6mm 分杈型 Gore-Tex 剪下），与腹主动脉用 5-0 无损伤缝线行端侧吻合，于近吻合口处的人造血管上钳夹，松开主动脉阻断钳，恢复主动脉血流，剪去过长的人造血管和病变的腹腔干，用 5-0 无损伤缝线与腹腔干远端行端端吻合。在缝线打结前松开人造血管上的阻断钳，驱除血管腔内的气体、血凝块，然后打结，松开腹腔干上的阻断钳，完成吻合（图 11-5）。腹腔动脉残端结扎及缝扎。

（4）如果肠系膜上动脉合并有闭塞时，则进一步切除主动脉前的腹腔神经纤维并游离胰腺体部，将其向前向下牵拉，显露 4～5cm 长的肠系膜上动脉。在备做吻合处的主动脉前侧壁作椭圆形切口（图 11-6）。用一 12×6mm 分杈型的 Gore-Tex 人造血管，主干修剪成 30°～45°斜面，按上述方法与主动脉行端侧吻合。于离吻合口处的主干人造血管上阻断，松开主动脉阻断钳，恢复主动脉血流，然后用人造血管的右侧臂按上述方法与腹腔干行端端吻合。于分叉处阻断左支人造血管，恢复腹腔干血流。修剪人造血管左支，并于病变的肠系膜上动脉远端切断，完成左支与肠系膜上动脉行端端吻合（图 11-7、8），恢复肠系膜上动脉血流，腹腔干及肠系膜上动脉残端结扎并缝扎。

（5）检查无活动性出血，缝合后腹膜，腹壁切口安放张力缝线，然后缝合腹壁诸层。

2．腹主动脉-肠系膜上动脉旁路移植术

（1）腹部正中切口进腹后，全面系统探查腹内脏器，如发现小肠从屈氏韧带至横结肠中部萎缩、苍白，系膜缘动脉搏动减弱，或上述肠段充血、水肿、肠管扩张，并在肠系膜上动脉根部扪不到搏动，即可确定肠系膜上动脉闭塞或血栓形成性病变。

（2）将横结肠系膜提起，移向前上方，小肠向右上方牵拉，显露十二指肠空肠曲，切断屈氏韧带（图 11-9），充分游离十二指肠第三、四部，并移向右下方。显露腹主动脉，在肾动脉下方游离腹主动脉 5cm，然后于小肠系膜中间显露游离肠系膜上动脉 3～4cm，小心保护第 1 空肠支，套绕细塑料带。

（3）静脉注射肝素 20～40mg，根据肠系膜上动脉的粗细，选择一适当直径的 Gore-Tex 人造血管（一般直径为 5～6mm）或自体大隐静脉，阻断肠系膜上动脉，于前侧壁纵行切开，用 6-0 Gore-Tex 或 Prolene 缝线行端侧吻合。吻合完毕后，移去控制带，阻断移植血管，恢复肠系膜上动脉的血流，按肠系膜上动脉和腹主动脉的距离，剪短移植血管，阻断腹主动脉，于其前内侧壁纵形切开，与移植血管做端侧吻合，去除阻断钳恢复血流（图 11-10、11、12）。

（4）如为肠系膜上动脉血栓形成，将控制带收紧，于其前内侧壁横形切开，用一 3F Fogarty 气囊导管，除净近远端血栓（图 11-13），再用稀释肝素（每 100ml 生理盐水含肝素 10mg）溶液冲洗，然后按上述方法完成肠系膜上动脉和腹主动脉的旁路移植术。

（5）逐层缝合腹壁。

【术中可能发生的意外和错误及其预防】

1．腹内脏器缺血性损害　手术直接涉及到肠系膜上动脉和腹腔干及其上、下方的腹主动脉。对此问题应特别重视。引起腹内脏器缺血性损害的原因主要是：①阻断内脏动脉和腹腔干上方的腹主动脉时间太长；②损伤预先存在的侧支 循环；③移植物血栓形成；④术中低血压。预防对策是：①小心保存侧支循环；②操作轻柔、迅速，避免过长的阻断血流；③维持血压的稳定；④在阻断腹腔干上方的腹主动脉时，应快速静脉滴注甘露醇 20～40g，速尿 20～40mg，以减少肾并发症的发生。

2．损伤大血管致大出血　这是本手术的最大危险。由于动脉硬化病变和毗邻结构复杂，分离显露易致损伤破裂，不仅引起大出血，甚至致使手术不得不中止，且加重内脏缺血。预防的关键是仔细辨清各血管行径，并从其外膜平面解剖分离，阻断主动脉时应控制性降压，一旦破裂可

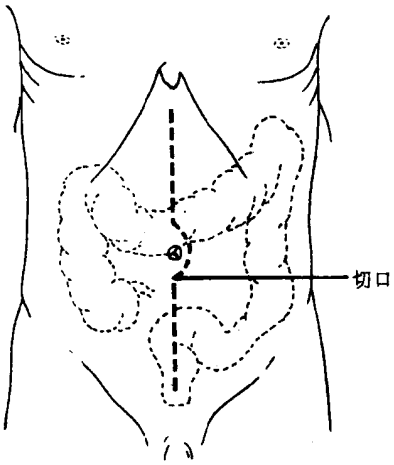

图 11-1　切口示意图

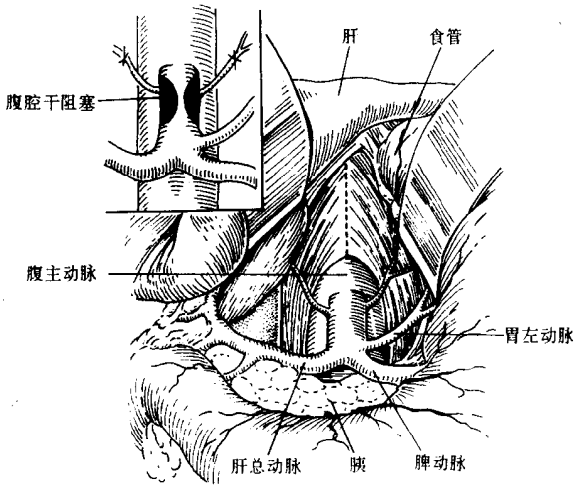

图 11-2　显露腹主动脉及腹腔干

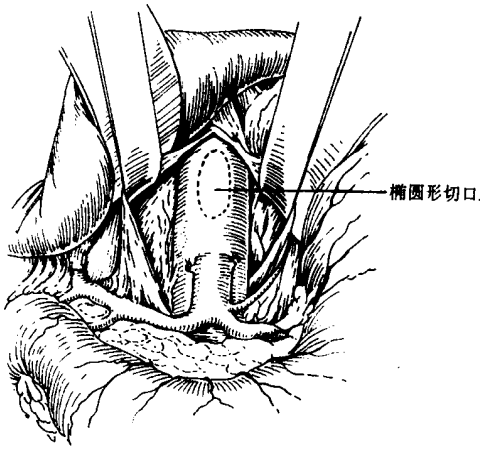

图 11-3　显露腹腔干及其分支，在主动脉前壁做椭圆形切口

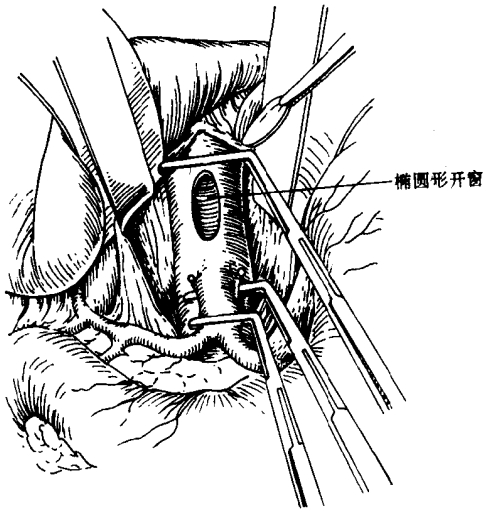

图 11-4　阻断腹腔干及其上下方腹主动脉椭圆形开窗

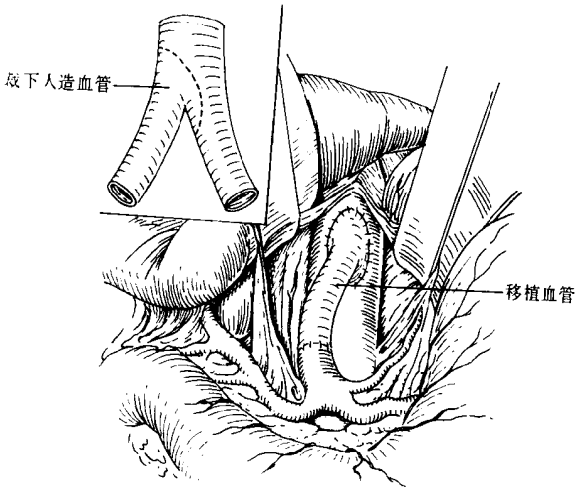

图 11-5 腹主动脉-腹腔干人造血管间置

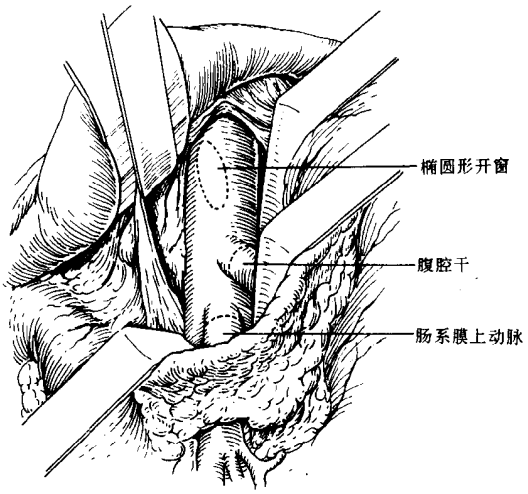

图 11-6 显露腹腔干、肠系膜上动脉，腹主动脉前壁做椭圆形切口

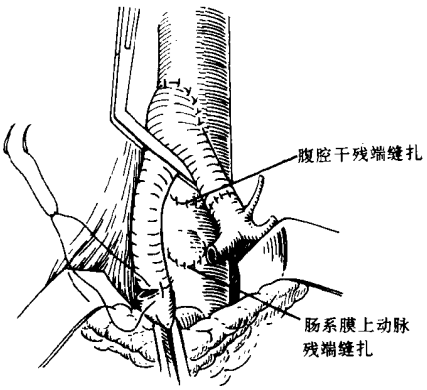

图 11-7 采用分杈型人造血管重建腹腔干及肠系膜上动脉

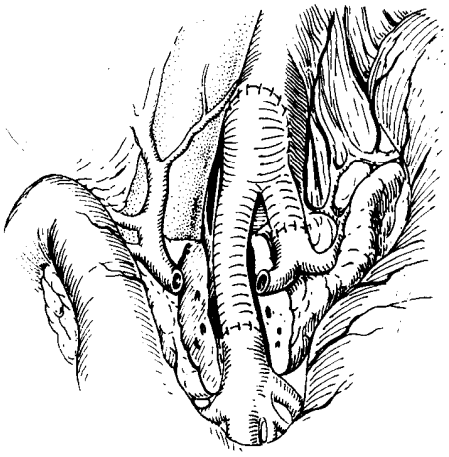

图 11-8 完成吻合

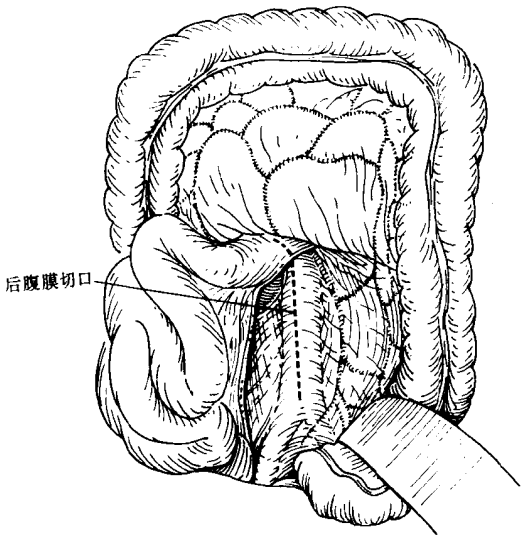

图 11-9 显露十二指肠空肠曲，切断屈氏韧带显露腹主动脉

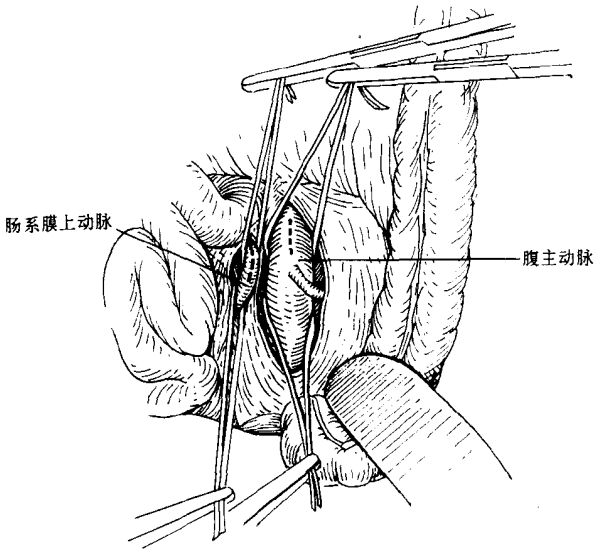

图 11-10 显露肠系膜上动脉、腹主动脉及肠系膜上动脉前壁纵形切开

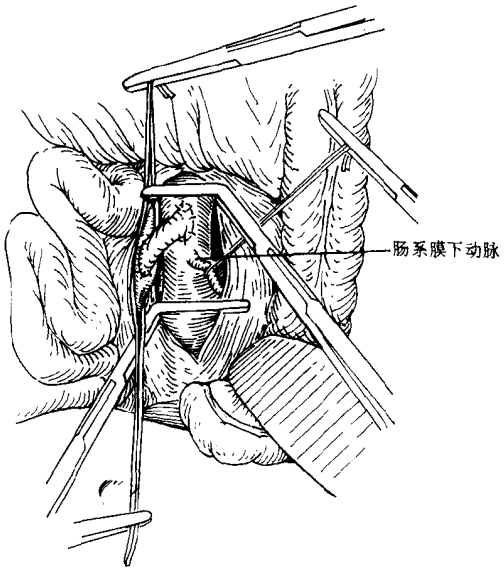

图 11-11 腹主动脉、肠系膜上动脉、人造血管间置

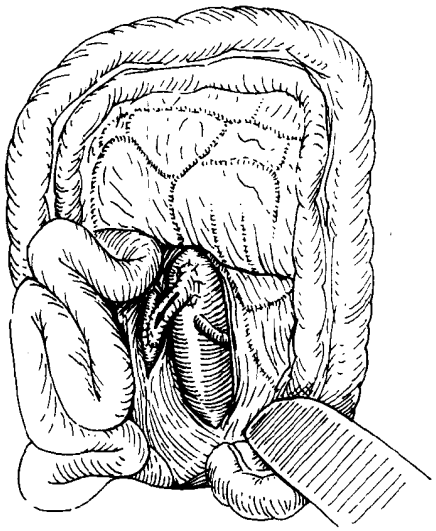

图 11-12 依次放松阻断钳，恢复肠系膜上动脉血流

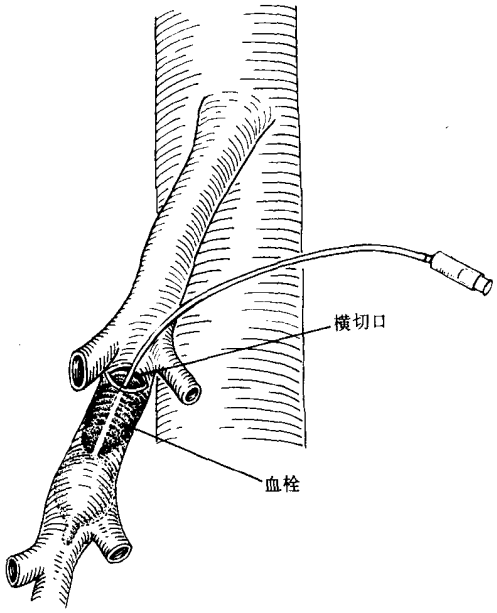

图 11-13 Fogarty 导管取除肠系膜上动脉血栓

用手指压迫，吸净积血，看清破口予以修补。

3．损伤毗邻的重要组织 由于腹腔干和肠系膜上动脉所处的特殊解剖部位，毗邻有诸如肝、胃、胰、小肠等重要组织，稍有不慎，随时可能损伤这些重要组织。防止损伤的关键是：手术操作应轻柔；仔细辨清各重要组织；分离解剖时注意加以保护。一旦损伤，应加以针对性处理，损伤乳糜池，可予以缝扎。

【术后处理】

1．术后应密切监护循环系统状况 如病人一般情况、心率、血压，以了解有否内出血并发症的发生。

2．密切观察内脏功能状况 如腹痛、腹胀情况，有无腹膜刺激征，肠功能恢复及排便情况。一旦出现腹痛、明显腹胀、腹膜刺激征、肠鸣音减少或消失、排血便则表明移植物阻塞，发生肠梗死，应及时处理。主动脉造影不仅可了解血栓情况，且可通过导管直接灌注溶栓药物，效果肯定。定期检测肝肾功能的各项指标以了解其功能状况。

3．术后常规静脉滴注低分子右旋糖酐 500ml，1 次/d，共 7～10 天。肠功能恢复后可口服阿斯匹林 300mg，1 次/d。也可酌情应用小剂量肝素 20～40mg 皮下注射，1 次/8～12h，2～3 天。

4．预防性抗生素应用 3～5 天。

（陈福真）

第二节 内脏动脉瘤手术

【概况】

内脏动脉瘤即为腹主动脉所属各内脏动脉及其分支所产生的动脉瘤，病因尚不清楚。目前世界文献报道近 3 000 例，国内报道不足 50 例，上海医科大学附属中山医院报道了 44 例。内脏动脉瘤的发生率约占所有动脉瘤的 0.2%。随着影像技术的发展，报道将日益增多。内脏动脉瘤是一种严重威胁病人生命的疾病。未破裂的内脏动脉瘤的死亡率为 8.5%。而瘤体破裂后死亡率高达 75%～80%。内脏动脉瘤按其发生率高低，依次为脾动脉瘤（60%）、肝动脉瘤（20%）、肾动脉瘤（10%）、肠系膜上动脉瘤（5.5%）、腹腔干动脉瘤（4%）。胃十二指肠及胰十二指肠动脉瘤偶有报道（图 11-14）。

内脏动脉瘤一旦作出诊断，须行手术治疗。手术方法的选择则取决于动脉瘤的位置、大小、局部解剖条件、侧支循环及原发疾病等情况。手术方法大致分为内脏动脉栓塞术以及内脏动脉瘤

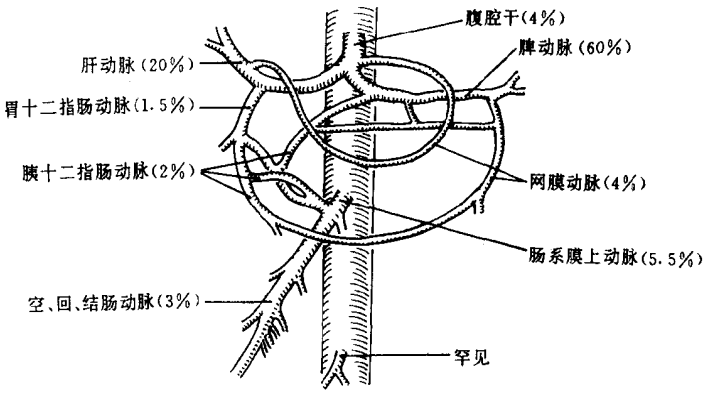

图 11-14 内脏动脉瘤分布

切除血管重建术。内脏动脉瘤手术死亡率为16%～80%。上海医科大学附属中山医院手术治疗39例，死亡率为19.7%，其与动脉瘤的解剖部位、原发疾病、动脉瘤破裂与否以及病人的全身情况密切相关。

【手术适应证】

由于内脏动脉瘤破裂的发生率高达80%，因此，一旦确诊，不论有无症状及瘤体大小，应尽早手术。手术的目的是预防动脉瘤破裂所带来灾难性的结局，尤其是怀孕患者脾动脉瘤破裂后死亡率高达75%，胎儿死亡率95%。内脏动脉瘤破裂是紧急手术的绝对适应证。

【手术禁忌证】

年龄大且伴有心、肝、肺、肾等脏器功能严重障碍不能胜任手术的高危患者。

【术前准备】

1．术前应了解各脏器的功能状态，若为肾动脉瘤更要了解对侧肾脏结构及功能。

2．术前常规行内脏动脉造影，既可明确动脉瘤的部位、大小、内脏动脉的解剖关系及其侧支循环状况，明确出血来源，又可进行内脏动脉栓塞性治疗。某些大出血伴休克者，迅速扩容后，常可赢得动脉造影的必要时间。

3．内脏动脉瘤破裂大出血者应迅速补充容量，如无行进一步检查的可能性时，应紧急剖腹探查，以免延误治疗。

【麻醉】

硬脊膜外或气管插管全身麻醉。

【体位】

仰卧位。

【切口】

根据内脏动脉瘤的解剖部位以及术者经验可选用上腹切口或腹中部横切口（图11-15）。

【手术步骤】

1．腹腔干动脉瘤手术　腹腔干动脉瘤虽然罕见，但破裂后死亡率甚高。在1971年Miller和Roster收集文献报道44例腹腔动脉瘤，2/3因破裂死亡，对此病应引起重视。

腹腔干动脉瘤的手术与主动脉-腹腔干旁路术一样，可经腹途径切断肝胃韧带或左胸腹联合切口获得显露。进腹后详尽探查腹内脏器，在显露切断肝胃韧带后，将肝左三角韧带切断并结扎。将肝左叶牵向右侧，并分别将食管和胃向左、向下牵拉，切断膈的后份纤维、膈脚和弓状韧带，显露腹腔干动脉瘤及其上下方的腹主动脉段3cm（图11-16）。

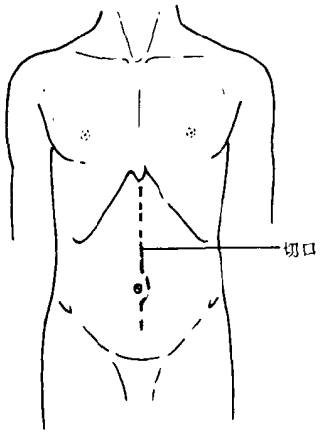

图11-15　切口示意图

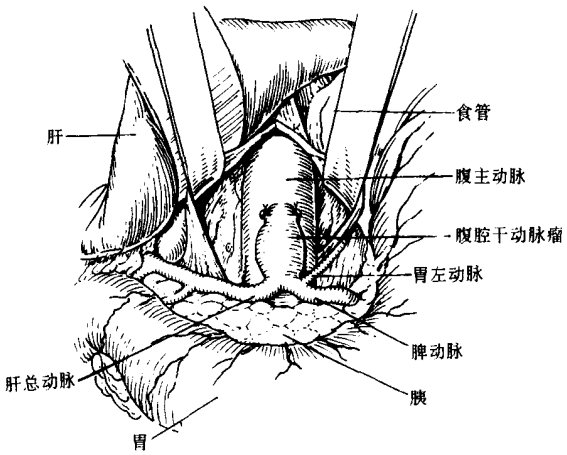

图11-16　显露腹主动脉、腹腔干及其分支

仔细解剖动脉瘤远端的腹腔干及其分支胃左动脉、肝总动脉及脾动脉，分别套绕细塑料带以控制出血（图 11-17）。

静脉内注入肝素 20～40mg，分别阻断腹主动脉和腹腔干各分支（图 11-18），切开动脉瘤，用直径 5～6mm 人造血管或自体大隐静脉与主动脉完成端侧吻合，与腹腔干远端行端端吻合（图 11-19）。

其他手术方式，包括腹腔动脉瘤切除，腹腔动脉端端吻合术（图 11-20）、动脉瘤切除、腹腔干分支结扎术、动脉瘤切除腹腔干成形术。

2．脾动脉瘤手术　法国 Beaussier 在 1770 年首次报道脾动脉瘤，其占所有内脏动脉瘤的 60%。男女发生率之比为 1:4，多次妊娠与脾动脉瘤的发生有关。Trastek 统计每一脾动脉瘤妇女平均怀孕 4.5 次。孕期脾动脉瘤破裂死亡率高达 75%，胎儿死亡率为 95%。79% 脾动脉瘤发生于脾动脉远端 1/3 处。选择性动脉造影是诊断脾动脉瘤最可靠方法。选择性手术适应证适用于任何有症状、逐渐增大的脾动脉瘤，或者瘤体直径≥25mm 患者，Babb 等认为在无明显禁忌证时，瘤体直径≥15mm 者适用于外科治疗。外科手术也适用于所有处于育龄期脾动脉瘤患者，怀孕妇女动脉瘤切除宜在妊娠 12 周以前进行。因为瘤体的破裂好发于上述妊娠期以后。瘤体靠近腹腔动脉或远离胰腺时，可行动脉瘤切除脾动脉重建术（图 11-21、22）。如果瘤体紧靠胰腺，可行瘤体切除或旷置而远、近端脾动脉结扎术（图 11-23、24）。脾动脉瘤位于脾动脉远端，甚至累及脾门，脾脏及胰尾切除则不可避免（图 11-25）。在脾动脉瘤破裂时，扩容以及钳夹脾门是有效的抢救措施。对于孕妇来说，则提倡在脾动脉钳夹后，再将胎儿娩出。

3．肝动脉瘤手术　肝动脉瘤首由 1819 年英国解剖学家 Wilson 命名。至今已报道 300 例，只有 60 例得到治愈。作者报道 12 例，7 例治愈。肝动脉瘤占所有内脏动脉瘤的 20%。肝外型占 80%，肝内型为 20%。在肝外型中累及肝总动脉 63%，肝右动脉 28%，肝左动脉 5%，左右肝动脉 4%。近年来，创伤和动脉粥样硬化逐渐成为肝动脉瘤的主要原因。

肝动脉瘤常常无症状。症状的出现往往是由于并发症所致。如压迫胆道和瘤体破裂，分别引起阻塞性黄疸和出血。瘤体破入腹腔和胆道的机会均等。

自 1955 年 Kirlin 首次成功应用术前动脉造影术，动脉造影已成为术前诊断肝动脉瘤最可靠方法；它还可提供侧支循环的情况，对治疗具有重要意义。

Whitehouse 等报道肝动脉瘤破裂发生率高达 44%，死亡率高达 35%。因此，肝动脉瘤诊断一旦确立，应手术治疗。1903 年 Kehr 成功地第一次用肝动脉结扎法治愈了肝动脉瘤。根据肝动脉瘤位置，肝外动脉瘤分为两类，可采取不同的手术方式（图 11-26）。胃十二指肠动脉近侧的肝动脉瘤，由于具有丰富侧支血管，可单纯行动脉瘤近远端结扎或动脉瘤切除及结扎术而不至影响肝脏血供。位于胃十二指肠动脉远侧的肝动脉瘤，则需要血管重建术，选用自体大隐静脉或人造血管进行搭桥替代。Michels 认为 45% 病例具有丰富的肝脏侧支循环，因此血管重建并非必需。对于肝内 动脉瘤，结扎所有供应此瘤的侧支血管，乃是手术成功的关键。如果结扎失败或者肝内巨大的动脉瘤，可考虑切除动脉瘤所在部位的肝叶或肝段。

4．肠系膜上动脉瘤手术　肠系膜上动脉瘤约占内脏动脉瘤的 5.5%。其主要原因为感染，其次是动脉中层退行性变，其他为动脉粥样硬化和创伤。肠系膜上动脉瘤破裂发生率为 13%。一旦破裂其死亡率高达 75%。起始症状可为间歇性上腹不适，随着瘤体增大或由于肠系膜上动脉供血不足，可发生上腹部剧痛，瘤内血栓脱落可引起肠梗死。约一半病人可在上腹部扪及搏动性肿块或伴有压痛，则应疑为本病。腹主动脉造影可明确诊断。

肠系膜上动脉瘤一经明确诊断，就应及时手术。1949 年 DeBakey 首先成功地施行肠系膜上动脉瘤的手术治疗。动脉瘤切除，自体大隐静脉或人造血管重建血供是最为理想的手术方法。通过切开系膜途径显露动脉瘤近远端动脉，套绕塑料带（图 11-27），或在左结肠旁沟切开侧腹膜

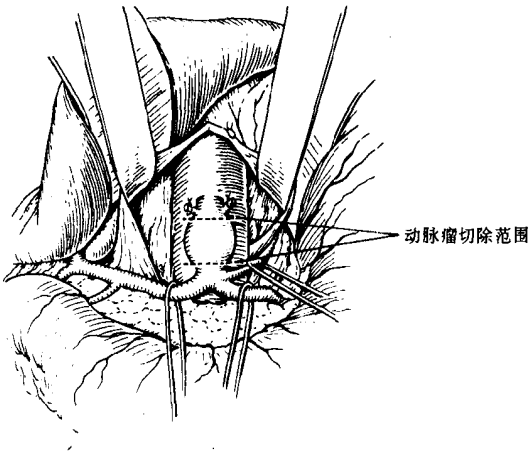

图 11-17 腹腔干各分支套绕塑料带，确定切除腹腔干动脉瘤范围

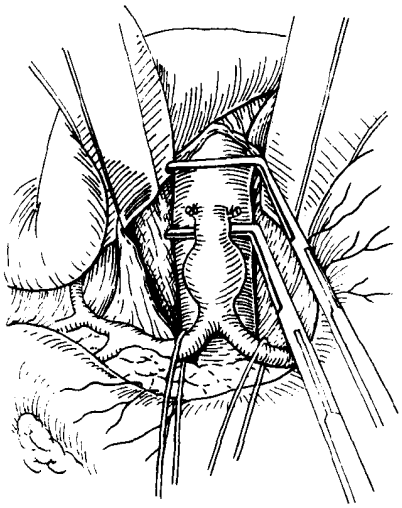

图 11-18 阻断腹主动脉及腹腔干各分支血流

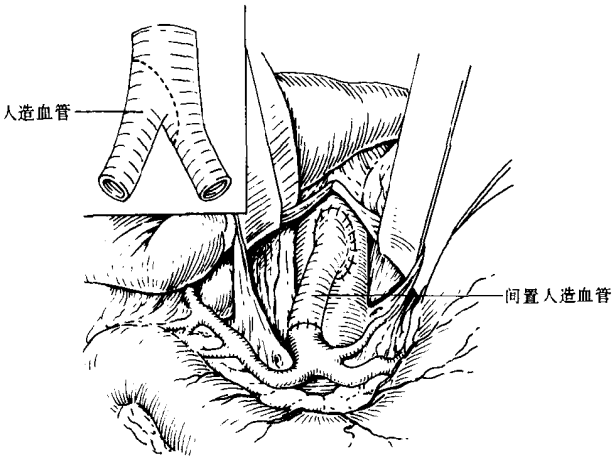

图 11-19 切除腹腔动脉瘤，从分叉型人造血管(18×16mm)裁下一分支间置于腹主动脉和腹腔干之间

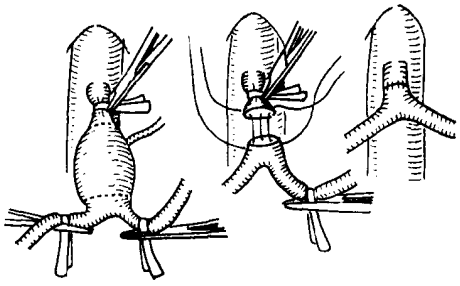

图 11-20 切除腹腔动脉瘤，腹腔干端端吻合

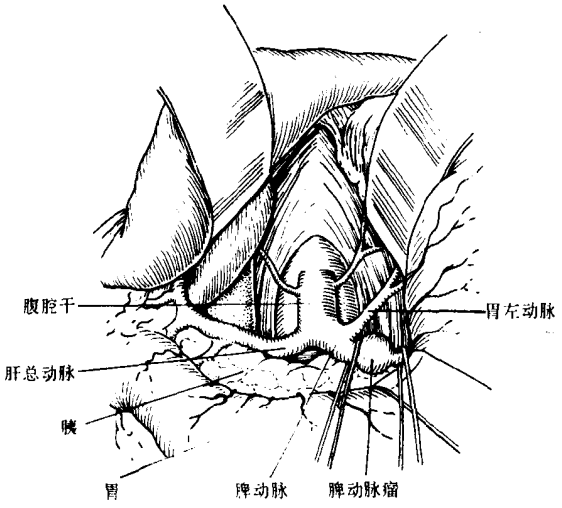

图 11-21 显露腹腔干及脾动脉瘤，远近端脾动脉套绕塑料带

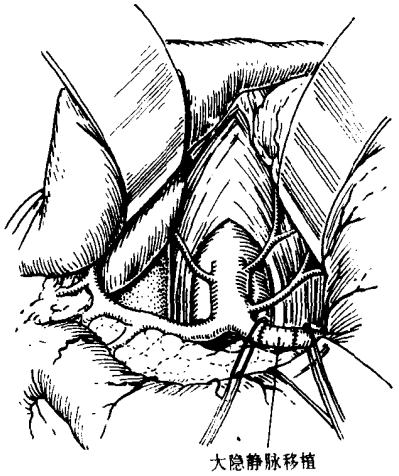

图 11-22 切除脾动脉瘤，自体大隐静脉移植

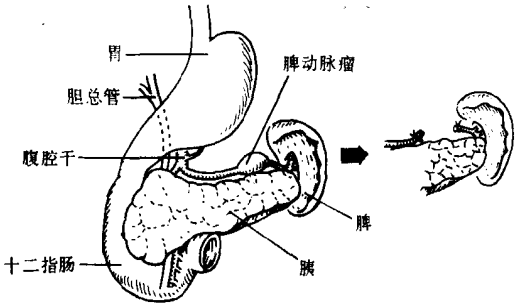

图 11-23 脾动脉瘤切除后，远近端脾动脉结扎

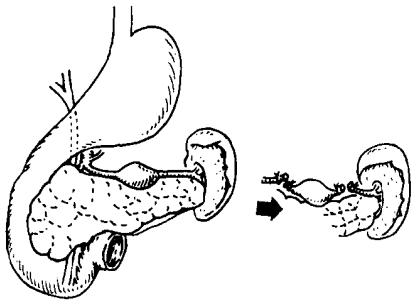

图 11-24　脾动脉瘤旷置，远近端脾动脉结扎

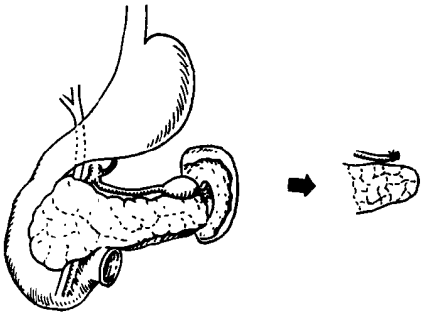

图 11-25　脾动脉瘤，胰尾及脾一并切除

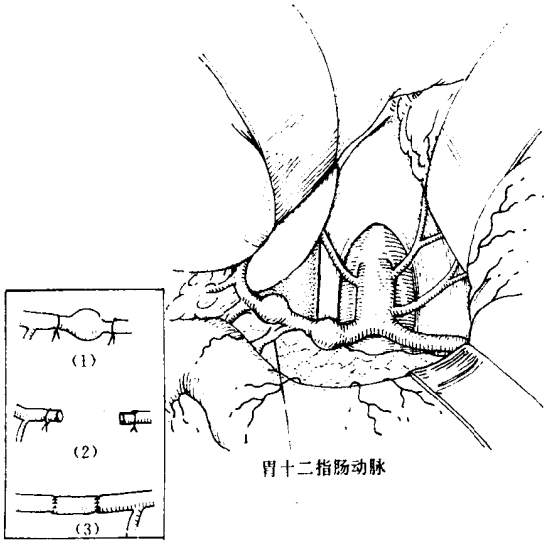

图 11-26　肝动脉瘤手术方式
(1) 动脉瘤远近端结扎，动脉瘤旷置
(2) 切除动脉瘤，远近端结扎
(3) 切除动脉瘤，自体大隐静脉移植

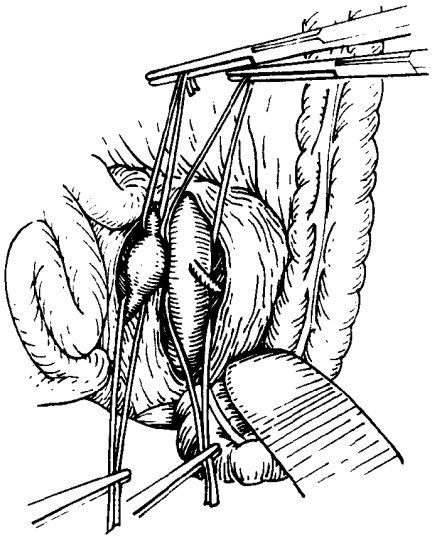

图 11-27　切开肠系膜，显露肠系膜上动脉瘤远近端动脉及腹主动脉，套绕塑料带

将降结肠、脾、胰尾推向右侧，加以显露，行动脉瘤切除血管重建（图 11-28、29）。近 1/3 病例，具有丰富的侧支循环，可做动脉瘤近远端结扎术，而毋需重建血供，但应施行肠袢耐受缺血试验，即在术中暂时阻断肠系膜上动脉，观察肠袢血供情况，以判断血管重建与否。

5. 肾动脉瘤手术　肾动脉瘤在尸检中的发现率为 0.015%。动脉造影发现的占 1.32%。肾动脉瘤据统计占内脏动脉瘤的 22%。动脉粥样硬化、肌纤维发育不良及损伤可能是肾动脉瘤的主要病因。位于肾动脉主干及其一级分支的肾动脉瘤占 60%，肾内动脉瘤为 15%。临床上常表现为高血压、血尿、腹痛，有时可触及搏动性肿块和闻及杂音。动脉造影可明确诊断。对于直径超过 15mm 的肾动脉瘤孕妇患者伴肾血管性高血压以及瘤体逐渐增大者均是手术的适应证；动脉瘤破裂是手术的绝对适应证。动脉瘤切除肾血管重建保留肾脏是最主要的手术方式，具体操作如下：

根据病变侧别，采用左（右）旁正中切口，进腹后全面探查腹内脏器。

右侧肾动脉瘤的显露：切开从结肠肝曲至盲肠的侧腹膜，分离结肠系膜，然后做 Kocher 切口，将十二指肠、胰等翻向左侧（图 11-30），则可显露下腔静脉及腹主动脉，切开肾周筋膜显露肾血管，将右肾静脉向上牵拉，更好显露右肾动脉瘤（图 11-31）。然后根据动脉瘤的部位和类型，肾血管分别采用不同的重建方式（图 11-32、33）。

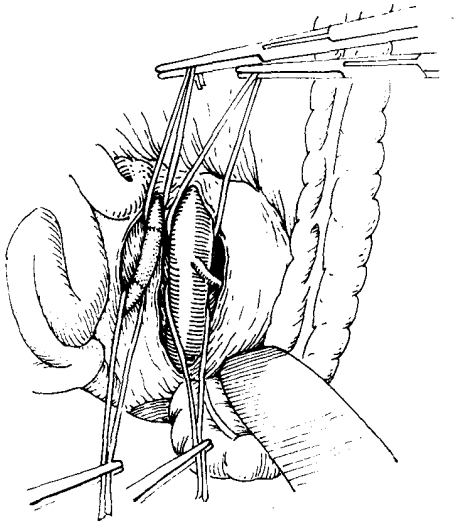

图 11-28 切除肠系膜上动脉瘤，用倒转的自体大隐静脉间置于肠系膜上动脉之间

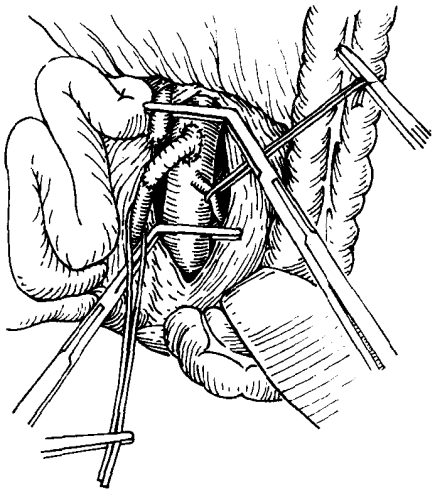

图 11-29 肠系膜上动脉瘤切除后，腹主动脉与肠系膜上动脉人造血管移植

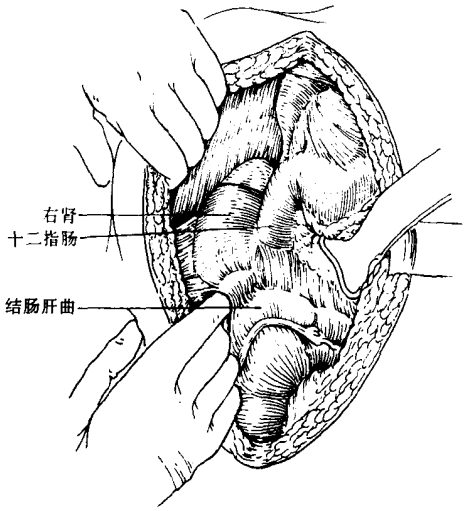

图 11-30 切开结肠肝曲至盲肠的侧腹膜

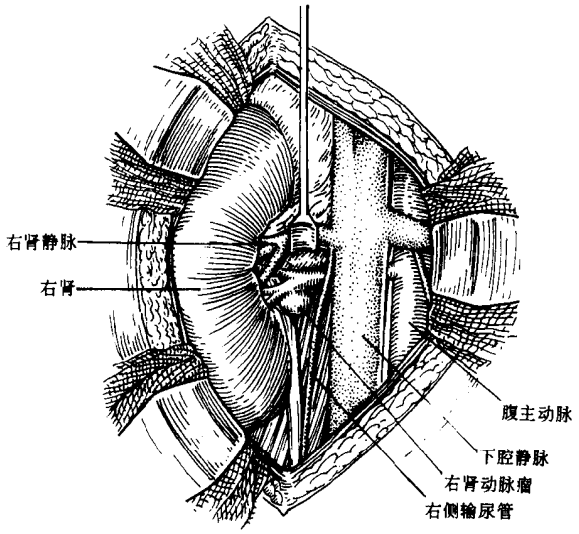

图 11-31　向上牵拉右肾静脉，显露右肾动脉瘤

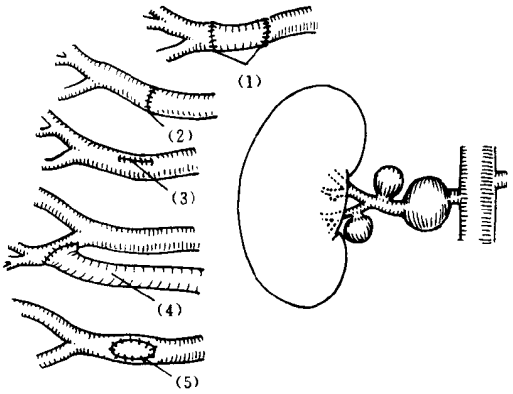

图 11-32　不同部位肾动脉瘤切除后，血管重建手术方式

(1) 动脉瘤切除后，血管间置　(2) 动脉瘤切除后，肾动脉端端吻合术　(3) 动脉瘤切除后，肾动脉修补术　(4) 动脉瘤切除后，人造血管腹主动脉旁路手术　(5) 动脉瘤切除后，补片成形术



图 11-33　肾动脉分叉处肾动脉瘤及切除后血管重建方式

左肾动脉瘤的显露：左肾血管的显露方法与右肾相同。切开侧腹膜，将内脏包括左结肠、脾、胰体尾翻向右侧（图 11-34），切开后腹膜及肾周筋膜，将左肾静脉向上牵拉，清楚显露左肾动脉瘤（图 11-35）。其切除及肾动脉重建与右侧相 同。如为肾内动脉瘤可做肾部分切除，不得已时可做全肾切除。

【术中可能发生的意外和错误及其预防】

1. 损伤大血管引起大出血　其为本手术的最大危险，由于各大血管合并有动脉硬化或操作不慎，解剖不清，分离显露易致损伤破裂，引起大出血。预防的关键是仔细辨认各血管的解剖行径，并从其外膜平面解剖分离。一旦破裂可用手指压迫，吸尽积血，看清破口，予以修补。

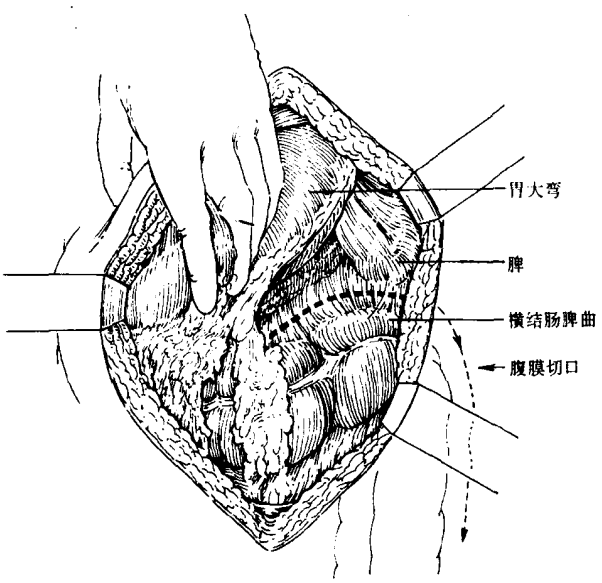

图 11-34　自结肠脾曲至乙状结肠上段切开侧腹膜

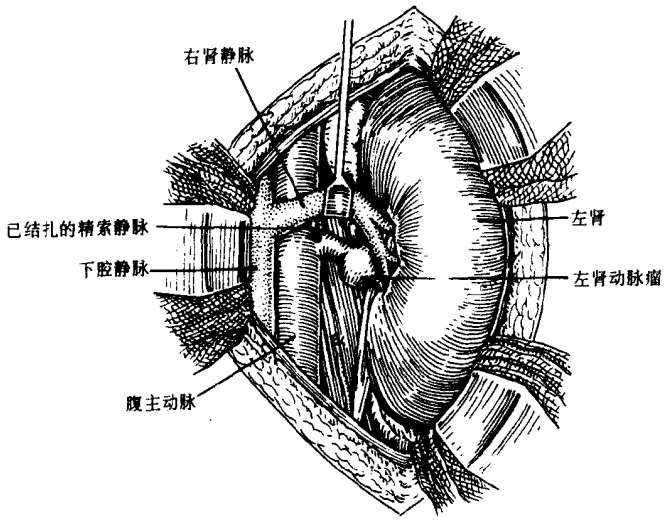

图 11-35　向上牵拉左肾静脉，显露左肾动脉瘤

2．损伤毗邻的重要组织结构　各内脏动脉毗邻诸如肝、胰、脾、结肠等重要组织，稍有不慎，随时可能损伤。防止损伤的关键是应熟悉并仔细分辨邻近各重要组织，分离解剖时加以保护。手术操作应轻柔。一旦损伤应进行对应处理。

3．内脏缺血性损害　因手术直接涉及各内脏动脉，对此问题应尤加重视。致使内脏缺血性损害的主要原因：①阻断该动脉或腹主动脉的时间太长；②损伤已形成的侧支循环；③术中低血压；④移植物血栓形成。预防关键：①操作轻柔迅速，避免过长阻断血流；②术中维持血压稳定；③小心保存侧支循环；④在动脉阻断后，尤其涉及到肾动脉时，应快速静脉滴注甘露醇20～40g，速尿20～40mg，减少肾并发症的发生。

【术后处理】

1．术后应严密监护循环系统状况，如血压、心率及病人的一般情况，以了解有无腹内出血的并发症。

2．严密观察腹内脏器功能情况，特别注意手术脏器的功能。如腹腔动脉瘤切除血管重建时，应了解肝、脾情况；肠系膜上动脉瘤切除，应了解肠道功能情况；肾动脉瘤切除应了解肾功能状况。

3．术后常规静脉滴注低分子右旋糖酐500ml，1次/d，共7天。肠功能恢复后可口服肠溶阿斯匹林100mg，1次/d，3～4周。

4．术后用预防性抗生素3～5天。

附：内脏动脉栓塞术

内脏动脉栓塞术为近年来新发展的一种治疗内脏动脉瘤的有效方法。自1976年Walter首次成功应用肝动脉栓塞治疗肝活检所引起的胆道大出血后，已成为治疗某些动脉瘤及其并发出血尤其是肝动脉瘤或侧支循环丰富脏器动脉瘤的首选方法。但不适合于肠系膜动脉瘤。其方法为采用Selding穿刺股动脉插管术，将导管插入内脏动脉进行造影，了解动脉瘤所在部位、大小、侧支循环情况，以确定栓塞治疗。将导管头端置于动脉瘤近端动脉，用手推76%泛影葡胺或其他造影剂，了解导管位置，然后经导管快速推入栓塞材料如明胶海绵、无水酒精、不锈钢圈等。栓塞后再行动脉造影。如不再显示动脉瘤，造影剂无外渗，表明栓塞成功，可撤去导管。穿刺部位压迫止血5～10分钟。术后应观察有无再出血，随访动脉瘤情况。内脏动脉栓塞成功率为76%。栓塞成败固然与栓塞材料及栓塞技术有关，但更为重要的是病人的临床状况，内脏动脉解剖，特别是和所供应器官的关系以及动脉瘤的特殊几何图形等。内脏动脉栓塞可引起腹痛、发热、SGPT升高，对症处理可很快缓解。严重并发症如胆囊、胃及肝坏死，肝脓肿，败血症以及误栓肠系膜血管致肠坏死等甚为罕见。内脏动脉栓塞需要特殊设备和熟练技术，应用受到一定限制。

（陈福真）

第三节　肾血管性高血压血管重建手术

【概况】

肾动脉狭窄，肾脏因缺血导致肾素分泌增加，引起高血压。病因有动脉粥样硬化、纤维肌肉增生和大动脉炎，在国内尤以后者多见。

对药物治疗无效者，血管重建手术是肾血管性高血压的选择性治疗措施，其目的是：①纠正高血压；②保护和恢复肾功能。肾动脉完全闭塞或肾脏严重萎缩则选择肾切除术。

血管重建术有多种，可根据病因、病变范围、病变程度、病人条件及技术水平选择肾动脉血管移植术、脾-肾动脉吻合术、肾动脉内膜切除术、肾动脉-腹主动脉再植术、自体肾移植术等。

虽然经皮腔内血管成形术（PTA）可作为开放性手术的替代手术，但因远期效果不佳，以及

可能产生动脉壁穿孔、栓塞等并发症，该手术应用受到限制。对不适用开放手术或开放手术前需恢复部分肾功能的病例，可选择 PTA。

一、肾动脉血管移植术

【手术适应证】

肾动脉狭窄引起肾功能障碍和肾血管性高血压，血压经常性增高，药物治疗不能缓解者。适用于大动脉炎或动脉粥样硬化所致的肾动脉狭窄，腹主动脉状况良好者。尤其适用于纤维肌肉增生型肾动脉狭窄。

通常作为右侧病变的选择性手术，在左侧，若脾动脉不适合也可选用。

【手术禁忌证】

广泛腹主动脉病变。

【术前准备】

1．水电解质及血压监护至关重要，约 1/3 肾血管性高血压病例缺少血容量 500～1500ml，术前应予以补充，否则导致术中低血压和进一步降低已经不足的肾血流灌注。

2．血沉、抗“O”、粘蛋白等检查，提示大动脉炎病变稳定。

3．停用某些抗高血压药物 2 周以上，以免影响术中麻醉或低血容量下血压的调节。若一定要用药物控制高血压，则选用 α-甲基多巴，因其与麻醉药联合应用时对血流动力学影响小。

4．腹部手术的一般术前准备。

【麻醉】

全麻低温（31～32℃）或硬脊膜外麻醉。

【体位】

取仰卧位，腰部垫高，头部略放低。

【手术步骤】

1．切口选择　依不同体型和肋弓角度，取脐上 3～4 横指上腹部横切口，切口两侧延至腹直肌外缘 4cm（图 11-36），若单侧病变，非病变侧切口端止于腹直肌外缘 即可。切开皮肤、皮下，切开内、外斜肌和腹横肌，横断腹直肌及前后鞘，剪开腹膜，切断圆韧带进入腹腔。

2．暴露右肾动脉　沿十二指肠第二段外侧切开后腹膜，将十二指肠和胰头翻向左侧，将肝脏向上、结肠肝曲向下牵拉，显露肾门（图 11-37）。结扎横断肾上腺静脉，用牵引带或静脉拉

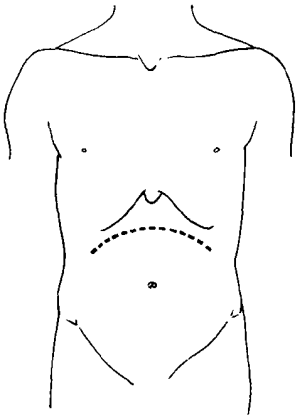

图 11-36　切口选择

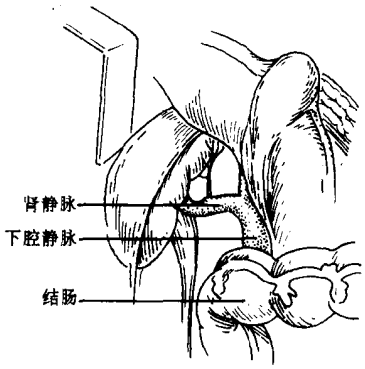

图 11-37　显露肾门

钩将肾静脉和腔静脉拉开，显露位于其深部的肾动脉（图 11-38）。

有时狭窄部位难以被肉眼观察检出，可用消毒听诊器听诊或（和）血流测定。

3. 显露左肾动脉　沿降结肠旁沟和结肠脾曲剪开侧腹膜，将降结肠和结肠脾曲向下向内牵拉，此时可显露胰尾，将其上翻。在肾门处解剖左肾静脉，结扎横断左肾上腺静脉和精索内静脉（或卵巢静脉），牵开左肾静脉，即可显露其后面的肾动脉。（图 11-39）。

4. 解剖分离肾动脉和腹主动脉　剔除肾动脉和腹主动脉周围的疏松组织，遇淋巴管要结扎。至少结扎横断 1～2 根腰动脉，游离腹主动脉，注意避免损伤肠系膜上、下动脉（图 11-40）。

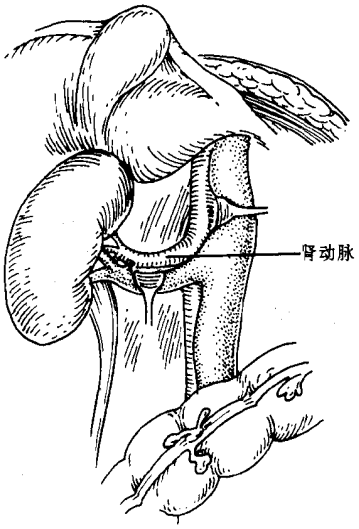

图 11-38　牵开肾静脉和下腔静脉显露右肾动脉

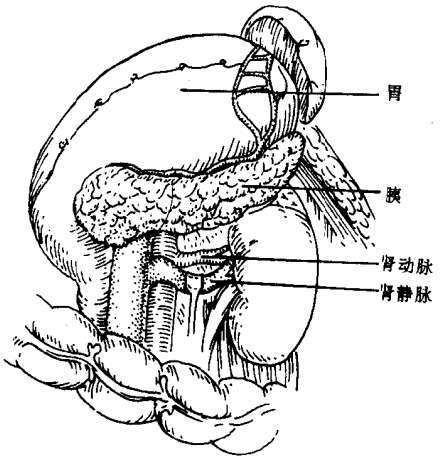

图 11-39　将胃和胰腺上翻，牵开肾静脉，显露左肾动脉

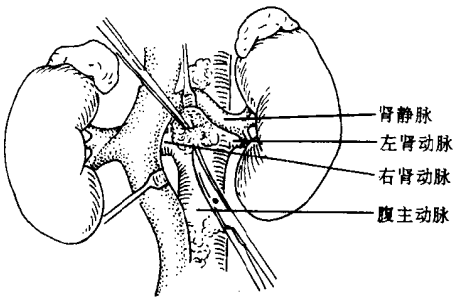

图 11-40　解剖分离肾动脉和腹主动脉

5. 选择髂内动脉或大隐静脉作为旁路移植血管，后者要有适当的长度。截取的大隐静脉长度应是计划移植旁路血管长度的 1.5 倍（图 11-41），标明其离心端，准备与腹主动脉吻合。

6. 在腹主动脉适当部位，用 DeBakey 钳钳夹其前侧面，不完全阻断上下血流，以免影响肠系膜动脉和对侧肾动脉血供。卵圆形切除腹主动脉壁，其直径略大于移植血管腔(图 11-42)。

7. 将移植血管口剪成斜面，同上述切口用 6-0 尼龙线连续或间断吻合（图 11-43）。吻合完成后，在移植 血管的另一端用 bulldog 夹钳夹，开放吻合口血流，让移植血管自然横过腔静脉，截取适当长度。

8. 横断肾动脉（图 11-44），近端结扎，远端（近肾端）用 bulldog 夹钳夹，与移植血管 6-0 尼龙线端端吻合（图 11-45）。

9. 人造血管也可用作旁路移植，但长期效果差。若应用人造血管，宜先吻合肾动脉端，人造血管应放置在腔静脉后（图 11-46）。

10. 若双侧病变可用 Y 形人造血管旁路移植（图 11-47）。

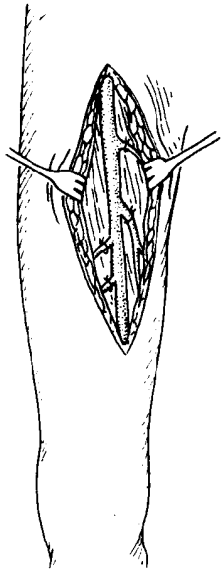

图 11-41 结扎各属支后，截取大隐静脉

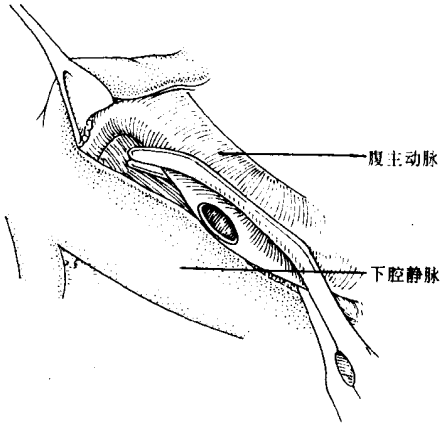

图 11-42 卵圆形切除腹主动脉壁

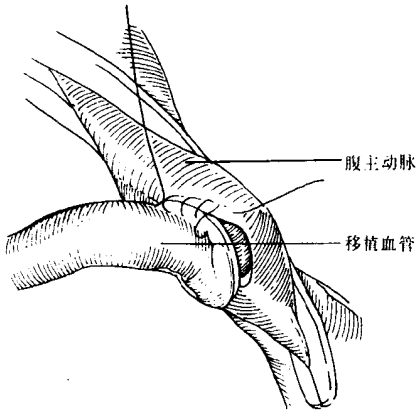

图 11-43 移植血管和腹主动脉壁切口端侧吻合

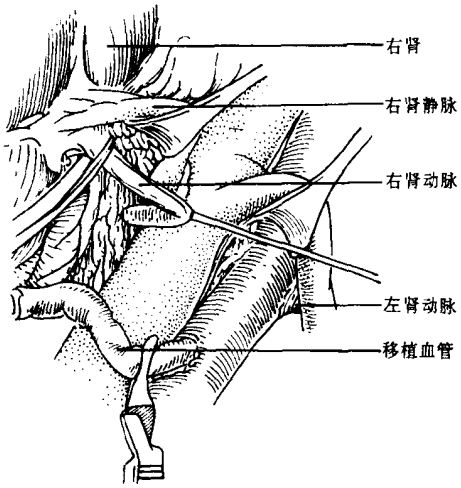

图 11-44 显露左右肾动脉

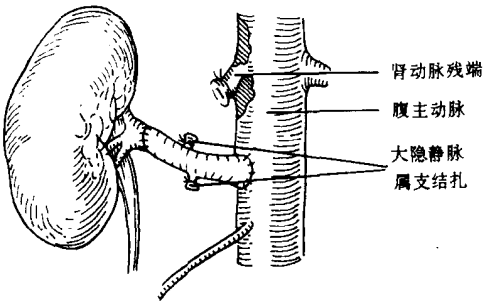

图 11-45 大隐静脉移植术后

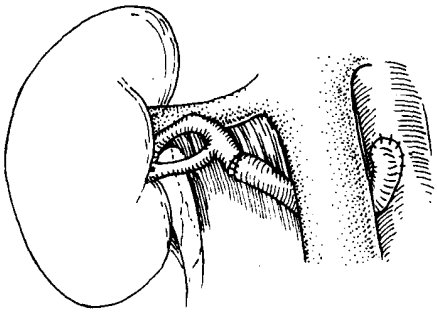

图 11-46 人造血管移植术后注意移植血管置腔静脉后

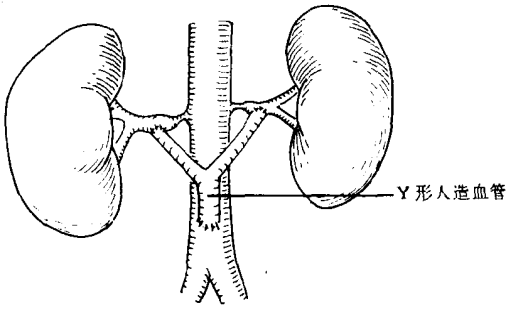

图 11-47 双侧病变 Y 形人造血管旁路移植

【术中可能发生的意外和错误及其预防】

1. 大血管损伤 在解剖腹主动脉、肾动脉或吻合时，可能引起大血管损伤。术中要暴露清晰，止血满意。分离血管时动作要轻柔，拟做吻合血管的远端，一定要有良好的血管壁，对避免血管栓塞有良好作用。

2. 重要脏器的损伤、梗塞 在肾动脉重建时，由于手术范围较大，经腹操作复杂，可能造成脏器如肝脏、脾脏、胰腺、肠等机械性损伤。

在动脉吻合时，可能引起肠系膜上动脉、肠系膜下动脉或其他分支动脉栓塞，引起相应脏器梗塞，主要为小肠坏死。

在手术操作时，动作应轻柔，避免过长时间阻断动脉和对血管的机械性损伤，防止内膜破坏，血栓形成。

3. 移植物血栓形成 主动脉-肾动脉桥样移植物血栓形成，在自体静脉如髂静脉作移植物时，发生率为8%，而人造物作移植物则高于8%。当自体静脉直径小于4mm，人造物直径小于6mm，不适宜于肾血管主干重建，小直径的动、静脉可用于分支血管的重建。

手术前后血液实验室检查指标无变化或再度升高应疑有移植物急性阻塞需做彩色超声检查，MRA或动脉造影（包括DSA）确诊，一旦明确诊断可采用药物溶栓治疗，必要时应立即手术探查，根据术中发现作相应处理。

【术后处理】

1. 随访血压 手术有效，血压通常在数月内逐渐下降至正常。若术后血压明显下降，应警惕出血。术后血压过高，不利于吻合口愈合，应给予降压药物。为防止出血，术后近期不用抗凝药物。

2. 胃肠减压和静脉输液 可防止因腹膜后广泛解剖所导致的肠麻痹。

3. 肾脏缺血所致急性肾功能衰竭 术中充分补液和静脉滴注甘露醇，轻巧的手术操作，限定肾脏缺血时间（30分钟内），维持满意的血压，对防止术后急性肾功衰竭都很必要。术后密切随访尿量和血肌酐水平，测定中心静脉压和肺动脉楔压，以控制水和电解质摄入。

二、脾-肾动脉吻合术

【手术适应证】

同肾动脉血管移植术。适用于左肾肾动脉狭窄。

【术前准备】

1. 选择性腹腔动脉造影，侧位片显示腹腔动脉开口，以确定该处无狭窄部位、范围。

2. 其他同肾动脉血管移植术。

【麻醉】

全麻低温（31～32℃）或硬脊膜外麻醉。

【体位】

取仰卧位，腰部垫高，头部略放低。

【手术步骤】

1. 上腹部横切口同肾动脉血管移植术。

2. 沿结肠脾曲和降结肠旁沟剪开侧腹膜。将降结肠和结肠脾曲向下向内牵引，即可显露位于切口上方的胰尾。将胰尾上翻即看到脾静脉横向贴在胰腺后下方，在脾静脉后上方可扪及脾动脉。自肾门剪开Gerotar筋膜，解剖游离肾静脉，将其牵开，即显露肾动脉（图11-48）。

3. 解剖脾动脉达胰腺小分支，结扎横断 脾动脉，在起始部结扎横断左胃网膜动脉，解剖肾动脉全长（图 11-49）。

4. 脾动脉近端用 bulldog 夹钳夹，远端（脾端）钳夹横断，残端结扎加缝扎。应用冠状动脉扩张器扩张脾动脉，使管径和肾动脉相称（图 11-50）。

5. 肾动脉远端（近肾端）用 bulldog 夹钳夹，近端狭窄段外双重结扎后，在结扎线远端横断肾动脉（图 11-51）。

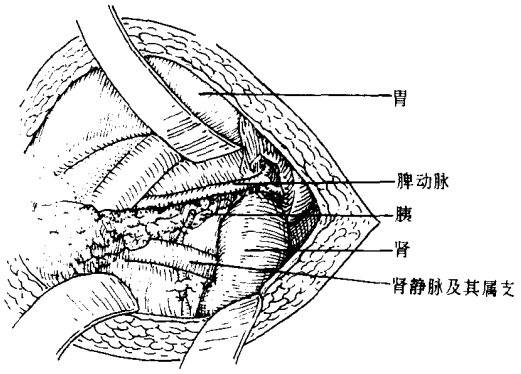

图 11-48 将胃、胰上翻，先显露肾静脉，结扎其肾上腺静脉及精索静脉属支，牵引开肾静脉才能显露肾动脉

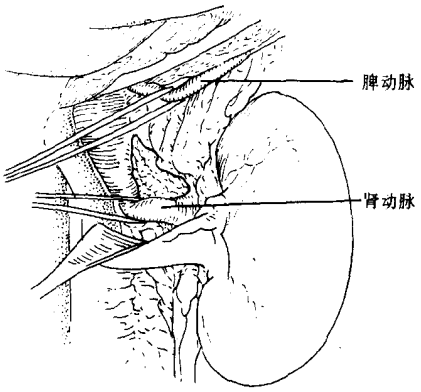

图 11-49 解剖分离脾动脉和左肾动脉

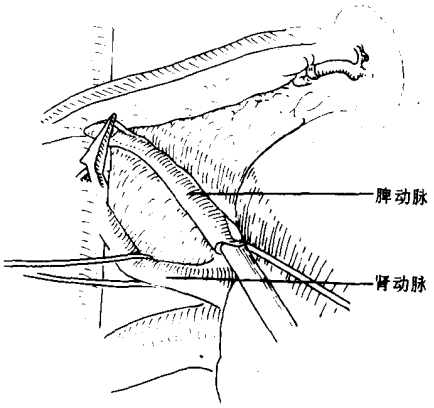

图 11-50 横断脾动脉后，应用扩张器扩张其管腔

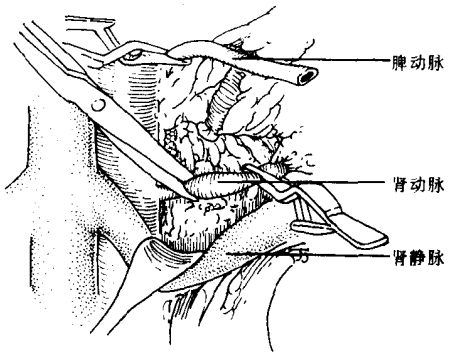

图 11-51 横断肾动脉近端

6．修整脾动脉至适当长度，用 5-0 尼龙线与肾动脉做连续或间断端端吻合（图 11-52）。逐层关闭切口。

【术后处理】

同肾血管移植手术。

三、肾动脉内膜切除术

【手术适应证】

动脉粥样硬化引起肾血管性高血压病变局限者也可选用肾动脉内膜切除术。动脉粥样硬化病变通常影响腹主动脉、肾动脉开口及近端 1～2cm 范围。

【术前准备】

同肾动脉血管移植手术。

【麻醉】

全麻低温（31～32℃）或硬脊膜外阻滞。

【体位】

取仰卧位，腰部垫高，头部略放低。

【手术步骤】

1．切口选择，取腹正中切口，自剑突至耻骨联合（图 11 -53）。

2．用纱布垫将小肠包裹保护好，推向右侧切口外。在腹主动脉表面纵行切开后腹膜，显露腹主动脉（图 11-54）。

3．在腹腔动脉和肠系膜上动脉起始部之间游离腹主动脉，切断膈肌脚有利于该段血管游离。先解剖腹主动脉表面的神经淋巴组织，腹主动脉后侧壁可用手指钝性剥离（图 11-55）。

4．牵引肾静脉和下腔静脉，必要时可横断肾上腺静脉，充分显露和解剖左右肾动脉，可用手触及粥样斑块的终端 。在肠系膜上动脉上方和肠系膜下动脉下方，分别用无损伤血管钳钳夹腹主动脉，同时用无损伤血管钳分别钳夹肠系膜上动脉及左、右肾动脉粥样斑块外侧。至此血流完全阻断。在肠系膜上动脉根部左侧纵行切开腹主动脉 8～10cm（图 11-56）。

5．用剥离器剥离腹主动脉内膜，该内膜与血管中层分界明显，容易剥离。下端在斑块及内膜最薄处，上端在肠系膜上动脉开口上方，用剪刀环状横断内膜上下端（图 11-57）。

6．钳夹内膜往外牵拉，并拉开左肾动脉开口，将肾动脉血管中层逐渐向内推离，同时将肾动脉内膜牵拉剥出（图 11-58）。同法处理对侧。

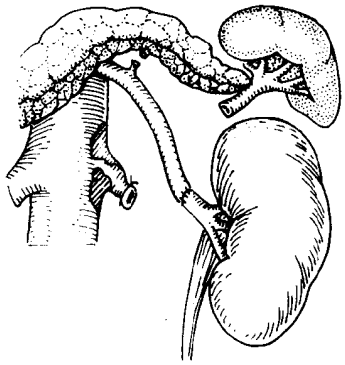

图 11-52 脾肾动脉端端吻合

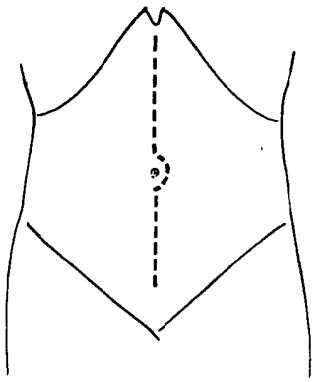

图 11-53 切口选择

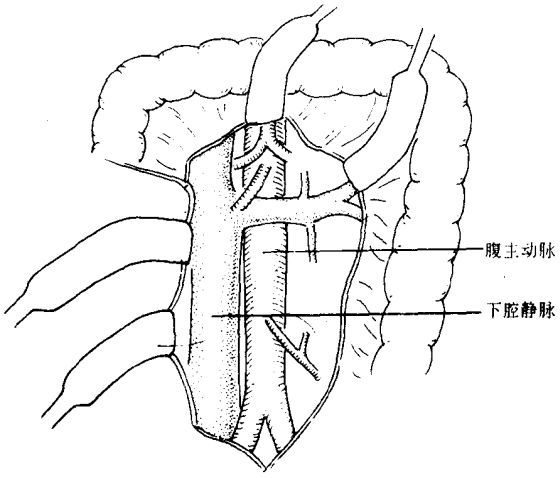

图 11-54 切开后腹膜显露腹主动脉

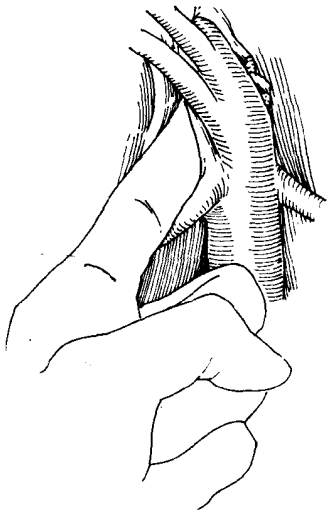

图 11-55 手指钝性分离腹主动脉后侧壁

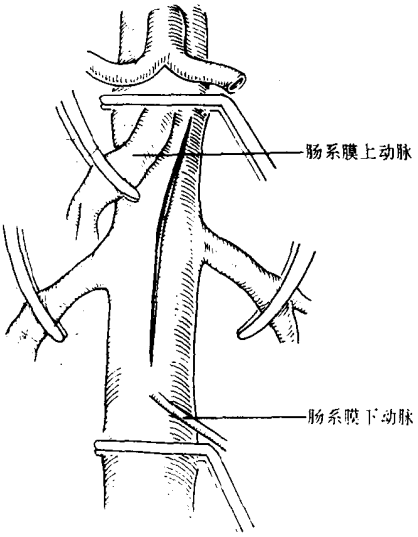

图 11-56 纵形切开腹主动脉前壁

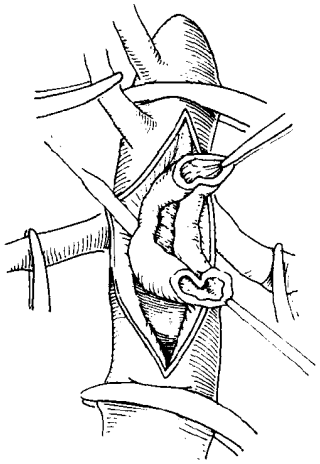

图 11-57 剥离腹主动脉内膜

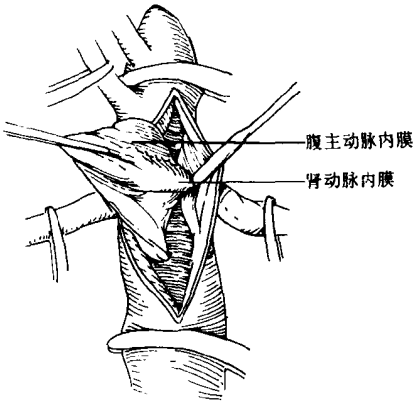

图 11-58 将肾动脉内膜牵拉剥出

7. 移去内膜后，血管腔内应用肝素盐水溶液冲洗，任何脱落的内膜碎片应冲洗干净。然后用3-0尼龙线连续缝合关闭动脉切口。手指挤压和术中动脉造影可检查肾动脉内膜是否切除完全。目前B超Doppler血流测定可替代术中动脉造影。

术中肾脏缺血很少超过15～20分钟，若持续时间过长则要每隔15分钟直接经肾动脉间断灌注120ml、4℃冷盐水溶液（1000ml乳酸林格氏液+2 500U肝素+8.4%碳酸氢钠15ml）。可保护肾脏持续缺血50～60分钟。

【术后处理】

同肾动脉血管移植手术。

四、肾动脉腹主动脉再植术

应用于肾动脉起始部局限性狭窄，肾动脉有足够长度，且邻近腹主动脉正常，肾动脉腹主动脉再植术后能够保持血管不成角，无张力的病例。实际上这种机会不多。图11-59系手术完成情况。

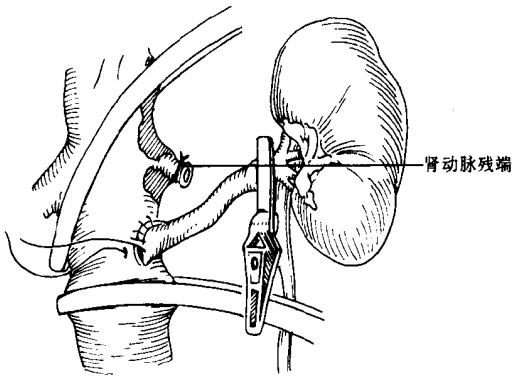

图11-59 肾动脉腹主动脉再植术

五、自体肾移植术

【手术适应证】

适用于肾动脉近端和腹主动脉在肾动脉开口处周围有较多的病变，无法进行肾动脉再植术的病例。

【术前准备】

1. 同肾血管移植手术。

2. 动脉造影证实髂内动脉通畅。下肢动脉压高于上肢者手术效果好。

3. 阴部备皮。

【麻醉】

硬脊膜外麻醉或全麻低温（31～32℃）。

【体位】

半斜位，患侧抬高45℃。

【手术步骤】

1. 手术切口自十二肋缘下向前向下经髂前上棘内侧三横

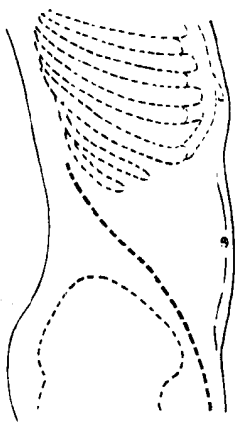

图11-60 切口选择

指直达耻骨上三横指（图 11-60）。切开皮肤、皮下、腹壁肌肉。结扎横断腹壁下血管，达腹膜后间隙。

2. 先在切口上方操作，将后腹膜及腹腔内脏向上向内牵拉，打开 Gerota 筋膜，游离肾脏（图 11-61）。

3. 在肾门处解剖肾动、静脉。结扎横断肾上腺静脉（在左侧还要结扎横断精索静脉或卵巢静脉），游离肾静脉直至腔静脉边缘。游离肾动脉全长，直至显示狭窄部位。游离输尿管（图 11-62）。

4. 手术移至切口下方，将后腹膜向内侧牵拉，暴露同侧髂血管。先解剖髂内动脉，遇淋巴管要结扎，结扎横断动脉分支，游离髂内动脉 4～5cm（图 11-63）。近端置无损伤夹，远端钳夹横断（图 11-64），残端结扎加缝扎。髂内动脉用肝素溶液冲洗备用。

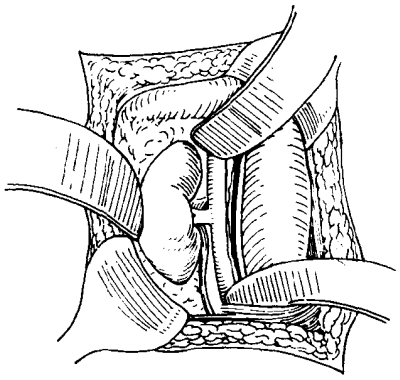

图 11-61 游离肾脏，Gerota 筋膜已剥离

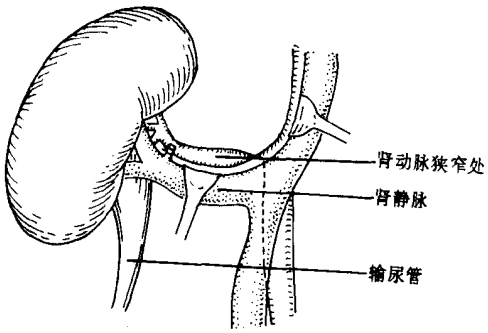

图 11-62 游离肾动、静脉全长及输尿管

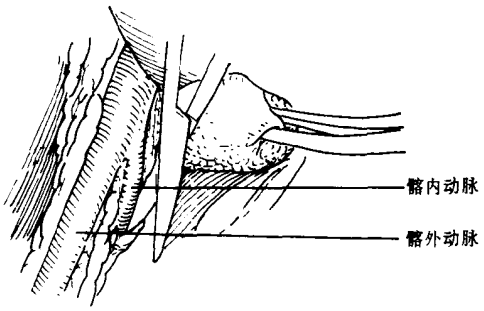

图 11-63 游离髂内动脉

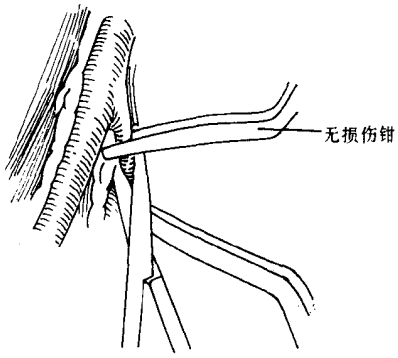

图 11-64 横断髂内动脉

5．同法解剖髂外静脉 5～6cm，达 3/4 以上周径。用 DeBakey 钳钳夹其前侧面，卵圆形切除静脉壁，其周径与肾静脉腔相适应（图 11-65）。肝素溶液冲洗备用。

6．用两把血管钳分别钳夹肾动脉狭窄处远端和肾静脉远端（腔静脉端），横断肾动、静脉，残端分别结扎及缝扎（图 11-66）。

7．将肾脏移至切口外，用 4℃灌注液连续灌注（自肾动脉灌进、肾静脉流出），直至肾表面呈均匀浅灰白色，肾静脉流出液澄清为止（图 11-67）。为防止输尿管（不横断）表面血管的血液流入肾脏，可用无损伤钳钳夹输尿管上段。

8．血管吻合　将肾脏装入冰袋。静脉在下，动脉在上，让肾脏横卧在切口下方外侧缘准备做血管吻合。以 5-0 尼龙线进行肾静脉和髂外静脉端侧连续缝合（图 11-68）。而后进行肾动脉和髂内动脉端端 5-0 尼龙线间断或连续缝合（图 11-69）。吻合前注意修整动脉长度，以免吻合后血管扭曲压迫。吻合完毕去除输尿管无损伤钳，同时开放肾动、静脉，恢复肾脏血流。

9．理顺输尿管走向。

10．原肾窝和髂窝置引流，逐层关闭切口。

11．若有 2 支肾动脉或异位肾动脉，可根据具体情况，做血管吻合。

（1）两支肾动脉合并后，再与髂内动脉吻合（图 11-70）。

（2）2 支肾动脉分别和髂内动脉 2 分支吻合（图 11-71）。

（3）2 支肾动脉分别做肾动脉-髂内动脉端端吻合，肾动脉-髂总（或髂外）动脉端侧吻合（图 11-72）。

（4）异位肾动脉和肾动脉主干端侧吻合（图 11-73）。

（5）若髂内动脉不能应用，也可做肾动脉-髂外动脉端侧吻合（图 11-74）。

【术后处理】

1．术后 48 小时左右去除引流物。

2．术后 3 个月随访静脉尿路造影以了解移植肾功能。

3．其他同肾血管移植术。

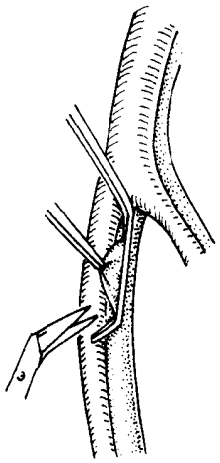

图 11-65　卵园形切除髂外静脉壁

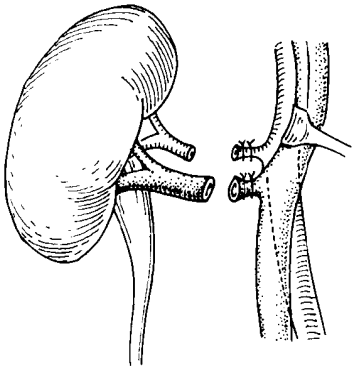

图 11-66　横断肾动、静脉

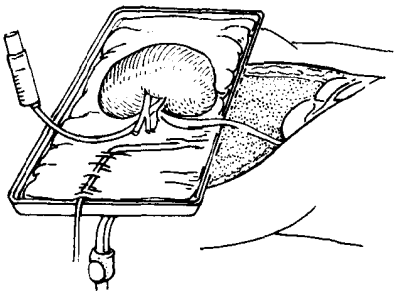

图 11-67 连续灌注肾脏

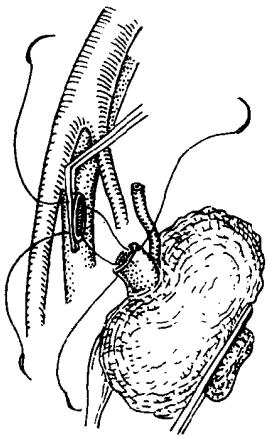

图 11-68 肾静脉和髂外静脉端侧吻合

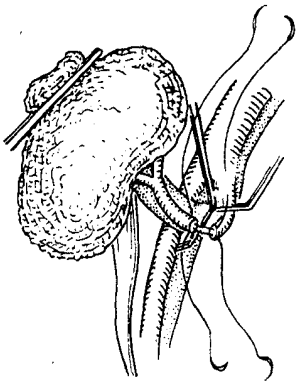

图 11-69 肾动脉和髂内动脉对端吻合

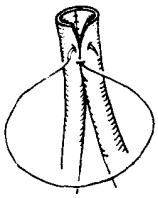

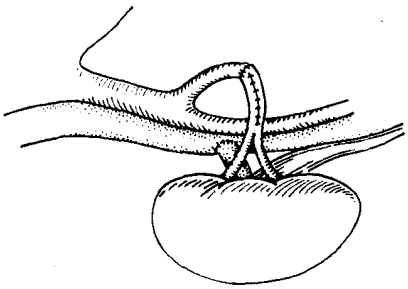

图 11-70 两支肾动脉合并后与髂内动脉吻合

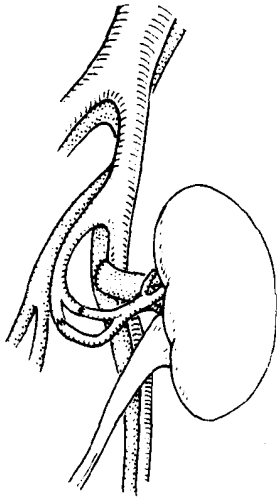

图 11-71 肾动脉分支和髂内动脉分支分别吻合

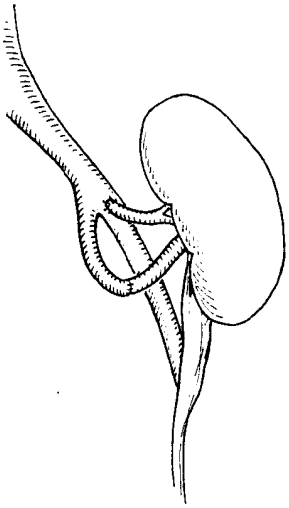

图 11-72 肾动脉分支分别和髂总、髂内动脉吻合

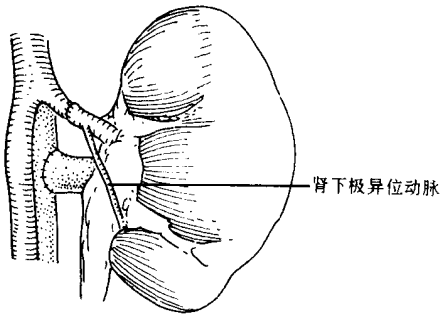

图 11-73 异位肾动脉和肾动脉主干吻合

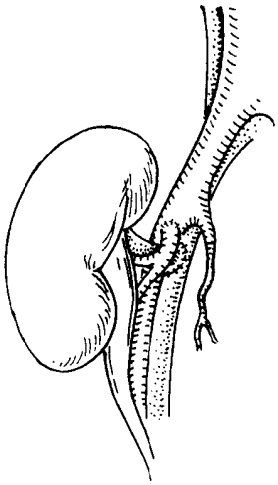

图 11-74 肾动脉髂外动脉吻合

（张永康）

主要参考文献

1. 兰锡纯. 肠系膜上动脉供血障碍. 见：兰锡纯. 主编. 心脏血管外科学（下册）. 北京：人民卫生出版社，1984. 236～246.
2. 陈福真，吴肇光. 内脏动脉瘤的诊断与治疗. 中华外科杂志，1990，28：604.
3. 候瑛，陈福真. 内脏动脉瘤的诊断和治疗进展. 国外医学·外科分册，1995，22：18.
4. 陈福真，冯友贤. 内脏动脉瘤. 见：石美鑫，熊汝成，李鸿儒，等. 主编. 实用外科学（上册）. 北京：人民卫生出版社，1992. 911～913.
5. 熊汝成，缪廷杰. 肾血管性高血压. 见：冯友贤. 主编. 血管外科学. 上海：上海科学技术出版社，1980. 410～437.
6. Stoney RJ. Visceral artery syndromes and reconstructions. Surg Clin North Amer, 1979, 59:639.
7. Ehrenfeld WK, Qvarfordt PG, Stoney RJ. Surgical techniques for visceral artery revascularization. In: Greenhalgh

R M. eds. Vascular Surgical Techniques. Butterworths Robert Hartnoll Ltd, 1984, 85～91.

8. Bergan JJ. Visceral ischemic syndromes: Obstruction of the superior mesentericartery, celiac axis and inferior mesenteric artery. In: Sabiston JR. eds. Textbook of surgery. 14th ed. Philadelphia: W B Saunders Co, 1991. 1650～1654.
9. Hershey FB, Calman CH, Operations on the abdominal visceral arteries. In: Hershey FB, Calman CH. eds. Atlas of vascular surgery. ed5. London: The C B Mosby Co, 1973. 273～286.
10. Bergan JJ. Surgical treatment of chronic visceral arterial insufficiency. In: Bergan JJ. Yao J S T. eds. Techniques in vascular surgery. Orlando: Fla Grune and Stratton inc, 1980, 109～114.
11. Taylor JR. The management of visceral ischemic syndromes. In: Rutherford RB. eds. Vascular surgery. ed4. Philadelphia: WB Sunder Co, 1995. 1267～1321.
12. Stanley JC. Splanchnic artery aneurysms. In: Rutherford RB. Eds. Vascular surgery. ed2. Philadelphia: W B Saunder Co, 1984. 798～811.
13. Sabiston J. Visceral arterial aneurysms. In: Sabiston JR. eds. Textbook of surgery. 14th ed. Philadelphia: W B Saunders Co, 1991. 1564～1566.
14. Wolf RK, Carmichael PA, Clark JH. Celiac artery aneurysmectomy with pancreatectomy. J V ascular Surgery, 1986, 3: 817.
15. DeBakey ME, Cocley DA. Successful resection of mycotic aneurysm of superior mesenteric artery: case report and review of the literature. Am Surg, 1953, 19: 202.
16. Stanley JC, Whitehouse WM. Renal artery aneurysmectomy. In: Bergan JJ, Yao JST. eds. Operative techniques in vascular surgery. N Y Grune & Stratton Inc, 1980. 89～98.
17. Walter JE. Successful transcatheter embolism control of massive haemobilia secondary to liver biopsy. Am J Radiol, 1976, 127:847.
18. Stanley JC, Zelenoch GB. Splanchnic artery aneurysms. In: Rutherford RB. ed. Vascular surgery 4th ed. Philadelphia: WB Sunder Co, 1995. 1139～1124.
19. Strsffon RA. Correction of renal artery stenosis. In: Hinman JF. Atlas of urologic surgery. pliladelphia: W B Saunders Company, 1989. 727～745.
20. Deab RH. Bypass and endarterectomy for renovascular hypertension secondary to atherosclerosis. In: Erenst CB, Stanley JC. Current therapy in vascular surgery. B C Decker Inc, 1987. 346～379.
21. Ehrenfeld WK, Qvarfordt PG, Stoney RJ. Surgical techniques for renal artery revascularization. In: Greentralgh RM. eds. Vascular surgical techniques. London: Butterworths, 1984. 91～97.
22. Dean RH. Surgical management of renovascular disorders. In: Rutherford RB. eds Vascular surgery. 3rd ed. philadel phia: W B Saunders Company, 1984. 1100～1190.
23. Dean RH. Surgery for renovascular hypertension. In: Bergan JL, Yao JSI. eds. Operative techniques in vascular surgery. New York: Grune and Stration Inc, 1980. 81～102.
24. Crane C, Warren R. Renal artery reconstruction for stenosis. In: Crane C, Warren R. eds. Procedures in vascular surgery. Boston: Litter Brown an Company, 1976. 137～145.
25. Hershey FE. Renovascular hypertension. In: Hershey FB, Calman CH. eds. Atlas of vascular surgery. 3rd de. London: C V Mosby Company, 1973. 287～304.

第十二章　腹主动脉瘤切除术

【概况】

腹主动脉瘤是严重威胁生命的最常见动脉瘤，在国外60岁以上的人群发生率达2%～4%。虽然对其早有认识，但直至1951年由Dubost首例成功切除腹主动脉瘤应用同种异体主动脉移植。1956年5月董方中以同样的方法成功治疗一例损伤性腹主动脉瘤。Estes（1950）分析102例无症状的腹主动脉瘤的自然病程，可存活一年者仅有67%，其中63%死于动脉瘤破裂，存活3年者49%，而存活4年者仅占19%，本组作者的资料表明5年存活率为19.6%。Bergan（1984）综述了7组均未经手术的腹主动脉瘤500例，动脉瘤破裂的发生率为10%～63%，5年生存率为7%～36%。

腹主动脉瘤95%以上位于肾动脉水平以下，由于外科技术的进步，麻醉和监护技术的发展，人造血管移植材料的改进，围期性腹主动脉瘤手术的死亡率已从50年代的15%以上降至目前的5%左右，有的报道仅2%～3%。上海医科大学附属中山医院198例腹主动脉瘤手术死亡率为3.8%。但腹主动脉瘤并发破裂手术死亡率高达20%～45%。胸腹主动脉瘤治疗效果较差，手术死亡率为30%左右。腹主动脉瘤手术后远期疗效满意，5年生存率达72%，手术时患者年龄在70岁以下者，5年生存率可达79%，本组作者术后5年生存率为73.3%，10年生存率达67.4%。大多因动脉粥样硬化有关的并发症，而死于心肌梗死、高血压或脑血管意外等。

【手术适应证】

①凡已确诊为腹主动脉瘤的病人，均需手术切除及人造血管替代，尤其当动脉瘤增大发生疼痛更需手术。②凡动脉瘤有趋于破裂或并发破裂征象，唯一能挽救病人生命的是急症手术。③并发感染、瘤壁血栓形成伴有内脏或下肢的严重缺血以及并发主动脉肠瘘、主动脉-腔静脉瘘者均应紧急手术。

有冠状动脉闭塞的既往史，并非手术的禁忌证。

【手术禁忌证】

腹主动脉瘤本身是全身性血管病变，特别是动脉粥样硬化的一种局部表现，是一种累及多脏器的疾病。因此，应进行全面综合分析，拟定个体化的治疗方案。全身其他生命重要脏器如心、肺、肝、肾、脑等机能严重不全而无法耐受手术者；腹腔、腹壁以及全身有感染病灶存在者；患有恶性肿瘤或其他致命性疾病，估计存活不超过2年者，应视为手术的禁忌证。

【术前准备】

1．全面检查和了解病人的心、肝、肺、肾、脑等重要脏器的机能状态，确定能否胜任手术。

2．如动脉瘤的位置不明确或疑有肾动脉或肠系膜上动脉和腹腔干受累时，应做主动脉造影（包括数字减影血管造影）或MRA。

3．择期性腹主动脉瘤切除术的术前准备，除按腹部外科手术准备外，还应做肠道准备，备血。术前2小时静脉应用预防性广谱抗生素。

4．急症手术，尤其是腹主动脉瘤破裂出血的病人处于大出血伴休克状态，情况危急，抢救须争分夺秒，可在纠正或补充血容量的同时进行剖腹探查。

【麻醉】

常规硬脊膜外麻醉或全身麻醉，气管内插管。对胸腹主动脉瘤宜采用低温全身麻醉。插置桡

动脉导管可随时监测血压的变化，必要时可抽血样做血气分析，置颈内静脉和上肢静脉导管以监测中心静脉压和保证其通畅，有效的输液、输血。安放导尿管，定时观察尿量。

【体位】

取轻度头低仰卧位，以利小肠自下腹部推移至右上腹。由于人造血管移植后要查证足背动脉搏动，故在足部和小腿的下1/3要放置支架，以便检查动脉搏动。

【手术步骤】

1．肾动脉水平以下的腹主动脉瘤手术

（1）腹部正中或旁正中切口自剑突至耻骨联合的经腹途径(图12-1)，也可采用经腹膜外途径。

（2）剖腹后迅速触摸和显现腹主动脉以证实腹主动脉瘤的诊断。然后全面探查肝、胆、胰及胃肠，如发现伴有原先未估计到的病变，则视其性质而决定动脉瘤手术是否进行。属可切除的肿瘤或有症状的胆石症，可在完成动脉瘤手术，缝闭后腹膜后再加以处理。如为晚期恶性肿瘤或急性感染性疾病，应中止手术。

（3）将大网膜和横结肠推向上方，小肠移向右上侧，乙状结肠推向左下方。游离十二指肠第三、四部和十二指肠空肠曲，将之推向右上方（图12-2）。

（4）扪摸确定瘤体近端的腹主动脉，解部腹主动脉的前面及左右侧壁，不必环绕游离动脉整个周径，以免损伤腰动脉及下腔静脉。游离段长约2cm，以备安置主动脉钳，有时为了更好显露主动脉，可游离左肾静脉，用静脉拉钩向上牵开，必要时可暂时切断左肾静脉，得到在动脉瘤上方安置阻断钳的空间（图12-3、4）。

（5）游离动脉瘤远端两侧髂总动脉的前、内外侧壁，以备置阻断钳。不必全周分离以免损伤髂静脉而造成麻烦的出血。在游离髂总动脉的整个过程中，要识别和保护两侧输尿管。找出肠系膜下动脉钳夹切断分别缝扎（图12-5）。通常此动脉小而硬化，结扎后不引起乙状结肠缺血。有少数情况，此动脉粗大而为乙状结肠主要血供来源，若髂内动脉和肠系膜血管有闭塞病变时，则可能需要把此血管再植至人造主动脉上以保护结肠。

（6）阻断主动脉前，肝素（20～40mg）直接注入动脉瘤中，以便为主动脉阻断时提供下肢保护性抗凝。

（7）在动脉瘤近侧肾动脉远侧置主动脉钳阻断血流。置钳前仔细辨认肾动脉位置。并通知麻醉医生作好控制降压准备。左右髂总动脉置弯角状动脉钳（图12-6），同时快速静脉滴注20%甘露醇溶液250ml。

（8）纵行切开瘤前壁，取出瘤内积血、血栓、机化物和胆固醇样物质（图12-7），缝扎成对的腰动脉及骶中动脉开口（图12-8）。

（9）在瘤颈部主动脉做前半周环状切断，注意勿损伤下腔静脉。两侧髂总动脉同样处理（图12-9），保护髂总静脉。

（10）人造血管移植　选用直径、长度合适的PTFE或涤纶人造血管（图12-10），涤纶移植物用前需用自体血预凝。动脉瘤未累及髂总动脉时选用直型，已累及髂总动脉时应用分叉型人造血管。主动脉和人造血管主支的缝合自后壁中点开始。采用双针3-0无损伤缝线做连续外翻端端吻合（图12-11、12）。后壁应缝得深，离边缘宽些，最好能缝及腹主动脉后筋膜。缝毕，人造血管两髂支暂时用阻断钳阻断，短暂放松主动脉钳，了解吻合口有无明显漏血，若有漏血应重新阻断主动脉，用单针褥式缝合止血。移植分叉型人造血管时，应保持主干与两髂支之间的自然分叉角度，即主干宜短，因主干过长，移植后两髂支易扭曲成角影响下肢供血。

（11）用双针5-0无损伤缝线以同样方法做人造血管右髂支与右侧髂总动脉吻合（图12-13），人造血管髂支长度剪裁应适当，在吻合结束前，短暂松开主动脉钳，使可能积聚在人造血管内的气体和血凝块排出（图12-14）以免肢体发生栓塞。主动脉钳重新钳闭，完成吻合并打结。缓慢

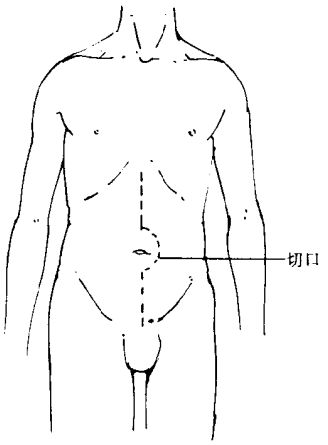

图 12-1 腹部正中切口示意图

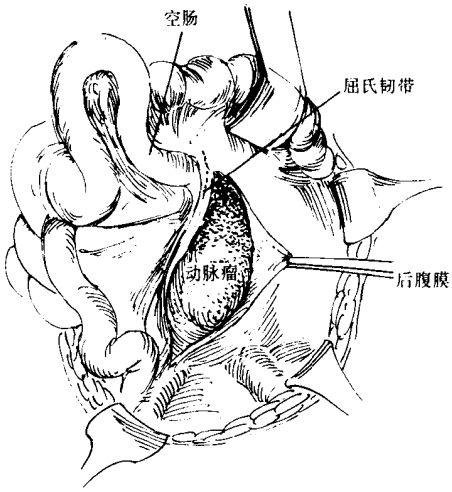

图 12-2 游离十二指肠第三、四部和十二指肠空肠曲，显露瘤近端主动脉

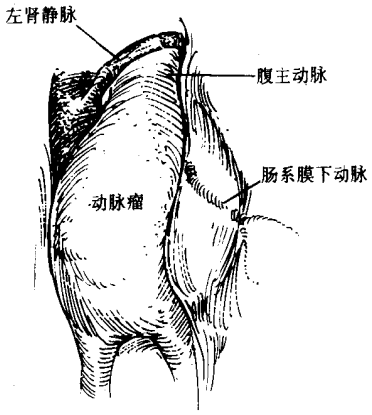

图 12-3 分离解剖左肾静脉

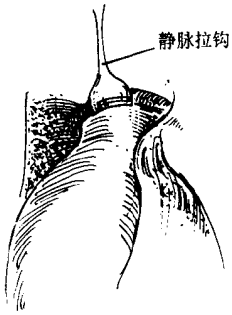

图 12-4 左肾静脉用静脉拉钩向上牵开

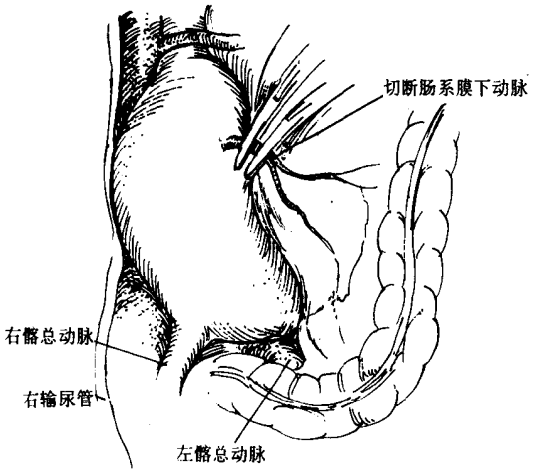

图 12-5 切断结扎肠系膜下动脉

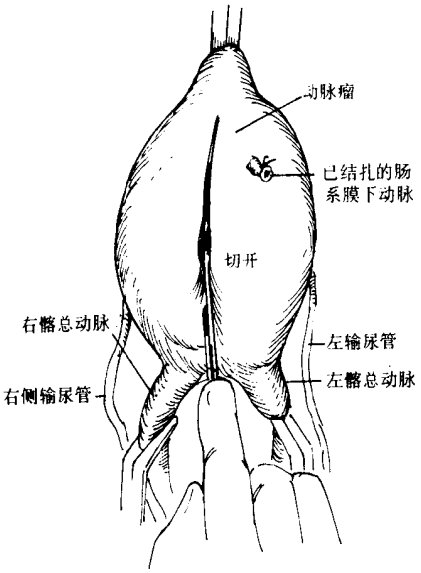

图 12-6　钳夹瘤体上方的主动脉和下方的髂总动脉后切开动脉瘤

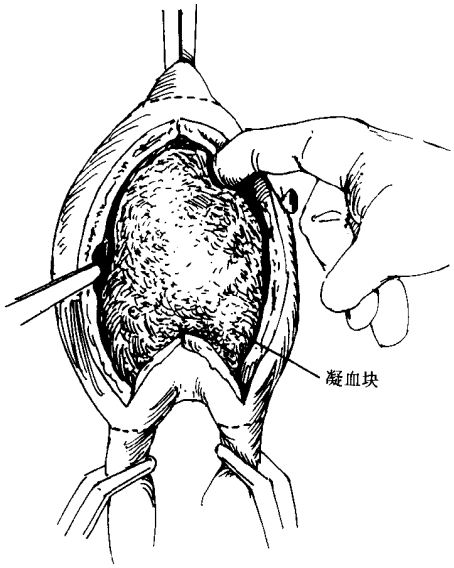

图 12-7　取出瘤内血块和胆固醇样物质

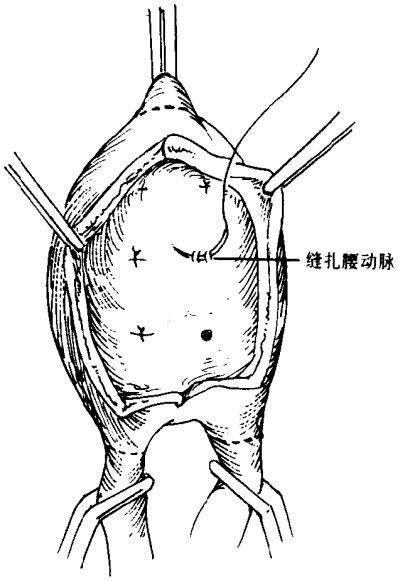

图 12-8　8字缝扎成对的腰动脉

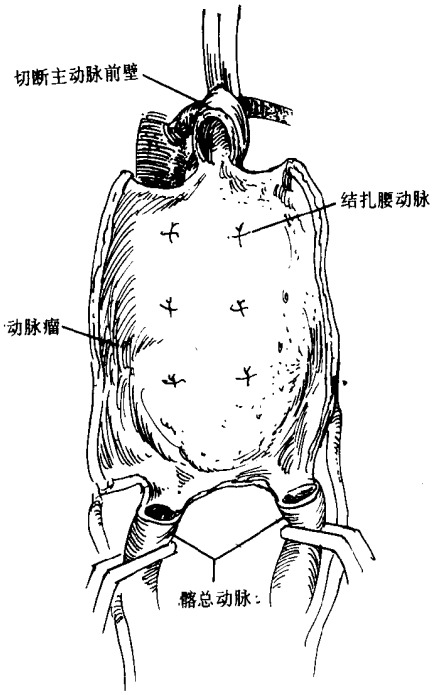

图 12-9　切断主动脉、髂总动脉前壁

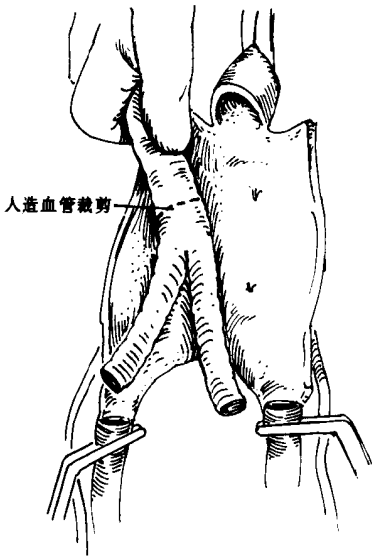

图 12-10 选择尺寸合适的人造血管

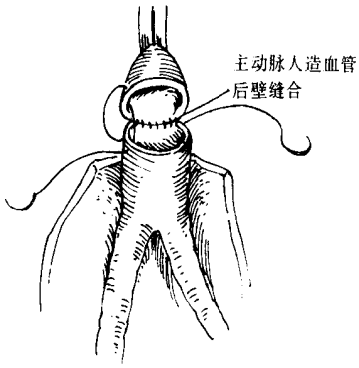

图 12-11 从后壁中点连续缝合后壁

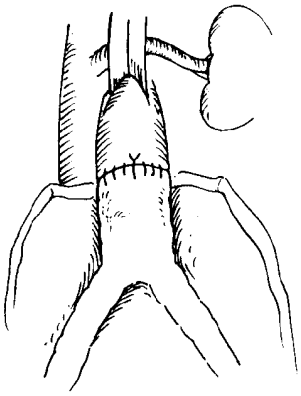

图 12-12 完成前壁连续缝合

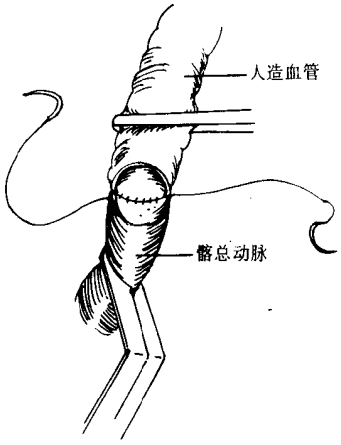

图 12-13 人造血管右髂支与右髂总动脉缝合

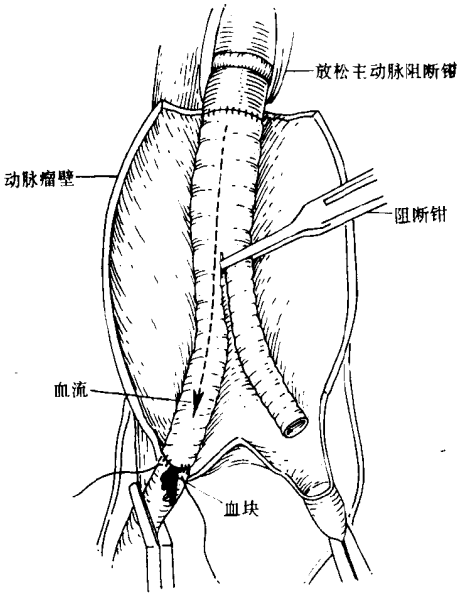

图 12-14 完成吻合前排出聚集在主动脉及人造血管内的血凝块和气体

松开和取除主动脉、髂总动脉阻断钳，同时将阻断钳呈切线位置于另一髂支的基部，以恢复缝合侧下肢的血流（图 12-15），此时需要与麻醉医师密切配合快速输液、输血维持血压稳定。

用同样方法将人造血管另一支与左侧髂总动脉吻合（图 12-16）。人造血管移植完成（图 12-17）。如髂总、髂外动脉因病变无法进行吻合时，可将人造血管的两臂经腹膜后途径与股动脉做端侧吻合（图 12-18）。

（12）若动脉瘤有足够的囊壁，可将其连续缝合包绕人造血管（图 12-19）。缝合后腹膜使瘤体及其缝线、吻合口均与十二指肠或空肠完全隔开。

（13）关腹　将小肠按原位回纳，清除血凝块清点纱布。关腹前要特别注意乙状结肠的血供是否良好。触摸股动脉或由麻醉医生触摸足背动脉，了解下肢血流灌注是否通畅，如有阻塞发生，应重新探查一侧或两侧，用 Fogarty 导管取除发现的血栓。腹壁安放减张缝线，依层关腹。

2．胸腹主动脉瘤手术　由于病变累及胸、腹主动脉及其各内脏动脉，术中应尽量缩短内脏动脉和脊髓的缺血时间。

（1）取右侧斜 60°卧位，两下肢置伸直位。

（2）做经左侧第 6 或 7 肋间隙胸腹联合切口（图 12-20）。

（3）动脉瘤切除的方式　可根据医疗条件和术者经验选用下述方式。

1）DeBakey（1966 年）等介绍的方法　先将尺寸适当的人造血管吻合于远近侧的主动脉（即胸、腹主动脉）上，血流畅通（图 12-21、22）。阻断动脉瘤上端主动脉，然后逐一将左右肾动脉、肠系膜上动脉、腹腔干先后剖出切断，并分别移植于人造血管主干或分支上，保证其通畅（图 12-23，24），也可作肾自体移植于髂窝内。最后，切断动脉瘤近远侧的主动脉，缝合残端（图 12-25）。也可切开动脉瘤，缝扎腰动脉，把瘤壁重叠缝合。该术式操作复杂，现很少采用。

2）Crawford（1974 年）方法　经腰大肌前方解剖左半结肠、肾、脾、胰体尾和胃底，并将其翻向右前方以显露胸、腹主动脉瘤的侧后方（图 12-26）。游离瘤体近、远端的主动脉及所累及的内脏动脉各分支，钳夹阻断血流。阻断胸主动脉及远侧腹主动脉或两侧髂总动脉后，于左肾动脉后侧的瘤体上做纵形切开（图 12-27、28）。将人造血管置于瘤腔内与胸主动脉做端端吻合，然后在内脏动脉相应部位的人造血管上做卵圆形开窗，并与内脏动脉进行补片状缝合。将带有肠系膜上动脉、右肾动脉和腹腔干开口的原主动脉剪成一补片缝于人造血管右前壁上（图 12-29），而左肾动脉则另做一补片缝于人造血管左侧壁（图 12-30）。吻合完毕，可将阻断钳移向下方，逐个开放已吻合的内脏动脉。必要时可以同样方法将肋间动脉和腰动脉做补片状缝合。人造血管的远端与腹主动脉或两侧髂总动脉端端吻合。完成血管重建（图 12-31）。最后将残留瘤壁缝合包绕人造血管。

本病由于病变范围广泛，手术复杂，技术要求高，手术时间长和用血量大等情况，因此，必须严格掌握手术适应证，各科医师通力协作，紧密配合进行手术，才能获得成功。

内脏如肝、肾等血管阻断时间，一般在常温下肝动脉为 15 分钟、肾动脉为 30 分钟，在低温下则可阻断 30～45 分钟。

3．有并发症的腹主动脉瘤手术

（1）腹主动脉瘤破裂的手术方法　如不采取紧急手术，死亡率达 80％～100％。手术目的是止血，紧急暂时止血的方法有下列四种：

1）经股动脉插入气囊反搏导管，向上至动脉瘤近端腹主动脉，迅速于囊内注入 50ml 盐水，堵塞腹主动脉内腔，然后送往手术室。

2）经胸、腹联合切口（图 12-32）进入腹腔后，在腹主动脉瘤近侧主动脉用手指直接压迫，或用夹纱布的海绵钳压迫腹主动脉前壁并将其推向后面的椎体，然后，再从胃小弯处分离，在膈裂孔部位腹主动脉上安置动脉钳（图 12-33，34）。

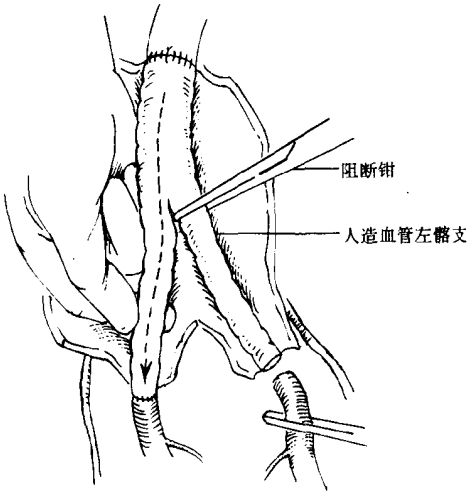

图 12-15 吻合完毕，将阻断钳安置于另一髂支的基部，放松右侧阻断钳，恢复右髂总动脉血流

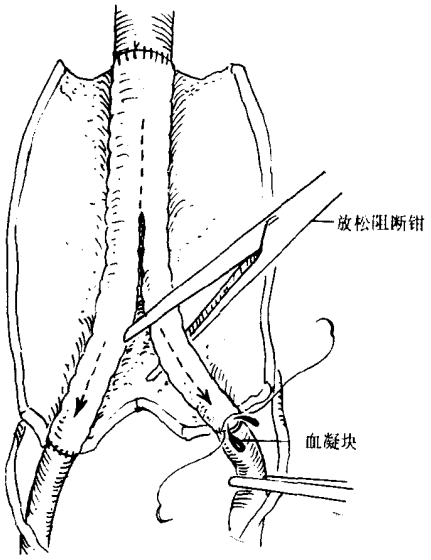

图 12-16 重建左髂总血管，排出血凝块

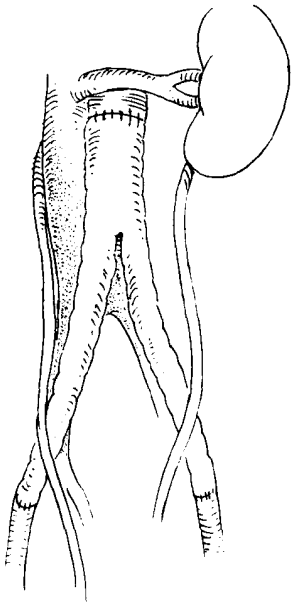

图 12-17 分叉型人造血管吻合完成

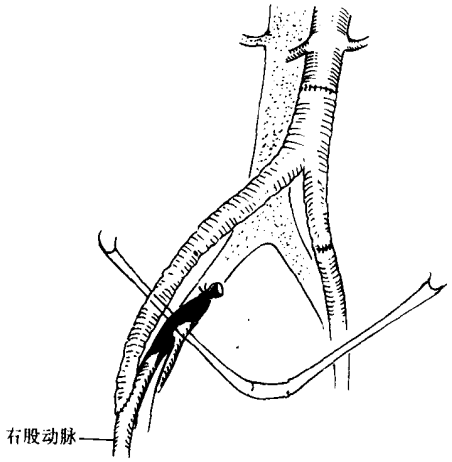

图 12-18 人造血管右臂经腹膜后途径与股动脉端侧吻合，髂总动脉切端缝闭

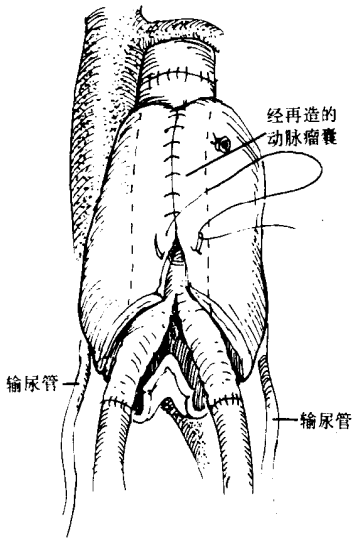

图 12-19　动脉瘤囊壁缝合包绕人造血管

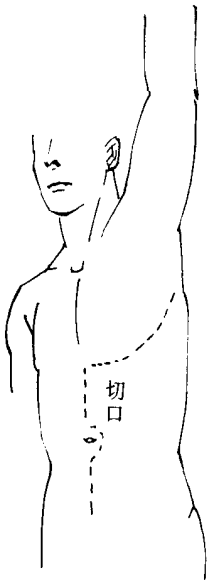

图 12-20　胸腹主动脉瘤切除体位与切口示意图

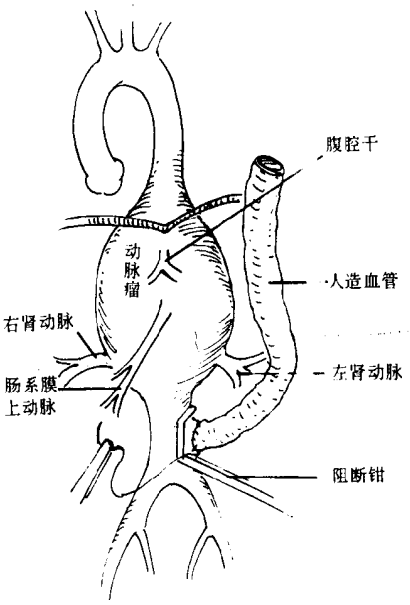

图 12-21　人造血管-腹主动脉端侧吻合

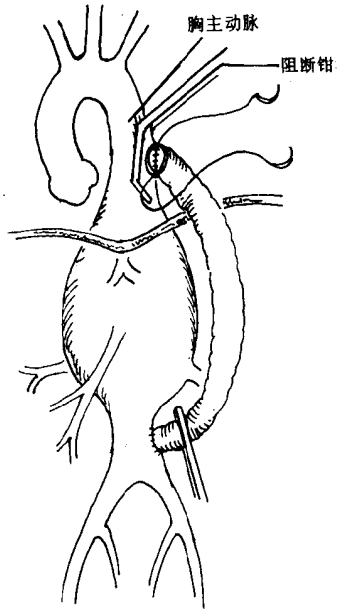

图 12-22　人造血管胸主动脉端侧吻合

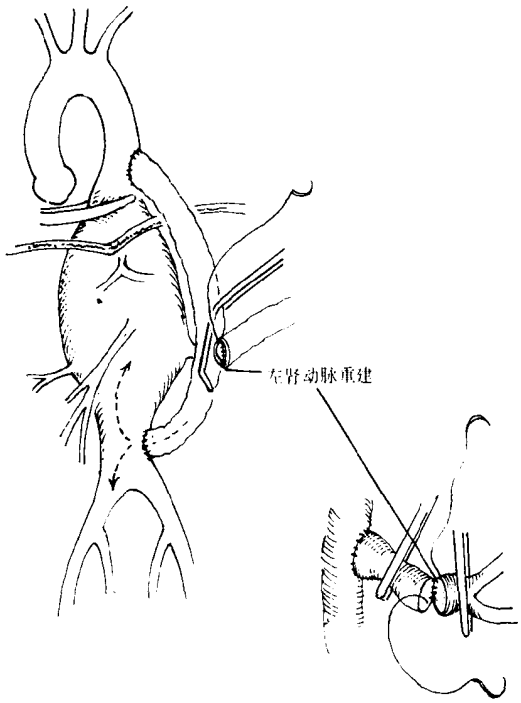

图 12-23 左肾动脉重建

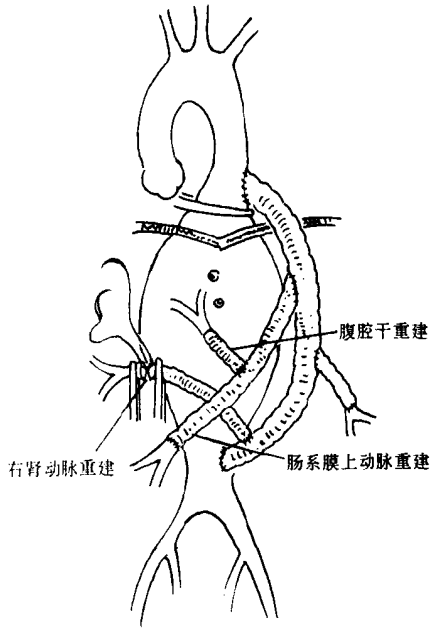

图 12-24 右肾动脉、腹腔干、肠系膜上动脉分别移植于人造血管分支上

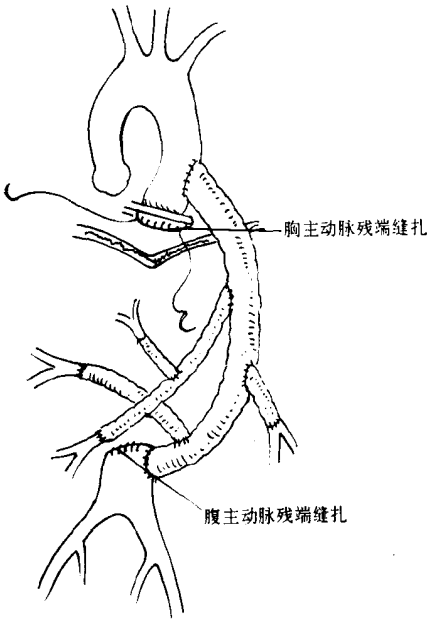

图 12-25 切断动脉瘤远近端主动脉，胸主动脉、腹主动脉残端缝扎

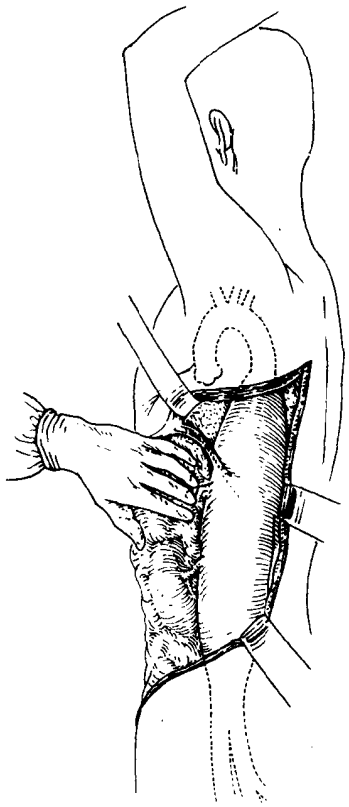

图 12-26 经左侧腰大肌前方解剖，显露胸腹主动脉瘤侧后方

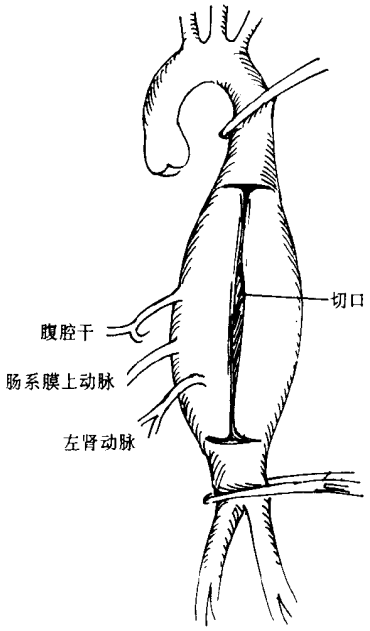

图 12-27　显露胸腹主动脉瘤，于左肾动脉后侧纵形切开瘤体

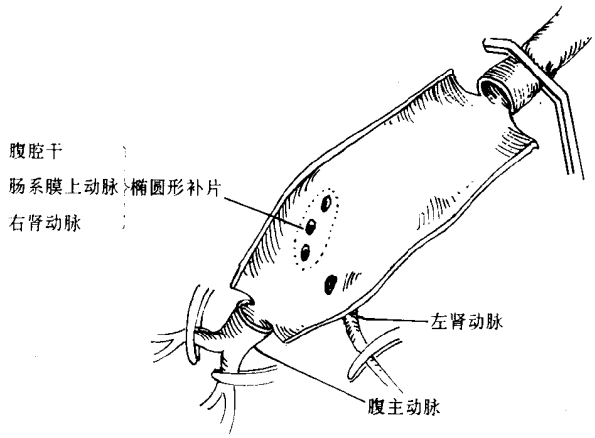

图 12-28　瘤体切开显示各内脏动脉开口

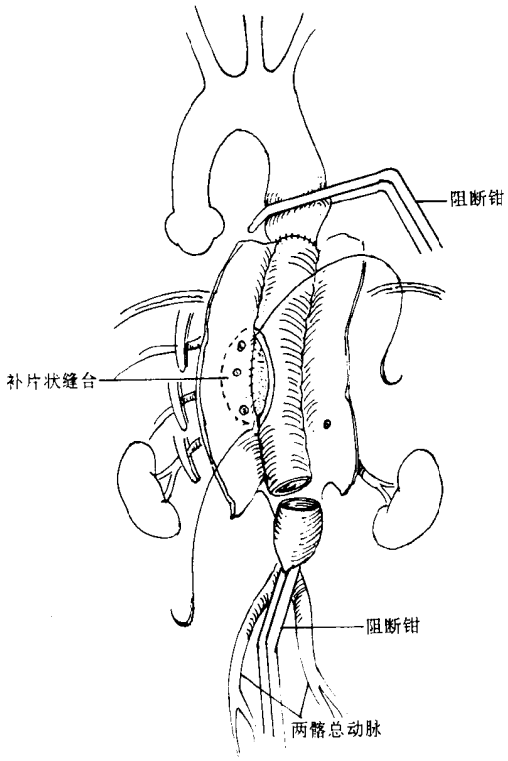

图 12-29　人造血管于瘤腔内与胸主动脉做腔内对端缝合，腹腔干、肠系膜上动脉、右肾动脉与人造血管补片状缝合

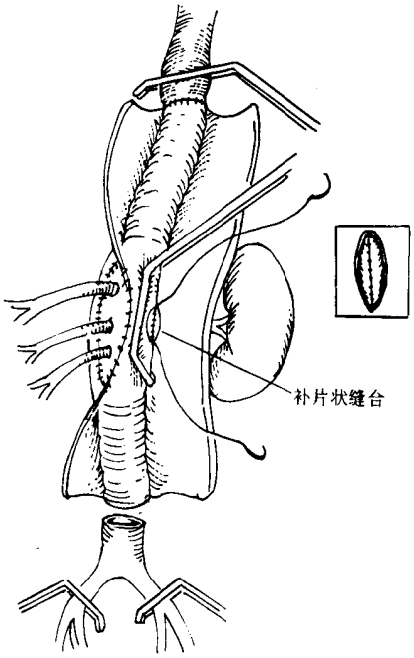

图 12-30　左肾动脉与人造血管补片状缝合

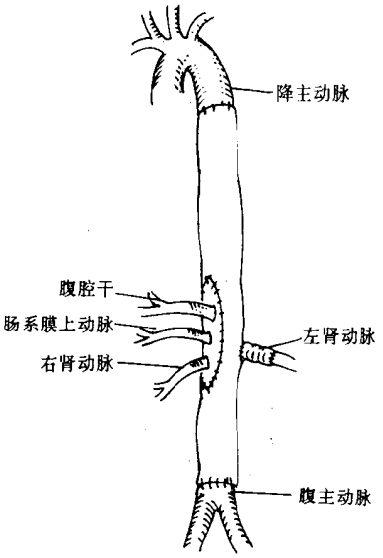

图 12-31 完成各内脏动脉以及胸、腹主动脉重建

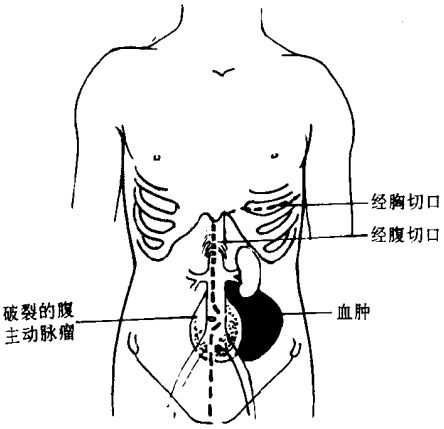

图 12-32 腹主动脉瘤破裂切口示意图

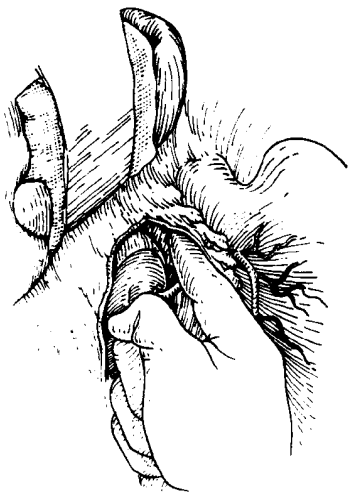

图 12-33 在胃小弯处，用手指钝性分离膈脚显露腹主动脉

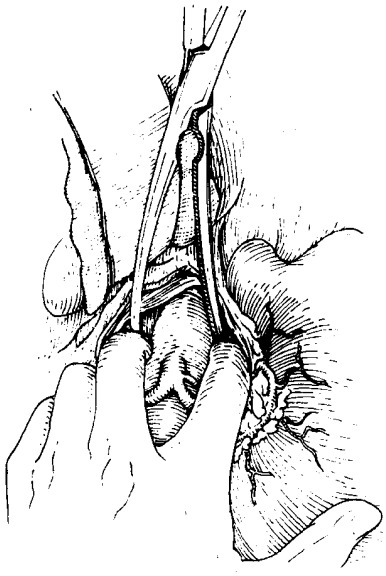

图 12-34 主动脉钳阻断腹主动脉

3）进入腹腔后，经腹主动脉瘤破裂口逆行插入顶端带囊的导管，如 Fogarty 或 Foley 导尿管，迅速于囊内注入盐水，堵塞腹主动脉内腔以控制出血。

4）进入胸腔，迅速用手指钝性分离，捏住或用动脉钳夹住膈上降主动脉以控制出血（图 12-35），然后再进腹腔。在控制主动脉血流后，需同时控制两髂总动脉的血流，待腹主动脉瘤部位显露改善，再将主动脉钳向远侧移动，钳夹在肾动脉下方主动脉上。

在恢复病人的有效血容量后，按前述方法切除动脉瘤，做人造血管移植。

（2）主动脉-十二指肠瘘的手术方法　主动脉肠瘘对血管外科医生是一种严酷的挑战。幸运的是其发生率仅为1%～2%，Bunt（1983）收集文献报道不足 300 例。且几乎发生在先前有主动脉修复的病人。手术时先寻找动脉瘤与肠腔的瘘口。先在腹腔干水平以上部位阻断主动脉，找到瘘口后，再将动脉钳更换钳夹于肾动脉水平下方的主动脉，分离动脉瘤体与肠道的瘘口。切除瘘周围不健全组织，修补肠壁。最后切除动脉瘤，移植人造血管。上下吻合口与肠襻之间应放置腹膜或游离（或带蒂）的大网膜，以免瘘再形成。为预防感染，可将瘘口切除，十二指肠修补，动脉瘤切除，主动脉近远端或双侧髂总动脉结扎，加做腋-股动脉人造血管旁路移植术（图 12-36、37、38、39、40、41）。

（3）主动脉-下腔静脉瘘较少见，为主动脉瘤侵蚀破入下腔静脉所致。临床表现，由于主动脉血流大量进入下腔静脉而引起腔静脉阻塞征和心力衰竭。腹部可闻及连续机器样杂音。手术是阻断动脉瘤近、远侧，切开瘤前壁，用手指压迫下腔静脉，于瘤内连续缝合瘘口（图 12-42、43、44）。最后，切除动脉瘤，移植人造血管。

【操作中可能发生的意外和错误及其预防】

1．当腹主动脉瘤周围纤维化组织增厚或炎症时，分离瘤近端的主动脉以及两侧髂总动脉时容易损伤左肾静脉或下腔静脉以及两侧髂总静脉引起麻烦的出血，应细致解剖，切忌大块钳夹或锐性盲目分离，应仔细识别左肾静脉并确定其下缘。

2．一旦腹主动脉位置紧靠左肾动脉，安放主动脉阻断钳时，容易阻断肾动脉的血流，以致术后肾功能不全发生。此时可解剖左肾静脉一周，以便绕塑料带将其向上牵开，必要时可切断左肾静脉，但需注意勿损伤肾上腺静脉和精索静脉以免撕裂出血。再仔细解剖左肾动脉确定其开口位置。术毕应将左肾静脉重新吻合。

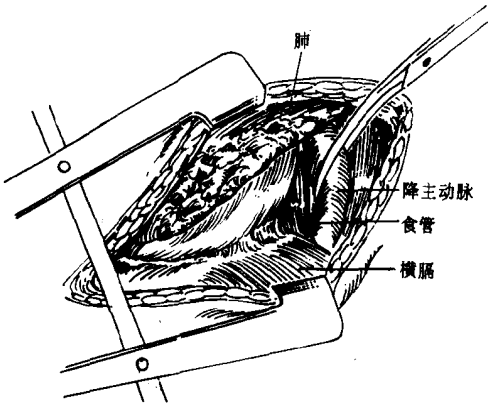

图 12-35　经胸阻断降主动脉

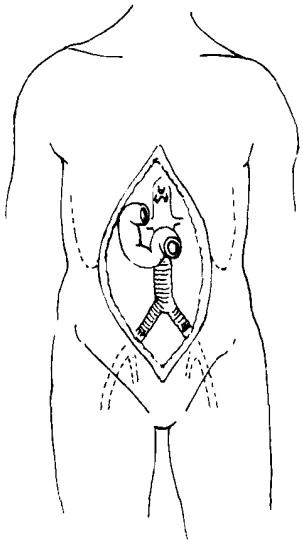

图 12-36　正中切口探查主动脉肠瘘

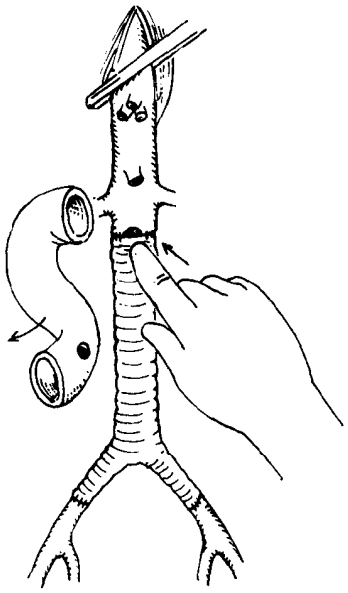

图 12-37 切开主动脉裂孔阻断主动脉，从十二指肠空肠曲解剖瘘口后，主动脉裂口手指压迫控制出血

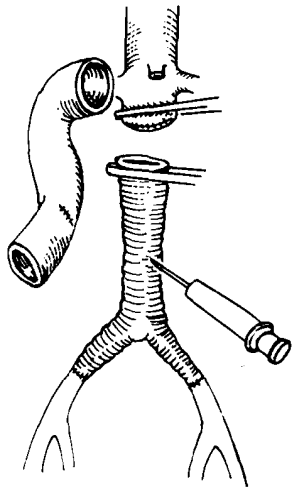

图 12-38 修补十二指肠瘘口，缝闭主动脉残端，人造血管内注入肝素

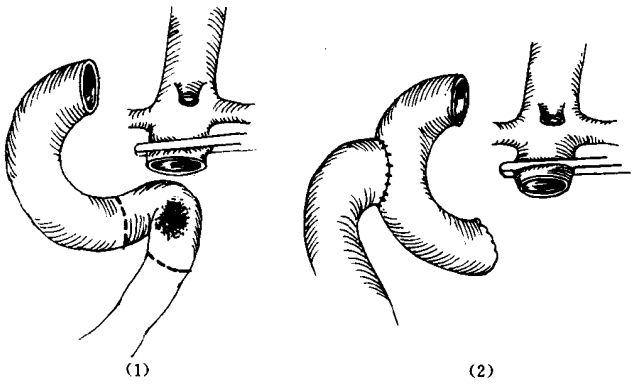

图 12-39 切除十二指肠瘘，空肠十二指肠吻合
(1) 切除广泛腐蚀的肠段
(2) 缝闭十二指肠残端，空肠与十二指肠第二段端侧吻合



图 12-40 切除动脉瘤，结扎双侧髂总动脉

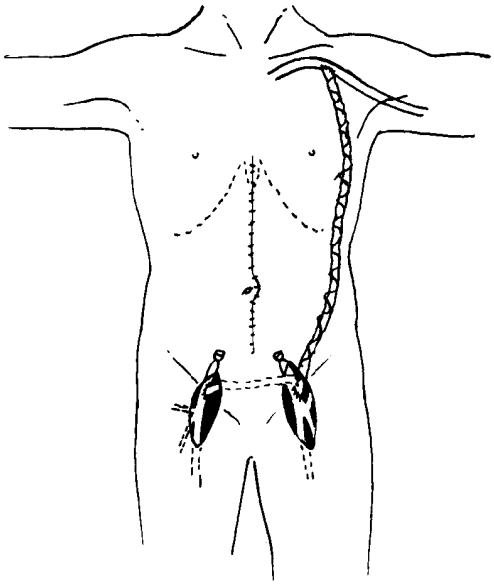

图 12-41　腋动脉-双侧股动脉旁路移植

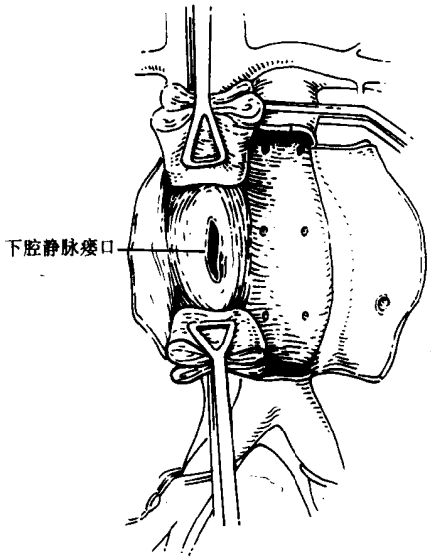

图 12-42　切开动脉瘤，显露下腔静脉瘘口，海绵钳钳夹纱布，压迫瘘口上下端下腔静脉，阻断血流

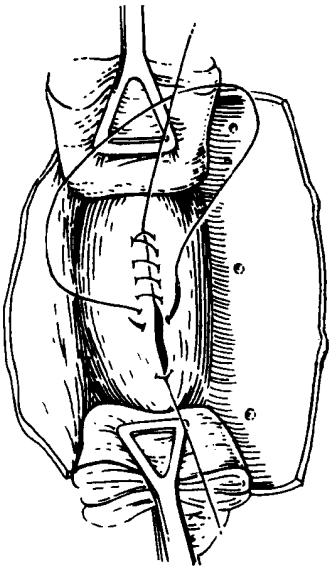

图 12-43　连续缝合修补瘘口

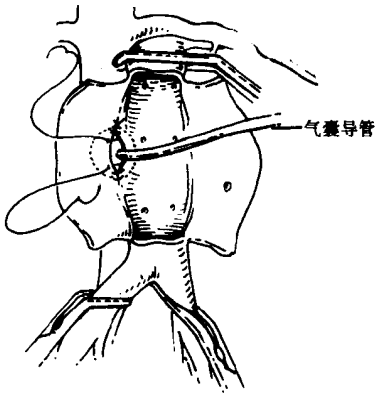

图 12-44　气囊导管阻断小的瘘口后修补

3．注意异常的下腔静脉或左肾静脉，大约5%病例左肾静脉位于腹主动脉后面或下腔静脉横过主动脉位于其左侧，也可有双下腔静脉。必须仔细识别，防止损伤，引起麻烦的出血。

4．肾动脉下的主动脉段多有粥样硬化性改变，安置主动脉钳时应轻柔逐渐阻断，松紧适当，以达到阻断血流目的，忌用快速暴力而致使钳夹处的主动脉碎裂，引起难于控制的出血，如发生，可在其上方放置阻断钳，另在瘤顶部放一把阻断钳，给予修补裂口。

5．每侧髂总动脉吻合完毕前，先松近侧阻断钳，以驱气和冲出血凝块再阻断。远侧松钳了解远端回血情况，如未见回血，需查明原因，如确定闭塞，可做内膜切除或用 Fogarty 导管取栓。

6．一旦动脉瘤顶部与左肾动脉下缘紧密相连，无间距或间距太小，不能安放主动脉钳，不要强行阻断，可先将肾动脉上方主动脉解剖，以获安放阻断钳的间距，然后于瘤体顶部的膨大起始处，安置阻断钳，完成动脉瘤切开和腰动脉缝扎，接着再用一把阻断钳阻断肾动脉上方的主动脉，移去第一把阻断钳，将人造血管吻合于肾动脉下方稍有膨大的主动脉残端，此吻合口应在15分钟内完成。

7．胸腹主动脉瘤，现采用经瘤腔内插入球囊导管，控制内脏动脉支出血，避免游离内脏动脉，引起出血和损伤周围组织。

【术后处理】

1．密切观察病情，测定血压、脉搏、呼吸，注意有无内出血。

2．观察尿量，注意及预防急性肾功能衰竭。

3．注意及预防急性心、肺功能不全的产生。

4．纠正水、电解质及酸碱平衡。适当补充营养。

5．术后应用广谱抗生素5～7天。

6．注意下肢血供情况，定时检查足背动脉搏动，观察有无继发血栓形成。

7．应尽量避免术后腹胀及尿潴留。

8．术后硬脊膜外导管保留2～3天，以便注药止痛，有利病人恢复。

9．术后3周避免剧烈活动，有利血管内、外膜生长。

10．必要时可用抗聚剂，如低分子右旋糖酐500ml，静脉滴注7～10天，以改善血流阻断时末梢微循环瘀滞现象。

（陈福真）

主要参考文献

1．董方中．用同种动脉移植治疗损伤性腹主动脉瘤1例．中华外科杂志，1958，6：1130．

2．陈福真，冯友贤．动脉瘤．见：石美鑫，熊汝成，李鸿儒，等．主编．实用外科学．北京：人民卫生出版社，1992．902～911．

3．陈福真，王玉琦，符伟国，等．153例肾动脉水平以下腹主动脉瘤手术治疗经验．中国实用外科学杂志．1995，15：276．

4．Darling RC．Abdominal aortic aneurysm．Cadiovasc Surg，1976，21：161～165．

5．Grace PA．Infrarenal abdominal aortic disease：A review of the retroperitoneal approach．Br J Surg，1991，78：6～9．

6．Rutherford RB．Aneurysms．In：Rutherford RB．eds．Vascular surgery．ed 2．Philade lphia：W B Sunnders Co，1984．745～856．

7．Sabiston JR．Aneurysms．In：Sabiston JR．eds．Textbook of surgery．14 th ed．Philadelphia：W B Saun-

ders, 1991. 1539～1577.

8. Crawford ES, Snyder DM, Cho Gc, et al. Progress in treatment of thoraco-abdominal and abdominal aortic aneurysms involiving celiac, superior, mesenteric, and renal arteries. Ann Surg, 1978, 188: 404.

9. DeBakey ME, Crawford ES, Cooley DA, et al. Resection and graft replacement of aneurysms involving the transverse arch of the aorta. Surg Clin North Amer, 1966, 46: 1057.

10. Bernhard VM. Aortoenteric fistutae. In: Rutherford RB. ed. Vascular surgery. 4th ed. Philadelphia: W. B. Sunder Co, 1995. 611～618.

11. Mitchell MB, Rutherford RB, Krupski WC. Infrarenal aortic aneurysms. In: Rutherford RB. eds. Vascular surgery. 4th ed. Philadelphia. WB sunder, 1995. 1032～1060.

第十三章　下肢血管手术

第一节　主动脉-髂（股）动脉人造血管旁路移植术

【概况】

自 1940 年 Leriche 首次描述腹主动脉分叉部动脉硬化闭塞症以来，许多作者将肾动脉以下的腹主动脉包括两侧髂总动脉硬化闭塞统称为 Leriche 综合征，随着人造血管制作材料及工艺的不断改进和完善，动脉旁路术作为其最有效的手术方法而先后被 Linton、Crawford 和 DeBaKey 所倡导。经过近 50 年的临床应用，目前腹主动脉-髂(股)动脉旁路移植术已成为治疗 Leriche 综合征的经典术式。

【手术适应证】

腹主动脉分叉和一侧或二侧髂外或股总动脉硬化性闭塞。

【手术禁忌证】

有严重心、肺、肝、脑、肾等脏器疾病而无法耐受者。

【术前准备】

1. 胸片，心电图，肝、肾、肺功能，血脂(全项)，血糖。
2. 腹主动脉及两下肢动脉造影。
3. 术前一天清洁皮肤。
4. 术前禁食 12 小时。
5. 术前半小时静脉应用抗生素。

【麻醉】

持续硬脊膜外麻醉或气管内插管全身麻醉。

【体位】

平卧位。

【手术步骤】

1. 切口　自剑突至耻骨联合的正中切口用于显露腹主动脉及其分叉部，两侧腹股沟中点沿股动脉行径的纵切口则用于显露股动脉(图 13-1)。

2. 显露及探查腹主动脉　进入腹腔后，将小肠移至右上腹并用纱布垫保护，切开后腹膜，显露腹主动脉及其分叉部(图 13-2)，根据动脉造影结果结合腹主动脉硬化程度确定近端吻合口的位置，并将腹主动脉前、左、右侧游离，以备吻合。在腹股沟部股动脉处做纵切口，显露股总、股浅和股深动脉，并用塑料带控制血流以备吻合(图 13-3)。

3. 建立隧道　经后腹膜髂总动脉前方及腹股沟韧带后方用手指钝性分离，建立后腹膜隧道(图 13-4)。

4. 建立近端吻合口　从腹主动脉前壁注入肝素 20～40mg，先于近端腹主动脉处用主动脉钳阻断近端血流，于其下方再将大号心耳钳钳夹大部分腹主动脉以阻断两髂总动脉和腰动脉血流(图 13-5)，用小心耳钳或大号血管夹阻断肠系膜下动脉，切开腹主动脉前壁 2.0～2.5cm，斜剪近端人造血管(图 13-6)，用 3-OProlene 线从动脉切口下缘由人造血管进针，宿主动脉出针，人造血管边距 1.5mm，腹主动脉管壁边距 2mm，针距 2mm，行人造血管和腹主动脉端侧连续外翻缝合(图 13-7)。

5. 建立远端吻合口　将人造血管两髂股支经后腹膜隧道引入腹股沟切口(图 13-8),用小心耳钳分别阻断股总、股深和股浅动脉血流,并切开股总动脉前壁 1cm,远端人造血管剪成斜面,用 5-OProlene线从股动脉切口上缘由人造血管进针,宿主动脉出针,人造血管边距 1mm,股总动脉壁边距 1.5mm,针距 1.5mm,行人造血管和股总动脉端侧吻合(图 13-9),在吻合即将完成前阻断人造血管对侧髂支,短暂开放主动脉钳,使可能存在的凝血块从人造血管内冲出,重新钳夹主动脉,再短暂开放股深和股浅动脉阻断钳,观察远端动脉回血情况,并将残留血块冲出后重新阻断,迅速完

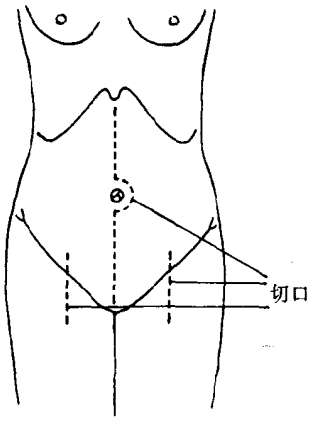

图 13-1　切口部位

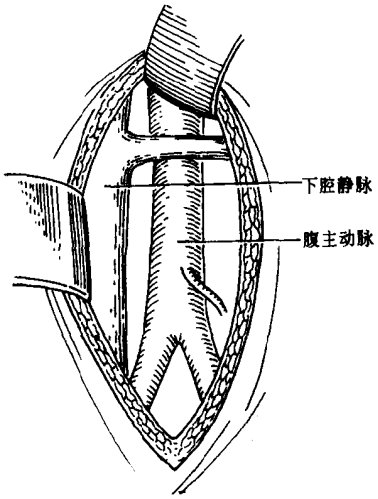

图 13-2　显露腹主动脉及其分叉部

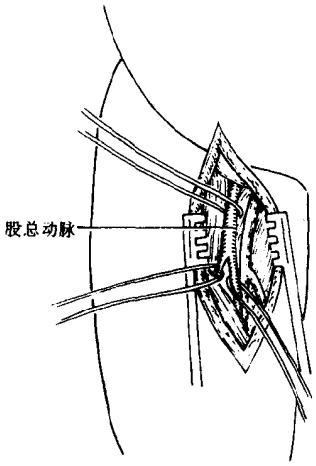

图 13-3　显露股总动脉及股浅、股深动脉并用塑料带控制血流

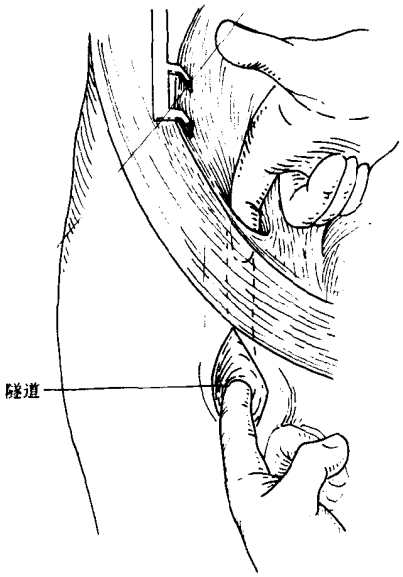

图 13-4　建立后腹膜隧道

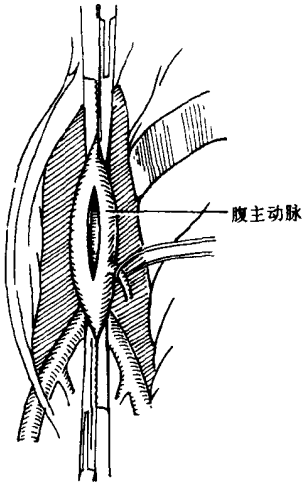

图 13-5 阻断近远端动脉血流后，切开腹主动脉前壁

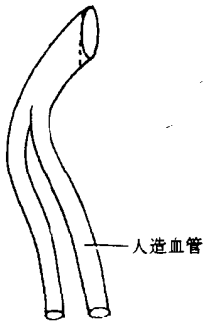

图 13-6 斜剪人造血管近端

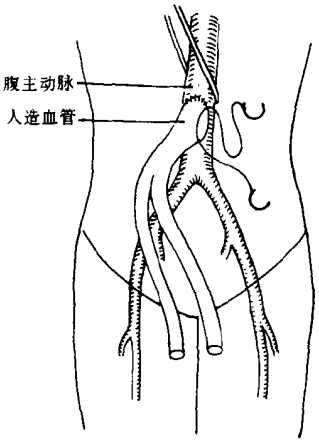

图 13-7 人造血管和腹主动脉行连续外翻缝合

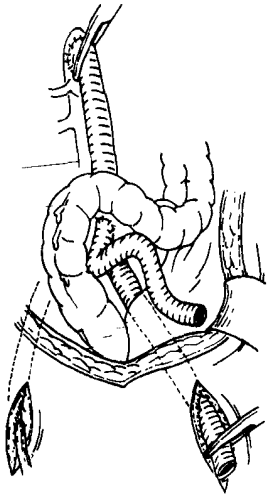

图 13-8 将人造血管通过隧道引入两侧腹股沟切口

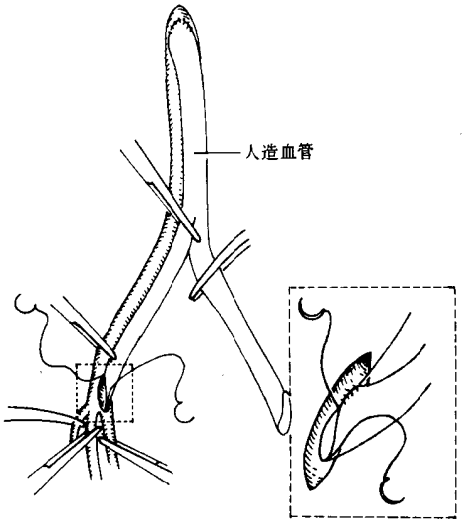

图 13-9　人造血管右侧端与股总动脉行端侧连续外翻缝合

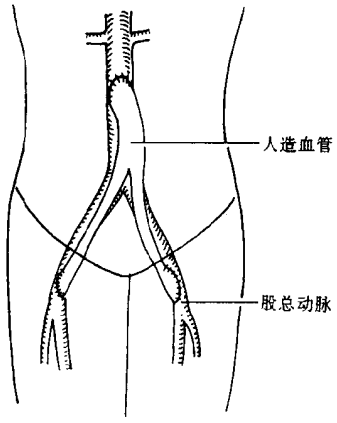

图 13-10　移植后的人造血管

成吻合。以同样的方法完成人造血管与对侧股总动脉的吻合(图 13-10)。

6. 关闭切口　缝合后腹膜,将小肠回纳腹腔内,安置减张缝线,逐层缝合创口。

【操作中可能发生的意外和错误及其预防】

1. 人造血管过长　人造血管的长度要适当,过短使吻合口张力太大,易使吻合口撕裂,容易形成吻合口假性动脉瘤;过长易发生扭曲影响血流通畅,导致涡流和血栓形成,使手术失败。一般根据两吻合口距离将人造血管拉直后再加 2～3cm 为合适。

2. 缝合技术不当　由于腹主动脉管壁广泛存在动脉硬化,近端吻合口的位置只能选在相对不严重的部位,在建立吻合口时,极为重要的一点是不能使内膜斑块翻起,形成“活瓣”,引起两下肢血流减少,从而使两下肢供血量减少。所以在缝合过程中,首先应该注意进针方向,必须从人造血管进针,宿主动脉出针,避免因进针方向错误而造成内膜斑块向腔内翻起。其二,缝合时必须将内膜斑块和动脉中外层全层缝合。其三,缝合针距应适当,以免因过稀造成漏血,过密导致动脉内膜切割。

【术后处理】

1. 术后每小时着重观察并记录脉搏、呼吸、心率、血压、尿量和足背及胫后动脉搏动。若一侧或两侧下肢动脉搏动消失、皮色苍白、皮肤厥冷,提示下肢动脉血栓形成,应考虑手术探查并作相应处理。

2. 术后应用抗生素 1～2 个剂量。

3. 禁食 2～3 天,待肛门排气后可进半流质饮食。

4. 第 3 天可考虑下床活动。

5. 术后 7～9 天拆线,第 14 天拆减张缝线。

6. 随访踝肱指数(踝肱指数是指足踝部胫前或胫后动脉压力与同侧肱动脉压力比值)。

（王玉琦　符伟国）

第二节 股-腘动脉旁路移植术

【概况】

自1949年 Kunlin 首先描述选用自体大隐静脉反转移植术重建股动脉，治疗股腘动脉硬化疾病以来，经过50年不断应用和改进，现已成为下肢动脉硬化疾病的经典术式之一，尤其在膝上股动脉旁路时。目前反转大隐静脉移植术后1年、5年累积通畅率分别为76.4%和61.8%，聚四氟乙烯膨体人造血管(PTFE)则为68%和48%。因此，尽管人造血管的研究已取得显著成果，但选用小口径移植材料，自体大隐静脉仍是首选移植材料，它以良好的近远期通畅率为广大血管外科医师所采用。

【解剖概要】

股动脉在腹股沟中点深面续于髂外动脉，在腹股沟韧带下 2～5cm 向后外方发出股深动脉后，通过股三角进入收肌管，由股前部转至股内侧，出收肌裂孔至腘窝移行为腘动脉，在腘肌下缘分成胫前和胫后动脉，胫前动脉向前穿过小腿骨间膜上方于小腿前群肌之间下降，移行于足背动脉。胫后动脉则沿小腿后面浅、深屈肌之间下降，经内踝后方转入足底。腓动脉起于胫后动脉上部，经胫骨后浅面斜向下外，再沿腓骨内侧下降至外踝上方浅出。

大隐静脉位于浅筋膜层内，它起自足背静脉弓，经内踝前面、股骨内髁后方和卵圆窝注入股静脉，在其入股静脉前接纳 5 条浅静脉(见图 1-19)。

【手术适应证】

1. 严重的下肢间歇性跛行。
2. 下肢静息痛。
3. 下肢缺血性溃疡或趋于坏疽，濒临丧失肢体危险的病人。

【术前准备】

1. 血糖，肝、肾功能，心电图，胸部 X 线检查。
2. 无创节段性测压及动脉血流描记。
3. 主动脉及两下肢动脉造影。
4. 术前 1 天准备皮肤，包括下腹部、会阴部及患肢。
5. 术前半小时静脉应用抗生素。

【麻醉】

连续硬脊膜外麻醉或全身麻醉。

【体位】

仰卧位。

【手术步骤】

1. 显露腘动脉　沿缝匠肌前缘做膝关节内侧切口(图 13-11)，切开筋膜间隔，利用自动牵开器

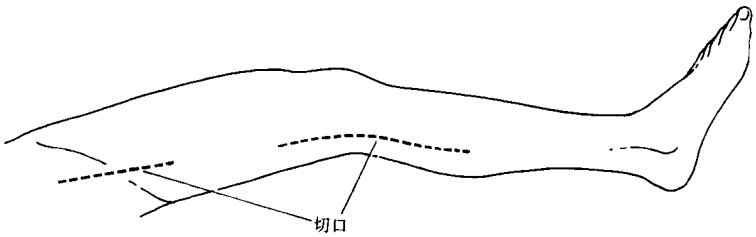

图 13-11　切口部位

将腓肠肌、比目鱼肌向后牵开，内收肌牵向前方，切开腘窝深筋膜，于胫骨后方显露腘动脉，它位于腘静脉的后外侧。游离 4～5cm 一段并用细塑料带绕过动脉，便于显露和控制血流(图 13-12)。

2. 显露股动脉　于腹股沟区沿股动脉行径做 10cm 长切口，其上端垂直通过腹股沟皱褶处，切开深筋膜，在股静脉外侧、股神经内侧显露股总、股浅和股深动脉，分别用细塑料带绕过动脉，便于更好地显露和控制血流(图 13-13)。对于其周围的淋巴管应仔细结扎，以防淋巴瘘形成。

3. 取备大隐静脉　于腹股沟同一切口，股动脉内侧浅筋膜层内解剖大隐静脉主干，在卵圆窝处显露大隐静脉和股静脉交界点。然后沿大隐静脉行径自腹股沟区至膝关节做多个小切口并制成皮桥，结扎所有属支，注意不要靠近大隐静脉壁，以免使血管外膜皱拢。距隐股静脉交界点 0.5cm 处切断大隐静脉，结扎近端静脉。显露做旁路所需长度后，取下大隐静脉(图 13-14)。

取下的大隐静脉近端用血管夹夹住，自静脉远端插入平针头用肝素稀释液轻轻冲洗扩张静脉，检查有无由于切断又未被发现的属支所致渗漏和有无较明显的狭窄。原有血栓性静脉炎的静脉段不能作为移植材料(图 13-15)。

4. 建立隧道(图 13-16)　钝性分离法：于缝匠肌下，自股三角区至近侧腘窝建立缝匠股下隧道。或于皮下自股三角至近侧腘窝建立皮下隧道。

5. 缝合近端吻合口　经股总动脉注入肝素 20～30mg 后，用无创血管钳阻断股总动脉及股浅、股深动脉，于股总动脉前壁病变最轻处切开，长约 1cm，并根据动脉造影或直视下了解股深动脉起始部有无粥样斑块，在进行吻合的同时，可能需要切除股深动脉内膜或行补片动脉成形术。当内膜剥除后，在宿主动脉远端必须用 7-0 无创尼龙线固定内膜，避免形成“活瓣”导致手术失败。

将移植的大隐静脉远侧端纵行剖开1cm，剪去两角及其边缘，用6-0prolene 线与股总动脉做端侧连续外翻缝合，缝合时需注意缝针应从移植静脉由外向内、宿主动脉由内向外缝合，以免剥离内膜斑块形成活瓣影响吻合口通畅，每一针均应穿过动、静脉壁全层，特别是内膜(图13-17、18、19、20)。

6. 远端吻合口缝合　在小腿伸直位时，先小心地将移植血管牵过先期建立的隧道，保证移植静脉有足够的长度和适当的张力，开放股总、股深和股浅动脉血流，待移植血管远端出现喷血后再阻断，避免其弯曲或扭转(图 13-21)。

选择做吻合口的腘动脉部位并用心耳钳阻断其远近端血流，在病变最轻部位小心切开动脉前壁约 0.8cm，用肝素稀释液冲洗管腔，将大隐静脉近侧端纵行剖开 0.8cm，剪去两角及边缘，与动脉做端侧连续外翻缝合，每一针必须缝合动、静脉壁全层，缝至最后 2 针时，松开远端腘动脉阻断钳，观察回血情况。在回血良好时，再次阻断远端腘动脉血流，完成吻合。股腘动脉重建术后移植血管应自如地位于隧道中，无张力、不扭转和成角(图 13-22、23、24、25、26、27)。

7. 关闭切口　仔细止血后于近远端吻合处各放 4mm 口径乳胶管一根引流，然后分层缝合切口，消毒敷料包扎。

【操作中可能发生的意外和错误及其预防】

1. 这种手术的危险主要是损伤伴行的同名静脉。避免方法是动脉显露应在动脉鞘内进行。一旦损伤静脉，应将近远端游离阻断，用 6-0prolene 线缝合破口。

2. 游离大隐静脉全程时不能用暴力，以免撕裂静脉壁。

3. 结扎大隐静脉属支时不要紧靠主干，避免大隐静脉主干缩窄。

4. 制备大隐静脉过程中须用稀释肝素液冲洗尽腔内血栓，但忌用暴力强行扩张，以减少内皮细胞损伤，降低移植物血栓形成发生率。

5. 缝合吻合口时，应从移植血管进针，再从宿主动脉出针，保证内膜斑块不翻起。同时，不可将缝线牵收过紧，避免吻合口狭窄，一旦发生，可在最后用 Bake 探条予以扩张后再打结。

6. 术中应保护好与大隐静脉伴行的隐神经，减少术后髌下、小腿内侧面及足内侧缘的麻木感。

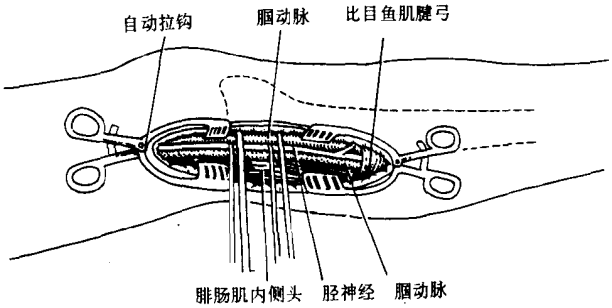

图 13-12 显露腘动、静脉

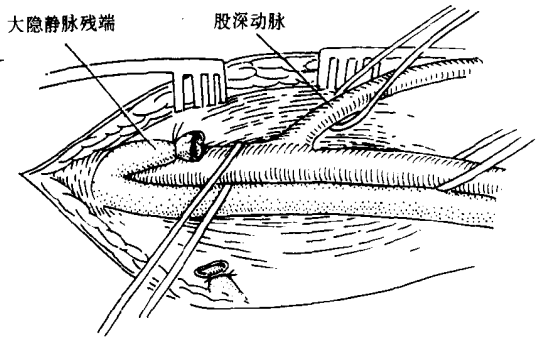

图 13-13 显露股总、股浅和股深动脉

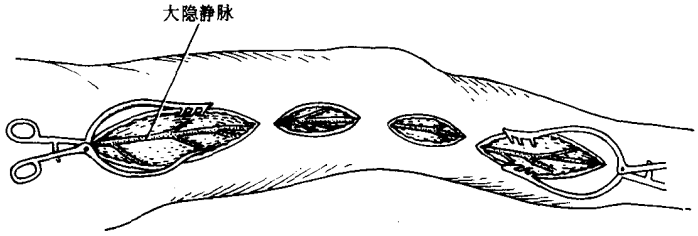

图 13-14 显露大隐静脉并结扎属支

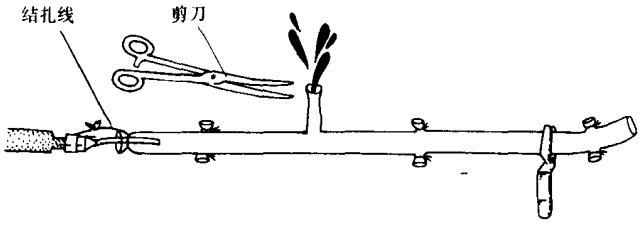

图 13-15 取下大隐静脉后冲洗管腔并结扎遗漏属支

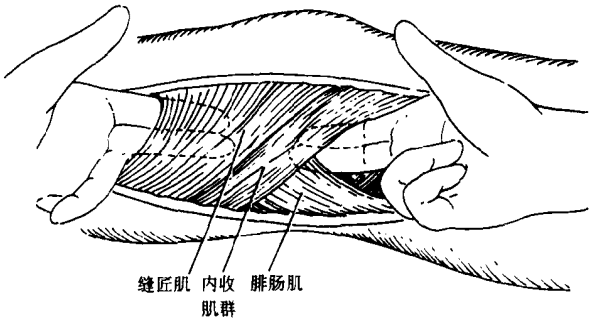

图 13-16 建立缝匠肌下隧道

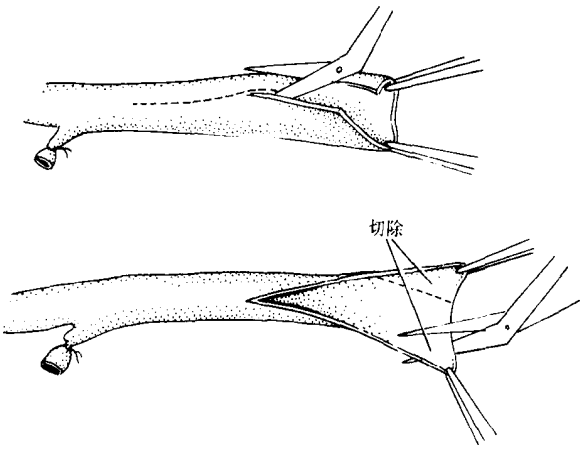

图 13-17 将大隐静脉纵形剖开，剪去两角

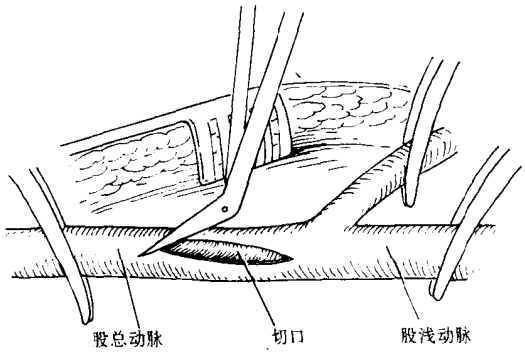

图 13-18 切开股总动脉前壁

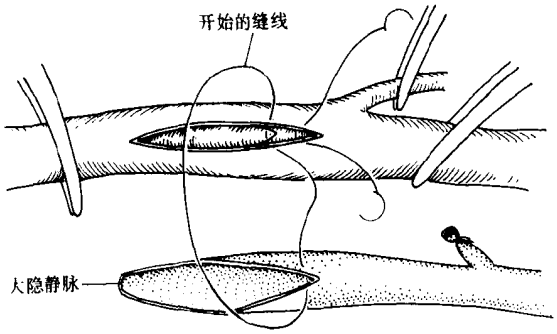

图 13-19 缝针由移植静脉处向内进针，宿主动脉由里向外出针缝合

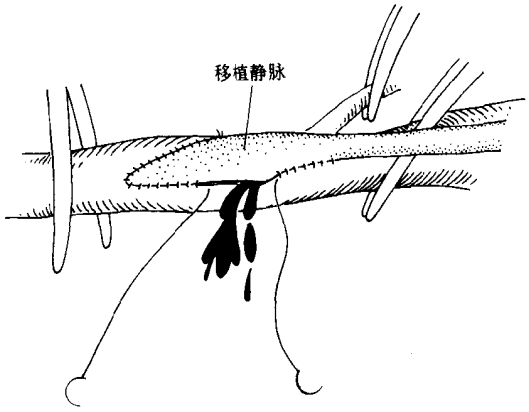

图 13-20 缝至最后二针时分别开放远近端动脉阻断钳，将残留血栓去出并观察远端回血情况

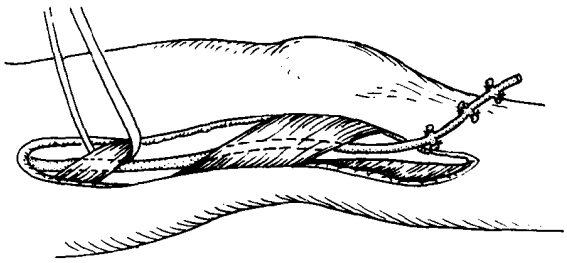

图 13-21 将大隐静脉引入隧道

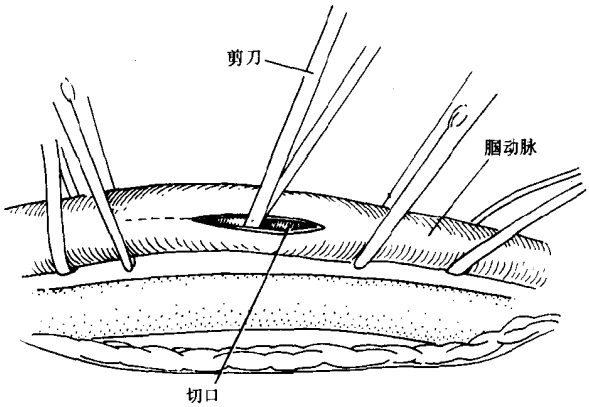

图 13-22 切开腘动脉前壁

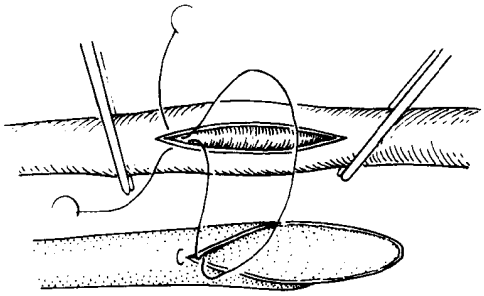

图 13-23 缝针由移植静脉外至内，宿主动脉由里至外缝合

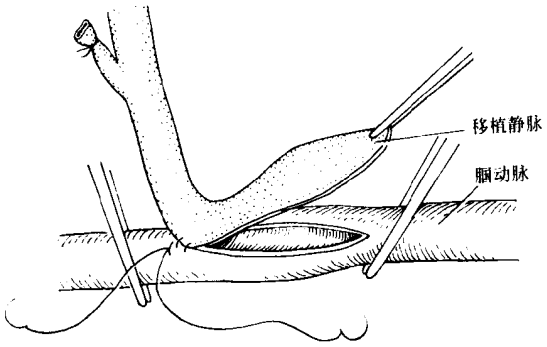

图 13-24 连续外翻缝合移植静脉和腘动脉一边

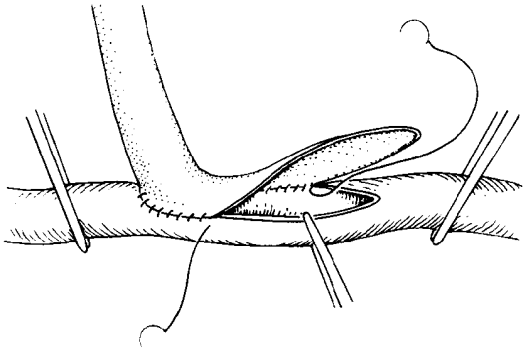

图 13-25 连续外翻缝合另一边

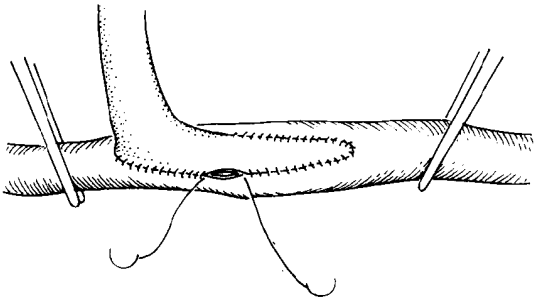

图 13-26 连续外翻缝合另一边并在最后二针时分别开放近远端动脉阻断钳，冲走血块并观察远端动脉回血情况

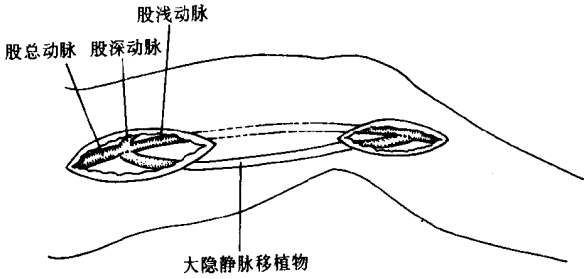

图 13-27 示吻合后的股动脉和大隐静脉移植物

【术后处理】

1. 仔细监测血压、心率、呼吸，每30分钟一次至平稳为止。

2. 引流管接负压瓶引流，48～72小时后拔除。

3. 仔细观察远端足背、胫后动脉搏动和皮色皮温改变，第一个24小时需每2小时一次，以后视病情而定。

4. 继续应用抗生素1～2天。

5. 病人卧床3～4天。

6. 术后1周随访节段性测压和动脉波形描记。

在仔细的术后随访中发现，移植静脉血栓栓塞是最常见的并发症，表现为搏动消失、肢体远端疼痛、感觉异常、苍白和功能障碍。无创性血管检查有助于明确诊断，必要时可动脉造影证实。一旦移植静脉血栓栓塞发生，应根据不同情况采用溶栓或取栓治疗，如因技术因素所致，应再手术加以纠正。

（符伟国）

第三节　股-胫(腓)动脉原位大隐静脉旁路移植术

【概况】

自1961年Hall首次施行原位大隐静脉股-腘动脉旁路术获得成功以来，原位大隐静脉动脉旁路术已成为治疗下肢动脉硬化性狭窄或闭塞的常用术式之一。本术式用于股-胫动脉旁路移植术的优点是：①移植静脉和宿主动脉的口径相匹配。②避免因热缺血时间过长给移植静脉带来的损害。③满意的远期通畅率。

【手术适应证】

1. 累及膝下腘动脉及其分支长段或广泛动脉硬化性狭窄或闭塞所致的间歇性跛行、静息痛和足部缺血性溃疡或趋向坏疽，但胫前或胫后动脉通畅者，或仅有一支腓动脉通畅者。

2. 近端大隐静脉口径小于4mm，远端口径仅为2mm左右，施行反转大隐静脉旁路术有困难时。

【手术禁忌证】

严重的心、肺、脑、肾等脏器功能不全，不能耐受手术者。

【术前准备】

1. 老年患者常并存全身动脉硬化性疾病，需要作全面的医疗评价，包括危险因素如高血压，糖尿病，吸烟史，血、尿常规，胸片，肝、肾功能，心电图，血脂(全项)，空腹血糖等。

2. 动脉特殊检查，包括下肢动脉节段性测压及动脉波形描记、动脉彩色超声显象和动脉造影术等。

3. 术前1天清洁皮肤，并用标记大隐静脉在体表的行程。

4. 术前半小时，静脉应用抗生素。

【麻醉】

持续硬脊膜外麻醉或气管内插管全身麻醉。

【体位】

平卧位。

【手术步骤】

1. 显露股动脉　自腹股沟韧带中点沿股动脉体表投影行径做纵切口，显露股总、股浅和股深

动脉并分别用塑料带控制血流。用乳突拉钩更有利于术野显露(图 13-28、29)。

2. 取备大隐静脉 在股动脉内侧浅筋膜层中解剖大隐静脉主干及其属支(图 13-30),沿大隐静脉行径分别做几处皮肤切口,存留皮桥,全程显露大隐静脉前壁,结扎其所有属支,保留其后壁完整性,便于保存移植静脉壁的血供。

根据动脉造影结果选择胫前、胫后和腓动脉中条件最为理想的一支作为远端吻合动脉。现以股-胫后动脉旁路移植术为例。

3. 显露胫后动脉 在膝关节下方沿胫骨内侧缘做弧形切口,避开大隐静脉,切开深筋膜,将腓肠肌和比目鱼肌向后牵开,将内收肌牵向前方,于胫骨后面,胫后神经和腘静脉的后外侧显露腘动脉,将其解剖至分叉处,在腘肌的下缘切开腓肠肌和比目鱼肌与胫骨的附着点,在深、浅屈肌之间解剖出胫后动脉,并用塑料带牵拉控制(图 13-31)。

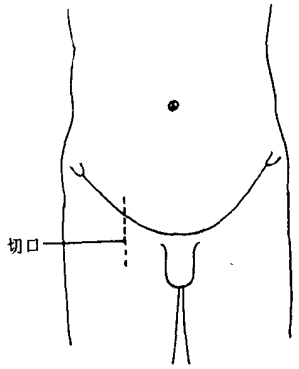

图 13-28 切口部位

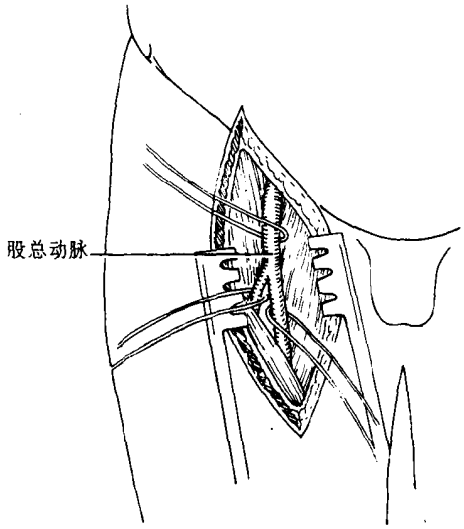

图 13-29 显露股总、股浅和股深动脉并用塑料带控制血流

图 13-30 显露股部大隐静脉并结扎属支

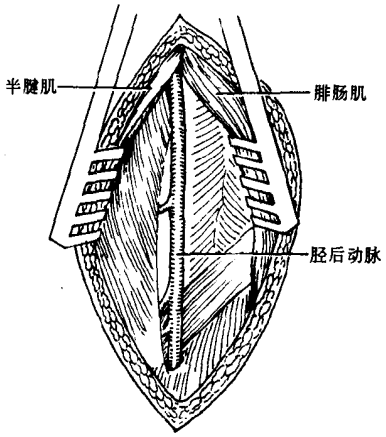

图 13-31 显露胫后动脉

4. 缝合近端吻合口　切开卵圆窝部位的浅筋膜(Scarpa 筋膜),显露大隐静脉和股静脉交界处。可采用一并切下一部分与大隐静脉相连的股总静脉前壁,而获得较长的大隐静脉。股总静脉切口用 6-0 单丝 prolene 线连续缝合(图 13-32)。

从股总动脉前壁注入肝素 20～40mg,用髂动脉钳分别阻断股总、股浅和股深动脉血流,切开股总动脉前壁 1cm,用肝素稀释液冲洗管腔。

裁剪大隐静脉近侧端,将顶端两侧边缘修剪成椭圆形,在其根部用 6-oprolene 线从大隐静脉外侧进针,股总动脉切口的远端出针,以大隐静脉边距为 1mm,股总动脉为 1.5mm,针距为 1.5mm,行大隐静脉和股总动脉端侧连续外翻缝合(图 13-33、34)。

5. 切除静脉瓣膜　开放股动脉血流后,动脉血流入并扩张大隐静脉近侧而止于下一个静脉瓣。将瓣膜切除器从大隐静脉远心端向上插入至股总动脉和大隐静脉近端吻合口,轻轻旋转并向下牵拉,依次切割破坏静脉瓣膜,重复数次直至大隐静脉远侧端出现猛烈的搏动性喷血(图13-35)。

6. 缝合远端吻合口　用小号心耳钳阻断先期解剖出 3～4cm 长的胫后动脉并纵行切开前壁约 0.8cm,纵行剖开大隐静脉远侧端后壁并将其修剪成椭圆形(图 13-36),在其椭圆形根部用 6-O-prolene 线从大隐静脉外到里进针,胫后动脉切口的近端里到外出针,大隐静脉边距 1mm,胫后动脉边距 1.5mm,针距 1.5mm,行大隐静脉和胫后动脉端侧连续外翻缝合,在缝至最后两针时先短暂依次开放胫后动脉和大隐静脉血流,冲出所有血凝块及气体,然后完成缝合(图 13-37)。

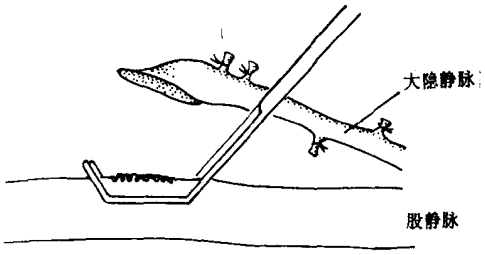

图 13-32　切除大隐静脉和部分股静脉前壁,连续缝合股静脉前壁

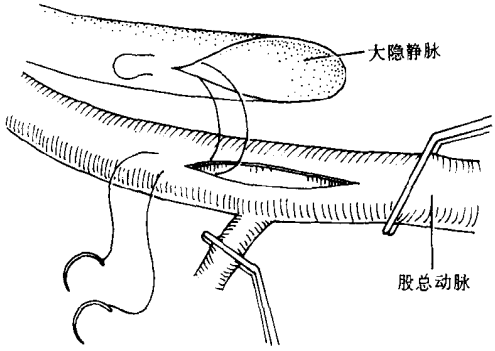

图 13-33　将大隐静脉近端修剪成“蛇头”形,切开股总动脉前壁,大隐静脉、股总动脉端侧连续外翻缝合

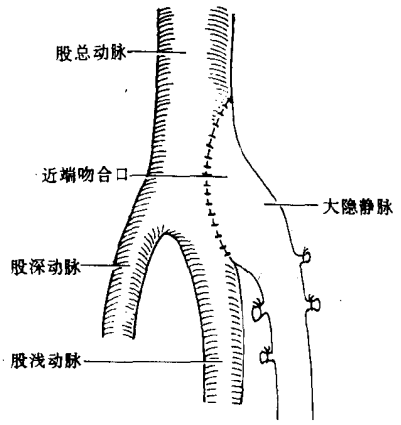

图 13-34　缝合完成后的近端吻合口

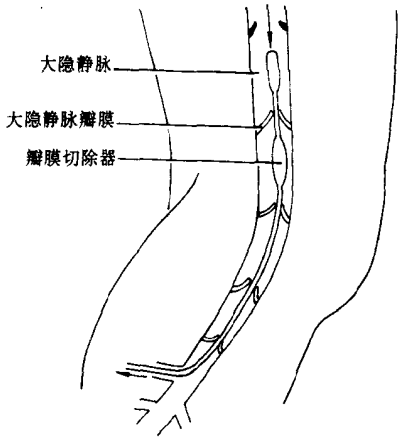

图 13-35　由大隐静脉属支中插入瓣膜切除器,逐一切除瓣膜

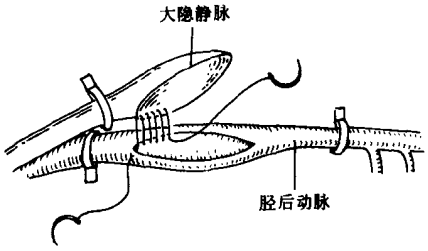

图 13-36 将大隐静脉远端修剪成“蛇头”形，切开胫后动脉前壁，行大隐静脉胫后动脉端侧吻合

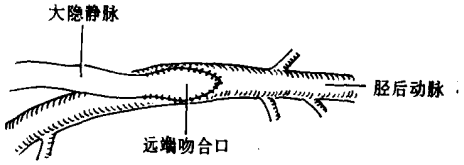

图 13-37 缝合完成后的远端吻合口

7. 关闭切口 仔细止血后于腹股沟和膝下创口处各放置一根负压引流管后，依次逐层缝合创口。

【操作中可能发生的意外和错误及其预防】

1. 移植静脉撕裂 原位大隐静脉旁路移植进行瓣膜切除时，忌用暴力，以免撕裂移植静脉和使内皮细胞破坏过多，造成移植物血栓形成。预防方法是在行瓣膜切除时，如遇阻力，应将瓣膜切除器轻轻旋转，调整方向后再轻柔地向下继续切除瓣膜。

2. 静脉瓣膜切除不完全 原位大隐静脉旁路术成功的关键在于移植静脉瓣膜必须切除完全，否则移植血管因血流不畅很快形成血栓而告失败。因此术中用瓣膜切除器切除瓣膜时应反复多次，直至移植静脉远端喷血良好为止。

3. 遗漏的动静脉瘘 原位大隐静脉移植术另一关键是尽可能完全结扎大隐静脉的属支，减少静脉分流，保持远端动脉有足够的血流量。必要时可在术中行移植物静脉造影加以识别。

【术后处理】

1. 仔细检测血压、心率、呼吸，每 30 分钟 1 次至平稳为止。
2. 观察下肢皮色，扪摸肢体温度和胫后动脉搏动。次日做 Doppler 踝肱指数测定。
3. 术后短期应用抗生素，并给予低分子右旋糖酐静脉滴注，500ml/d，共 7 天。
4. 卧床 2～4 天后开始下床活动，术后第 8 天拆线。
5. 术后 10 天随访踝肱指数 1 次。

（王玉琦 符伟国）

第四节 股-股动脉横跨旁路术

【概况】

1966 年 Vetto 首次用解剖外途径股-股旁路术治疗单侧髂股动脉闭塞患者。由于此手术仅在腹膜外操作，手术相对损伤小，且术后通畅率较高，故具有一定临床应用价值。

【手术适应证】

1. 一侧髂股动脉通畅，另一侧闭塞者。
2. 病变侧髂股动脉，因手术失败或移植物感染者。

3. 年老体弱，不能耐受主-髂动脉旁路术者。

【手术禁忌证】

有严重心、脑、肝、肾等重要脏器功能不全者。

【术前准备】

1. 血、尿常规，肝、肾功能，心电图，胸片。
2. 无创伤性动脉血流描记，动脉节段性测压。
3. 腹主动脉及两下肢动脉造影术。
4. 术前半小时静脉推注抗生素。

【麻醉】

局麻或硬脊膜外阻滞麻醉

【体位】

平卧位。

【手术步骤】

1. 显露两侧股动脉　在腹股韧带的下方，行两侧腹股沟中点纵切口(图 13-38)，先后依次显露和游离健侧和患侧的股总动脉、股浅动脉及股深动脉，分别以塑料带控制(图 13-39)。

2. 建立隧道　在耻骨联合上方，腹膜前，从健侧股动脉的腹股沟切口向患侧股动脉的切口做隧道。用隧道器钝性分离出一条两指宽的隧道，健侧的隧道口应比患侧高 2～3cm (图 13-40)。

3. 吻合健侧股动脉与人造血管　分别阻断健侧股总、股浅和股深动脉血流，在股总动脉的前内侧做一长约1cm 的纵切口，根据患者股动脉的口径选用0.8～1.0cm 的人造血管，一端剪成50°～60°的斜口，用6-0prolene 线在其斜面的底部，从外到内进针，再由股动脉切口下端从内到外出针，人造血管边距 0.8mm，股动脉边距 1mm，针距 1mm，行人造血管与股动脉连续外翻缝合(图 13-41)。

4. 人造血管入隧道　在人造血管前壁做一标记后，顺行用卵圆钳把人造血管从健侧股动脉切口处拉向患侧，并用肝素液注满人造血管，以防扭曲(图 13-42)。

5. 人造血管与患侧股动脉吻合　分别阻断患侧股总、股浅和股深动脉，在患侧股动脉病变较轻部位做1cm 的纵切口，将人造血管修剪成合适的角度，依上法行人造血管与宿主动脉吻合(图13-43)，

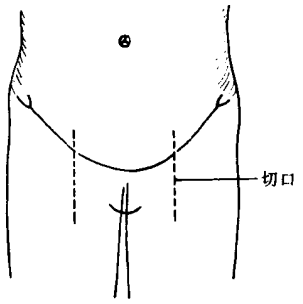

图 13-38　切口部位

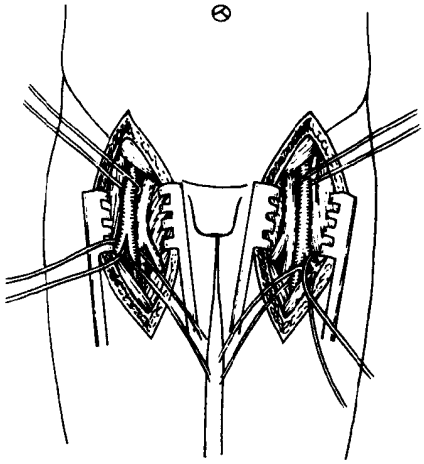

图 13-39　显露两侧股总动脉并用塑料带控制血流

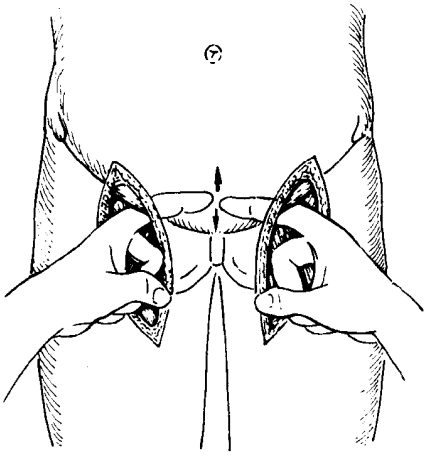

图 13-40 用手指于皮下建立隧道

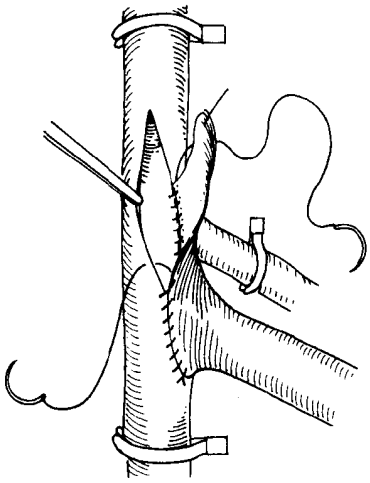

图 13-41 人造血管一端与健侧股总动脉行端侧连续外翻缝合

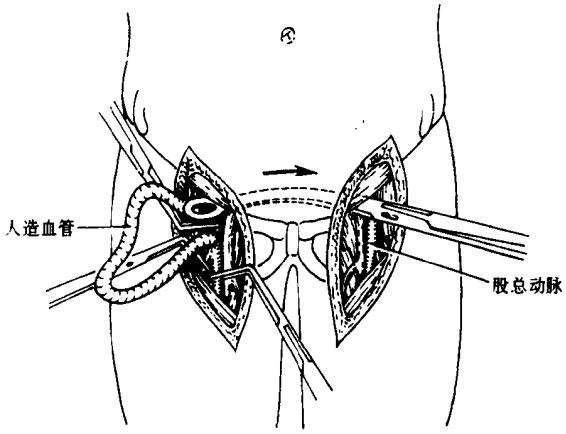

图 13-42 将人造血管由耻骨上皮下隧道引至患侧腹股沟切口

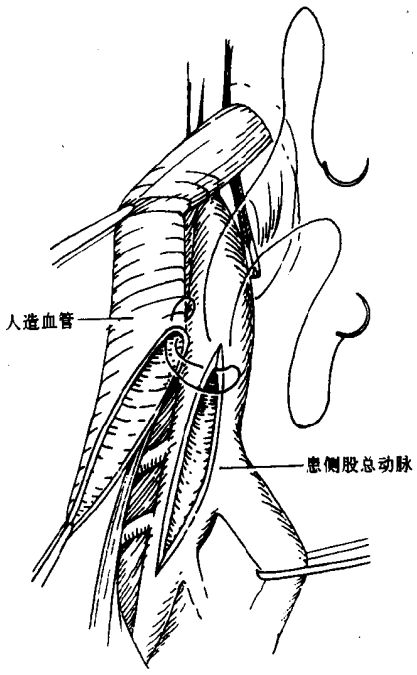

图 13-43 人造血管另一端与患侧股总动脉行端侧连续外翻缝合

吻合至最后两针时放松健侧及患侧股动脉阻断钳，观察健侧股动脉供血情况和患侧股动脉的回血情况，并让残留血块冲出吻合口，再次阻断股动脉血流，迅速完成吻合(图 13-44)。吻合后血流方向见图 13-45。

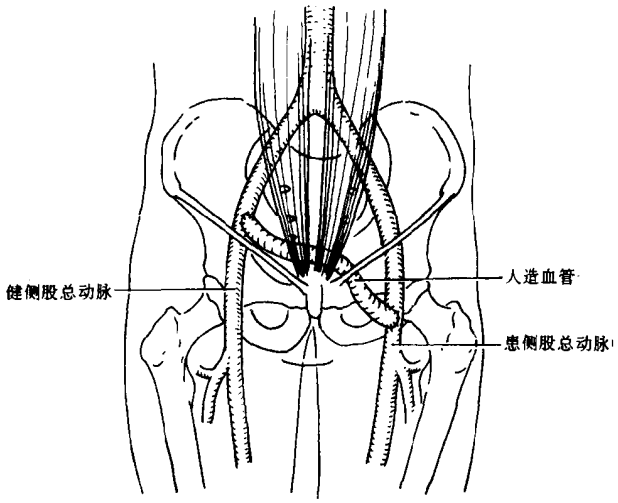

图 13-44　缝合完成后的左右吻合口

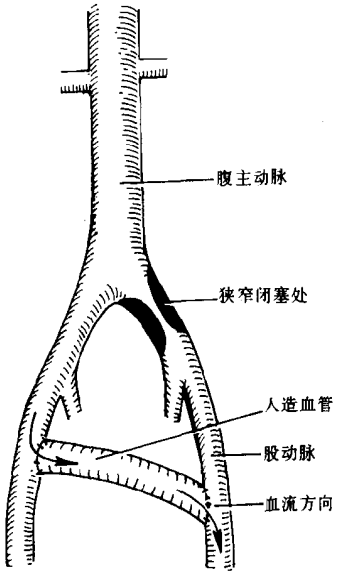

图 13-45　示血流方向示意图

【操作中可能发生的意外和错误及其预防】

人造血管血流不畅　股-股动脉旁路术是一种解剖外途径的动脉旁路术，因此使横跨两股动脉的人造血管更符合“生理”状态尤为重要，如果角度不顺，可很快造成移植物内血栓形成而闭塞，一般健侧股动脉吻合口位置要高于患侧，最好在髂外动脉上，另外吻合口应位于股动脉内侧面，以避免移植血管成角。

【术后处理】

1. 观察血压、心率、呼吸每半小时 1 次直至平稳。
2. 观察两下肢皮温、皮色及动脉搏动情况。
3. 术后短期应用抗生素，低分子右旋糖酐 500ml/d，应用 1 周，必要时肝素 20～30mg 静脉内推注或口服华法令 2.5mg/d 抗凝治疗。
4. 术后 7～10 天拆线。
5. 术后定期随防踝肱指数。

（王玉琦　符伟国）

第五节 腋-股动脉旁路术

【概况】

自 1963 年 Blaisdell 首先报道 1 例因无法耐受主-股动脉旁路移植术而采用腋-股动脉旁路术获得成功以来，慢性主髂闭塞症有了另一手术方法。但由于该手术属于非解剖旁路途径，路程长，通畅率低，因此目前主要用于主股旁路术失败或移植物感染时。另外由于该手术均在皮下进行，不需打开腹腔，手术创伤小、操作简便，且有一定疗效，所以被用于一部分老年患者。

【手术适应证】

1. 主、髂动脉病变手术失败或移植物感染。
2. 主、髂动脉硬化性闭塞较为广泛，过去有腹部手术史，腹腔有严重粘连或有感染病灶。
3. 年老体弱手术耐受较差。

【手术禁忌证】

有严重心、脑、肝、肾、肺等重要脏器功能不全，不能耐受手术。

【术前准备】

1. 血、尿常规，血糖，心电图，肝、肾功能，胸部 X 线检查。
2. 无创伤性动脉血流描记及节段测压，了解上下肢动脉供血情况。
3. 腹主动脉及两下肢动脉造影，了解肢体远端动脉通畅情况。
4. 术前半小时常规应用抗生素。

【麻醉】

局麻或硬脊膜外阻滞麻醉，或全身麻醉。

【体位】

仰卧，同侧上肢外展位。

【手术步骤】

1. 手术野及切口见图 13-46。

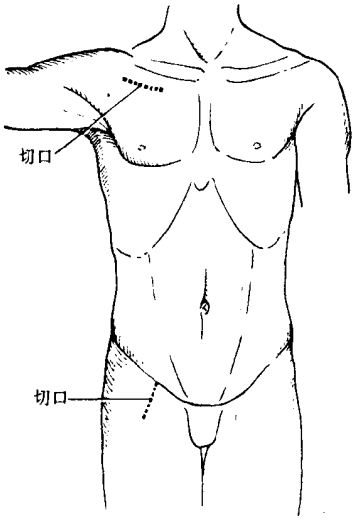

图 13-46 切口部位

2. 显露和探查股动脉 做腹股沟中点纵切口显露股总、股浅和股深动脉，分别用塑料带控制(图 13-47)。

3. 显露腋动脉 取同侧锁骨下外侧做平行切口 6cm，沿胸大肌纤维方向切开胸大肌，切断附着于喙突的胸小肌肌腱，解剖出由臂丛和腋静脉包绕的腋动脉约 5～6cm(图 13-48)，绕以塑料带。

4. 建立隧道 从锁骨切口胸大肌前方，斜向外侧的腋中线用隧道器做一两横指宽的隧道，至胸部中点，做一 2～3cm 横切口，再从腹股沟切口，在 Scarpa 筋膜深面，向头侧做隧道，直至胸部切口处与上方隧道汇合(图 13-49)。

5. 吻合人造血管与腋动脉 用血管阻断钳阻断腋动脉，旋转 90°，使动脉下缘转至前方，在此动脉的第一段做一 2cm 纵形切口，以 8～10mm 的人造血管，一端剪成 60°斜面，用 5-Oprolene 线在其斜面的底部由外到内进针从腋动脉切口远侧由里向外出针，人造血管边距 1mm，腋动脉边距 1.5mm，针距 1mm，行人造血管与腋动脉连续外翻端侧吻合(图 13-50)。

6. 人造血管入隧道 在人造血管前壁做一标记，顺行以卵圆钳将人造血管远端由锁骨下切口经隧道往下拖至股部切口，注意勿扭曲人造血管(图 13-51)。

7. 吻合人造血管与股动脉 分别阻断股总、股浅和股深动脉血流，在股总动脉前壁做一 2cm 纵切口，修剪人造血管成合适的长度，将其远端剪成 30°～50°的斜面，同上法做人造血管与股动脉吻合，吻合至最后两针时，放松腋动脉阻断钳，让腋动脉血流冲向股动脉，并使空气及残留血块冲出，再放松股动脉阻断钳，观察回血情况，重新阻断血流，迅速完成吻合。吻合后血流方向见图 13-52。

8. 关闭切口 仔细止血，依次关闭胸部切口、逐层缝合锁骨下切口及股部切口。

【操作中可能发生的意外和错误及其预防】

修剪人造血管吻合口角度不当 行腋-股动脉旁路术时，人造血管需跨过胸大肌表面进入皮下隧道，因此较常见的问题是修剪人造血管吻合口角度不当，造成人造血管成角，使手术失败，所以人造血管上下吻合口的角度应在 30°～60°为宜。

【术后处理】

1. 术后每半小时观察血压、心率、呼吸直至平稳。
2. 观察下肢皮温、皮色及动脉搏动情况。
3. 术后常规运用抗凝、抗聚治疗，并应用抗生素。
4. 叮嘱患者勿压迫皮下隧道处的人造血管。
5. 术后 7～10 天拆线。
6. 定期随防踝肱指数。

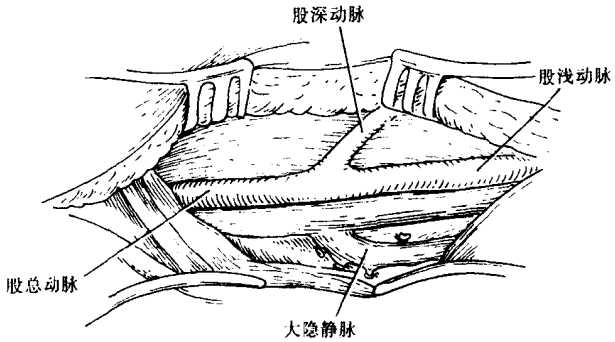

图 13-47 显露股总、股浅和股深动脉并用塑料带控制血流

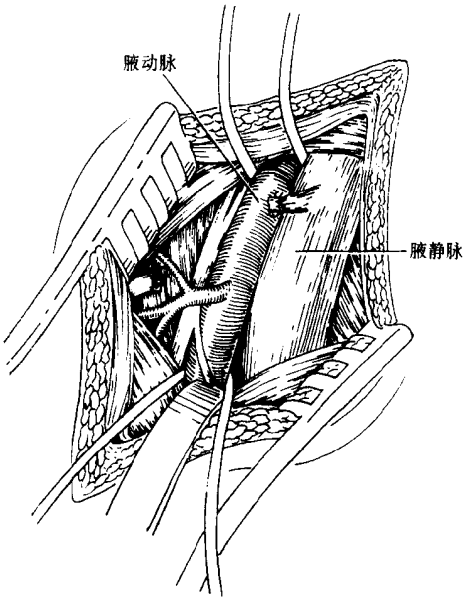

图 13-48 显露腋动、静脉，用塑料带控制腋动脉近远端

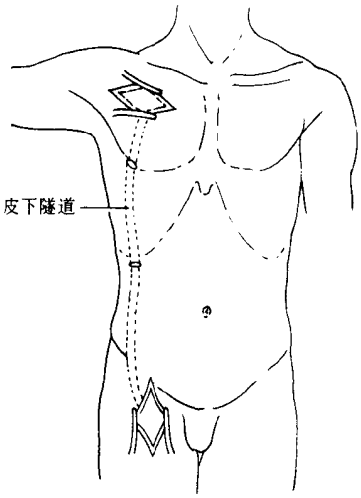

图 13-49 建立皮下隧道

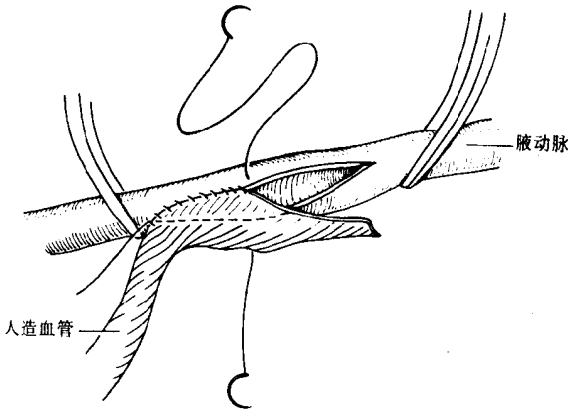

图 13-50 阻断腋动脉血流，切开下侧壁，将人造血管近端剪成“蛇头”形后与腋动脉行端侧连续外翻缝合

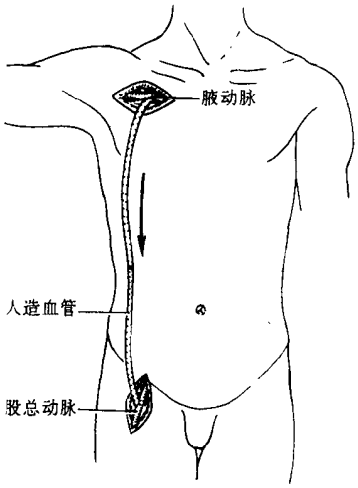

图 13-51 将人造血管引入隧道，其远端和股总动脉行端侧外翻连续缝合

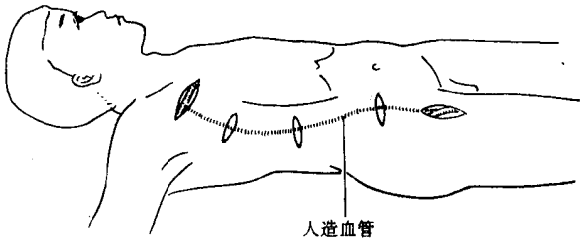

图 13-52 示完成动脉吻合后的人造血管和近远端吻合口

（王玉琦 符伟国）

第六节　血栓摘除术

【概况】

下肢动脉急性栓塞在1628年由Harvey首次报道。由于非手术治疗的截肢率和死亡率都很高，早在1895年Sabanyev已尝试行股动脉切开取栓术，直到1911年才由Lahey首次获得成功。自1963年Fogarty成功运用气囊导管（Fogarty导管）取栓后，大大改善了患者预后。该手术创伤小，简便，安全有效，目前已广泛用于临床。

【手术适应证】

动脉栓塞（在趾动脉分支以上），只要全身情况许可，应力争在发病6～8小时内取栓；超过此期限，只要远端肢体未发生坏疽，也应抓紧时机尽早手术。

【手术禁忌证】

1. 全身情况极差，处于濒危状态。
2. 患肢已坏疽者。

【术前准备】

1. 尽可能纠正全身情况及改善心功能。
2. 血、尿常规，肝、肾功能，心电图及血电解质。
3. 检测出、凝血时间，凝血酶原时间和纤维蛋白溶解时间。
4. 术前静脉推注肝素20～30mg抗凝治疗。

【麻醉】

局麻或硬脊膜外阻滞麻醉。

【体位】

平卧位。

【手术步骤】

1. 切口　发生于髂动脉、股动脉或腘动脉栓塞，均可取股部纵切口如图13-53所示。以髂股动脉栓塞为例介绍。

2. 显露股动脉　取患侧腹股沟中点纵切口约4cm，显露股总动脉、股浅动脉及股深动脉，分别绕以塑料带牵拉控制（图13-54）。如为主动脉跨栓，应同时解剖出两侧股动脉。

3. 去除髂股动脉血栓　以塑料带阻断股动脉近远端后，纵行切开股总动脉前壁1.5cm，放松股动脉近端塑料带，向上插入5F Fogarty导管（图13-55）约40cm至腹主动脉下端，直至有阻力感，并于越过此阻碍时，注入肝素盐水充起导管球囊，再缓慢持续用力拉出导管（图13-56），用血管镊从股动脉切口处取除血栓，重复此过程直至近端股动脉出现活跃搏动性喷血。再次阻断近端股动脉血流。

4. 去除远端动脉继发性血栓　放松股动脉远端塑料带，以3F Fogarty导管向远端动脉插入，依上法取出继发性血栓（图13-57），直至动脉回血良好。并以冲洗导管向远端动脉注入尿激酶5万U溶解残留血栓。

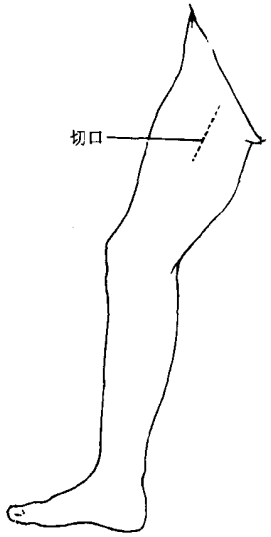

图13-53　股动脉取栓切口位置

5. 缝合股动脉切口　放松股动脉的近端塑料带，如动脉喷血佳，再次阻断，用6-0prolene线，股动脉边距1mm，针距1mm，连续外翻缝合动脉壁（图13-58）。

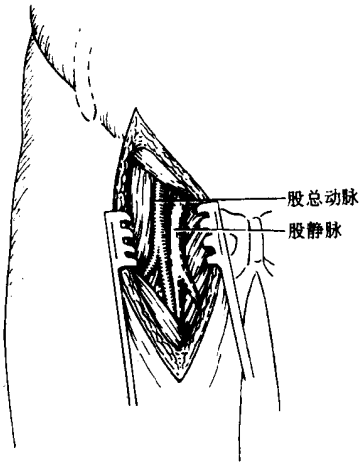

图 13-54 显示股动脉

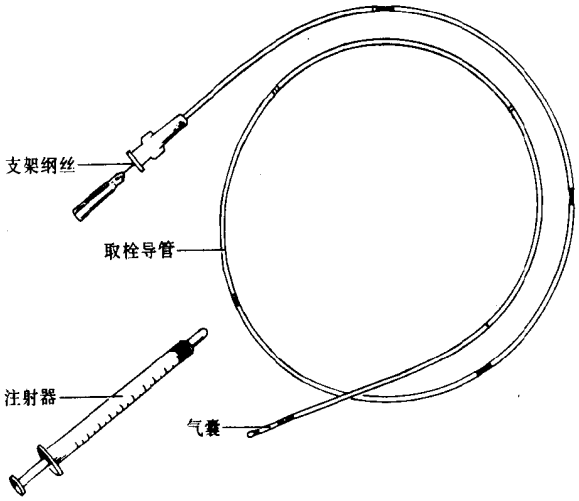

图 13-55 Fogarty 取栓导管

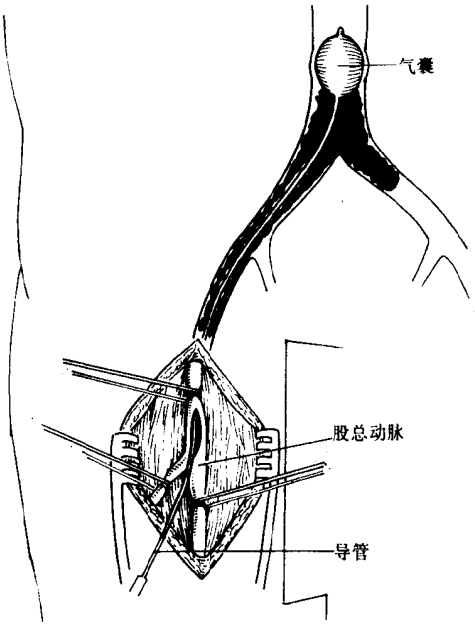

图 13-56 切开股总动脉前壁，插入 Fogarty 取栓导管至主动脉腹部，充满气囊

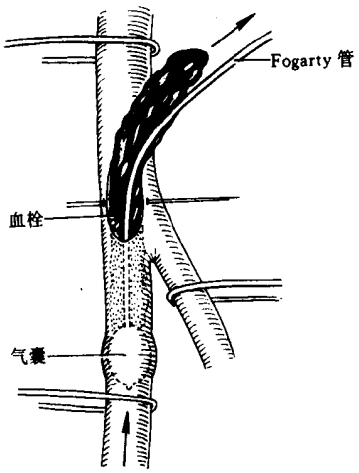

图 13-57 回拉取栓导管，血栓随之被取出

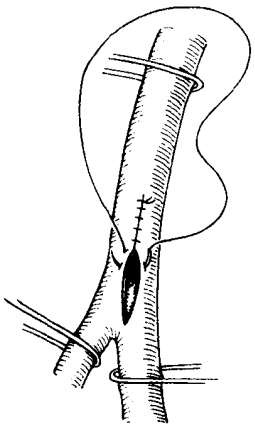

图 13-58 缝合股动脉前壁

6．关闭切口　仔细止血，切口内置橡皮引流片一根，逐层缝合切口。

【操作中可能发生的意外和错误及其预防】

1．暴力导入或拖出导管　插入或拖出导管时用力过猛，既可损坏 Fogarty 导管，又易损伤动脉内膜甚至穿破动脉，易引起动脉继发性血栓形成，尤其是动脉硬化病例，当部分内膜被摘除时，可造成残留内膜面翻转，引起血管狭窄、阻塞或血栓形成。因此操作时忌用暴力。

2．导管误入动脉假腔　未识别动脉真内腔，匆忙插入导管，以致进入内、中膜分离间的假腔，造成动脉夹层分离，引起远端肢体缺血。预防方法是，插入导管时，应以无损伤血管钳分开切开的动脉壁的全层，辨清动脉腔后，在直视下插入导管，忌盲目插入导管。

【术后处理】

1．动脉栓塞患者多数伴有器质性心脏病，常并发心力衰竭，术后应严密监护心功能。

2．密切观察动脉血气、电解质、肝肾功能和尿量，纠正取栓后大量缺氧代谢产物回流入血，导致酸中毒、高血钾、低血压以致休克及肾功能衰竭。

3．观察患肢皮温、皮色及动脉搏动情况。

4．酌情应用抗凝、抗聚、溶栓治疗。

5．术后应用抗生素 2～3 天。

6．术后 7～10 天拆线。

7．Doppler 检测踝肱指数。

（王玉琦　符伟国）

第七节　下肢动脉内膜切除术

【概况】

动脉硬化内膜切除术曾作为直接重建动脉血流的一种方法，鉴于其对长段病变术后疗效差，手术适应证窄，因人造血管的改进，几乎均由旁路手术取代。但由于动脉内膜切除术操作简便，宜于再次手术，且不破坏侧支循环，故仍可应用于短段动脉闭塞病例。

【手术适应证】

1．局限于股动脉 5～6cm 的短段闭塞。

2．局限于腹主动脉分叉、髂总动脉或髂外动脉起始 5～6cm 处的病变。

3．局限于髂外动脉、腘动脉节段性狭窄或闭塞。

4．行人造血管旁路术时，吻合口附近存在病变，应先做动脉内膜切除术，再做人造血管旁路术。

【手术禁忌证】

伴有动脉瘤，动脉长段狭窄或闭塞。

【术前准备】

1．血、尿常规，肝、肺、肾功能，心电图，胸片。

2．无损伤性动脉节段性测压及血流描记。

3．动脉造影了解腹主动脉及两下肢动脉情况。

4．术前半小时应用抗生素。

【麻醉】

持续硬膜外麻醉或气管内吸入麻醉。

【体位】

平卧位。

【手术步骤】

1. 切口 根据动脉闭塞部位决定切口位置。以股总动脉起始段病变为例。

2. 显露和解剖病变动脉段 取腹股沟部中点纵切口显露股总动脉、股浅动脉和股深动脉，解剖出股总动脉病变段，向上分离至正常动脉约 2～3cm，向下亦解剖至正常动脉，分别阻断股动脉病变段近端上方 2cm 及远端下方 2cm 处，同时阻断股深动脉（图 13-59）。

3. 切除病变内膜 做股动脉纵切口（图 13-60），全程暴露病变动脉内膜，一般在动脉中层的中部与外膜之间用鼻甲剥离器做内膜切除，应整周剥离硬化斑块（图 13-61），用 Potts 剪剪断近端斑块，在同一平面推进，直至完全剥除病变内膜，远端切除边界处的内膜应平整，如图 13-62 所示。

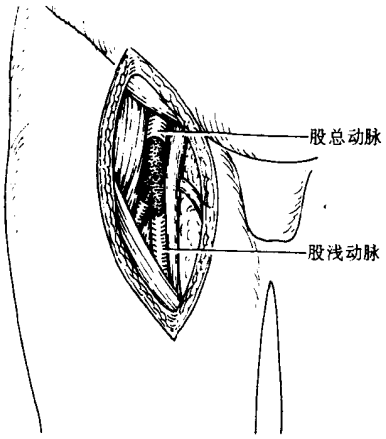

图 13-59 显露股动脉病变及股浅、股深动脉

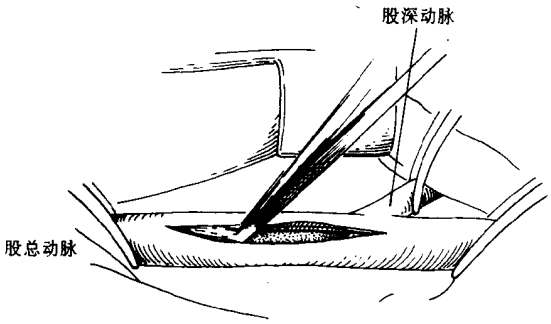

图 13-60 切开股总动脉前壁

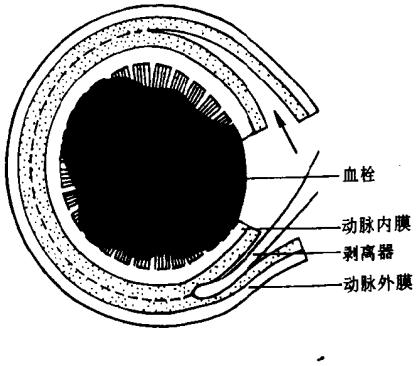

图 13-61 显示动脉剥离平面

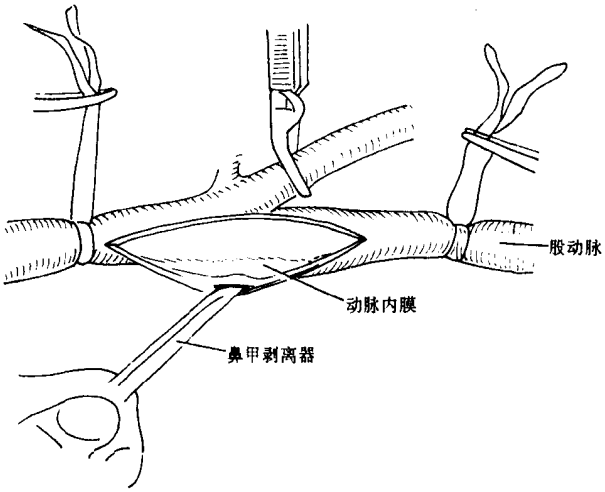

图 13-62 用鼻甲剥离器剥离内膜层

4．内膜固定缝合　当发生剥离远侧内膜成瓣时，可用两端带针的无损伤尼龙缝线，在剥除内膜远端处的动脉沿其周径做动脉壁全层相距 1mm 的间断水平褥式缝合固定，两针皆由内向外缝合，在动脉壁外汇合后打结（图 13-63）。

5．缝合动脉切口冲洗去除动脉腔内碎屑，先开放远端股动脉阻断钳，当动脉回血良好时，再开放近端股动脉阻断钳，近端动脉血流通畅通过内膜剥离段后，再次阻断动脉血流，以肝素盐水液冲洗血管腔，由上至下以动脉边距为 1mm，针距 1mm，连续外翻缝合血管壁（图 13-64），缝至最后两针时，先后开放远近端的阻断钳，排除血块和空气并观察血流情况，再阻断近远端动脉血流，迅速缝合动脉切口。如血管发生狭窄，可用大隐静脉或人造血管行股动脉补片或成形术修复管腔至原口径（图 13-65）。

6．关闭切口　仔细止血，逐层缝合切口。

【操作中可能发生的意外和错误及其预防】

1．内膜翻起成瓣　术中未完整切除内膜斑块发生内膜突起、远端剥离面边界处内膜不平整，多可造成内膜成瓣，恢复血流引起剥离处血栓形成及远端肢体供血障碍。因此术中应整周切除内膜，内膜远端切除边界必须在同一平面，必要时做内膜固定术以消除此危险。

2．内膜切除处血管狭窄　主要由内膜固定时缝线抽拉过紧或缝合股动脉切口时边距过大所致。用自体静脉或人造血管行补片或成形术可予纠正。

【术后处理】

1．监测心率、呼吸、血压每半小时一次至平稳。

2．密切注意患肢皮温、皮色及动脉搏动情况，检测踝肱指数。

3．低分子右旋糖酐 500ml 静脉点滴 1～2 周。华法令 2.5mg/d，口服 1 个月。

4．应用抗生素。

5．术后 7～10 天拆线。

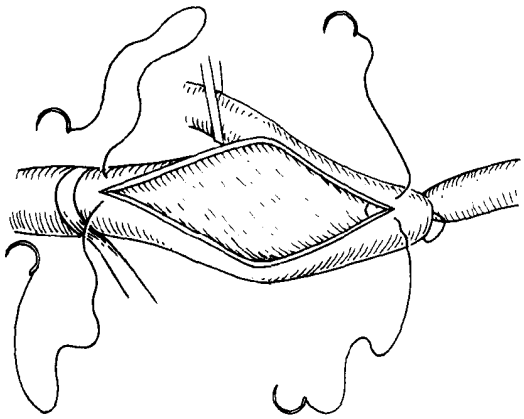

图 13-63　两端分别由里向外缝合，将内膜断面与动脉壁固定，防止形成“活瓣”

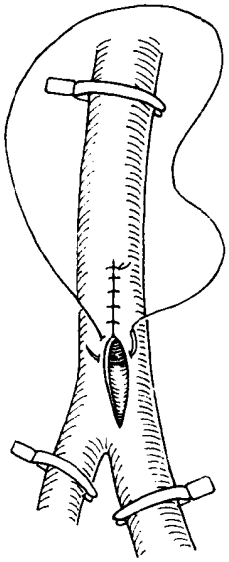

图 13-64 缝合动脉壁

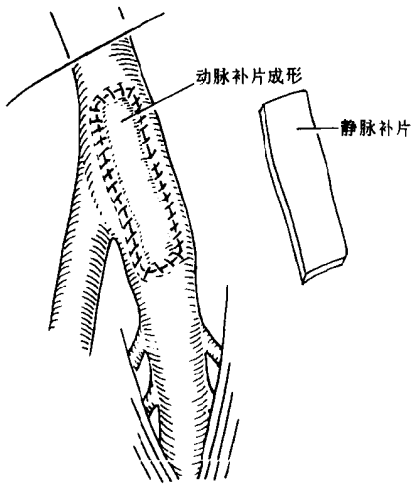

图 13-65 当动脉壁缺损大时可用静脉补片缝合

（王玉琦 符伟国）

第八节 腰交感干神经节切除术

【概况】

腰交感干神经节切除术用于治疗下肢缺血性疾病已有 70 年历史。在动脉重建术以前，交感神经节切除术是治疗下肢缺血最常用的方法，它能缓解血管收缩张力，促进建立侧支循环，改善皮肤血液供应。与动脉旁路术相比，腰交感干神经节切除术疗效不一，但对于下肢缺血严重又无良好输出道患者，该手术不失为一种治疗方法，同时，也是一种作为下肢动脉重建术十分有用的辅助治疗方法。

【手术适应证】

1. 下肢动脉闭塞部位较低，输出道动脉不佳，不宜行动脉重建术者。
2. 作为动脉重建术的辅助手术。
3. 严重下肢灼痛。
4. 下肢紫绀。
5. 下肢雷诺病。

【手术禁忌证】

心、肺、肝、肾、脑等器官功能严重不全，不能耐受手术者。

【术前准备】

1. 血、尿常规，空腹血糖，肝、肾、肺功能及心电图检查。

2．四肢节段性测压及多普勒超声检查。

3．下肢动脉造影显示远端输出道动脉不畅通。

4．使患者了解该手术可能有一定疗效但术前无法预料，使其作好心理准备。

【麻醉】

连续硬脊膜外阻滞麻醉或全身麻醉。

【体位】

1．单侧腰交感干神经节切除术可用仰卧，腰下垫枕抬高 30°～45°。

2．双侧腰交感干神经节切除术采用平卧位。

【手术步骤】

1．单侧腰交感干神经节切除术　以腹膜外径路最常用。

(1) 切口与显露　以横切口或前外侧弧形切口较常用（图 13-66）。横切口一般在髂嵴与肋缘之间相当于第二腰椎水平，前外侧弧形切口则以第十二肋尖端起，向内下做一弧形切口。分离腹外斜肌纤维（图 13-67），切断腹内斜肌和腹横肌（图 13-68），避免损伤肋间神经（图 13-69），暴露腹膜外脂肪和腹膜，用手指和纱布钝性分离，将腹膜及附着其上的输尿管一并推向中线，显露腰大肌（图 13-70）。

(2) 显露腰交感干　在右侧，将下腔静脉外侧缘经分离后翻向对侧；在左侧，距腹主动脉外后侧方切开腰大肌内缘及脊椎旁筋膜，在腰大肌内侧缘沟的脂肪组织中，显露呈结节状黄白色腰交感干（图 13-71），上方游离至膈肌脚，下方游离至腹主动脉分叉处。

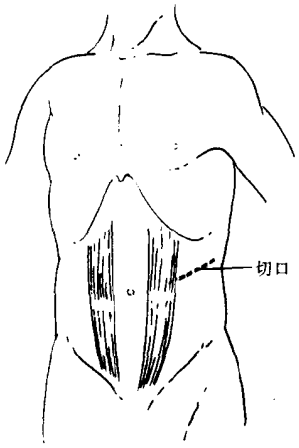

图 13-66　手术切口

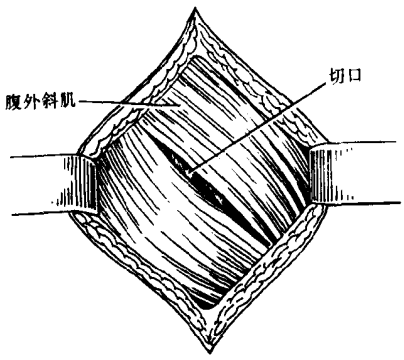

图 13-67　切开腹外斜肌

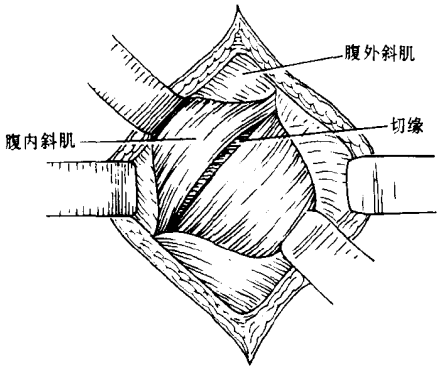

图 13-68 分离腹外斜肌，显露腹内斜肌

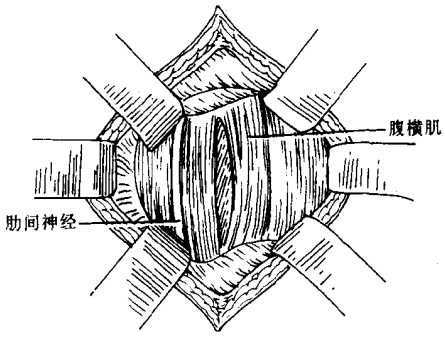

图 13-69 分离切断腹横肌，显露腹横筋膜

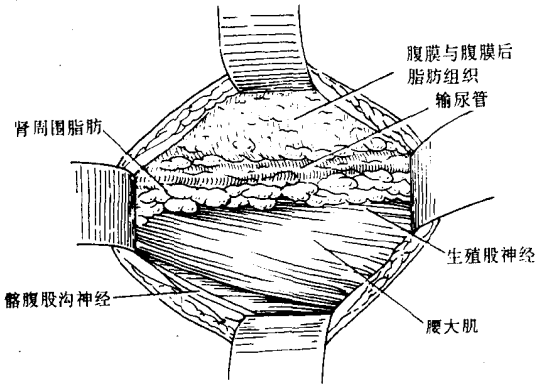

图 13-70 将腹膜及附着其上的输尿管一并推向中线，显露腰大肌

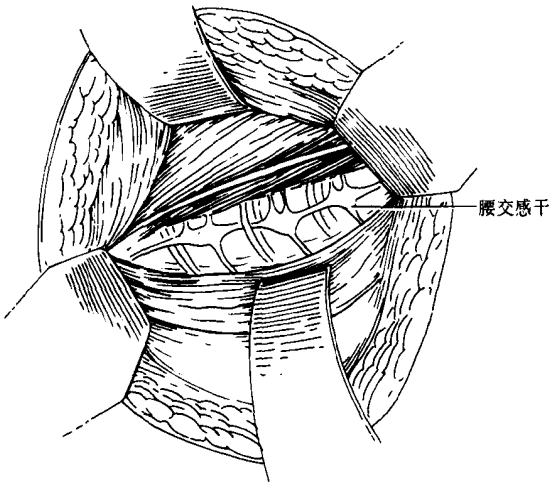

图 13-71 右侧：将下腔静脉外侧缘分离后翻向对侧；
左侧：距腹主动脉外后侧方切开腰大肌内缘及脊柱旁筋膜，在腰大肌内侧沟缘脂肪组织中，显露呈结节状黄白色腰交感干

（3）切除腰交感神经节　于腹主动脉分叉处水平，用神经钩钩起腰交感干，切断神经节各个交通支，于第4交感神经节下方切断，远端结扎（图13-72）。向上逐一剥离到第3、第2腰交感神经节，在其近端切断，结扎，移去切断的腰交感干（图13-73）。

（4）证实腰交感神经节　将切除的腰交感干神经节即刻送病理检验，证实为腰交感神经节。

（5）关闭切口　仔细止血，逐层缝合。

2．双侧腰交感干神经节切除术　以腹腔径路方便。除切口选择正中切口进腹以外，其余步骤同单侧腰交感干神经节切除术（图13-74）。

【操作中可能发生的意外和错误及其预防】

1．正确辨认腰交感神经节　这是手术成败的关键。在剪断腰交感干前，必须辨清生殖股神经、淋巴结及输尿管等结构。生殖股神经呈白 色，无结节，位于腰大肌前方，向下外侧行走。淋巴结呈肉红色，单个存在，无链相连。输尿管呈白色，表面附着较多血管，较粗，有蠕动。避免损伤其他结构，在手术中应注意：

（1）解剖层次要正确　腹膜外径路，将腹膜推向中线的层次是腰大肌前方，不是腰大肌的外后方。在这一层次解剖可以清楚看到输尿管附着于腹膜，并被一起推向中线，同时可见生殖股神经在腰大肌前缘由内上向外下走行。

（2）掌握腰交感干神经节解剖位置　腰交感干神经节并非位于腰大肌前方，而是在其内侧沟中，在腰椎体的前外侧，右侧由下腔静脉遮盖，左侧位于腹主动脉后侧方，呈结节状，黄白色，质软，不易移动。

（3）了解交感神经的变异　腰交感干神经节变异很大，可有2～8个不等。第2、3节有时合并为一，神经干亦可有2～3根，因此须辨认清楚一一切除。

2．了解腰静脉与腰交感干神经节的解剖关系，避免损伤腰静脉引起大出血。右侧腰静脉常在腰交感干的前方跨过，左侧则位于其后方。因此在施行右侧腰交感干切除时，显露必须谨慎，避免撕破血管，一旦出血，不宜用止血钳钳夹，以缝扎止血为妥。

【术后处理】

1．术后病人注意心率、血压、呼吸及腹部体征。

2．鼓励患者尽早下床活动。

3．观察患肢术后皮肤温度上升情况。

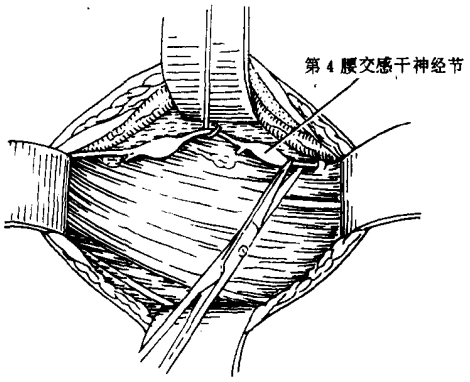

图13-72　提起腰交感干，于第4腰交感干神经节下缘切断并结扎远端

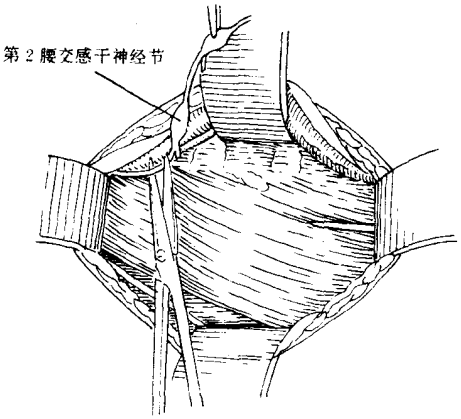

图 13-73 向上逐一剥离、切除第 4、3、2 腰交感干神经节，近端结扎

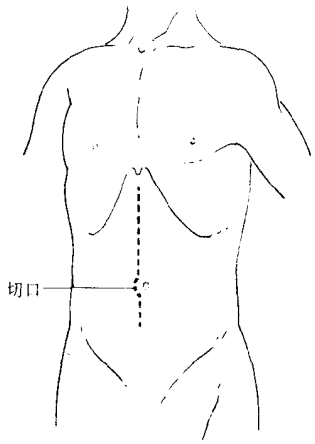

图 13-74 双侧腰交感干神经节切除切口

（符伟国）

第九节 大隐静脉高位结扎剥脱术

【概况】

下肢静脉曲张是一种常见血管疾病，早在 1891 年，Trendelenburg 首先结扎大腿中部的大隐静脉治疗下肢静脉曲张，1895 年 Perthes 将大隐静脉结扎点移至近股静脉，术后下肢静脉曲张复发率大为减低。1938 年 Linton 提出小腿慢性溃疡的发生与下肢深静脉之间穿通支功能不全有关，并建议在做大隐静脉高位结扎的同时加做小腿交通支静脉结扎术，完善了大隐静脉的手术治疗。经过 100 年的临床实践，目前大隐静脉高位结扎术已成为下肢静脉曲张的主要治疗方法。

【手术适应证】

1. 下肢浅表静脉和穿通支瓣膜功能不全而深静脉通畅者。
2. 作为各种下肢深静脉瓣膜修复术的一部分。

【手术禁忌证】

1. 深静脉阻塞。

2. 存在严重的心、肺、脑、肾脏功能不全，不能耐受手术者。

【术前准备】

1. 血、尿常规。
2. 肝、肾功能，空腹血糖及心电图。
3. 下肢静脉通畅度及瓣膜功能无创性检测。
4. 术前一天，嘱患者站立标记曲张静脉。
5. 术前一天，清洁会阴部及患肢皮肤。

【麻醉】

连续硬脊膜外麻醉或脊髓麻醉。

【体位】

平卧位（图 13-75）。

【手术步骤】

1. 切口　手术切口有三种：

(1) 股部皮肤皱纹上方 1cm 斜行切口，切口外侧端为股动脉搏动处。

(2) 股部皮肤皱纹下方 1cm 斜行切口，切口外侧端为股动脉搏动处。

(3) 股部皮肤皱纹下，股动脉搏动内侧纵形切口（图 13-76）。

2. 显露大隐静脉　切开皮肤及浅筋膜层，显露大隐静脉主干（图 13-77），剪开静脉外膜鞘，依次钳夹、切断、结扎股外侧静脉、股内侧静脉、阴部外静脉、腹壁浅静脉和旋髂浅静脉，将大隐静脉主干解剖至卵圆窝汇入股静脉处（图 13-78）。

3. 高位结扎大隐静脉　距股静脉 0.5cm 钳夹、切断大隐静脉主干，近端结扎、缝扎各一次（图 13-79）。

4. 抽剥大腿部大隐静脉主干　从大隐静脉断端插入静脉剥脱器至膝关节处（图 13～80），做一小切口，显露并切断大隐静脉，近端用 4 号线将静脉固定于剥脱器上，向上持续用力，剥除大腿部大隐静脉主干（图 13-81）。

5. 抽剥小腿部曲张静脉　将驱血带由足至大腿逐渐驱血并固定于大腿中段（图 13-82），左手用血管钳钳夹膝关节处远端的大隐静脉残端用力拉紧，右手扪摸到大隐静脉走行，相距 5～10cm 左右做皮肤小切口，用小血管钳从切口伸入钳夹，将大隐静脉拉出、切断，近端血管钳夹紧后用柔劲将其抽出，远端再依次重复前一步骤，直至小腿部大隐静脉主干和曲张静脉全部抽除（图 13-83、84、85、86、87、88、89）。

6. 先用凡士林纱布覆盖每一切口，再用清洁小纱布覆盖，将消毒弹力绷带由足向上加压包扎至大腿部，去除驱血带，继续加压包扎至大腿上部（图 13-90）。

7. 逐层缝合腹股沟部切口。



图 13-75　平卧位，标记曲张静脉

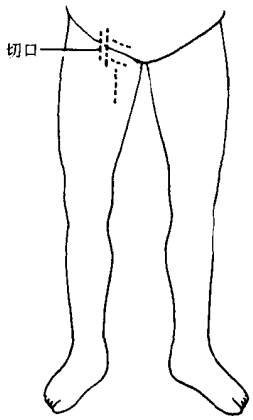

图 13-76 三种不同的切口位置

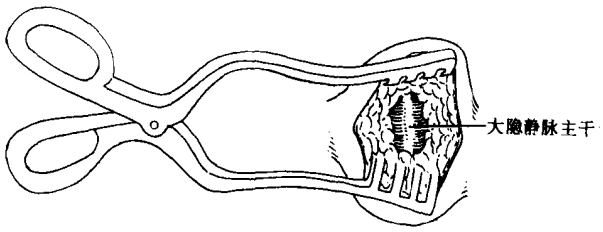

图 13-77 切开皮肤及浅筋膜，显露大隐静脉主干

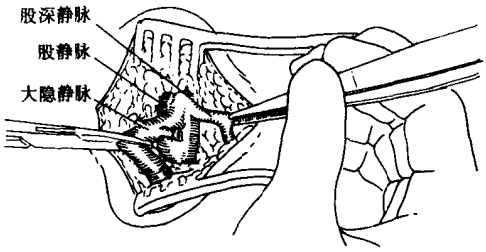

图 13-78 结扎大隐静脉属支，显露隐股静脉交界处

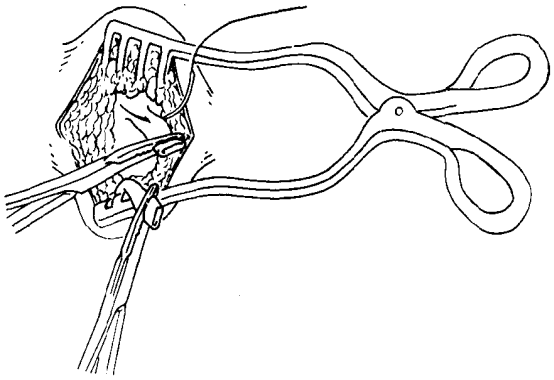

图 13-79 切断大隐静脉主干，缝扎近端静脉

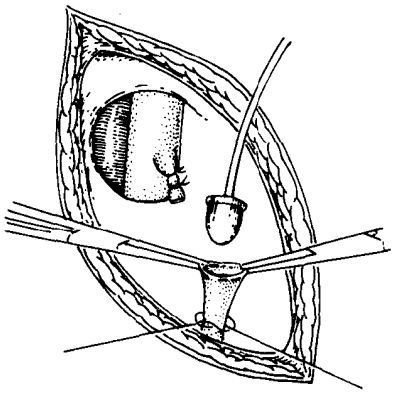

图 13-80 大隐静脉远端插入剥脱器

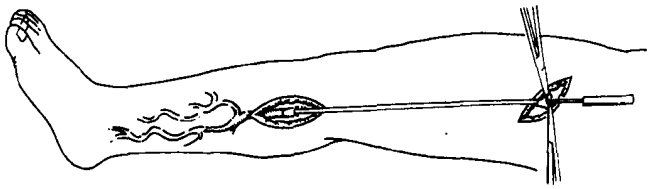

图 13-81 剥脱器插至膝关节处做一切口，切断、缝扎静脉并固定于剥脱器上，向上剥除股部大隐静脉主干

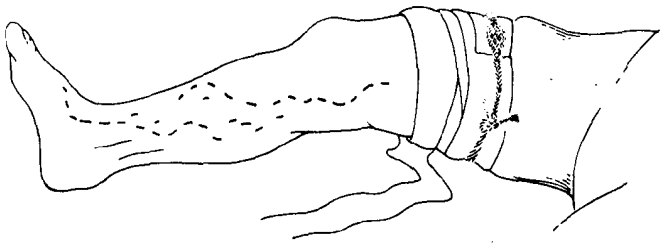

图 13-82　自足至股部用驱血带驱血并固定于股部

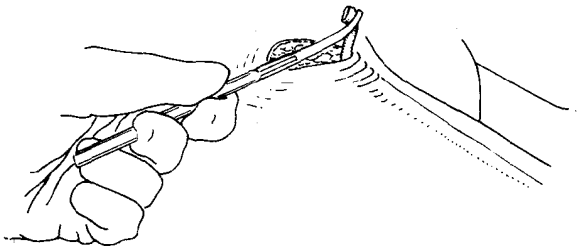

图 13-83　左手用血管钳钳夹远端大隐静脉主干并拉紧

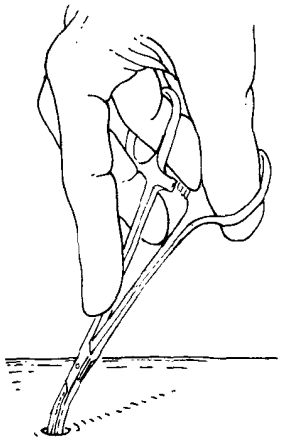

图 13-84　右手扪摸大隐静脉，明确行径做皮肤小切口，用小血钳从切口伸入，钳夹大隐静脉主干

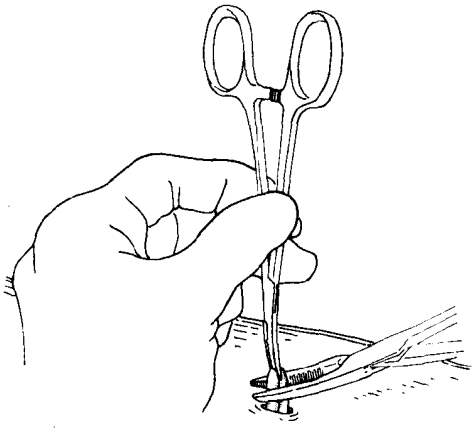

图 13-85　将大隐静脉拉至切缘处

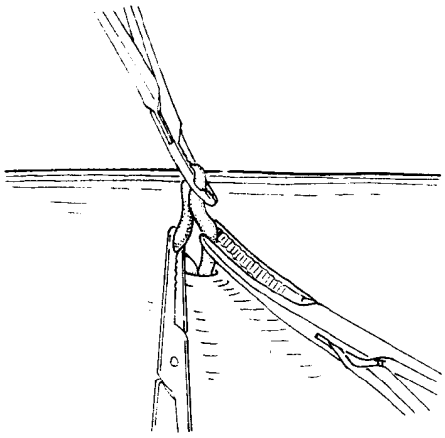

图 13-86 分别钳夹近远端静脉

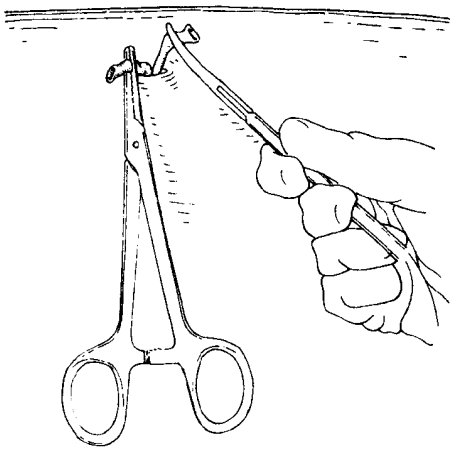

图 13-87 用力牵拉近端静脉

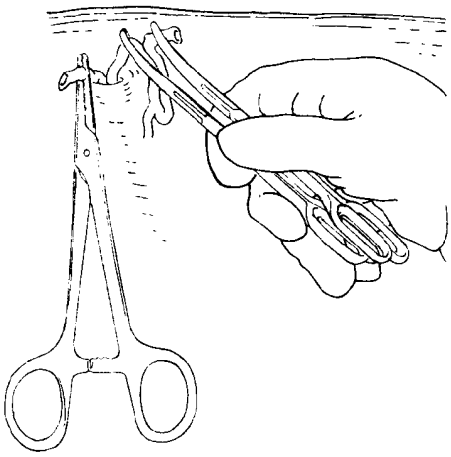

图 13-88 拉出近端大隐静脉

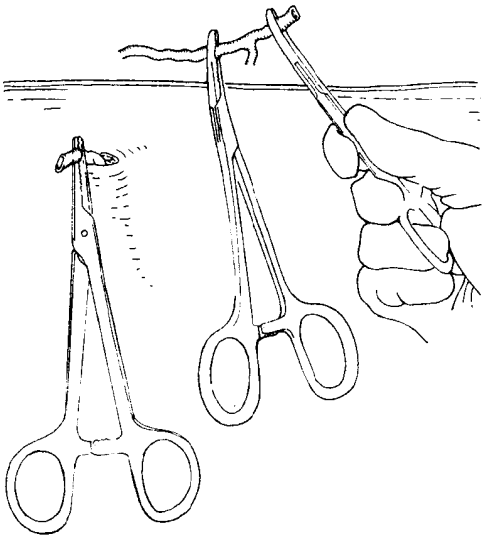

图 13-89 依次分段抽除大隐静脉主干和曲张静脉

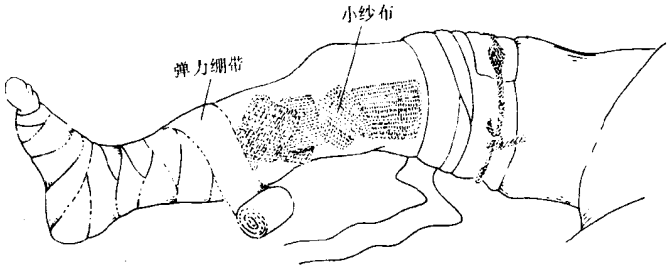

图 13-90 用小纱布覆盖后弹力绷带加压包扎

【操作中可能发生的意外和错误及其预防】

1．损伤股静脉　大隐静脉高位结扎术是外科的一个基本手术，但若解剖层次不清仍可发生股静脉损伤，因此首先必须掌握大隐静脉的解剖层次及其和股静脉的鉴别点。大隐静脉是浅静脉，在浅筋膜层内，壁较股静脉厚，在卵圆窝附近有五个主要属支。股静脉位于深筋膜下，股动脉内侧，壁薄，管径粗。术中要避免股静脉损伤，注意以下要点：①在浅筋膜层中显露大隐静脉。②在结扎切断大隐静脉前必须看到大隐静脉入股静脉的交界。③当辨认困难时，可以从膝内上方显露大隐静脉主干远端，向上插入静脉剥脱器至腹股沟部，以便识别。

2．切口血肿　小腿部曲张静脉抽剥时未行结扎，主要靠弹力绷带加压包扎，容易形成皮下积血及腹股沟切口血肿。预防方法是在小腿部每一切口用3块清洁纱布覆盖，用弹力绷带自足向近端逐一均匀加压包扎，将积血自腹股沟切口排出再缝合切口。

3．术后复发　大隐静脉术后复发率与术中正确操作有密切关系。首先必须真正做到高位结扎大隐静脉主干，一定要在隐-股静脉交界点下0.5cm处切断大隐静脉主干，这对减少术后复发有重要意义。其次，必须彻底消除小腿溃疡、湿疹处的穿通支静脉。要同时处理曲张的小隐静脉。

【术后处理】

1．术后当天，注意切口有无渗血。

2．术后第2天，重新更换弹力绷带，防止过紧，导致患肢血液回流障碍，鼓励下床活动。患者平卧时，患侧踝关节做自主活动。

3．术后第5天，更换敷料并拆线。

4．术后应继续穿弹力袜2～3周。

（符伟国）

第十节　下肢深静脉血栓摘除术

【概况】

1937年，Lawen首先报告取栓术治疗下肢深静脉血栓形成，至50年代和60年代，法国和美国已有较多临床成功的报告。1966年，Fogarty导管问世，使取栓术简化，据Mavor和Galloway（1969年）报告，成功率由61%提高至79%，并且指出：取栓术是处理髂-股静脉血栓形成合理、有效、安全的方法。1968年以后，长期随防资料中关于取栓术后血栓形成再发的报告，欧美一度弃用取栓术治疗下肢深静脉血栓形成。70年代中期，在取栓术同时做暂时性动-静脉瘘，以保持静脉通畅性，至今仍被认为是治疗急性下肢深静脉血栓形成的令人鼓舞的方法。

【手术适应证】

急性下肢深静脉血栓形成，尤其是进行性发展的髂-股静脉血栓形成。手术目的在于保持下肢主干静脉通畅，挽救肢体，防止发生危及生命的肺栓塞及致使肢体严重病废的血栓形成后综合征。取栓术最佳时间为发病后2～3天内。

【手术禁忌证】

1．发病后，病程超过7天，由于血栓已机化并粘连，手术取栓难有成效，因而不宜手术。

2．如果在慢性下肢静脉功能不全的情况下，或既往有深静脉血栓形成病史，再次发生血栓形成的病例。由于新发生的血栓常位于纤曲的侧支静脉，栓子易破碎脱落，主干静脉仅部分再通，取栓导管不可能通过仍处于闭塞状态的静脉段到达栓塞部位，即使能取出新的血栓，并不能使静脉回流恢复正常。因此，不应列为取栓术的适应证。

如果有明显的急性炎症存在，由于血栓形成部位静脉壁炎症难以迅速控制，即使施行取栓术仍将再发。因而取栓术也不适宜于这一类病例。

【术前准备】

1. 手术野皮肤准备应包括外阴、下腹部及整个患肢。

2. 肝素注射液，以便术中配置肝素生理盐水冲洗静脉腔。

3. 配血 1200～1800ml，通常在取除远端静脉腔内血栓时，有一定量的失血。

【麻醉】

一般情况下，连续硬脊膜外麻醉是首选的麻醉方法。全身情况严重的患者，可以在局部浸润麻醉下完成手术。

【体位】

以髂-股静脉血栓形成为例，病人取仰卧位，手术侧下肢轻度外展外旋，暴露脐孔以下、外阴及双侧下肢。

【手术步骤】

1. 切口　于股动脉搏动内侧做略呈弧形的伞柄状切口（图 13-91）。游离并保护大隐静脉，避免损伤股部淋巴结及淋巴管。

2. 暴露股静脉　切开股血管鞘(图 13-92)，暴露股血管(图 13-93)。自腹股沟韧带下游离股

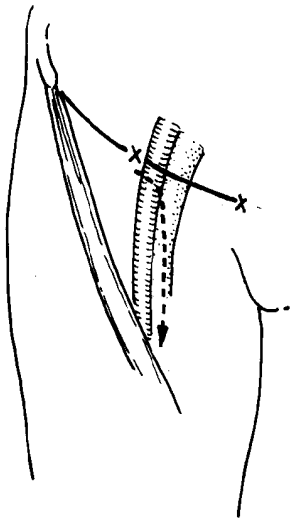

图 13-91　于腹股沟韧带下、股动脉搏动内侧，做略呈弧形的伞柄状切口，如图箭头所示

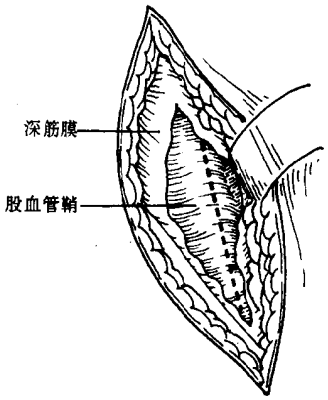

图 13-92　切开深筋膜，如图中虚线所示，纵形切开股血管鞘

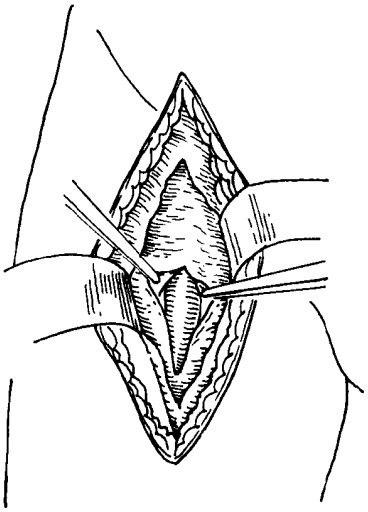

图 13-93　切开股血管鞘，暴露股血管

静脉及股深静脉,分别绕以止血带或无损伤血管钳(图13-94),以避免股静脉切开时持续出血。

3. 切开股静脉　股静脉前壁纵形切开（图 13-95），血栓即自切口涌出，用镊子取除血栓。

4. Fogarty 导管取栓　经股静脉切口向近心端插入 Fogarty 导管(图13-96)。用肝素生理盐水充盈球囊,然后逆向将导管自切口拉出。此时,髂总静脉内的血栓随之从切口拖出,并有静脉血涌出。同法将球囊导管插向股静脉远心端后拖出导管,以取除远端静脉腔内的血栓(图 13-97)。

5. 缝合股静脉壁切口　用 5-0 无损伤血管缝线,单纯连续缝合法关闭股静脉切口(图 13-98)。

6. 切口处理　仔细止血，置皮片引流或负压引流管。逐层缝合切口。

【操作中可能发生的意外和错误及其预防】

1. Fogarty 导管折断或球囊破裂　导管在操作过程中折断成为异物，球囊可能在充盈后破裂不能达到取栓目的。因此，使用前必须仔细检查，已有损害的导管或球囊漏气均应弃用。插入静脉腔内后，必须注入肝素生理盐水充盈球囊，不能注气，以免一旦球囊破裂造成气栓。

2. 控制出血　取栓后，必有静脉血自股静脉切口涌出。因此，必须在切开静脉前，游离切口两端的股静脉、股深静脉及大隐静脉，分别绕以止血用橡皮带或无损伤止血钳阻断血流。当股静脉被血栓胀满时，其后侧属支常难以暴露，可以在取除切口部位血栓后，用无损伤血管钳暂时阻断血流，然后暴露属支控制血流后再继续手术。

3. 防止血栓脱落　为防止导管插入过程中栓子脱落造成肺栓塞，可经对侧股静脉插入 Fogarty 导管至下腔静脉，使球囊充盈阻断下腔静脉血流。此时，即使有血栓或碎屑脱落，也不致随血流冲入肺动脉。

【术后处理】

1. 术后常规应用抗生素 1～2 天。

2. 口服小剂量阿斯匹林。在静脉输液期间，可投以低分子右旋糖酐。

3. 如血栓与静脉壁已有粘连，需多次插管取栓者，术后应考虑抗凝治疗。

4. 必须鼓励下肢活动，以利下肢静脉回流。在麻醉作用消退之前应行踝部被动屈伸活动。麻醉作用消退后，应做下肢各关节的主动活动。

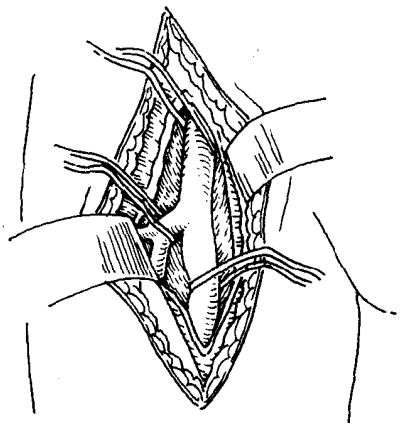

图 13-94　在股动脉内后侧分离股静脉，游离股总，股深及股浅静脉，分别引入控制出血用的止血带

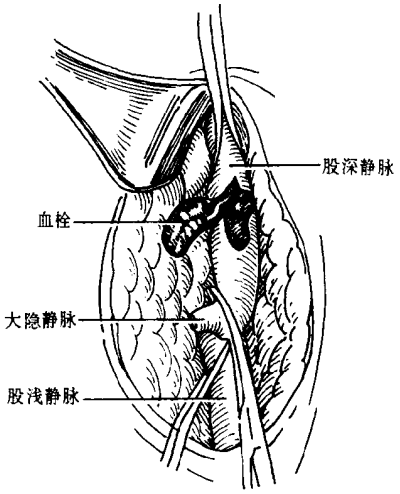

图 13-95 切开股静脉前壁，可见血栓自切口处涌出

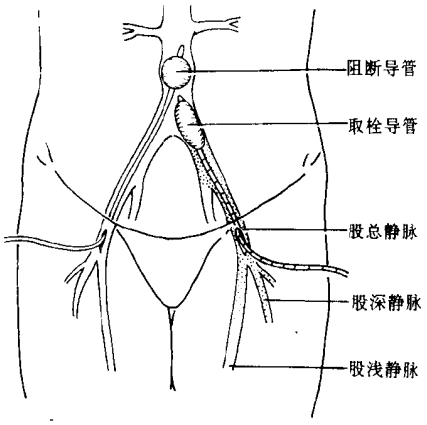

图 13-96 取除切口处血栓，近端方向插入取栓导管，必要时，可从对侧股静脉插入阻断导管，以免血栓脱落进入下腔静脉

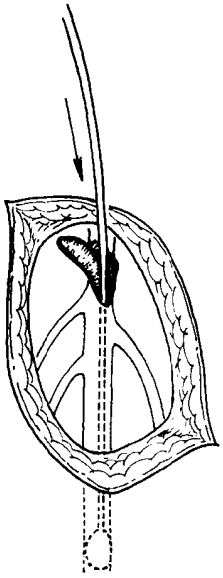

图 13-97 向切口远端插入血栓导管，以取除远端静脉腔内血栓

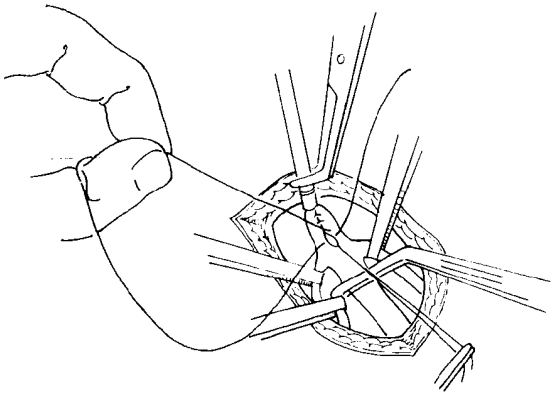

图 13-98 修复股静脉前壁切口，通常均可采用单纯连续缝合法

（张柏根）

第十一节 下肢深静脉瓣膜修复术

【概况】

下肢深静脉瓣膜关闭功能不全是指股浅静脉、腘静脉瓣膜不能完全闭合，导致静脉血逆流，引起远端静脉高压及由此造成的临床表现。其起因为：原发性下肢深静脉瓣膜关闭不全，深静脉

血栓形成后瓣膜关闭不全，先天性下肢深静脉瓣膜缺如。对于上述病变，必须在处理曲张静脉、阻断交通静脉逆流的同时，修复下肢深静脉瓣膜的关闭功能。虽然有多种手术方式，但可归纳为两类：静脉腔内修复术；静脉壁外修复术。应根据术前下肢静脉造影的发现，以及造成深静脉瓣膜功能不全的原因予以选择。

【手术适应证】

1．有慢性下肢静脉功能不全的临床表现，经下肢静脉顺行造影、Valsalva 瓣膜功能试验和（或）下肢静脉逆行造影证实深静脉瓣膜关闭不全或瓣膜缺如。

2．在深静脉瓣膜存在而关闭功能不全时，可选用直视下瓣膜成形术，或股静脉壁环形缩窄术。在深静脉瓣膜因血栓形成遭受破坏，或先天性瓣膜缺如时，可选用带瓣膜静脉段移植术，或腘静脉外瓣膜替代术。在邻近主干静脉瓣膜关闭功能正常时，可选用静脉移位术。

【手术禁忌证】

1．全身情况严重，不允许实施深静脉瓣膜修复术。

2．施行深静脉瓣膜修复术部位有感染病灶或肿瘤。

【术前准备】

手术野皮肤准备应包括外阴、下腹部及整个下肢。

需做静脉移植或静脉腔内瓣膜修复术时，应准备肝素注射液，以供术中配制肝素生理盐水冲洗静脉腔。

选用正常肢体带瓣膜静脉段移植纠正深静脉瓣膜关闭功能时，供侧肢体术前需做静脉造影，确定选用部位及其瓣膜功能。

【麻醉】

一般情况下，连续硬脊膜下麻醉是首选的麻醉方法。当需要取用上肢静脉段时，臂丛麻醉或局部浸润麻醉均可完成手术。

【体位】

股静脉瓣膜修复术可在仰卧位进行。如果选择腘静脉瓣膜修复术时，应采用向对侧 90°侧卧位或俯卧位。需要取用上肢带瓣膜静脉段时，上肢外展可提供腋窝、上臂内侧良好的手术野。

【手术步骤】

1．股静脉瓣膜成形术

（1）切口　于股动脉搏动内侧做略呈弧形的伞柄状切口（见图 13-91）。

（2）暴露股静脉第 1 对瓣膜　在股三角切开股深筋膜及股血管鞘。解剖并游离股总、股深及股浅静脉，分别用无损伤血管钳阻断血流（见图 13-92、93、94）。

（3）切开股静脉前壁　经瓣叶交会点切开股静脉壁（图 13-99）。用肝素生理盐水冲净静脉腔内血液，可见瓣叶游离缘呈松弛状态。

（4）完成瓣膜成形术　在瓣膜附着于静脉壁的交会点，以无损伤血管缝线自外向内进针（图 13-100（1）），然后用同一根缝线在交会点旁 2mm 处缝过瓣叶游缘，自进针平面再将缝线自静脉腔内穿出，在静脉壁外打结（图 13-100（2）（3）（4））。两个瓣叶在静脉后侧壁交会的，选自交会点略上方静脉壁外将缝针穿入腔内，然后在静脉腔内于交会点下 2mm 缝合瓣叶游离缘，然后从进针平面自静脉腔内穿出并打结（图 13-101）。瓣膜成形完成后，瓣叶游离缘由松弛状态纠正为挺直紧绷的外观（图 13-102）。

（5）缝合股静脉前壁切口　以 5-0 无损伤血管缝线单纯连续缝合股静脉前壁切口。

2．瓣膜移位术

（1）切口与暴露　与股静脉瓣膜成形术相同，经大腿上部纵切口，暴露大隐静脉和股总及股深、股浅静脉，根据术前静脉造影或术中应用多普勒探头探测或手指逆向挤压静脉的方法，确定

图 13-99 股静脉前壁已做纵形切开，瓣叶游离缘呈松弛状态，X表示瓣叶交会点

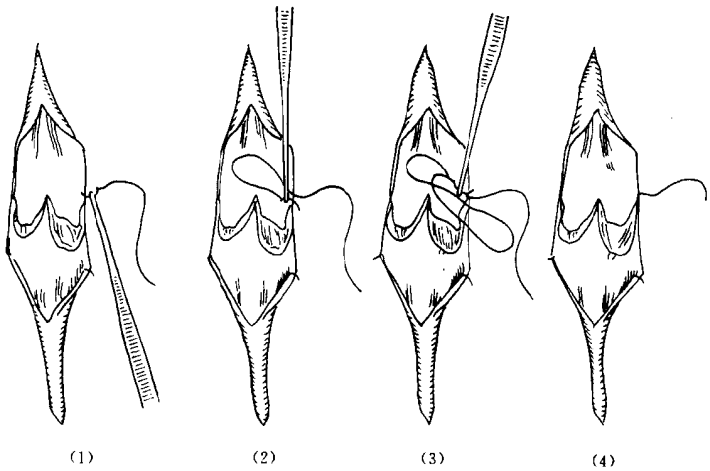

图 13-100 完成股静脉瓣膜成形术
(1) 在交会点自静脉外进针
(2) 缝针在交会点旁约 2mm 穿过瓣叶游离缘
(3) 在进针同一平面，自静脉腔内穿出
(4) 在静脉壁外打结

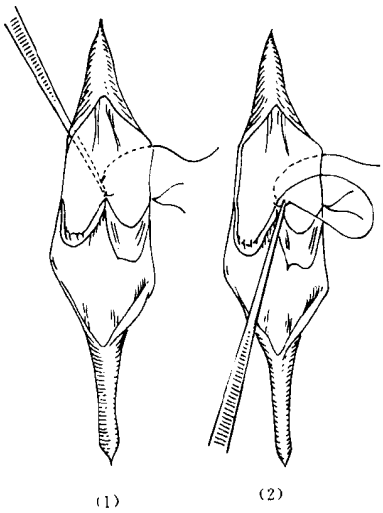

图 13-101 交会点在后壁的缝合法
(1) 自股静脉后壁由外向内进针
(2) 缝过两个瓣叶游离缘约 2mm，最后将缝针自内向外穿过静脉壁，在静脉壁外打结

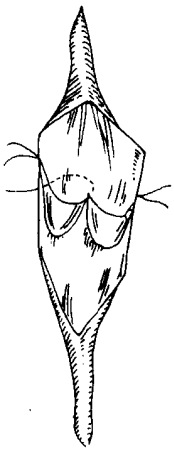

图 13-102 瓣膜成形术完成后，瓣叶游离缘呈挺直紧绷状，与术前松弛的外观成明显对比

股浅静脉瓣膜功能不全，而股深或大隐静脉两者之一的瓣膜具有正常瓣膜关闭功能。

（2）完成瓣膜移位术　手术包括两个步骤，首先如图 13-103（1）所示，于股浅静脉起始平面切断，近侧切端缝闭；然后，将远侧切端与有正常瓣膜功能的大隐静脉或股深静脉吻合。吻合方法可取端侧或端端吻合（图 13-103（2）（3）（4）（5））。

3．带瓣膜静脉段移植术

（1）切口与暴露　经股内侧切口暴露股总、股浅及股深静脉。如拟定于腘静脉平面做带瓣膜静脉段植入，则需选择膝上大腿内侧切口，经内侧肌间沟暴露并游离腘静脉。确定可以做带瓣膜静脉段移植术后，根据术前上肢静脉造影结果，经上臂内侧纵切口或锁骨下横切口暴露肱静脉或腋静脉（图 13-104）。

（2）切取上肢带瓣膜静脉段　切取带有正常瓣膜关闭功能的上肢静脉，长约 2cm，用肝素生理盐水冲净静脉腔内血液备用。上肢的静脉切端，分别结扎或做端端吻合重建（图 13-105）。

（3）完成带瓣膜静脉段移植　切断股浅静脉近侧段或腘静脉，将已切取的上肢带瓣膜静脉段间置于股浅静脉或腘静脉（见图 13-105）。

4．腘静脉外瓣膜替代术

（1）切口　于腘窝内、外侧，各做一纵行切口或做经腘窝的∽形切口。

（2）暴露　经外侧切口，解剖股二头肌、胫神经和腓总神经以及腘静脉；自内侧切口，解剖股薄肌。

（3）切断股薄肌，在该肌止点的蹼状腱膜处切断，于胫神经及腘静脉深面，将股薄肌切端引至外侧切口。

（4）形成股薄肌-股二头肌襻，将股薄肌切端与股二头肌内侧缘重叠缝合。如肌襻长度不足，可将股二头肌内侧沿肌纤维纵向剖开，并自止点切断。股薄肌与股二头肌的切端互相重叠缝合（图 13-106）。当下肢活动时，肌襻的舒缩对腘静脉起着悬吊作用，并使腘静脉交替出现闭合和开放（图 13-107）。

5．股静脉壁环形缩窄术

（1）切口　同前，经股部纵形切口。

（2）暴露股浅静脉第 1 对瓣膜　约在隐股静脉汇合部下 2 横指切开股深筋膜，解剖股浅静脉，辩认第 1 对瓣膜。后者通常位于隐-股静脉汇合部下方约 4 横指。由于瓣环处呈略带灰白色的“ω”外形，其近心侧（即瓣窦）的静脉壁较薄而呈暗蓝色，两者形成明显对比，一般不难识别（图 13-108）。

（3）完成股静脉壁环形缩窄　在瓣窦下游离股浅静脉长约 2cm。经游离的股浅静脉呈痉挛状态，静脉宽径缩小约 1/3。取 7-0 双针无损伤血管缝线，在瓣环最低点下约 2mm，自静脉后壁中点开始，沿静脉壁两侧分别缝至前壁，结扎该缝线，使第 1 对瓣膜远心侧的股浅静脉保持痉挛状态时的口径（图 13-109）。缝针毋需穿过静脉腔，针距约 2mm。

【操作中可能发生的意外和错误及其预防】

1．切开股静脉前壁作瓣膜成形术时，务必从瓣膜交会点切开，否则将剪破瓣叶，致使手术失败。可以改用瓣膜近心侧股静脉前壁切开，经此途径可以完成瓣膜成形术的操作。

2．瓣膜移位术是以股浅静脉邻近的静脉瓣膜功能正常为条件。因此，在决定采用本术式前，必需确定大隐静脉或股深静脉两者之一的瓣膜功能。术前静脉造影，术中指压法瓣膜功能试验是最常用的方法。

3．带瓣膜静脉段移植术是取用上肢静脉段植入股浅或腘静脉，术前必须经静脉造影确定准备取用的上肢静脉瓣膜功能正常，在切取时经指压试验证实。植入下肢深静脉时，除避免过长、过短、扭曲或成角外，切勿将静脉段的近、远端逆转，以保证植入段静脉瓣膜向心开放。

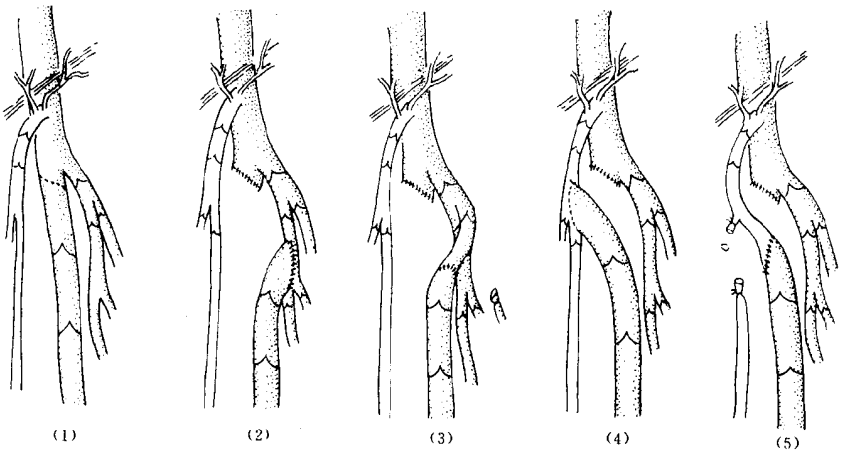

图 13-103 瓣膜移位术

(1) 股总、股深及股浅静脉，大隐静脉近侧段均已暴露并游离，如黑线所示平面切断股浅静脉，近侧截端缝闭，远侧截端待做吻合

(2) 股浅静脉移位至股深静脉做端侧吻合

(3) 股浅静脉与股深静脉做端端吻合

(4) 股浅静脉移位至大隐静脉，与大隐静脉做端侧吻合

(5) 股浅静脉与大隐静脉端端吻合

图 13-104 经股部纵切口暴露股浅静脉，或经膝上内侧切口暴露腘静脉。经上肢切口，暴露肱静脉或腋静脉

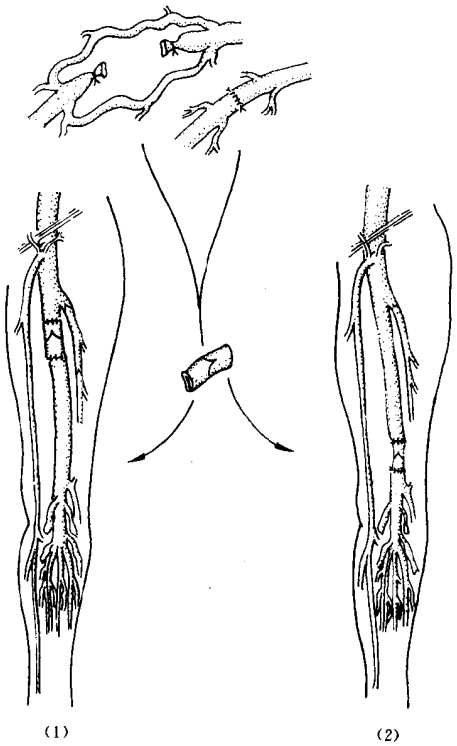

图 13-105 切取带有正常瓣膜的上肢静脉段，长约 2cm

(1) 间置于股浅静脉 (2) 间置于腘静脉

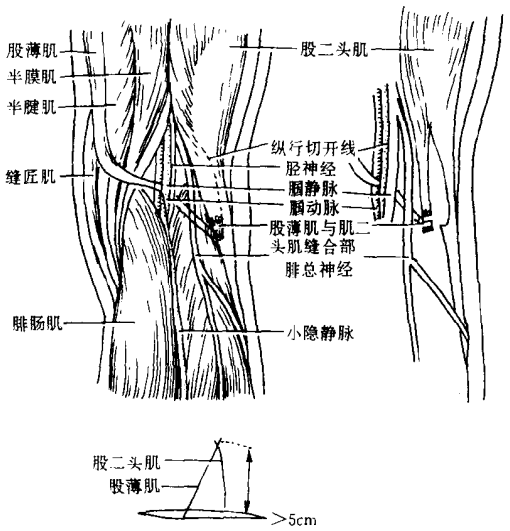

图 13-106　股薄肌-股二头肌襻腘静脉外瓣膜替代术，图示肌襻与邻近组织的关系。肌襻顶点与皮肤相距约 5cm 长

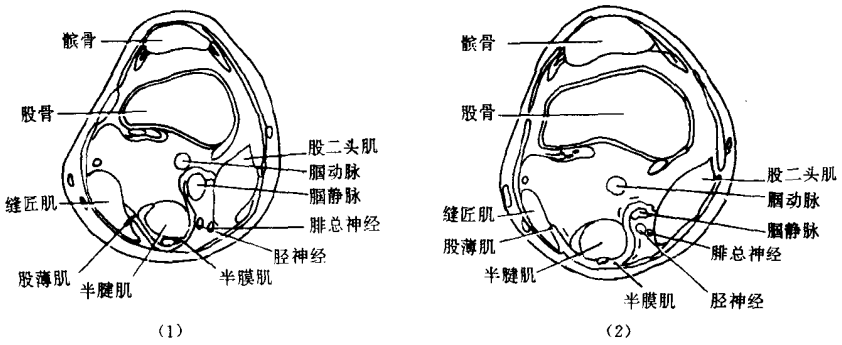

图 13-107　股薄肌-股二头肌襻的舒缩活动，对腘静脉起间歇性挤压作用，使腘静脉产生相应的开、闭状态

(1) 肌襻松弛，腘静脉开放　　(2) 肌襻收缩腘静脉受压而关闭

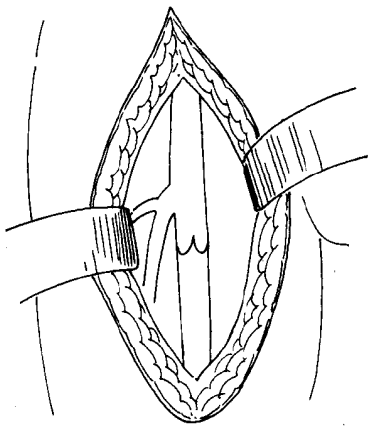

图 13-108 暴露股浅静脉第 1 对瓣膜。切开股深筋膜，通常在隐股静脉汇合部下约 4 横指，可见略带灰白色的“ω”形外观，瓣窦则呈暗蓝色

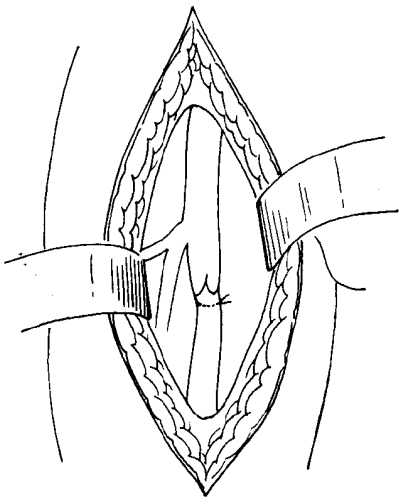

图 13-109 完成股静脉壁环形缩窄。在瓣环下约 2mm 做一环形缝线，结扎后使静脉口径保持在痉挛状态大小，约缩小 1/3

4. 利用股薄肌-股二头肌襻做腘静脉外瓣膜替代术时，肌襻长度以离开皮肤 5cm 为度。过长，悬吊力量不足，过短，可造成对腘静脉牵拉。因此，在完成股薄肌-股二头肌重叠缝合前，应仔细测试两者长度。另外，肌襻切勿误置于腘静脉与胫神经之间，如是，则无瓣膜样功能。在解剖及游离腘静脉时，应注意勿误伤腘静脉腹侧可能存在的分支。

5. 做股静脉壁环形缩窄术时，缝线不应穿透血管壁，否则将造成持续出血。此时应将缝线拆除重行缝合。结扎环形缝线，必须以保持股浅静脉痉挛时口径为度。缝线结扎后，应做指压法测试有无逆流，挤压小腿观察环缝部位的通畅情况，发现仍有逆流或回流受阻，应予纠正。

【术后处理】

1. 术后常规应用抗生素 2～3 天。
2. 口服小剂量阿斯匹林。在静脉输液期间，可以同时静脉滴注低分子右旋糖酐。
3. 必须鼓励病人做下肢主动活动，防止并发深静脉血栓形成。
4. 做股静脉瓣膜成形术者，术后应行抗凝治疗。

（张柏根）

第十二节　淋巴静脉分流术

【概况】

正常人体中，水分占体重的 60%～70%。1896 年，Starling 提出有关组织液生成的概念。在正常生理状态下，血浆内胶体渗透压，在毛细血管内虽然维持不变，但在动脉端，由于管内血压超过胶质渗透压，液体滤出管外，血液浓缩，组织液增加。在静脉端，由于管内血压低于渗透压，液体又重新被吸收至毛细血管内。液体逸出毛细血管的量超出流回量，剩余的组织液经由淋巴系统吸收形成淋巴液，运送返回血循环。如果淋巴管机械性梗阻或瓣膜功能不全使淋巴液回流不畅或受阻，则组织液的蛋白及液体潴留，组织液静水压升高，有效滤过压相对降低，导致淋巴液在组织间隙聚积，组织肿胀，称为淋巴水肿。

显微淋巴外科技术随外科移植手术和显微外科技术的发展而开展起来。1968 年，Nielubowicz 等创立了淋巴结静脉吻合术，并已在动物实验成功的基础上，应用于临床治疗下肢淋巴水肿。1969 年，O'Brien 应用手术显微镜做淋巴管与小静脉对端吻合术，在动物实验成功的基础上，于 1974 年开始应用于临床。在肢体远端或阻塞部位以下做淋巴管静脉吻合术，重新建立淋巴液回流通路，通过“短路”使瘀滞的淋巴液直接进入周围静脉回流心脏，起到引流和减压作用，消除肢体肿胀，达到治疗目的。对于乳糜尿患者，也可通过此手术，恢复淋巴回流通路，引流潴留的淋巴液并降低淋巴管的压力，使肾内淋巴瘘逐渐愈合。另外，在病变肢体皮下，分段寻找淋巴管与小静脉，尽可能地做多条淋巴静脉分流通道，效果更好。与其他手术方式相比较，淋巴静脉分流术不但符合淋巴正常的生理功能，而且大大缩小手术范围，手术创伤小且十分安全。但分流术后能否长期保持吻合口通畅，达到预期效果，则有待进一步研究。在我国，自 1979 年，广东中山医科大学附属第一医院、上海第二医科大学附属第九人民医院、蚌埠医学院等先后开展了这项工作，取得了一定的近期效果和经验。但对远期效果，目前尚无足够的论据，也缺乏检查吻合口通畅情况的简便方法。

【手术适应证】

1. 通常以下肢轻度淋巴水肿或中度淋巴水肿，且皮肤松软者，可做淋巴管静脉吻合术。凡肢体组织增生较轻、肢体周径比健侧粗 10cm 以内、近期 3 个月内无感染发作，无论先天性或后天性淋巴水肿者，均可行淋巴静脉分流术治疗。亦可在做淋巴管静脉分流术，水肿消退，皮肤松软后，采取部分皮肤及皮下组织切除的二期手术方法，最大程度地缩小肢体周径。

2．乳糜尿患者，由于淋巴管的炎症、增生、肥厚，以致淋巴液潴留或阻塞，引起远端淋巴管压力增加而扩张、曲张，甚至破裂，肠腔吸收的乳糜回流因液体流动力学障碍发生乳糜尿。淋巴静脉分流术能降低淋巴管内压，使肾内淋巴内瘘修复愈合。

【手术禁忌证】

1．全身条件差，多器官功能衰竭，严重水、电解质、酸碱平衡失调。

2．患肢近期内感染。

【术前准备】

1．术前清洗会阴部及患肢皮肤，剃除毛发。

2．抬高患肢数天，有利于消肿。

3．其他同一般肢体血管手术。

【麻醉】

持续硬脊膜外麻醉。

【体位】

仰卧位。

【手术步骤】

1．切口　按 O'Brien 设计，在腹股沟做 3～7 根淋巴管静脉吻合的方法，在一个切口内要同时找到 3～7 根淋巴管比较困难，因为这些淋巴管往往有扭曲、扩张等多种病变，仅考虑在一处做淋巴管静脉吻合，对整个肢体淋巴液引流可能不充分。所以必须设计分部位多根淋巴管静脉分流的手术方案。通常将下肢分成 2～4 个部位，即小腿部、大腿部或足部、小腿部、膝部及腹股沟部。在肢体各部位的近端分别做切口，宜选择横切口较有利（图 13-110）。在皮下主要的浅静脉两旁寻找集合淋巴管，与附近小静脉吻合。在股动脉、胫后动脉两旁寻找深部淋巴管，位置恒定，管径约 0.8～2mm 左右进行吻合。

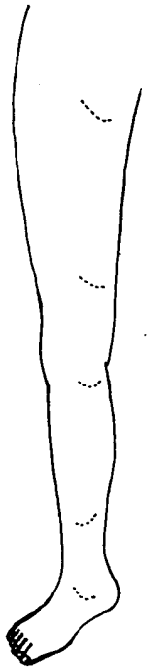

图 13-110　下肢淋巴静脉分流手术切口部位

2. 识别淋巴管的方法　在距手术切口远方10cm的皮内及皮下组织注射经稀释2倍的染料(常用偶氮蓝液或青天蓝)。注射方法可采用横行法，分3～5点注射，然后局部轻轻按摩5分钟左右，就可在预定的切口部位做皮肤切口。

浅部的集合淋巴管常位于皮下主要静脉两旁3～5cm范围内，于皮下脂肪小叶间找到淋巴管。寻找深部的集合淋巴管，需在切口远方的骨膜或肌肉内注射染料，手术直接暴露动、静脉主干，在动、静脉附近寻找。深部集合淋巴管的口径较粗，且在淋巴液染色后淋巴管内有蓝色淋巴液，形成一条蓝色的线状物。有时淋巴管呈串珠状，管壁很薄，容易识别。如果淋巴液没有着色，往往给识别带来困难。淋巴管壁周围有不少脂肪小球附着，外膜附有不少毛细管或小血管，这些都是识别淋巴管的重要标志。寻找淋巴管需与其相似的小静脉、小动脉、小神经和纤维索条相区别。小静脉壁较厚，可见红色血柱流动。小动脉在镜下可见搏动，反光较强，切断后有鲜血喷出。小神经大多数为皮下的感觉神经支，常常与淋巴管平行，其外膜发亮发白，没有管腔，没有液柱，切断可见神经小束。纤维条排列紊乱，在镜下不难识别。

3. 吻合方法　淋巴-静脉吻合术需在手术显微镜放大10倍左右条件下进行，通常用11-0无损伤缝线，间断缝合方法。吻合时不能有任何张力。先从静脉端进针，缝合边距静脉端相当于静脉壁厚度，再穿过淋巴管端，距淋巴管端相等于其管壁厚度3倍左右，然后打结。吻合方法最常用的有端端吻合，端侧吻合和套入法三种。

(1) 端端吻合法　吻合口准确对合，可用二分法，对角线先缝合各一针，然后根据需要，一边间断加缝1～2针，每个吻合口总共约4～6针（图13-111、112、113)。

淋巴管切断的部位要选在没有瓣膜处，以免妨碍操作。有瓣膜部位的淋巴管呈串珠状，如要在此切断吻合，宜选在瓣膜近侧⅓部位，避开瓣膜附着缘。

(2) 端侧吻合法　口径不一致的静脉淋巴管吻合时，可采用端侧吻合方法。先将淋巴管端修剪成斜面，根据淋巴管斜面口径大小，将静脉管侧壁纵形剪开，按先静脉壁进针的原则，前、后对角线各缝1针固定，再按需要加缝2～4针（图13-114、115、116)。

(3) 套入法　如果静脉口径较淋巴管粗时，将淋巴管远端套入静脉近端内1.0～0.5mm左右也是一种简便可行的方法，淋巴管套入静脉后仅需在套外加缝1～2针（图13-117、118、119)。

【操作时可能发生的意外和错误及其预防】

淋巴静脉分流术比较安全，但一定要严格显微外科操作，要有爱护组织的观念。寻找和处理好合适的淋巴管端是手术成功的关键之一。尽量少剥离其外膜，不用微型血管夹。在有条件的情况下，可用自制的微型淋巴内支架，有利于支撑和固定，以保证缝合质量。吻合操作要认真仔细，动作轻柔，不要撕裂淋巴管和小静脉。

【术后处理】

术后除按一般下肢血管手术和麻醉护理外，还要注意卧床、抬高患肢距右心房平面15°，10～14天。用弹力绷带加压包扎患肢。鼓励病人在床上作足部蹠屈和背屈运动，加速静脉回流和防止血栓形成。可用适量抗凝剂，如口服潘生丁25mg，3次/d；肠溶阿斯匹林25mg，3次/d；低分子右旋糖酐500ml加丹参8支，静脉滴注，1次/d，共3～5天。术中和术后预防性应用抗生素3～5天。观察肢体消肿和伤口愈合情况。乳糜尿患者，定期做尿乳糜试验。

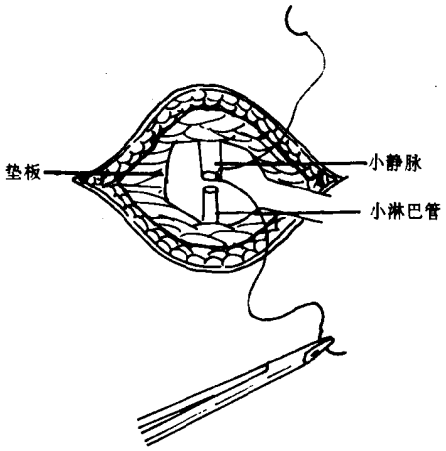

图 13-111 淋巴静脉分流术，端端吻合法，先从静脉壁进针

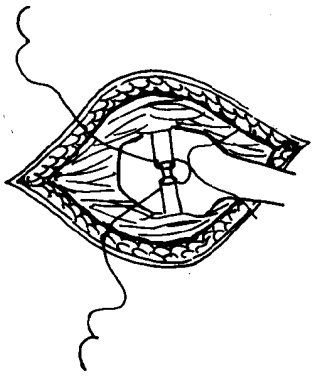

图 13-112 淋巴静脉分流术，端端吻合法，对角线各缝一针

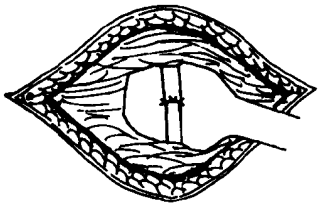

图 13-113 淋巴静脉分流术，端端吻合法，吻合完毕

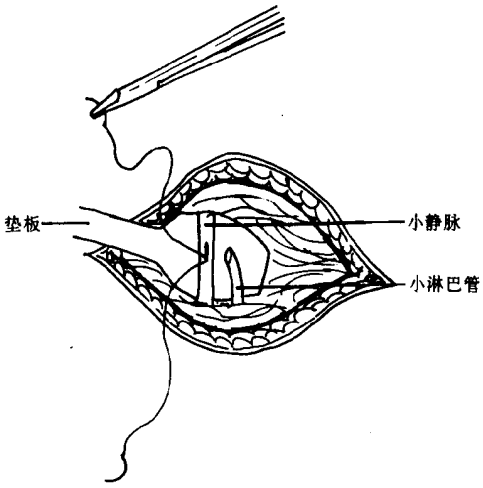

图 13-114 淋巴静脉分流术，端侧吻合法，按静脉壁先进针的原则

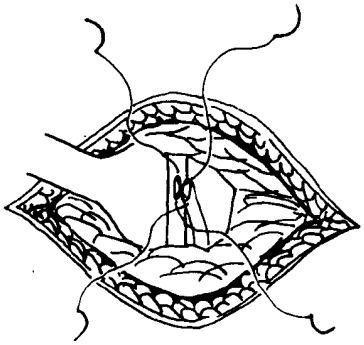

图 13-115 淋巴静脉分流术、端侧吻合法，前、后对角线各缝一针固定，再按需要加缝 2～4 针

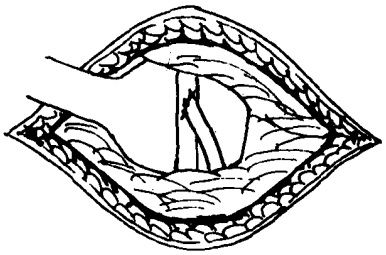

图 13-116　淋巴静脉分流术，端侧吻合法，吻合完毕

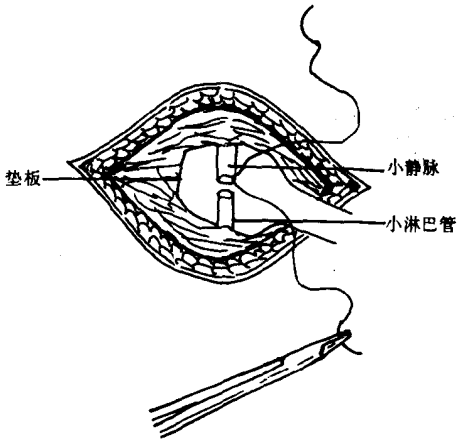

图 13-117　淋巴静脉分流术，套入法，先从静脉壁进针

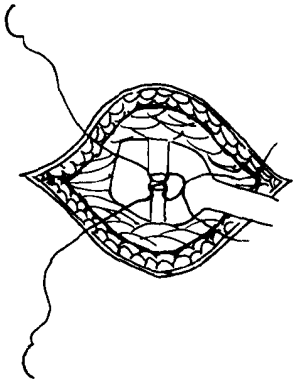

图 13-118　淋巴静脉分流术，套入法，对角线各缝 1 针，淋巴管端仅缝外膜

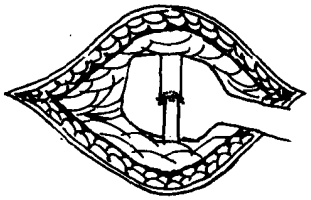

图 13-119　淋巴静脉分流术，套入法，淋巴管套入静脉后套外加缝 1～2 针

（蒋米尔　张培华）

主要参考文献

1. 钱允庆，林擎天，动脉硬化性闭塞症．见：冯友贤，主编，血管外科学．第2版，上海：上海科学技术出版社，1985，312～330．
2. 宋祥明．腹主动脉-股总动脉硬化性闭塞症．见：兰锡纯．主编．心血管外科学．下册．北京：人民卫生出版社，1984．157～165．
3. 蒋吕品．股动脉-腘动脉硬化性闭塞症．见：兰锡纯．主编．心血管外科学．下册．北京：人民卫生出版社，1984．166～172．
4. 汪忠镐，曾宪九．急性动脉栓塞．见：冯友贤．主编．血管外科学．第2版．上海：上海科学技术出版社，1985．399～414．
5. 孙建民．急性动脉栓塞．见：兰锡纯．主编．心血管外科学．下册．北京：人民卫生出版社，1984．219～235．
6. 董方中．交感神经切除术．见：兰锡纯．主编．心血管外科学．下册．北京：人民卫生出版社，1984．130～138．
7. 李建明．血栓闭塞性脉管炎．见：冯友贤．主编：血管外科学．第2版．上海：上海科学技术出版社，1985．305～308．
8. 范梅影．下肢静脉曲张．见：冯友贤．主编．血管外科学．第2版．上海：上海科学技术出版社，1985．504～514．
9. 孙建民．下肢静脉曲张．见：兰锡纯．主编．心血管外科学．下册．北京：人民卫生出版社，1984．262～276．
10. 符伟国，王玉琦，陈福真，等．点式曲张静脉抽剥术治疗下肢浅静脉曲张．临床外科杂志，1994．2：188．
11. 张柏根，顾小平，张纪蔚，等．下肢深静脉血栓形成后的演变——临床和静脉造影规察．中华外科杂志，1985，23：257．
12. 张柏根，张纪蔚，顾小平，等．取栓术处理下肢深静脉血栓形成32例分析．实用外科杂志，1988，8：67．
13. 张纪蔚，张柏根．急性下肢深静脉血栓形成治疗和随访83例报告。上海医学，1994，17：78．
14. 张柏根，邝耀麟．下肢静脉重建术．中华外科杂志，1985．9：568．
15. 张柏根，徐惊柏，张纪蔚，等．股静脉壁环缝术治疗股静脉瓣膜关闭不全的初步报告．上海二医学报，1985，3：161．
16. 张柏根，徐惊柏，顾小平，等．静脉壁环缝缩窄术治疗股静脉瓣膜关闭不全．中华外科杂志，1986．10：600．
17. 刘均墀，朱家恺，于国中，等．淋巴管静脉吻合术治疗淋巴管疾病100例报告．中华显微外科杂志．1986．9：89．
18. 傅凯丁，张涤生，黄文义，等．肢体淋巴水肿的外科治疗及其研究的进展．中华显微外科杂志，1988，11：237．
19. 陈德理．显微集合淋巴管集束套入静脉吻合术治疗乳糜尿、中华显微外科杂志，1987，10：216．
20. 邓莲芳，郭雄虎．多径路淋巴管静脉吻合治疗下肢淋巴水肿的报告．中华显微外科杂志，1987，10：175．
21. 辛时林．淋巴管静脉吻合治疗下肢淋巴水肿疗效评定的浅见．中华显微外科杂志，1987．10：181．
22. 朱家恺．淋巴水肿．见：冯友贤．主编．血管外科学．第2版．上海：上海科学技术出版社，1992．654～677．
23. 刘士怡．淋巴水肿与象皮肿．见：张振湘．主编．淋巴外科学．北京：人民卫生出版社，1984．141～175．
24. 赵士箴．淋巴系手术．见：张振湘．主编．淋巴外科学。北京：人民卫生出版社，1984．343～355．
25. 朱家恺．淋巴显微外科进展．见：朱家恺，吴仁秀．王书成．主编．显微外科进展．安徽：安徽科学技术出版社，1989．1～10．
26. DeBakey ME. Aortic bifurcation grafting for stenosing arterial diease. In：Greenhalgh RM. eds. Vascular surgical techniques, an altas. 2nded. Philadelphia：WB Saunders, 1989. 113～122.

27. Burn and KG, Browse NL. Reversed saphenous vein for femoropopliteal bypass grafting. In: Greenhalgh RM. des. Vascular surgical techniques, an altas. 2nded. Philadelphia: WB Saunders, 1989. 228～234.
28. Jonathan B, Towne. The Autogenous vein. In: Rut herford RB. eds. Vascular Surgery, an altas. 4thed. Philadelphia: WB Saunders, 1995. 482～491.
29. Leather RP, Shah DM, Chang BB, et al. The in-situ saphenous vein arterial bypass by valve incision In: Greenhalgh RM. eds. Vascular surgical tech niques, an altas. 2nd ed. Philadelphia: WB Saunders 1989. 225～262.
30. Fi orani P, Faraglia V, Taur inoM, et al. Femorofemoral Bypass. In: Greenhalgh RM. eds. Vascular Surgical Techniques, an altas. 2nd ed. Philadelphia: WB S aunders, 1989. 180～184.
31. Mitchell MB. Extra-An at omic Bypass. In: Rutherford RB. eds. Vascular surgery, an altas. 4th ed. Philadelphia: WB Saunders, 1995. 815～827.
32. Bergentz SE. Axillofemoral bypass. In: Greenhalgh RM. eds Vascular surgical tech niques, an altas. 2nd ed. Philadelphia: WB Saunders, 1989. 173～179.
33. Fogarty TJ, Dennis D, Krippaehne WW. Surgical management of iliofemoral venous thrombosis. Am J Surg, 1966, 112: 211.
34. Lansing AM, Davis WM. Five year follow up study of iliofemoral venous thrombectomy. Ann Surg, 1968, 168: 620.
35. Winter G, Weber H, Loeprecht H. Surgecal treatment of iliofemoral vein thrombosis technical aspects. Int Angiol, 1989, 8: 188.
36. Zhang Baigen, Zhang Jiwei, Gu Xiaoping, et al. Encircling suture method in the teatment of femoral venous valvular incompeteney. Chinese Medical Journal, 1995, 1: 44.
37. Taheri SA, Pendergast DR, Lazar E, et al. Vein valve transplantation. Am J Surg, 1985, 150: 201.
38. Miller TA, Stewartl. The lymphatic system. In Wilson SE, Veith FJ, Hobson RW, et al. eds. Vascular surgery. New York: McGraw-Hill Book Co, 1987, 801～810.
39. Puckett CL, Jacobs ER, Hurritz JS. Evaluation of lymphovenous anastomosis in obstructive lymphedema Plast. Reconstr Surg, 1980, 66: 116.

第十四章　下腔静脉手术

第一节　下腔静脉阻断术

【概况】

肺栓塞是血栓性疾病的一种并不少见的致命性并发症，临床上容易误诊、漏诊，病死率颇高。其栓子多来自下肢或盆腔系统，下腔静脉阻断术有助于防止致命性大块肺栓塞的发生。阻断的方法包括下腔静脉完全或部分结扎术、折襞术、滤器术、过筛术或置夹术。但用上述方法后肺栓塞的复发率仍可高达20%，此时栓子来自下腔静脉阻断部以上、上肢、颈部、右房和右室。下腔静脉阻断术主要目的在于预防复发和致命性肺栓塞。在1665例未予特殊治疗的肺栓塞病例的研究中，再次栓塞率达30%，致命者18%。在另一组639例接受抗凝治疗者，致命性肺栓塞率仅为1.3%。在静脉血栓形成者致命性肺栓塞率为0.14%。故下腔静脉阻断术的适应证要严格掌握，但迄今置放Greenfield滤伞者已达14万人。各型下腔静脉阻断法之横切面所见如图14-1。在腹膜后巨大肿瘤切除或血管创伤中也常需做下腔静脉阻断，因而简要叙述。

【手术适应证】

1. 反复发生肺栓塞病例，证实栓子来源于下肢或盆腔。
2. 禁忌抗凝疗法者。
3. 急性髂股静脉或下肢深静脉血栓形成病例，为防止形成致命性肺栓塞者。
4. 在纤溶或取栓术时为预防发生肺栓塞而采用暂时性下腔静脉阻断者。
5. 反复发作的轻型肺栓塞引起慢性肺功能不全者。
6. 下腔静脉创伤或肿瘤切除时必须阻断或结扎下腔静脉者。

【手术禁忌证】

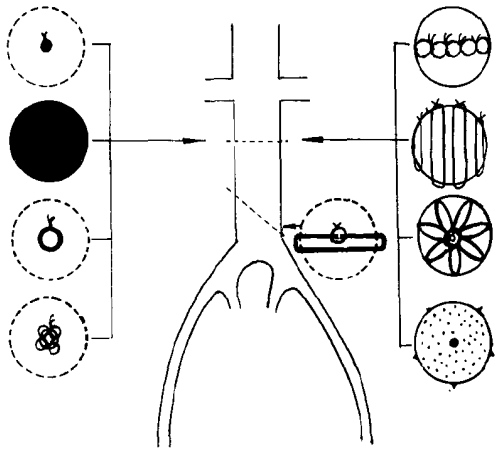

图14-1　各型下腔静脉阻断法之横切面示意图（Gardner，略作修改）

1. 需阻断下腔静脉病变的部位在肾静脉平面以上者（如需完全阻断应随之加做腔房转流术）。

2. 肺栓塞栓子来源在肾静脉或其以上平面的下腔静脉者（实在必要时可考虑暂时性下腔静脉滤伞加纤溶疗法）。

3. 栓子来源于右心房、右心室者。

【术前准备】

1. 明确手术适应证，充分考虑到由下腔静脉阻断引起的不良后果。

2. 在导管室施术者，事前酌情准备颈部或腹股沟部皮肤，并行造影剂过敏试验。

3. 需经腹途径手术者，术前准备同一般腹部手术。

4. 准备好各种必须的器械设备，包括选择好合适的滤器，现有雀巢式（bird's nest）滤器、Mobin-Uddin 滤器、Greenfield 滤伞、或暂时性滤伞等。

【麻醉】

在导管室施术者取局麻。在手术室施治者行硬脊膜外阻滞麻醉或全身麻醉。

【体位】

仰卧位。在导管室取颈内静脉为入径者，肩下略垫高，取颈部过伸位。施腹部手术者，腰下略垫高。

【手术步骤】

1. 在导管室置放下腔静脉滤器　当下肢或盆腔静脉血栓形成时，常不能除外股静脉、髂静脉以至远侧下腔静脉中有血栓存在，此时不宜自股静脉途径置放滤器。

(1) 颈部皮肤常规灭菌、覆巾。

(2) 病人颈部过伸，头转向左侧。在右胸锁乳突肌下 1/3 水平，触及颈动脉，在其外侧区施行局麻，向锁骨上窝方向穿刺颈内静脉，成功后插入导丝，退出穿刺针，经导丝和扩张器放置带阀鞘管，经鞘管引入长导丝，退出鞘管，经长导丝引入下腔静脉滤伞导送器，直至肾静脉平面以下的下腔静脉。放滤伞至滤伞导送器内，以推送器将其推出。图 14-2 为一例子，不同滤器放置方法略有差别。

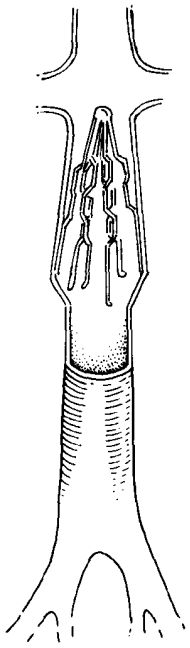

图 14-2　滤伞置放于肾静脉平面以下的下腔静脉内

如用暂时性下腔静脉滤伞则在置伞后滤伞推送器仍与滤伞尾部连接，推进器及带阀驱送器仍然保留于体外，如此尚可经推进器进行造影，至不再需要时可酌情将暂时性滤伞撤走或换成永久滤器而退出所有导管。

2．在手术室行下腔静脉阻断术

（1）切口　显露下腔静脉可采用多种切口(图 14-3)，自右侧胁腹部切口从腹膜后显露下腔静脉，或自腹部正中、腹直肌旁或肋缘下切口自腹腔显露下腔静脉。但常用者为右侧腹膜外斜切口。

（2）切开皮肤、腹外斜肌、腹内斜肌和腹横肌，进入腹膜后间隙，将腹内脏器推向左侧，即可显露肾静脉下段下腔静脉（图 14-4）。将下腔静脉阻断夹的一页从下腔静脉后方通过，然后将前后二页合拢（图 14-5、6），即达到部分阻断下腔静脉和防止大块肺栓塞的目的，此为下腔静脉加夹术。

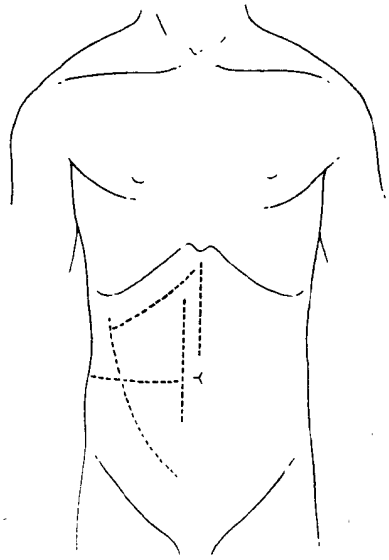

图 14-3　显露下腔静脉的诸种切口

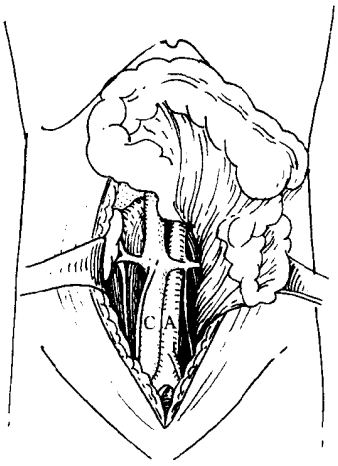

图 14-4　自右侧后腹膜入径，将所有腹内脏器牵向左侧显露下腔静脉（C）和腹主动脉（A）

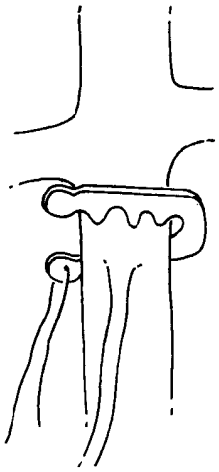

图 14-5　下腔静脉夹后叶通过下腔静脉后方

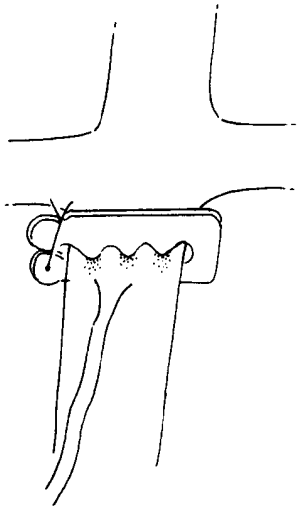

图 14-6　下腔静脉夹前后叶合拢

(3) 如无上述阻断夹也可采用下腔静脉折襞术，如图 14-7 所示在被显露的肾静脉平面下的下腔静脉缝一排褥式缝合，打结后便完成折襞术。

(4) 折襞法易引起大出血，操作也困难，前述下腔静脉大部结扎或缩缝法也可达到类似目的(见图 14-1)。

【操作中可能发生的意外和错误及其预防】

1. 谨慎显露腹膜后间隙，认清右侧输尿管并置牵引以避免引起损伤。

2. 显露下腔静脉时常可致其本身或腰静脉损伤而大出血，故在操作中切忌贪快或急躁。

3. 以无创缝线穿过下腔静脉时也易引起出血，此时可先在施折襞术处上下施以暂时性阻断。用缝钉器或有齿夹则可简化手术。但总的说来此手术方法在有下腔静脉滤器的医院已几乎淘汰，只是作者在适当病例仍在用股总静脉折襞缝合法以缩窄管腔的方法，旨在防止较大血栓的通过。

【术后处理】

1. 斜坡位和抬高双下肢。

2. 鼓励下肢主动或被动活动，后者可用手法按摩、循环驱动器或戴上压力差式医用弹力袜(sigvaris)

3. 继续原有的治疗（如在置滤伞后继续用纤溶疗法或必要的急症静脉取栓术)。

4. 各型下腔静脉阻断装置在少数病例有游移的可能，应注意观察。

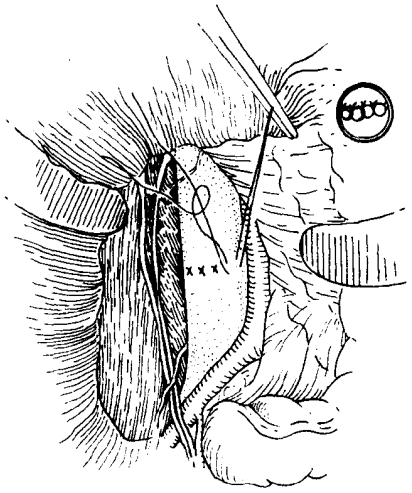

图 14-7　下腔静脉折襞术，右上插图示其横断面

（汪忠镐）

第二节　经皮腔内下腔静脉成形与支架术

【概况】

1845 年 Budd 和 1889 年 Chiari 分别首先叙述了由肝静脉主干阻塞和广泛性肝内小静脉阻塞引起的门静脉高压症，后人称其为 Budd-Chiari syndrome（布-加综合征)。现已将所有引起肝静脉流出道障碍导致肝静脉高压、中央静脉和肝窦扩张和瘀血的病理表现均称为布-加综合征。在欧美，多见者由肝静脉阻塞性病变引起，在我国、印度、日本、韩国、南非等国则多由肝上段下腔静脉病变引起。除肝后性门脉高压症外，尚有由下腔静脉高压引起的胸腹腰胁部及双下肢浅静脉曲张、双腿肿胀、色素沉着以至于靴区经久不愈的溃疡。半数以上病例由下腔静脉隔膜引起，

隔膜位于肝静脉开口以上段下腔静脉。已有多种手术，对隔膜进行切除或旁路。但不用手术的经皮经静脉腔成形术如能成功，显然最为理想。Equchi（1984）首先应用此法，本组作者亦有80余例的经验。

【手术适应证】

1．局限性下腔静脉隔膜，有孔者更为适合，肝静脉通畅者更好。

2．局限性下腔静脉狭窄，肝静脉通畅者更好。

【手术禁忌证】

1．病变远侧继发血栓形成者。

2．长段下腔静脉阻塞者。

【术前准备】

腹股沟区备皮。碘过敏试验。必要的镇静剂。

【麻醉】

局麻。

【体位】

仰卧于X线机操作台上。

【手术步骤】

1．股部皮肤灭菌，覆无菌巾。

2．按Seldinger方法在腹股沟韧带下方股动脉搏动内侧用专用针穿刺股静脉成功后，插入导丝，退出穿刺针，经导丝插入带阀鞘管。从阀内插入猪尾式导管进行下腔静脉造影和测压。

3．如发现为完全性阻塞，对其实现穿破为第一步，有时带金属芯的球囊扩张导管（Grünzig catheter）本身就能使其穿破，否则可用硬塑料制成的硬质导管或Bronkenbrough穿刺针（此针太锐利，易致损伤）或质硬而头端圆钝的下腔静脉破膜器或激光光导纤维以激光进行穿破。如为狭窄性病变，则可直接施行扩张。扩张步骤如图14-8所示，无论以何种方法穿破阻塞后，将球囊

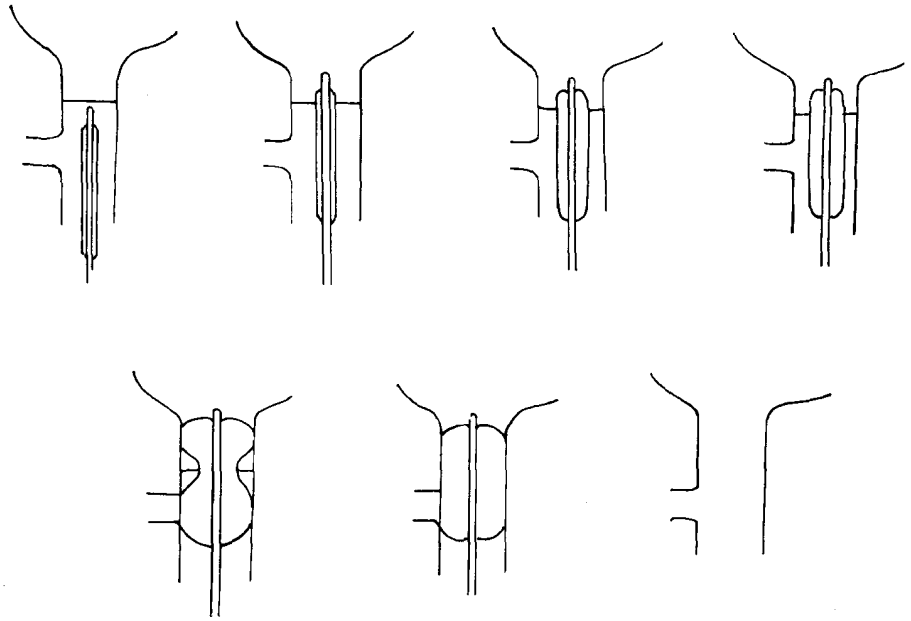

图14-8 以球囊导管破膜、扩张，末图示扩张完毕，导管撤出（图序自左向右）

导管（囊径 20～30mm）的球囊段置于阻塞或狭窄部，以 20ml 塑料注射器抽吸 15ml 稀释造影剂，在 4 个大气压下向球囊注入，球囊被逐渐充起，两端先被扩大，腰部为狭窄最明显部，最后才消失。维持扩张半分钟，然后抽出囊内造影剂，反复扩张数次。造影证实扩张效果稳定，测量下腔静脉压力明显下降后，可撤出导管，局部加压 10 分钟后完成操作。否则需插入交换导丝，换成支架导送鞘和扩张器，将其头端插至超过病变所在约 1cm，撤出扩张管，留下导送鞘。酌情选用内径 30mm 的 2.5cm 长的单体或 5cm 长的两个联体支架，后者装在支架筒内，将其插入导送鞘管末端的阀内，以推送器将支架推到导送鞘头端，此时正好与推送器上的刻度相符。注意，此时保持推送器不动，而是将驱送鞘徐徐向外退出，支架便被固定在病变部位，图 14-9、10 分别显示放支架前后的情况。重复造影、测压。撤出导送器，局部压迫 10 分钟，证明穿刺点无出血后加压包扎。

【操作中可能发生的意外和错误及其预防】

1．造影剂过敏　事前应做过敏试验，阳性者改用非碘离子型造影剂如优维显（Ultravist）。

2．一旦支架逸出管鞘便难以改变其位置，因而推出支架前的定位至关重要。

3．对于很局限而牢固的狭窄性病变，虽经良好的扩张，置支架后仍可发生移位，不是滑向前就是退向后，再追加支架有时情况仍如前。支架的改进或应用不同类型的支架也许对此问题的解决有所帮助。

4．穿刺发生的并发症颇为严重　穿破心包可致急性心包填塞，病人立即大汗淋漓、呼吸困难和休克，有经验的外科医师会立即将病人转送至手术室，打开心包，修复下腔静脉损伤，并治疗原发病变，本组作者成功 1 例；穿刺导致休克者已见 4 例；停止操作后发现右侧血胸者 1 例；以激光光导纤维破膜失败同时又发生光导纤维折断者 1 例，在深低温下行根治术并同时取除异物。预防方法在于指导思想上不应存在非将阻塞穿破不可的想法，实在难以穿破时不应勉强。切记锐利的 Bronkenbrough 房间隔穿刺针可以穿透任何软组织。

5．肺栓塞　在隔膜下的静脉血液处于瘀滞状态，因而容易形成血栓。而在决定施行扩张术

图 14-9　腔静脉造影示近心段下腔静脉明显狭窄

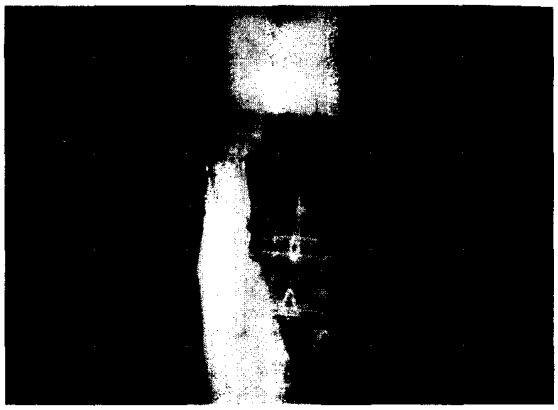

图 14-10　腔静脉造影示扩张后放入支架所见

时必须明确无飘浮或新鲜形成的血栓存在，否则扩张疗效越好越易发生致命性肺栓塞。作者在数家医院见到因成功的扩张导致致命性肺栓塞已有数例。

6．心功能不全 成功的扩张导致大量瘀滞血液回流，心脏前负荷增加，病人可感到突然心慌气短。必要的强心、利尿和镇静剂会有帮助。

【术后处理】

1．穿刺部加压包扎，卧床休息24小时。

2．术后静脉输液500ml。

3．给予强心、利尿剂。

4．观察肝脾肿大、腹水、腹围和胸腹壁浅静脉曲张以及双下肢肿胀情况。

5．抗血小板疗法3月。

（汪忠镐）

第三节 经右心房破膜术

【概况】

下腔静脉隔膜常位于第8与第9胸椎水平之间，少数在第9与第10胸椎之间，除极个别病例，应考虑其由下腔静脉先天发育不良所致。此种阻塞在肝静脉开口平面之上，因而患者除有下腔静脉阻塞综合征表现外，尚有门脉高压征象，包括肝、脾肿大，顽固性腹水，食管静脉曲张和呕血等（布-加综合征）。1963年日本学者Kimura首先采用经右房手指破膜术，本组作者自1981年采用此法，但主要是改良术式，治疗该病达70例。后用介入性球囊导管扩张法或联合手术治疗也有70例。目前作者认为对此病应首先试用球囊扩张和必要的内支架术，对不成功者及疗效差者可采用经右房破膜及其改良术式。

【手术适应证】

1．单纯性隔膜型下腔静脉阻塞，肝静脉通畅或仅开口部阻塞。

2．局限性高位下腔静脉重度狭窄，肝静脉通畅或仅开口部阻塞。

3．球囊导管扩张术失败病例。

【手术禁忌证】

1．隔膜下新鲜血栓形成。

2．长度3cm以上的阻塞。

3．肝静脉阻塞为相对禁忌证，由于部分病例肝静脉开口也为膜状阻塞，可在经右房手指破膜术的同时将肝静脉开口的隔膜加以穿破和扩张。

【术前准备】

1．经下腔静脉造影，最好是上下腔静脉联合造影以明确病变范围。在造影中肝静脉观察不清者，B超或超声心动图检查可了解肝静脉情况。必要时术前可施经皮经肝穿刺肝静脉造影，客观地了解肝静脉病变状况。

2．远达相（球管距病人2m拍胸部X线平片）了解心胸比例，超声心动图了解心脏功能。

3．肝、肾、肺功能及血、尿常规检查。足量备血。

【麻醉】

气管内插管全麻。

【体位】

取右前胸切口者平卧，右上胸略垫高，右肩抬起，右上肢固定在头架上；取胸骨正中切口者取平卧。

【手术步骤】

1. 切口 右前胸第4肋间切口，如为女性，则做右乳下缘切口（图14-11）。也可经胸骨正中切口。

2. 自腋中线至胸骨右缘第4肋间上切开皮肤、皮下、肋间肌群，切断第4肋骨前缘，置胸腔牵开器。推开右肺，显露右心。将手术床向右侧倾斜30°，以利手术操作。在膈神经前方纵切心包，上至上腔静脉，下至心底。心包两侧分别与2块小纱垫缝合，向两侧牵开纱垫，以利右房显露。手指分离下腔静脉，绕以套带。以大小恰当的侧壁钳钳夹右房壁长达3cm，以小尖刀切开右房壁，两侧各置牵引线一根。然后以4-0聚丙烯线将右房切口做一荷包缝合，两个线头穿过一段细胶管，以供控制右房切口，避免出血。在术者右手示指逐渐伸入右房的同时，逐渐松开侧壁钳和缓缓收紧荷包线，直至手指完全伸入，收紧荷包，侧壁钳完全撤除。此过程应做到完全无出血。术者示指继续向下腔静脉方向（而不是心底或三尖瓣）伸入，牵引下腔静脉套带时发现示指在套带之内为手指伸入下腔静脉之最佳证明。经股静脉插至下腔静脉的导管亦有助于证明示指到位无误。示指向下腔静脉伸入约4cm处，常可触及狭窄或阻塞处，多为隔膜或纤维性阻塞。隔膜常光滑而富有弹性，故常需反复数次穿破动作才能将其穿破（图14-12），继之以手指尽力加以扩张。进而手指有可能触及肝静脉的开口，有狭窄时将其扩张，有隔膜时将其穿破和扩张。作者在行此术时发现8例肝静脉有隔膜，均得到穿破和扩张。

3. 为了改善示指扩张能力，作者采用自制套囊事先套在术者示指上，当穿破隔膜时，可用肝素盐水充起套囊加以扩张（图14-13）。在实现示指穿破隔膜后，也可用带球囊的右房引流管插入下腔静脉，在病变处加以反复扩张（图14-14）。也可自右心耳做荷包缝线，将上述带球囊导管自右心耳插入，与示指一起操作，不仅可协助扩张，也有助于帮助穿破隔膜。

4. 当隔膜不能被穿破时，可自右心耳引入血管扩张器，在经股静脉穿刺插入的带内芯的球囊导管或下腔静脉破膜器的联合作用下，对隔膜施以穿破、扩张术，如发现被扩张部分有回缩倾向，可在术者示指的导引下经右股静脉酌情置20～30mm内径的支架1或2枚(联体型)(图14-15)。

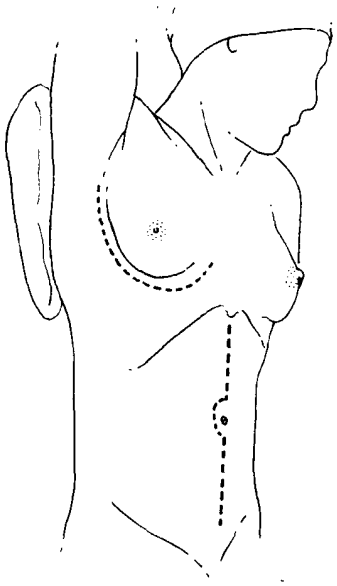

图14-11 右前胸切口(女性)及腹正中绕脐切口

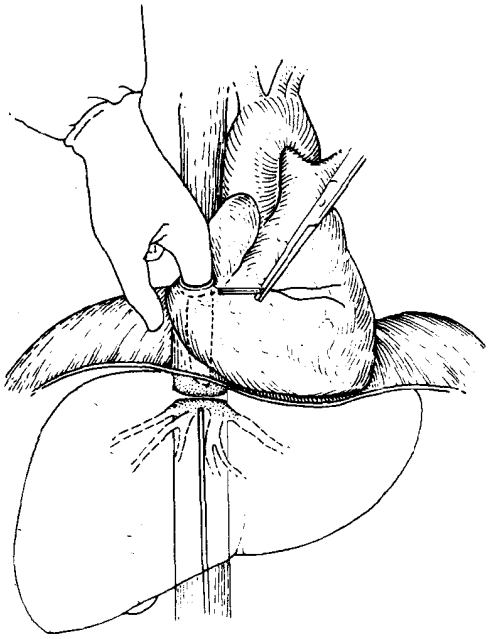

图14-12 经右房破膜术

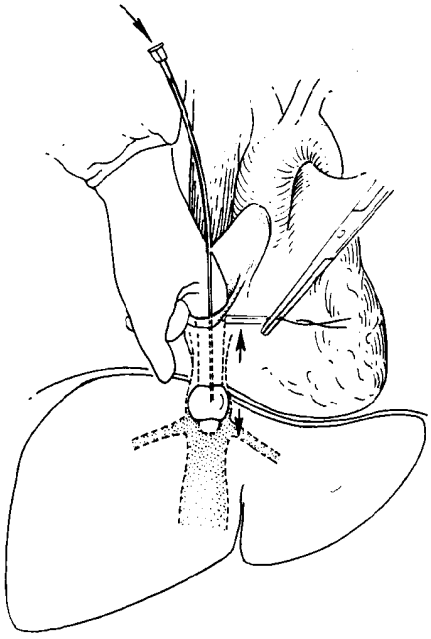

图 14-13 戴套囊手指施破膜和扩张术

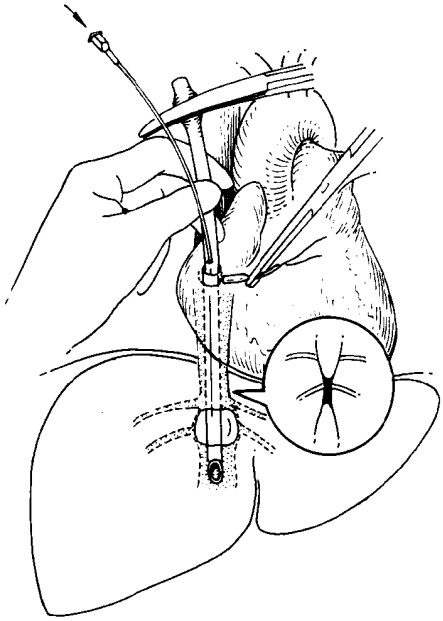

图 14-14 以附加球囊的导管进行扩张，图示扩张前的病变状况

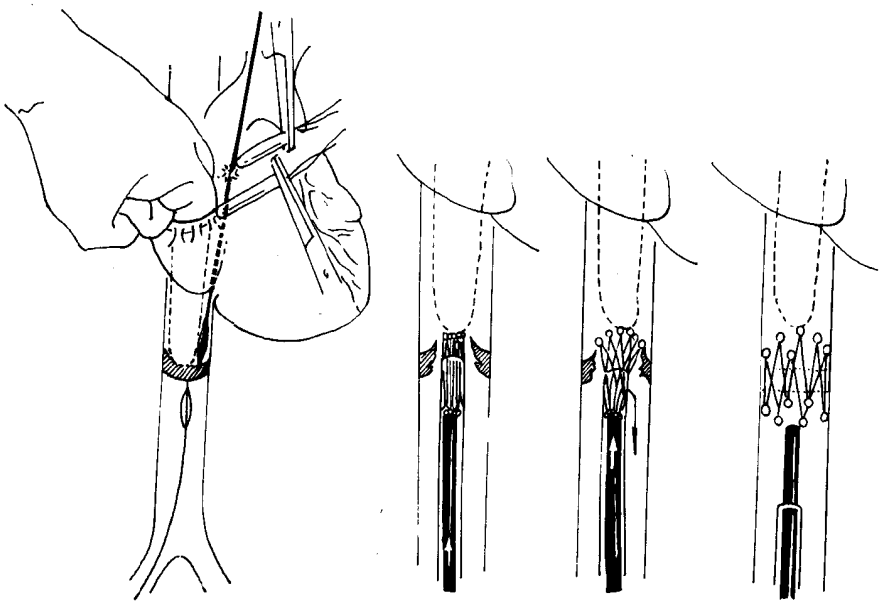

图 14-15 经右房、股静脉联合破膜及在指尖引导下放置支架

5．在术者示指逐渐自下腔静脉和右房退出的过程中，逐渐收紧荷包，并将侧壁钳到位，以便随时钳夹。在术者示指完全退出时，荷包缝线恰好完全收紧，侧壁钳立即加以钳夹。将荷包线的两头自橡皮管内撤出，收紧荷包线后打结，撤去侧壁钳。将荷包所在部再钳夹并用7号丝线结扎一次，以使加固。

6．撤去下腔静脉套带后，部分缝合心包。

7．彻底止血，置胸腔引流管和缝合胸壁切口。

【操作中可能发生的意外和错误及其预防】

1．钳夹心包壁过于靠近与右心耳交界处可能影响窦房结致心律不齐；钳夹靠前时可涉及右冠脉动脉分支，致心肌缺血以致梗死；过于靠上腔静脉入口，可明显影响回心血量致休克和心脏骤停，因这些病人的下腔静脉已阻塞致回心血流量早就受到限制。在“小心脏”病例，发生这些问题的机会增多。因而必须试钳夹数分钟，证明确无问题时才能切开右心房和施行进一步操作。

2．手指伸入右房时，如荷包缝线区过小，可致心房撕裂，导致难以制止的大出血，因而荷包区必须够大，或者可采用不钳夹心房壁法而直接做两个荷包缝合，外荷包提高了手术的安全性。当手指伸入右房时，切勿误穿右房壁或三尖瓣处，下腔静脉套带颇有帮助。

3．破膜和扩张成功后，肝静脉和下腔静脉系统的瘀滞血液会迅速回流心脏，前负荷明显增高，中心静脉压快速上升，术中要控制输液量。术中输液量过多，可致不同程度的心功能不全，故在解除梗阻后需立即给予强心、利尿和碱性药物。

【术后处理】

1．严密监测生命体征、中心静脉压、下腔静脉压、血气分析、血球比积和胸腔引流，注意胸腔内发生大出血。

2．严密观察每小时尿量，在40ml以下时应分析是否血容量不足或肾功能不全。

3．术后需输液期间，每日静脉给以西地兰0.4mg，以后改为口服地高辛0.125mg，1次/d，酌情持续1～3月，待心功能代偿后方可停药。

4．术后每日给予低分子右旋糖酐500ml，约3～5日，以后改为抗血小板疗法3～6月。

5．摄胸片观察心肺状况，胸腔引流管一般在术后48小时左右拔除，当引流量多时则要延长置管时间，拔管后如发现有胸腔积液应做胸腔穿刺。如发现有较多心包积液应做心包穿刺，有条件时可在超声导引下施行。

6．如术后3月腹水仍不消退，并证实下腔静脉确已通畅而肝静脉不通或继发性肝硬化严重者，应考虑加做肠腔侧侧吻合（图14-16）或人工血管C形转流术。

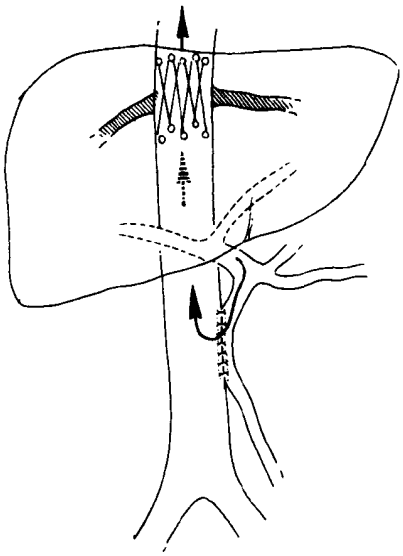

图14-16　置放支架后的肠腔侧侧吻合

（汪忠镐）

第四节 腔房转流术

【概况】

肝静脉上段下腔静脉阻塞可引起门脉高压和下腔静脉高压，腔房转流为同时缓解两系统高压的有效术式之一。1963 年 Ohara 报道以腔房前径转流治疗布加综合征，1978 年 Victor 报道了后径腔房转流术。1982 年以来本组作者施行 60 余例。早期未用带外支持环人工血管病例的 5 年通畅率仅约 50%。随带外支持环和内皮细胞种植的人工血管的应用和吻合技术的改进，疗效已明显提高，但对单纯隔膜型阻塞或局限性狭窄病例应首先采用血管腔内治疗技术或经右房和经股静脉途径联合治疗的方法，不成功时才用此法或根治性术式。

【手术适应证】

1. 肝后段下腔静脉局限性阻塞或狭窄，而肝静脉至下腔静脉通畅或有明显扩大的肝右下大静脉或其他较大侧支进入下腔静脉者。

2. 当肝静脉阻塞时虽可行此术但常难以直接缓解门脉高压。

【手术禁忌证】

1. 下腔静脉广泛性阻塞或狭窄或炎症时不应采用此法。

2. 病人肝、肾功能不佳或周身状况很差时则不能耐受此大手术。

3. 肝静脉完全阻塞或伴继发性肝硬变。

【术前准备】

1. 术前必须有下腔静脉造影以明确手术适应证。

2. 尽量改善全身情况，必要时经鼻饲管持续给予胃肠营养、施行自家腹水回输，纠正水电解质失衡，但应少输液，因在纠正病变前，输入的液体易滞留在第三间隙，常致腹水量骤增。

3. 备皮、置胃管和导尿管，做青霉素过敏试验。

【麻醉】

气管插管全麻。一般均做颈内或锁骨下静脉插管以监测中心静脉压，股静脉插管观察术前、后的下腔静脉压力变化。少数病人需做桡动脉插管监测动脉压与血气分析。必须有上肢输液通路。

【体位】

1. 采用前径手术者如需做胸骨劈开切口，则取平卧位而腰部略垫高。

2. 如需做右前胸切口则需将右胸部垫高30°，右肩抬起，右前臂固定在头架上(见图14-11)。

3. 采用后径者则采用左侧卧位，取右侧胸标准切口体位（图 14-17)。

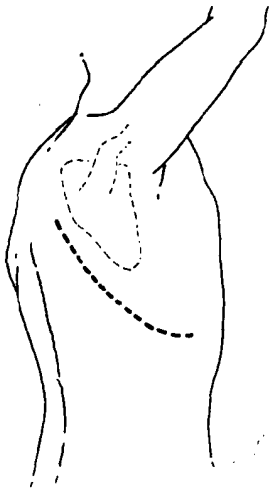

图 14-17 腔房转流后径切口

【手术步骤】

1．采用前径者首先做上腹正中或右侧腹直肌切口。探查腹腔，记录肝脾大小，吸净腹水并记量，测门脉压，做肝组织活检。

2．提起横结肠，自小肠系膜右侧和十二指肠水平部下方切开后腹膜，或经升结肠外侧切口，将升结肠和输尿管推向左侧，自腹膜后显露下腔静脉前侧壁长达4～6cm，必要时结扎和切断一、二支腰静脉，以利于置钳和吻合。

3．胸部手术　根据本组作者经验，对中等量以上腹水者宜做胸骨正中切口；对少量或无腹水者则做右第4肋间前胸切口，如为女性病例皮肤切口沿右乳下缘（见图14-11），略分离乳腺后组织并向上牵引右侧乳房便可达到第4肋间平面，切断肋间肌群，充分止血，进胸腔，以三角针7号丝线在第4肋软骨下缘缝扎2针后，在结扎间切断肋骨，有利于显露。

4．推开右肺，必要时切断和结扎下肺韧带。在右膈神经前方纵切心包，可见少量心包液溢出。充分切开心包，显露上腔静脉、右心耳和右心房，做心包牵引。

5．取带外支持环的聚四氟乙烯或涤纶人工血管一根，长30cm以上，内径16mm。对非胶原预衬的涤纶人工血管需先作预凝（外预凝法）。

6．在右膈前缘适当位置戳口直径约2cm，以供人工血管通过。以侧壁或C形钳阻断下腔静脉侧壁后，纵切其前壁长约3.5cm，两侧置牵引线，裁剪人工血管使呈喇叭或蛇头形，做人工血管-下腔静脉端侧吻合，吻合毕务使吻合口受到外支持环的自然扩张作用。一般用5-0聚丙烯或其他种类的非吸收线，取连续缝合法。

7．人工血管另一端经横结肠后，胃、肝前，通过膈肌戳孔至右侧胸腔或纵隔，同上裁剪。以侧壁钳钳夹部分右心房壁长约3cm，两侧置牵引线后施人工血管-右房端侧吻合。常用5-0聚丙烯或其他单丝非吸收缝线，自下角先做一外翻式褥式缝合，但不收紧，直至两侧各做连续外翻缝合3针后，以“降落伞”法收紧缝线，然后继续向上角缝合，直至收紧缝线打结。也可用先缝合左侧壁再缝右侧壁法（图14-18）。

8．吻合毕如图14-19。如未用全身肝素化，则此时自插入腹腔段人工血管的针头注入适量肝素盐水（10U/ml），在胸腔段插入针头以排出人工血管内的气体，先后松开下腔静脉和右房阻断钳，转流血管遂运行血流，逐个撤去针头，漏血点以蚊式钳稍加钳夹便可止血。

9．重复门脉测压和肝、脾探查。部分缝合心包，置胸腔或纵隔引流后逐层缝合胸腹切口。

10．后径腔房转流术　取右侧标准胸切口（见图14-17），从第6或第7肋床进入胸腔，推开右肺，切断、结扎肺下韧带。游离右膈神经并牵向后，在右膈神经位置切开心包，沿下腔静脉切开膈肌，在肝裸区显露下腔静脉直至正常处。按上述方法以16mm直径的带外支持环人工血管先后做人工血管与下腔静脉和右心房的端侧吻合（图14-20），排除管内气体，先后撤去下腔静脉和右房上的阻断钳，转流血管内血流运行。此时常可触知肝脏缩小和膈肝间腹水滞留。置胸腔引流并逐层关胸。

【操作中可能发生的意外和错误及其预防】

1．显露下腔静脉及施行两个端侧吻合时，因静脉或房壁撕裂或吻合欠佳均可引起大出血，此时不应慌张而贸然以普通止血钳钳夹止血，而是在指压或再置无创阻断钳止血后，以带垫片的双头无损伤针对出血处施以褥式缝合止血。偶而，因右房壁十分薄弱而发生屡夹屡缝屡出血的情况，则只能被迫将右房吻合口拆除，对损伤处施以修补术，然后将人工血管与上腔静脉施端侧吻合术。注意此时千万不能钳夹上腔静脉过多，因当其回流受到明显影响时病人血压会骤降以至心搏骤停，故事前必须对其作数分钟试夹，当无明显影响时，方可施行手术。

2．当吻合成功，血流运行后，大量瘀滞的静脉血突然回流，使心脏前负荷明显增加可致心功能不全，中心静脉压明显升高，必须给予强心、利尿药物。预防方法之一是术中严密监测出入

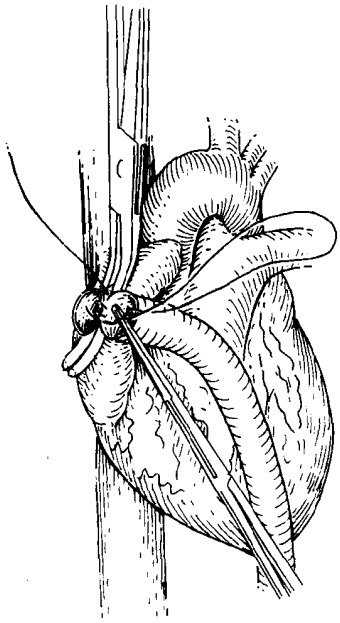

图 14-18 人工血管与右房吻合的后壁缝合

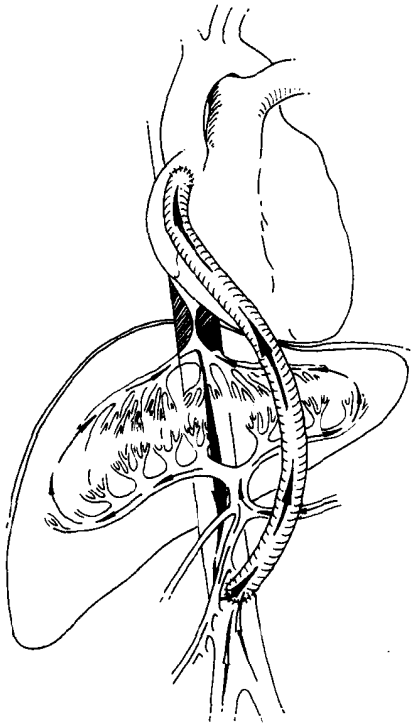

图 14-19 腔房转流及其血流方向

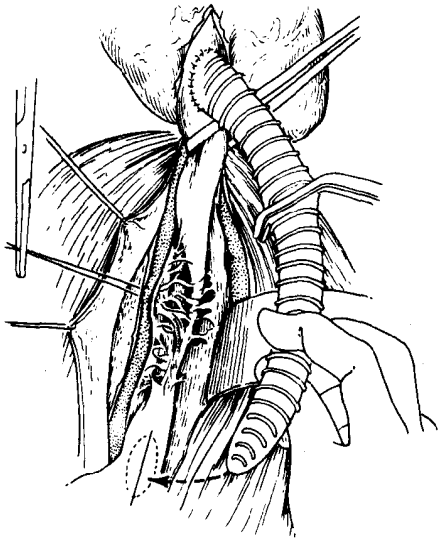

图 14-20 后径腔房转流术，人工血管（带外支架环）与下腔静脉吻合尚未完成

液量，输液量切忌过多。

3．尽管术前已做下腔静脉造影或B超检查，肯定了其通畅性和手术的可行性，但在少数病例，在切开下腔静脉后仍见其内有新鲜血栓形成而需尽量将血栓完全取出；个别病例下腔静脉完全阻塞或炎症而无法施行此术，此时只好改行肠房转流术。

4．由于下腔静脉内血栓常难以彻底清除，何况下肢深静脉内也可能存在血栓，故术中、术后均可能发生大块肺栓塞而致命。取栓后，可向下腔静脉内注入4～8万U尿激酶。一旦此情况发生于术中，应立即安置体外循环行肺动脉取栓术。如在术后发生，除立即给予大剂量尿激酶外，同时准备部分体外（股静脉-股动脉）循环，做好手术准备。

5．当术中发现人工血管不通，必须检查人工血管全程，问题常在吻合口上，必要时只好重做吻合术或加长移植血管。

【术后处理】

1．严密监测生命体征。监测中心静脉压（CVP）与每小时尿量。

2．CVP保持在0.98～1.47kPa（10～15cmH_2O之间为合适，作者曾见1.76以至2.94kPa（30cmH_2O）以上发生严重心力衰竭者。因而要避免血容量过多。

3．CVP太低，提示内出血或血容量不足。如尿量少，胸腔或纵隔引流量多，则提示有内出血。量大时要考虑手术止血，但在有大量腹水病例，则常由腹水所致，引流液的血色素含量甚低，不应认为引流量大而再次手术止血。

4．注意观察气管位置和心肺物理检查，有可发现血胸等异常情况，并可及时处理，必要时拍胸片证实。

5．留置胸腔或纵隔引流管的时间较普通开胸病例为久，尤其是在腹水多的病人。

6．渡过术后危险期，症状和体征明显改善，提示人工血管通畅，可用B超和腔静脉造影证实。否则，人工血管可能形成血栓，应争取再次手术。

7．术后近期，每日给予低分子右旋糖酐500ml及西地兰0.4mg。可口服时改用地戈辛0.125mg，1次/d，肠溶阿斯匹林300mg，1次/d，前者约需1～2月，后者需3～6月。

（汪忠镐）

第五节　肠房转流术

【概况】

肝后段下腔静脉阻塞段较长，肝静脉开口也阻塞，或伴有肝静脉本身局限或弥漫性阻塞性病变或继发或伴发肝硬变而共存肝后性和肝性门脉高压症时，病人常有顽固性腹水、重度食道静脉曲张、反复消化道出血，以至伴恶液质，单用上述腔房转流术不能解决门脉高压症，门体转流更无疗效可言。通过肠系膜上静脉与右心房间的人工血管转流术可使处于高压状态的门静脉系统直接减压。其机制是：①右房与门脉间的压力差，前者在0.98kPa（10cmH_2O）以下，而后者常在3.92kPa（40cmH_2O）左右；②腹腔本身的正压与胸腔的负压；③吸气时胸腔负压的增加有助于腹腔静脉血的回流。因而如人工血管选材良好，手术操作得当，此术常可实现立竿见影的降压效果（术毕门脉压约降40%）。术后存活病例人工血管的5年通畅率约为70%。

【手术适应证】

下腔静脉阻塞伴肝静脉阻塞而一般情况尚能耐受手术者。

【手术禁忌证】

1．肠系膜上静脉阻塞者（可改用其他术式）。

2．全身情况太差不能耐受手术者。

【术前准备】

1．腹部B超和腔静脉造影，明确手术适应证。

2．大量腹水者可用腹水回输法必要时做腹膜腔-颈内静脉转流术以减少腹水和提高血浆蛋白含量。必要时行持续胃肠营养，但腹水病例要尽量减少输液量。

3．纠正低钾、低钠状态。选择合适的利尿剂。改善肝肾功能。

4．远达相观察心胸比例和明确有否胸腔积液。

5．做适当的肠道准备有助于减少术后肝性脑病的发作。

【麻醉】

全麻、气管内插管。在选右侧开胸时，插双腔气管插管更为方便。颈内或锁骨下静脉插管监测中心静脉压。置股静脉插管监测下腔静脉压力。必要时置放Swan-Ganz导管。

【体位】

同腔房转流术。

【手术步骤】

1．切口　腹部常用上腹正中切口。右前胸第4肋间切口（女性采用乳腺下缘切口）用于较少量腹水病例（见图14-11）；胸骨正中切口则用于大量腹水病例。

2．先做上腹正中切口入腹腔。尽量吸净腹水（大量腹水者不宜快速放水，以免腹腔压力骤降引起休克）。

3．探查肝、脾、肾及腹内器官。

4．自网膜静脉测门脉压力。做肝活组织检查。

5．提起横结肠以纱布垫将小肠推向左侧腹腔，在Treitz韧带右侧双合诊触及肠系膜上动脉搏动，做一缝线以示标记。在其右侧和十二指肠横部下缘谨慎地向下纵切后腹膜长约6cm，由于众多的静脉和淋巴侧支的存在，凡后腹膜切开处均需缝扎。后腹膜因水肿常达2～3cm厚，需逐步往深处分离，直至隐约见到蓝色血管即为肠系膜上静脉。向上要游离至胰腺下缘，向下显露长4～6cm，右结肠静脉被包括在内，肠系膜上静脉的前壁和两侧壁需充分游离。

6．酌情做右第4肋间前胸切口或胸骨正中切口，置开胸器，纵切心包，显露右心房。

7．人工血管选用光滑带外支持环直径14～16mm、长30cm以上的PTFE为宜，此种血管或明胶预衬的涤纶人工血管均不必预凝。普通涤纶人工血管则需预凝。裁剪人工血管使成卵圆或蛇头形，外支持环仍需保留。

8．以侧壁钳阻断肠系膜上静脉的前侧壁，结肠右静脉也在其内，并由双绕的粗丝线加以牵引，此法利于达到充分和稳定地钳夹肠系膜上静脉。纵切该静脉的前壁长3～4cm，两侧置牵引线。以5-0聚丙烯或聚乙烯单丝线在二者间施端侧吻合。在上角两侧各做连续缝合3针后，以“降落伞”法将缝线拉紧，然后完成两侧的缝合，在下角打结。

9．此时不松开肠系膜静脉上的阻断钳，但向人工血管内灌入约20ml稀释肝素盐水（10U/ml），将人工血管另一端经结肠后、胃和肝前引入胸腔或纵隔。

10．完成人工血管与右房的端侧吻合、排气并先后松开阻断钳，方法均同腔房转流术。吻合毕（图14-21）即可见肝脾缩小和证实门脉压力明显下降。

11．充分止血，置胸腔引流管和关胸、腹切口。

【操作中可能发生的意外和错误及其预防】

1．在门脉高压及下腔静脉阻塞时，尤其是在大量腹水病例，分离肠系膜上静脉常可致大量出血，使手术无法进行。此时切忌以普通止血钳钳夹静脉止血，需以纱布或手指压迫止血，吸净出血后，以小心耳钳轻轻钳夹出血点或以手指上下压迫或以带柄的圈状止血器压迫止血，然后以无创缝线将出血点缝扎，必要时需加用垫片。

2. 当肠系膜上静脉管壁太脆薄，以人工血管与其做端侧吻合发生多处撕裂而难以修复时，可改行脾房转流术（图 14-22）。结扎肠系膜上静脉远心侧，以其近心侧与人工血管吻合，则是在异常情况下可采用的权宜做法，因完成此术仍可缓解肝瘀血状态，但若与其远心侧吻合则不能达到预期目的。

3. 行人工血管与右房吻合时，需准备大小不同的两把侧壁钳，当吻合不当引起大出血时，换以大型侧壁钳可使吻合不当处得以显露和止血。时刻记住人工血管壁硬，而右房壁薄且脆，十分谨慎地操作是防止该处发生大出血的关键。

4. 转流血管开放后，大量瘀滞的静脉血突然回流心脏，使其负荷剧增，心脏扩大，可发生休克、心搏迟缓以至停搏，除积极给予强心、利尿剂外，有时需辅以心脏按摩。此时不仅要控制输液量，可能还需放血。术中控制入液量和在开放转流血管前，事先给予强心、利尿剂和碱性液体显然有助于防止心功能不全的发生。

5. 人工血管转流后未见肝脏缩小和门脉压力下降，怀疑人工血管不通畅，需检查两侧吻合口和人工血管全程是否成角、扭曲，必要时穿刺人工血管或肠系膜上静脉做术中造影和重做吻合。如发现人工血管欠长而有张力，需加接一段同一口径的人工血管。术中时刻记住人工血管不通可能会置病人于死地。良好的血管外科基本功为预防人工血管重建后不通的主要预防措施。

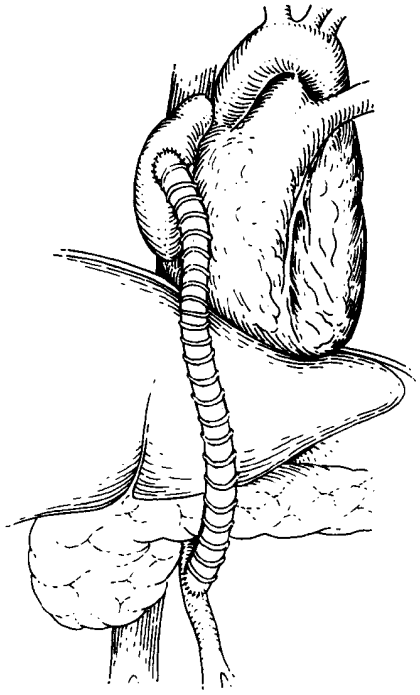

图 14-21　肠房转流术，所用人工血管带外支持环

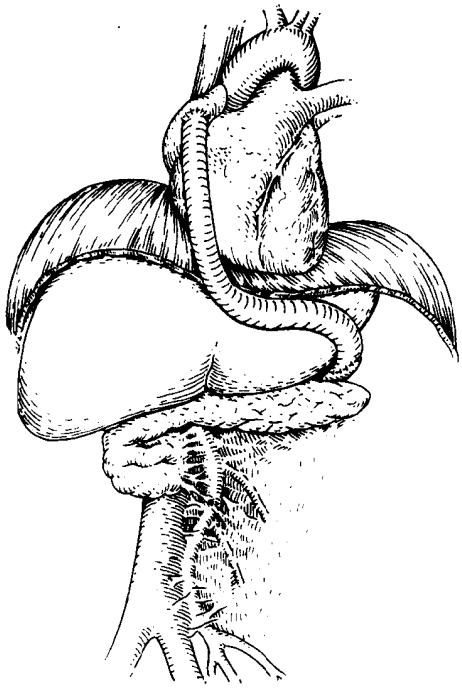

图 14-22　脾切除后的脾房转流术

（汪忠镐）

第六节　直视下隔膜切除术

【概况】

如能将下腔静脉及肝静脉的阻塞性病变彻底切除实现顺肝血流，是所谓根治之道。然而，该段下腔静脉在肝的裸区，显露相当困难；该段血管因有阻塞性病变，其邻近形成大量侧支循环，

术中每每遇到大出血问题；损及淋巴管时，术后又易形成顽固性乳糜胸；复发问题尚不能完全解决。因而选用根治性切除的适应证要严格掌握。此处介绍四种方法：经标准右胸切口施行的球囊导管阻断法、球囊加体外循环法、深低温停循环法和经前径的体外循环法。

【手术适应证】

1. 局限性阻塞病变伴继发血栓形成。
2. 球囊扩张疗法失败病例。
3. 经右房扩张术失败病例。
4. 腔房、肠房转流失败病例。
5. 小儿病例。
6. 长段下腔静脉阻塞而需在直视下解决肝静脉流出道的病例。
7. 特殊情况，如在病变部位有异物的病例。

【手术禁忌证】

1. 出血倾向或凝血机制不全病例。
2. 病变太晚期而不能耐受此手术病例。

【术前准备】

同经右心房破膜术。但在改善全身情况和凝血机制方面要特别加强。用体外循环者术前做好必要准备；不用体外循环者，要准备细胞回收器，至少要做好自身血液回输准备。

【麻醉】

气管内插管全身麻醉。

【体位】

1. 侧径者取左侧卧位。
2. 前径者取仰卧位。

【手术步骤】

1. 切口　侧径者做右侧经6或7肋床的标准胸切口（见图14-17）；前径者取胸骨正中和上腹部正中切口（图14-23）。

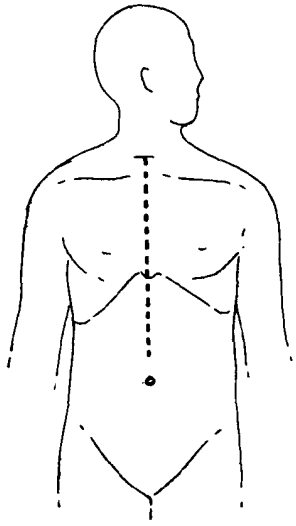

图14-23 前径根治术所采用的胸腹正中切口

2. 球囊导管阻断法

(1) 方法Ⅰ　自右侧标准胸切口入胸腔，置牵开器，推开右肺，切断、结扎右肺下韧带，游离右膈神经，沿其行径纵行切开心包，游离心包内下腔静脉段，绕以牵引带。沿下腔静脉方向切开膈肌下腔静脉裂孔并继续切开膈肌，充分显露肝裸区。在膈平面下 2～4cm 多可触及增厚和发硬的病变区，常呈环状。进一步显露病变远侧约 3cm。在病变近侧阻断下腔静脉，纵切病变上方下腔静脉，遇到较大侧支出血，可插入 Fogarty 导管或以缝扎法止血。如图 14-24 所示将一根内转流管插入右心房，收紧套带。将另一带球囊的转流管通过阻塞，插入病变远侧的下腔静脉，立即以生理盐水充起球囊，并略向近侧牵引，以连接管将两根转流管加以连接，此时下腔静脉和肝静脉的瘀滞状态便得到改善，右膈和肝的牵引得以省力，可在直视下将病变完全切除，必要时需将球囊推向远侧，探查和扩张肝静脉，有时则需以钳夹或手指摘出远侧病变。但此时必然发生大出血，自身输血常起到积极作用，作者有自身输血达 5 000ml 以上的病例。首先撤出近侧转流管，阻断近侧下腔静脉以 5-0 非吸收线分别自下腔静脉切口之上、下角向中央缝合，至剩下约 5mm 开口时，迅速吸瘪球囊，撤出远侧转流管，同时以小心耳钳夹住下腔静脉切口未缝闭处，完成最后数针连续缝合，松钳，拉紧缝线后打结。必要时也可用心包或合成补片施以补片移植术。充分止血，置胸腔引流管后逐层缝合胸壁。

(2) 方法Ⅱ　单管内转流管法。切口及分离膈肌、显露下腔静脉法同上。自制单根双腔带侧孔的带球囊内转流管见图 14-25。经右心房荷包内戳口插入球囊导管至下腔静脉病变之近侧，收紧荷包线，以套带阻断膈上段下腔静脉。在阻断和病变之间纵切下腔静脉，即见在其内的球囊转流管。做适当的止血处理后，以导管本身或血管探子穿破阻塞处，将球囊转流管插过病变，以肝素盐水充起球囊，并自其近侧略施牵引，内转流遂得以实现，静脉瘀血状态得以缓解。余病变切除与探查和扩张肝静脉等操作同前。唯此时无论是以单纯缝合或补片移植法修复下腔静脉均较前法方便。随之松开下腔静脉近侧阻断带和荷包缝线，吸瘪球囊后缓缓撤出转流管，同时收紧荷包缝线，打结，充分止血，置胸腔引流，逐层关胸。

3. 常规体外循环下的根治切除术　体位、切口、显露等方法均同前，但加做右下腹斜切口，经腹膜后显露髂外血管，完成髂静脉至髂动脉的部分体外循环。分离病变段下腔静脉并暂时阻断其近侧，纵切病变近侧，然后是远侧的下腔静脉，向下腔静脉远侧置 Foley 导管，用肝素盐水充起球囊以减少出血。以左、右心吸引管将失血加以回收。此时可更充分、更细致地做病变切除，包括切除较长段病变及肝静脉主干内的阻塞性病变，必要时可在下腔静脉内切除部分肝组织，至获肝静脉或其属支的活跃出血为度。以单纯缝合或补片移植法修复下腔静脉。

4. 深低温停循环下的根治切除术　体位、切口、右心房、下腔静脉及其病变的显露和髂动、静脉插管以及体外循环均同前，只是加右心房插管，以增加体外循环流量，心包及胸腔内置冰屑，降温至 22～18℃ 时停循环。阻断近心侧下腔静脉，纵行切开肝后段下腔静脉，吸尽出血便可在完全无血的术野进行操作，下腔静脉的病变可获彻底切除，肝静脉开口如已阻塞，可做充分探查或在下腔静脉内切除部分肝组织后加以发现。在作者 17 例手术中有 4 例完全阻塞的肝静脉得以开通，一例有 6 个隔膜的病例得到充分切除，一例长 19cm 的阻塞得到治愈，一例激光光导纤维折断病例在切除病变的同时取出异物，一例 2 岁小儿病例的病变也得以切除，而免去使用人工血管。完成病变切除后，可单纯修补下腔静脉或做补片移植术(图 14-26)。充分止血，置胸腔引流管，逐层缝合切口。

5. 前径根治性切除术　Senning 于 1983 年首先报道 3 例，故称 Senning 手术，做的是经腔静脉的后冠状面肝切除术。经改良的方法为做胸骨正中和中上腹切口，牵开胸、腹腔，探查并测门脉压力。切开心包，显露右心房。安置体外循环：自右心房和右股静脉插管做静脉引流，自主动脉插管做动脉灌注。运转人工心肺机和降温至 30℃ 时停循环。切开膈肌直至下腔静脉裂孔，显露心外和肝后段下腔静脉。无创血管钳阻断下腔静脉入右房处，将肝脏轻轻往下推压，纵切肝

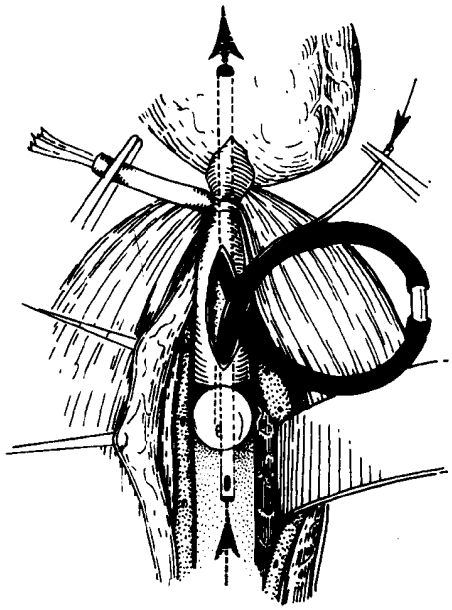

图 14-24 根治术中控制血流方法之一

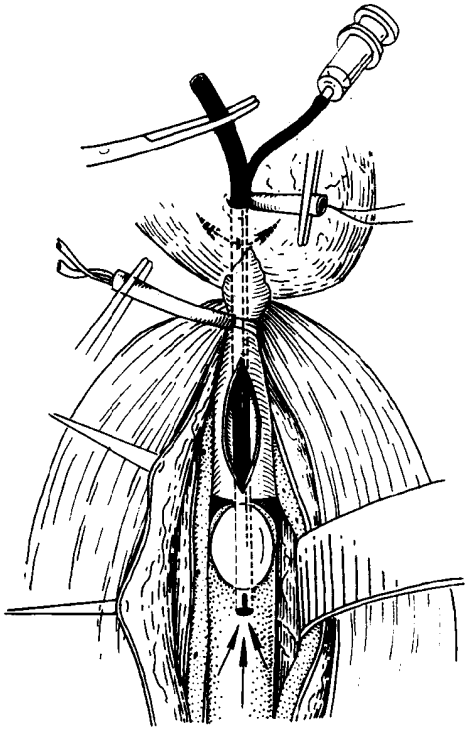

图 14-25 根治术中控制血流方法之二

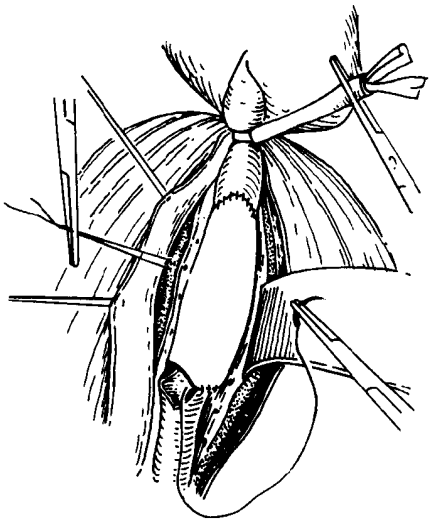

图 14-26 侧径根治术中病变切除后的补片移植术

上段下腔静脉，肝内如图 14-27 样的膈膜或纤维性阻塞便在直视之下，予以完全切除。继之将包括下腔静脉前的肝后冠状部和有阻塞病变的下腔静脉前壁以及病变的诸肝静脉开口均予以切除，尽量使三支肝静脉开口均加以显露，如图 14-28 所示。此时将肝稍微上推。将下腔静脉的侧壁与肝切除的侧壁相缝合，右房切开部与肝静脉开口浅面的肝组织及其被膜相缝合(即纵切横缝)，转机升温，撤右房阻断钳。复跳后充分止血，置心包和纵隔引流管，缝合心包，逐层缝合胸、腹切口。

用股静脉-股动脉体外循环法也可完成上述手术，且在切除与下腔静脉前壁有关的肝后冠状面组织后，可见肝静脉开口涌血活跃，唯此时仍需用前述阻断导管或 Foley 球囊导管，以减少术中出血，利于操作。

【操作中可能发生的意外和错误及其预防】

1．大出血　根治性手术涉及体外循环导管安置，腔静脉切开，经腔静脉肝组织切除，撤管及缝合腔静脉或补片移植等，若稍有不慎均可发生大出血，必须有充分的思想准备和物质准备，如纤维蛋白原、各种止血纱布、无创缝线以及氩气刀等。采用深低温停循环后，即使肝素已被对抗，仍每每发生难以制止的广泛渗血，这可能与病人原有的肝功能损害有关，需耐心止血。

2．肺栓塞　可由根治术中残存于腔静脉内的血栓脱落或恢复血流前腔静脉内未排尽的气体栓塞引起。在缝合腔静脉前应有冲洗和排气过程。

3．脑缺血　深低温停循环时间最好不要超过 30 分钟，一般病人操作在 20 分钟内完成，但本组有一例重做病变切除停循环时间达 1 小时，幸而未发现任何并发症。如在病灶切除停循环时间已经较长，可在恢复体外循环状况下施行肝静脉和腔静脉重建术。

【术后处理】

1．基本同经右房破膜术。

2．密切观察胸腔和纵隔引流情况，如内出血经多种止血措施无效，应考虑再次开胸止血。

3．如停循环时间相对较长，应采用脱水措施，如经静脉给予甘露醇。

4．用自身输血和体外循环者术后常有明显的血红蛋白尿，对肾功能颇有影响。应采用相应措施利尿和碱化尿液。

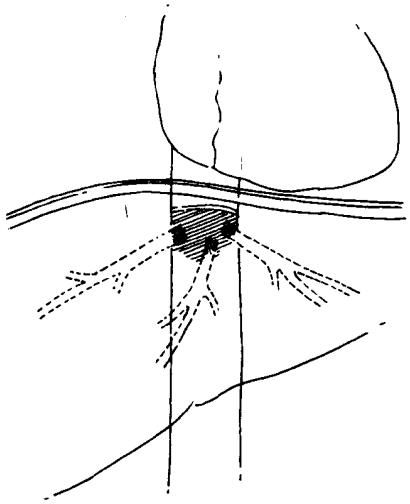

图 14-27　布加综合征局限型阻塞性病变，肝静脉无流出道

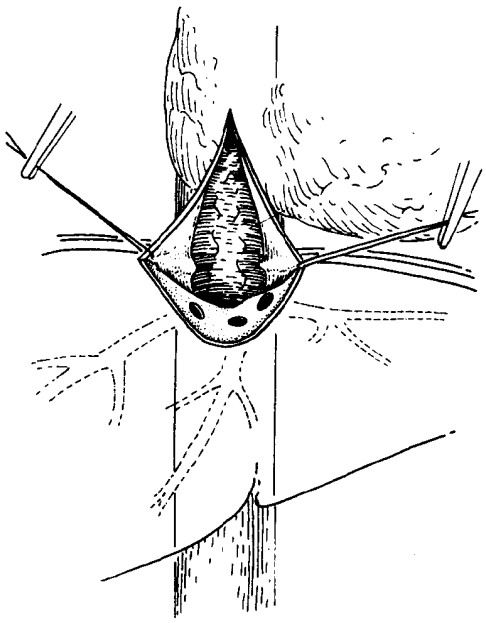

图 14-28　下腔静脉内病变和包括肝静脉开口在内的肝组织切除后显示肝静脉开口

（汪忠镐）

主要参考文献

1. 汪忠镐，王仕华，吴继东，等. 球囊导管扩张和腔内支架置放法治疗布加综合征。中华医学杂志，1995，75：97.
2. 汪忠镐. 布加氏综合征的探索（附250例报告）. 心肺血管学报，1991，10：175.
3. 汪忠镐. 布加氏综合征的诊断和治疗（附250例报告）中华医学杂志，1987，67：72.
4. 汪忠镐. 肠房和脾房转流治疗布加氏综合征连续18例成功报告. 中华胸心外科杂志，1988，4：17.
5. 汪忠镐. 布加氏综合征的诊断和治疗（附100例报告）. 中华外科杂志，1989，27：22.
6. 汪忠镐，王仕华，吴继东，等. 肠系膜上静脉与颈静脉转流术治疗重症布加氏综合征. 中华外科杂志，1994，32：611.
7. 汪忠镐，吴继东，杜纬，等. 血管内皮细胞衬里腔静脉移植物的研究和应用. 中华外科杂志，1994，32：133.
8. 汪忠镐，马颂章，王仕华，等. 布加氏综合征根治术式的探讨. 中华胸心血管外科杂志，1995，75：35.
9. Ochsner A. Indications and results of inferior vena caval ligation for thromboembolic , disease. Postgrad Med, 1960, 27: 193.
10. Spencer FC, Jude J, Rienhoff WP, et al. Plication of the inferior vena cava for pulmonary embolism. Ann Surg, 1965, 161: 788.
11. Miles RM, Chappill F, Renner O. Partially occluding vena caval clip for prevention of pulmonary emboli. Amer Surg, 1964, 30: 40.
12. Mobin-Uddin K, Callard GM, Bolooki H, et al. Transvenous caval interruption with umbrella filter. New Engl J Med, 1972, 286: 55.
13. Greenfield LJ, Michana BA. Twenty-year experience with the Greenfield vena caval filter. Surg, 1988, 104: 706.
14. Dorfman GS. Percutaneous vena caval filter. Radiology, 1990, 177: 578.
15. Eguchi S, Takeuchi Y, Asano K. Successful balloon membranotomy for obstruction of the hepatic portion of the inferor vena cava. Surg, 1974, 76: 837.
16. Yamada R, Sato M, et al. Segmental obstruction of the hepatic inferior vena cava treated by tcansluminal angioplasty. Radiology, 1983, 149: 91.
17. Wang ZG, Wang SH, Wu JD, et al. Balloon dilatation and intraluminal stent as means of treatment of Budd-Chiari syndrome. In: Zhong Gao Wang, H-M Becker, Y Mishima, J B Chang. eds. Vascular surgery (Proceedings of International Vascular Conference Beijing '93). VolI. Beijing: International Academic Publishers, 1992. 342～346.
18. Wang ZG. Membranous obstruction of the inferior vena cava. Proc CAMS & PUMC, 1987, 2: 76.
19. Loose DA, Wang ZG. Surgical treatment of predominantly venous defects. Int'l Angiology, 1990, 9: 189.
20. Wang ZG. Congenital defects of the inferior vena cava causing Budd-Chiari syndrome. In: Belov S, Loose DA, Weber J. eds. Vascular malformation. Reinbek: Einhorn Press Verlag, 1989. 118～124.
21. Wang ZG. Budd-Chiari syndrome. How I treat. In: John B Chang. eds. Modern vascular surgery. Vol5. New York: Springer-Verlag, 1991. 464～506.
22. Wang ZG. Recognition and management of Budd-Chiari syndrome. Chin Med J, 1988, 102: 338.
23. Kimura C, Shirotani H, Hirooka M, et al. Membranous obliteration of the inferior vena cava in the hepatic portion. J Cardiovasc Surg, 1963, 4: 87.
24. Wang ZG. Experience on management of Budd-CHiari syndrome in 143 cases. Angio Arch, 1989, 17: 147.
25. Wang ZG. Experieuce on management of Budd-Chiari syndrome in 143 cases. Chin Med J, 1989, 102: 338.
26. Wang ZG, Du Wei. Hemodynamic changes in reconstructive surgery for Budd-Chiari syndrome. In: Vascular surgery. Proceedings of the First International Symposium on Budd-Chiari Syndrome. Wang ZG, Mishima Y.

eds. Tokyo: Tokyo Press, 1988, 36～40.

27. Wang ZG, Zhu Y, Wang SH, et al. Recognition and management of Budd-Chiari syndrome: Report of 100 cases. J Vasc Surg, 1989, 10: 149.
28. Wang ZG, Li GD, Du W, et al. Enhanced patency of venous dacron grafts by endothelial sodding. Ann Vasc Surg, 1993, 7: 429.
29. Cameron JL, Herlong HF, Santey H, et al. The Budd-Chiari sydrome. Treatment by mesenteric-systemic venous shunt. Ann Surg, 1983. 198: 335.
30. Wang ZG. Exploration of Budd-Chiari syndrome (Experience of 250 cases). Bulletin Heart Lung & Blood Vessel, 1991, 10: 175.
31. Senning A. Transcaval posterocranial resection of the liver as treatment of the Budd-Chiari syndrome. World J Surg, 1983, 7: 632.

第十五章　血管损伤修复术

第一节　概　　述

血管损伤不仅战时常见，在和平时期由于工农业损伤事故、交通事故、生活事故以及医源性损伤事故也使血管损伤的发生率明显上升。损伤程度可以是创伤死亡的直接原因或主要原因。对于血管损伤的处理优劣也将直接影响病人是否致残以及影响病人未来生活质量。因此，熟练掌握血管损伤的病因、病理及诊治原则，具有特别重要的意义。

血管损伤中动脉多于静脉，四肢多于颈部、胸部和腹部大血管。四肢致残率偏高，内脏支配区的大血管损伤救治困难，死亡率偏高。故在处理过程中应十分慎重。

一、病因分类及病理生理

血管损伤的原因复杂，因而分类也不一致。按作用力的情况而言，可分为直接损伤和间接损伤；按致伤因素可分为锐性损伤和钝性损伤；按损伤血管的连续性可分为完全断裂、部分断裂和血管挫伤；按血管损伤的程度可分为轻、中、重型损伤。无论那种分类都不能完全概括血管损伤的全貌。

在血管损伤中，动脉多于静脉，后果严重。本章着重阐述动脉损伤。

1. 动脉痉挛　多数由钝性暴力或高速子弹（600m/s）引起的成腔效应，导致交感神经网受刺激造成血管平滑肌收缩，发生长节段、长时间的动脉痉挛（图 15-1），如果侧支循环不充分，亦可造成肢体缺血坏死。

2. 动脉挫伤　多为钝性暴力所致，常由骨折、关节脱位或加速-减速的切应力造成，血管内膜、中膜对于过度伸展、牵拉、扭曲的不耐受致使内、中膜首先破裂造成动脉管壁广泛血肿，断裂动脉内膜脱入管腔内致血栓形成（图 15-2）。

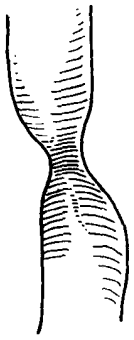

图 15-1　动脉痉挛

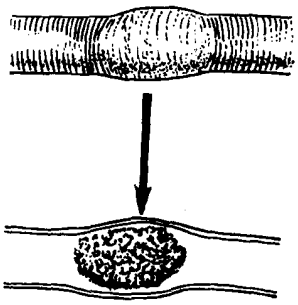

图 15-2　动脉挫伤

3. 动脉部分断裂 多为锐器由血管外壁刺入或医源性插管造成血管部分断裂。其病理改变与完全断裂不同，部分断裂的动脉不能完全回缩入周围组织，且动脉的回缩扩大了裂口，出血更为严重（图 15-3）。如果有通向体外或体腔的直接通路，发生严重的大出血，可在短期内危及生命。出血自动停止的可能性小或短时间停止后再出血。有时卷曲的内膜片可导致局部血栓形成，覆盖裂口处，又由于其他动脉壁保持完整性，故约有 20%左右远端的脉搏可继续存在。由此，可掩盖动脉损伤的本质。

4. 动脉血管完全断裂 因完全断裂的血管自身回缩或回缩入周围组织，且断裂的内膜向内卷曲致血栓形成（图 15-4）。通常出血量较少，但可因血运中断发生四肢、内脏缺血，引起肢体和脏器坏死。

5. 外伤性假性动脉瘤形成 动脉部分断裂后，裂口周围形成血肿（图 15-5）。血肿机化后血流通过中央动脉裂孔仍与血肿腔相沟通，循环进出于血肿腔（图 15-6）。动脉瘤的外层为机化的纤维组织，内层为机化血栓，瘤壁不含正常三层结构，既可造成随时破裂，血栓又可不断脱落，造成远端缺血性改变。

6. 动-静脉瘘形成 静脉和动脉同时伴有损伤，动脉血流即向低压的静脉流去，形成外伤性动-静脉瘘（图 15-7）。如不及时处理可造成循环系统障碍，导致心功能衰竭。

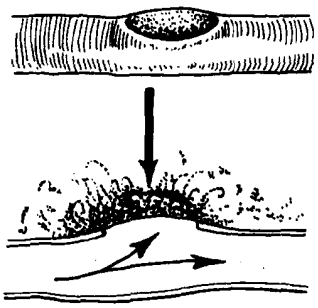

图 15-3 动脉部分断裂

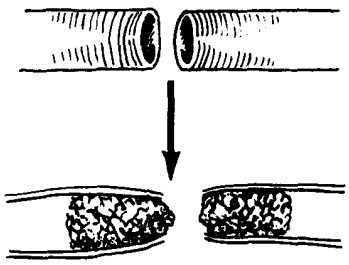

图 15-4 动脉完全断裂

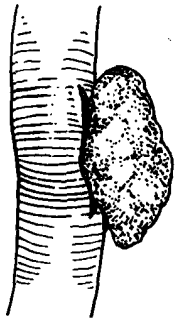

图 15-5 外伤性血肿

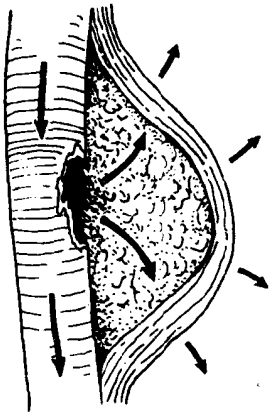

图 15-6 外伤性假性动脉瘤

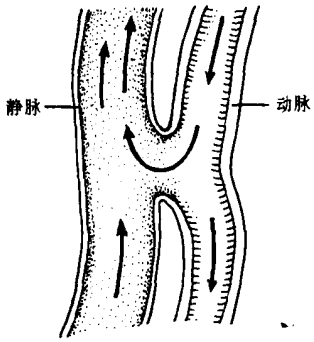

图 15-7 外伤性动-静脉瘘

二、部位及频度

无论平时或战时，血管损伤多见于20～40岁男性。四肢血管损伤多于颈、胸和腹部，且容易致残。胸腹部大血管损伤死亡率偏高，抢救困难。不少情况下动静脉同时合并损伤，且合并其他脏器损伤。DeBakey（1974）总结第一、二次世界大战和朝鲜战争血管外伤情况。该氏统计第二次世界大战时血管损伤占全外伤的1.4%，以四肢多见，股动脉损伤最多，占血管损伤的25%，其次为肱动脉，占20%。

Moris（1964）总结891例平时动脉损伤部位频度以四肢多见，约占80%（图15-8）。在大动脉损伤中以左锁骨下动脉分支稍下方的胸主动脉为多见。Parmley（1959）报告275例大动脉损伤，左锁骨下动脉分支稍下方的胸主动脉损伤占45%（图15-9）。

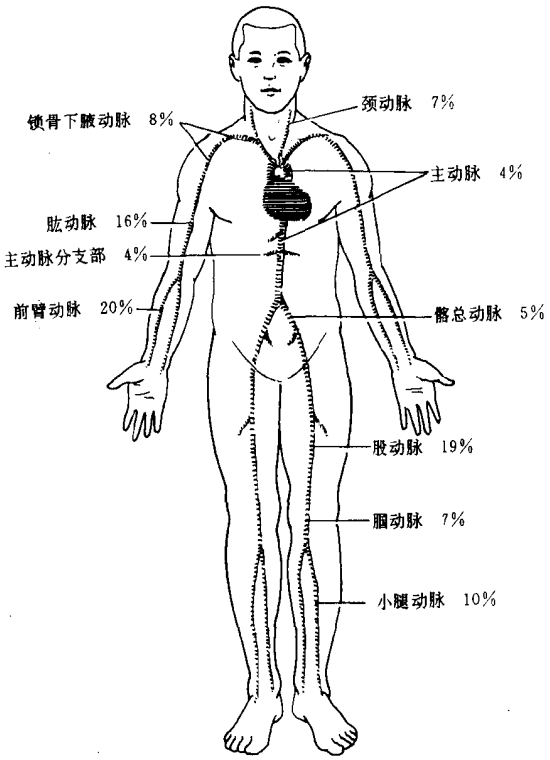

图15-8 动脉损伤部位频度

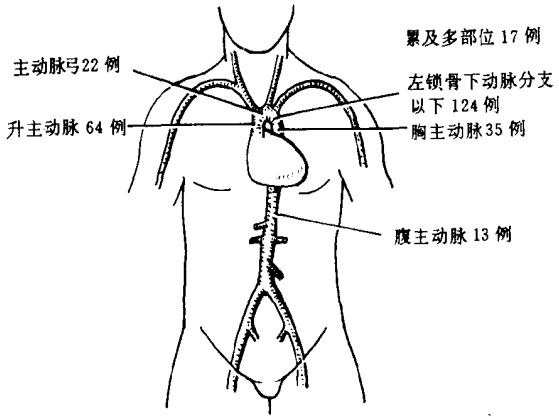

图15-9 大动脉损伤的部位频度

三、临床表现

血管损伤早期临床表现为出血、休克、伤口血肿或远端肢体缺血。病情急剧而危重。病变后期主要为外伤性动脉瘤和动-静脉瘘。当合并其他脏器或组织损伤也会出现相应的症状。

四、诊 断

有外伤史，且有明显的出血征象，出血性休克，局部有血肿形成；受伤部位远端出现缺血征象；结合X线平片、血管造影或超声检查血流情况等，常可做出血管损伤的诊断。但当病人有多发性损伤或血管损伤系因钝性伤所致，而且骨和软组织都有广泛损伤时，诊断较为困难。因而，诊断过程中要防止两种偏向：即单纯注意到脏器、神经系统损伤和骨折而忽略了血管损伤；同时也要防止只注意到血管损伤而忽略脏器损伤。

五、治 疗

凡确诊为血管损伤者均应手术治疗，在血管损伤的治疗上应把握急救措施、手术方法和术后处理等重要环节。只要治疗得当，95%以上的病人将得到理想的效果。

（一）急救措施

急救包括生命指标的急救和出血的急救。两者的急救需同时进行。生命指标的急救主要是现场救护和复苏。重危患者首先确保呼吸道通畅，必要时采用机械通气。抗休克重点是建立两条输液通路，采用快速有效的输血、补液，同时应用药物纠正失血性休克。

急救止血需根据外伤情况而定，首先应考虑血管裂口直接压迫，其次为间接近端动脉压迫止血。特别是用手指压迫动脉裂口处简单易行，能达到确切的止血目的，但不能持久。如能显露损伤血管采用无损伤血管钳，钳夹血管止血最为理想。纱布填塞加压包扎止血不确切。经气囊导管行血管腔内近心端止血的办法较先进，虽受到条件限制，应争取逐渐广泛开展。在急救止血时，应预防性使用抗生素，防止感染。

（二）手术处理

凡伤口有搏动性出血、膨胀性搏动性血肿、伤口部位有杂音、伤肢远端缺血、内出血伴休克、胸腹腔穿刺有血或经血管造影证实血管损伤者均应手术治疗。

1．切口与显露　手术切口采用近伤口周围且与血管走行方向一致（图15-10）。首先应显露近心端，并且用阻断钳控制出血，同时也要显露远端血管，阻断控制出血。

2．血管的清创与成形　受伤血管和组织必须彻底清创，动脉的边缘需清创到正常内膜（图15-11）。如有血栓则切除到距水肿缘2～3cm的正常血管壁（图15-12）。血管清创后尚须切除血管外膜1～2cm以备吻合（图15-13）。

血管断端处理很重要，特别端端吻合，要有较大的吻合口，以防血栓形成。对于中等口径以上的血管断端可剪成斜面以扩大吻合口（图15-14）。

口径略小于中等血管则将断端剪成鱼嘴状，以扩大吻合口（图15-15）。

口径不一致的血管可将较细一侧断端对称剪去两个倒三角形进行吻合（图15-16）。

小口径的血管（显微血管外科除外）则剪成长径斜线，扩大吻合口（图15-17）。

3．修复与重建　血管修复与重建方法有六种，需根据损伤情况、血管口径大小、损伤部位而定（图15-18）。

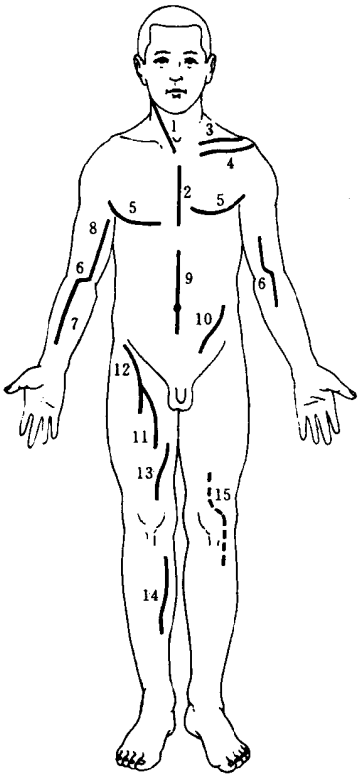

图 15-10 各部位切口

1. 胸锁乳突肌前缘切口
2. 正中劈胸骨切口
3. 锁骨上切口
4. 锁骨下切口
5. 左右肋间切口
6. 近肘窝处肱动脉切口
7. 前臂血管显露切口
8. 肱动脉显露切口
9. 腹正中切口
10. 左髂血管显露切口
11. 股动脉显露切口
12. 股总动脉显露切口
13. 股动脉远端切口
14. 膝下腘动脉显露切口
15. 腘动静脉后方入路切口

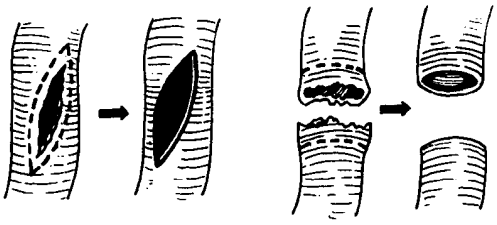

图 15-11 动脉清创

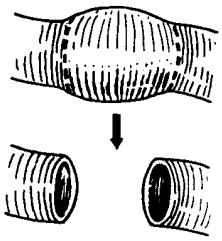

图 15-12 血栓时血管壁切除

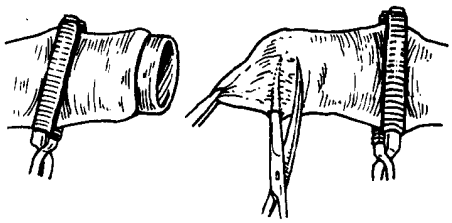

图 15-13 动脉外膜切除

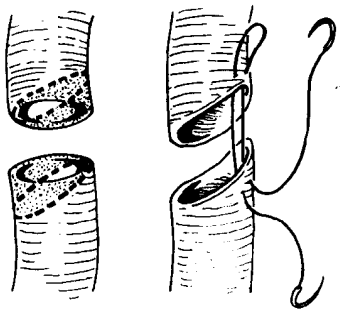

图 15-14 断端成斜面

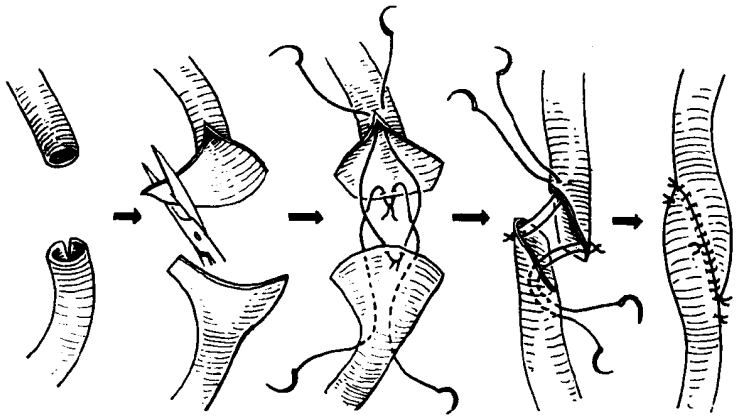

图 15-15 断端成鱼嘴样

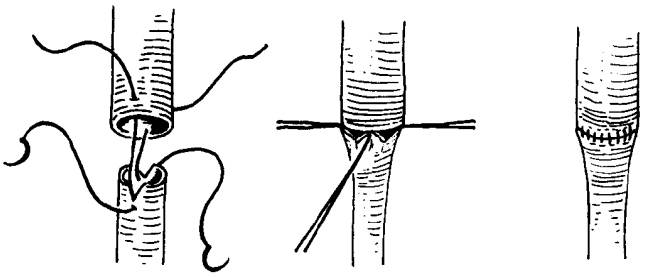

图 15-16 口径不一致的断端成形

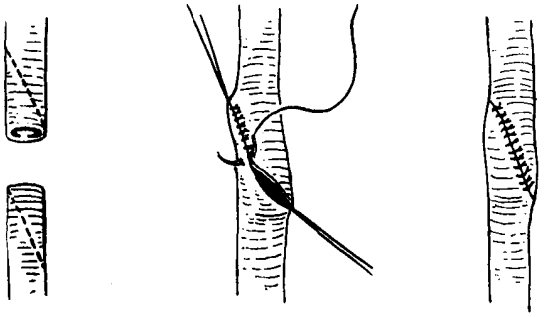

图 15-17 小口径血管断端成形

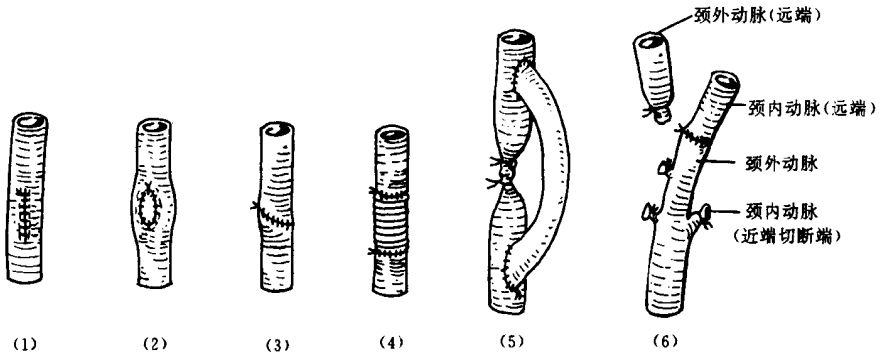

图 15-18 血管修复方法

(1) 侧壁缝合 (2) 补片修补 (3) 端端吻合 (4) 人造血管间置移植 (5) 旁路移植 (6) 移动移植

（1）侧壁缝合 缝合方法很多，根据伤口情况决定缝合方法，总的原则是缝合后不能造成管腔狭窄（图 15-19）。

（2）补片修补 需将动脉壁缺损部修剪整齐，取自体大隐静脉片或人工血管片行两侧连续缝合（图 15-20）。

（3）端端吻合 口径相等的大中血管断端可采用两点支持缝合，先在左右缘缝合两针，再在前壁缝合一针，把左侧的支持线从血管后方向右侧旋转，止血钳翻转 180°显示后壁行连续缝合后再连续缝合前壁（图 15-21）。

（4）其他吻合法 人工血管间置移植适用缺损较大，端端吻合张力大或无法行端端吻合者。移植物首先选用大隐静脉，其次为 PTFE 人工血管。血管旁路移植术适用局部创口条件差，组织缺损多或有感染者。血管的移动移植术适用于颈内动脉损伤，可将颈外动脉切断，其近端与颈内动脉远端进行端端吻合，颈外动脉远端结扎。

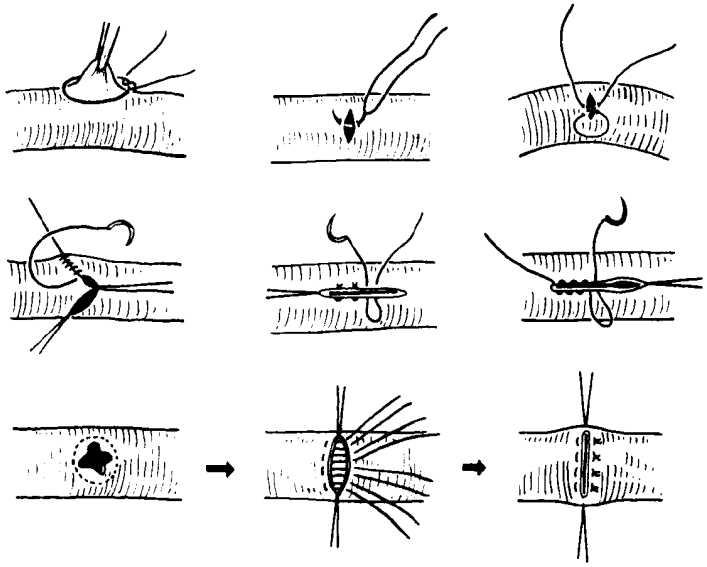

图 15-19 血管侧壁缝合

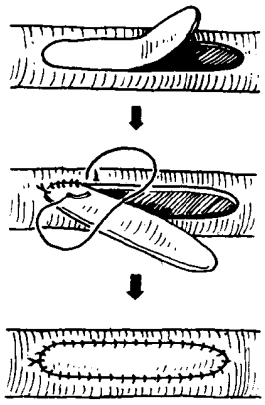

图 15-20 补片修补法

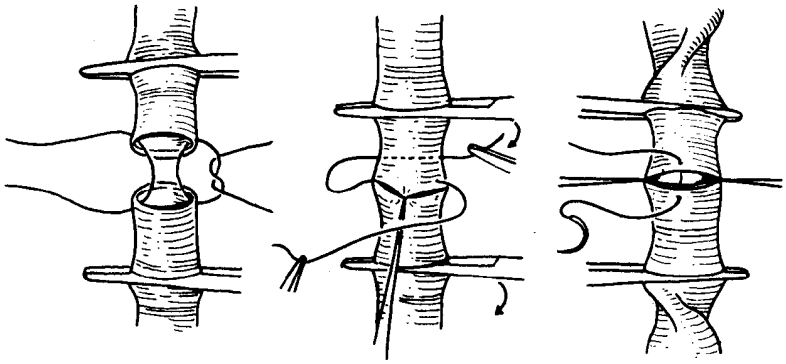

图 15-21 血管端端吻合

六、术后处理

术后全身情况处理十分重要，对患者的呼吸、循环系统，肝肾和胃肠道功能，需严格监测。特别应该预防ARDS、MOF、应激性溃疡等合并症，重危患者须在ICU病房监护治疗。术后应用抗生素。如果创口污染严重应使用足量有效广谱抗生素。术后每天用低分子右旋糖酐500ml，7天左右。抗凝和溶栓药物应用与否应根据术中情况而定。

肢体动脉外伤，不论做何种手术都应十分注意肢体的血运、皮温、色泽、感觉障碍恢复情况，必要时监测踝肱指数和B型超声显象监测血栓形成或栓塞。必要时再行手术，或用气囊导管取栓。如果肢体肿胀严重，静脉、淋巴回流不畅，应及时做深筋膜切开减压，以保证患肢血液循环。如果是胸部大血管损伤，手术后再次出现休克或胸腔引流管流出每小时100ml以上的不凝血，则应立即再行手术，以确保病人生命安全。 （段志泉）

第二节 胸部大血管损伤

【概况】

胸部大血管损伤主要是胸主动脉损伤，伤情严重，救治困难，预后极差。约有80%左右死于现场，幸存的20%真正转为假性动脉瘤者2%左右。其损伤分为开放性损伤和闭合性损伤。开放性损伤可伤及胸主动脉的任何部位（图15-22、23）。钝性损伤主要是胸主动脉的减速损伤，易发生在胸主动脉峡部。胸主动脉在左锁骨下动脉处有动脉韧带和锁骨下动脉将其固定，外力作用于该处下方，使胸主动脉和心脏突然移动，易在固定点下方撕裂（图15-24）。该损伤常发生在车辆行驶的突然减速和飞机着陆的瞬间。其主要症状为休克、胸痛、血胸甚至心包填塞，胸部X线摄片可显示：①上纵隔增大；②左胸顶部胸膜外血肿影；③主动脉结节模糊；④气管向右移位；⑤左主支气管受压偏向下方；⑥可有左侧血胸；⑦食管向右移位。若病人状态稳定，可做主动脉造影或CT以明确诊断。

【手术适应证】

一经诊断均应手术治疗。高度可疑者应通过一些无创伤性检查，确诊后及早手术探查。

【手术禁忌证】

无特殊禁忌证，无论病人情况如何都应创造手术条件积极抢救。

【术前准备】

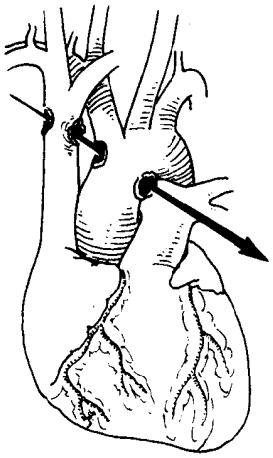

图15-22 升主动脉损伤

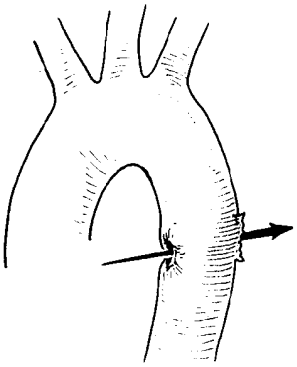

图15-23 胸主动脉损伤

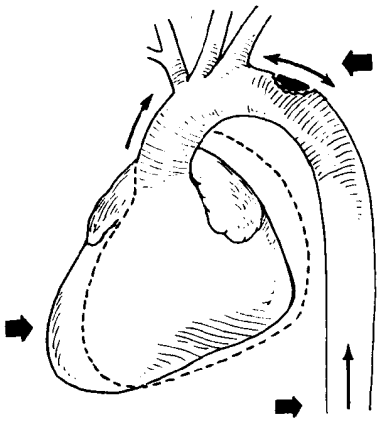

图15-24 胸主动脉间接损伤

1．迅速建立输液通路，抗休克同时进入手术室，一切必要检查均应在手术室进行。

2．做好监测准备，如平均动脉压、CVP、PCWP和各项无创性心肺监测指标。同时要监测判断休克的各项指标，特别是尿量的监测。

3．做好体外循环准备。

【麻醉】

全身麻醉，需要时可行低温麻醉。

【体位】

根据切口选择侧卧位或平卧位。

【手术步骤】

1．切口　损伤部位不同其切口亦各异。

（1）胸骨正中切口（图15-25）　适用于头臂干、升主动脉、主动脉弓、上腔静脉、肺动脉干或头臂静脉，但此切口对治疗心脏、肺门、肺周围动静脉、左锁骨下动脉和胸主动脉损伤暴露不够满意。

（2）胸骨横断两侧开胸（图15-26）　该法为左右腋前线经第3或4肋间开胸，横断胸骨，显露升主动脉较好。

（3）经左第4肋间前外侧开胸（图15-27）　对于心脏骤停此切口既能显露心脏又能显露胸主动脉。

（4）左右胸“书本型”切口（图15-28）　该切口可以切除锁骨也可以保留锁骨。胸骨正中切开，女性在第4肋间开胸，男性在第3肋间开胸。对显露头臂干、左右锁骨下动脉根部和主动脉弓部的损伤方便而清晰。

（5）经左胸第4肋间后外侧切口（图15-29）　该切口自背部正中线和左肩胛骨缘中间，相当于第3胸椎棘突的高度绕肩胛骨下缘，由肩胛骨下角折向左前方至胸骨左缘。适用于胸主动脉、奇静脉或肋间动脉损伤，该切口较为常用。

2．损伤血管的显露　胸部大血管因部位和作用力不同，显露方法各异，但多见者为主动脉峡部，故本节给予重点介绍。本手术的血管显露在于胸主动脉的显露。多采用经左胸第4肋间或第5肋间后外侧切口。该部位解剖关系为迷走神经在左颈总动脉左侧沿胸主动脉前方下行，分出喉返神经后在肺动脉后方、食管前方下行，喉返神经绕主动脉弓返回后上行。在胸主动脉的外侧有半奇静脉上行，相当于第8肋间的高度在胸主动脉后方和奇静脉汇合（图15-30）。

3．远近端正常血管预置阻断带　主动脉峡部的钝性损伤，覆盖于主动脉上的壁层胸膜无破裂，其壁层胸膜下血肿可伸延至远处。不可将血肿盲目切开。首先将左锁骨下动脉预置阻断带（图15-31）。再用手指钝性分离左颈总动脉和左锁骨下动脉之间的主动脉弓部（图15-32）。最后在主动脉弓部和胸主动脉远端分别预置阻断带（图15-33）。

4．体外循环的应用　为确保胸主动脉阻断后脏器供血，故行左心房和股动脉间的体外转流（图15-34），其转流量应在20～50ml/（kg·min）。转流后上半身血压超过阻断前2.7kPa，下半身的血压应维持在8kPa以上。若病情不允许可以不用体外循环，直接阻断损伤血管远近端。

5．血流阻断与修补　用无损伤钳阻断左颈总动脉和左锁骨下动脉间的主动脉弓部及远端胸主动脉。注意维持下半身血压在6.7～8.0kPa。沿胸主动脉纵行切开被血肿充满的壁层胸膜（图15-35）。吸净积血后，寻找主动脉裂口，确认破裂口远、近端后，分离破裂口断端部分，再将两把血管钳尽量向断端靠拢，以保证肋间动脉血流，但不得妨碍裂口的修复（图15-36）。

如果发现胸主动脉破裂位于前方，且范围较小，可用3-0尼龙线行连续缝合裂口（图15-37），若范围较大且内膜撕裂，可行补片缝合。如果破裂部位在后内侧直接连续缝合困难，且易造成术后主动脉狭窄时，则应在正常主动脉部分全周切断主动脉，张力不大时行直接吻合

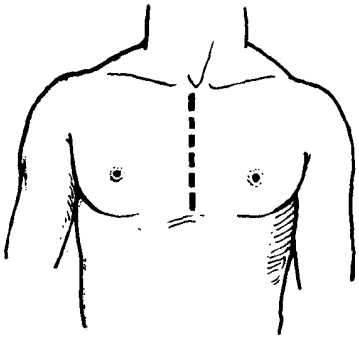

图 15-25 胸骨正中切口

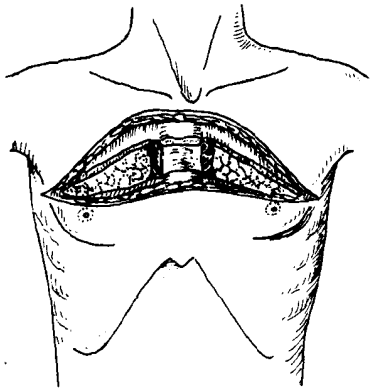

图 15-26 胸骨横断两侧开胸

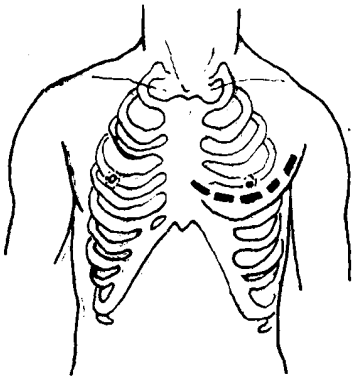

图 15-27 经左第4肋间前外侧开胸

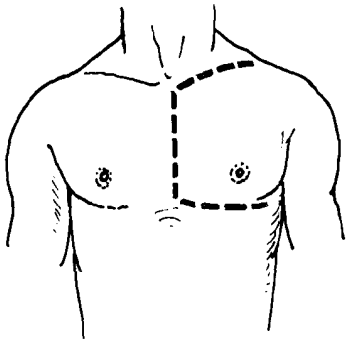

图 15-28 左胸“书本型”切口

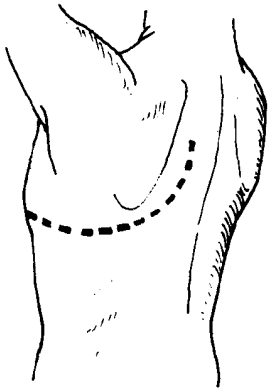

图 15-29 左胸经第4肋间后外侧切口

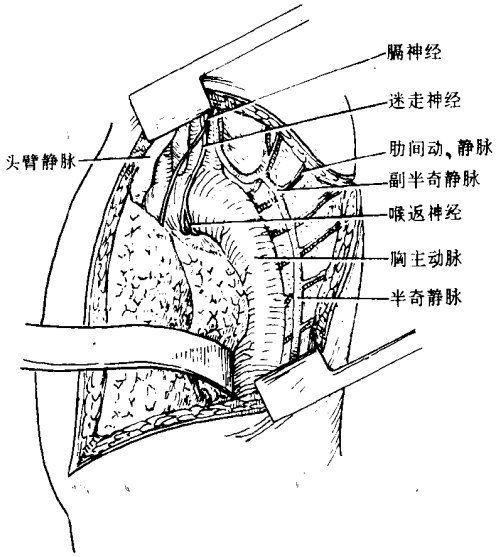

图 15-30 胸主动脉的解剖关系

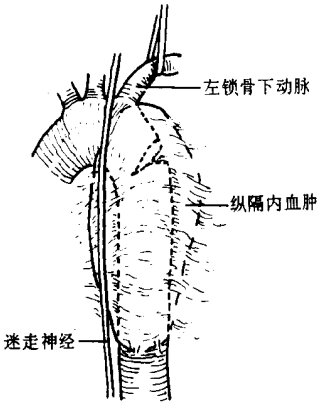

图 15-31 左锁骨下动脉预置阻断带

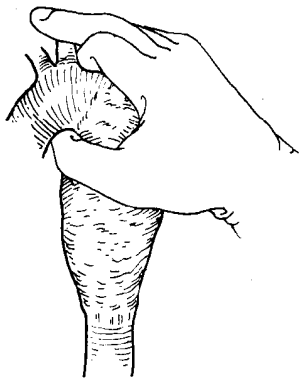

图 15-32 分离主动脉弓部

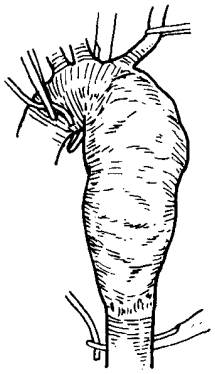

图 15-33 主动脉弓和胸主动脉远端预置阻断带

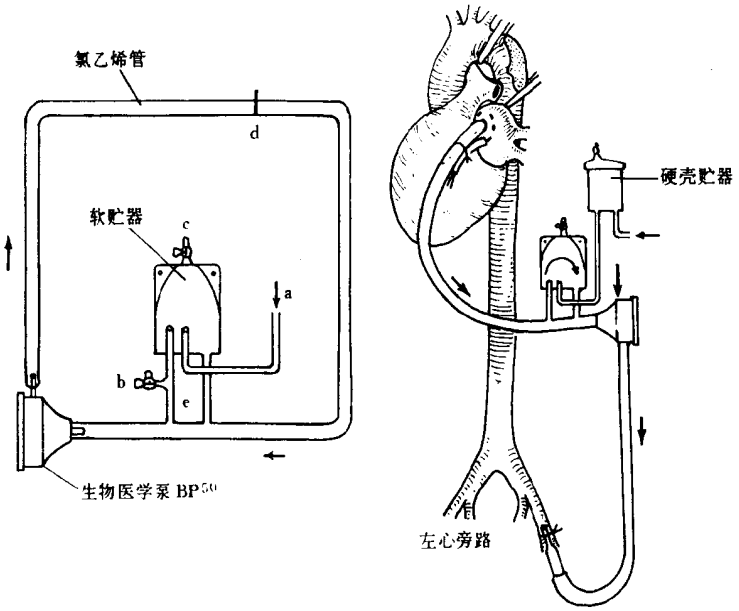

图 15-34 左心和股动脉间转流术

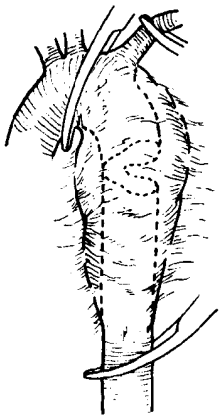

图 15-35 阻断后纵行切开血肿

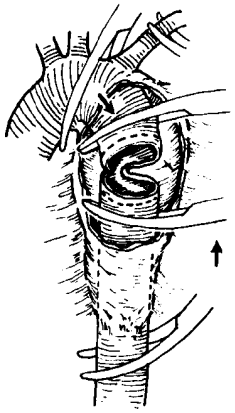

图 15-36 阻断钳移向破裂处

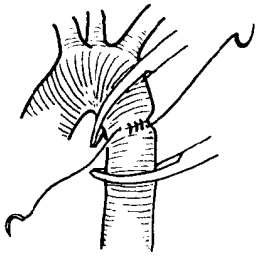

图 15-37 前方小裂口直接连续缝合

(图 15-38)，若张力较大，可行人造血管间置（图 15-39)。近端主动脉与人造血管用 3-0 尼龙线行连续缝合，缝毕依次用神经钩拉紧缝线，然后打结（图 15-40)。人造血管与主动脉近端吻合完成后，将阻断钳移至人造血管处并阻断，观察吻合口有无漏血（图 15-41)。

人造血管与胸主动脉远端行端端吻合，吻合结束时，先松开远端胸主动脉血管钳，驱出血管内空气及血栓然后收紧缝线打结（图 15-42)。然后停止体外转流，松开近端主动脉钳，最后松开左锁骨下动脉钳。对于人工血管少量渗血可用纱布，稍加压迫即可止血。然后用 4-0 缝线缝合左心耳及股动脉造口处。缝合心包及纵隔壁层胸膜，安放胸腔引流管，逐层关胸。

【操作中可能发生的意外和错误及其预防】

1．预防气栓　如果左房插管结扎不紧，当重力引流负压大时，可将气体吸入左房，进入体循环产生气体栓塞。

2．保持下肢血压在 8kPa 左右，可保证肾脏的血液灌流。

3．吻合完成后，补足血容量再停止转流，可根据 ACT 法或鱼精蛋白滴定法，用适量鱼精蛋白中和肝素，以免术后渗血。

4．术中阻断胸主动脉时，要尽量保证肋间动脉血运，以减少术后截瘫的发生。

5．有时血肿上下伸延，注意勿损伤左侧迷走神经和喉返神经。

【术后处理】

1．术后病人应送 ICU 监护生命体征，术后至少要行人工呼吸机支持 24 小时，监测水、电解质，观察尿量。

2．由于常合并头部外伤或胸主动脉阻断时可能造成脊髓缺血发生截瘫，故在麻醉苏醒后，要及早进行下肢运动及神经系统检查。

3．术后应用抗生素 1 周，预防感染发生。

4．注意预防应激性溃疡，ARDS 和 MOF 的发生。

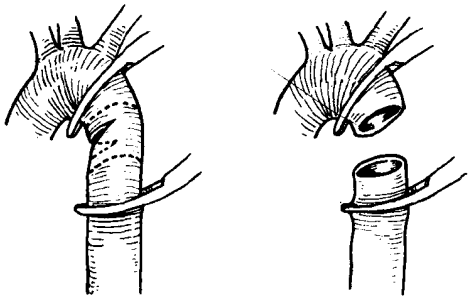

图 15-38　后方裂口（无张力）切断全周行直接吻合

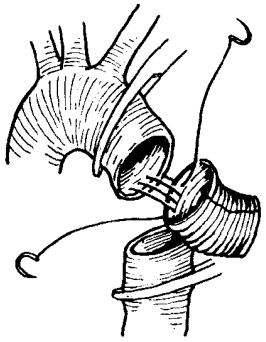

图 15-39　人造血管间置后壁连续缝合

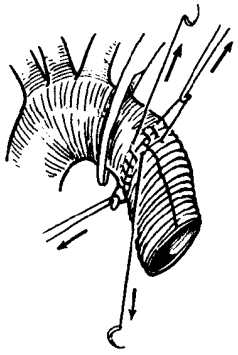

图 15-40　缝线用神经钩拉紧

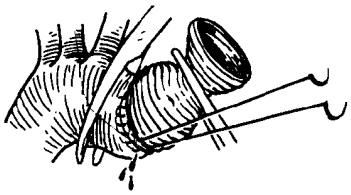

图 15-41 阻断人工血管，检查吻合口有无漏血

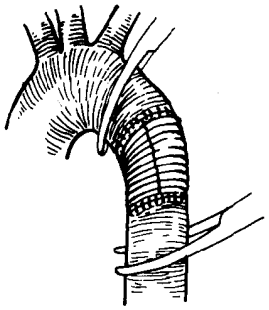

图 15-42 放出人造血管内血栓与空气

（段志隶）

第三节 腹部大血管损伤

【概况】

腹部大血管损伤主要是腹主动脉和下腔静脉的损伤。腹主动脉损伤 90%以上由腹部穿透伤引起。大部分下腔静脉损伤和一部分腹主动脉损伤则由腹部钝性外伤引起，特别是高空堕落伤、交通肇事等常合并肝外伤，尤其是肝脏一分两半的矢状外伤最易合并下腔静脉损伤。腹主动脉和下腔静脉损伤，多因出血性休克而死于现场，少数病人发生腹膜后血肿或因周围组织填塞，形成假性动脉瘤，或动-静脉瘘而获得治疗机会。

一、腹主动脉损伤

【手术适应证】

1. 腹外伤患者迅速出现低血容量性休克，经快速扩容仍无改善者，应警惕腹主动脉损伤，需立即开腹探查；

2. 血压下降，有腹膜刺激症状，短时间内腹围迅速增大，腹腔穿刺抽出不凝血，除外其他实质性脏器损伤，应疑有腹主动脉损伤，需开腹探查。

3. 明显休克或经复苏后血压回升，病情平稳，通过 B 超、CT 或血管造影等发现有腹膜后血肿、假性动脉瘤或主动脉-腔静脉瘘，需手术治疗。

【术前准备】

1．保持呼吸道通畅，对合并胸部损伤者应做相应处置，以减轻术后并发症，必要时人工通气支持。

2．在上肢或颈部建立两条以上通畅的静脉输液途径，保障快速输入液体和血液。

3．监测中心静脉压及动脉压，留置导尿管，观察尿量。

4．持续胃肠减压，减轻腹胀，防止呕吐和误吸。

5．术前应用抗生素，预防感染。

【麻醉】

采用全身麻醉，气管插管。

【体位】

仰卧位或侧卧位。

【手术步骤】

1．切口　根据损伤的部位选用。一般腹主动脉损伤有以下几种切口：

（1）腹部正中切口　上自剑突下至耻骨联合上缘（图 15-43）。该切口较为常用，但对肋弓狭小的患者且高位腹主动脉损伤者显露较差。

（2）胸腹联合切口　腹正中切口加左侧第 6 肋间开胸（图 15-44）。该切口对于腹腔干附近的腹主动脉损伤，阻断膈上降主动脉操作方便。

（3）腹膜外切口　上至脐下至腹股沟韧带相当于腹直肌外缘切口（图 15-45）。该切口对于显露低位腹主动脉和髂总动脉较方便，且不进腹膜腔，对术后恢复有利。

（4）腹部螺旋形切口　此切口多用于经后腹膜显露腹主动脉，必要时加用股动脉探查切口（图 15-46）。患者右侧卧位，切口始于腹直肌鞘左侧缘、脐和耻骨联合中间。如欲显露肾动脉段或肾动脉以上腹主动脉，切口应呈螺旋形至 10 肋间内 15～20cm，此切口对肠系膜上动脉以上腹主动脉亦能充分显露；如显露腹腔干段腹主动脉，切口应至第 8 肋间内形成胸腹联合切口（图 15-47）；如欲显露肾动脉以下腹主动脉，则切口延至第 11 肋间内 8～10cm。

2．外伤血管远近端的显露　肾动脉以上的腹主动脉显露较为困难，外伤情况下需快速而准确的阻断出血远近端血管。一般距出血较远的部位暴露腹主动脉较为容易。

（1）主动脉膈肌裂孔处的暴露　胸腹联合切口。第6肋间开胸后，向食管裂孔方向切开膈肌，将食管胃底贲门连同胰腺向右侧游离，显露主动脉裂孔，切开膈肌脚即可显露腹主动脉（图15-48）。

（2）腹腔干处腹主动脉的显露　腹部正中切口。在食管和胃小弯左缘切开小网膜，把胃牵引向左方，切断左右膈肌脚即可显露。如该部后腹膜肥厚水肿或有门静脉高压宜切开脾脏外侧后腹膜，将脾、胰体尾和胃翻向右侧即可显露（图 15-49）。

（3）肾动脉水平以下的腹主动脉显露　腹部正中切口，将整个小肠移向右方并装入消毒袋内。在十二指肠空肠曲处切开 Treitz 韧带（图 15-50），显示左肾静脉，在其下方纵行切开腹主动脉前方的后腹膜即可显示（图 15-51）。

（4）腹主动脉后壁的显露　腹部正中切开后，将小肠向右侧推移，在脾上缘切开后腹膜，将胃、脾、胰、左肾和结肠脾曲翻向右侧即可显露膈下至主动脉分叉部的腹主动脉后壁（图 15-52）。

3．远近端的正常血管置阻断钳　显露出腹主动脉后不可贸然切开血肿或吸净血肿，应将其正常血管的远近端分别置阻断钳。在游离腹主动脉时应注意勿损伤下腔静脉和腰横静脉，从腹主动脉的右缘游离不易损伤。其远端阻断多采用左右侧髂总动脉的阻断，注意勿损伤左右髂总静脉。

4．临时性紧急止血措施　开腹后在没有找到远近端血管前如何采取临时性紧急止血措施，对于提高救治率至关重要。一般可采用纱布压迫（图 15-53（1））、手指压迫（图 15-53（2））、器械压迫（图 15-53（3））和气囊导管腔内阻断（图 15-53（4）、54）等。

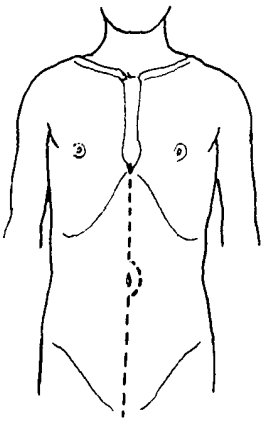

图 15-43 腹部正中切口

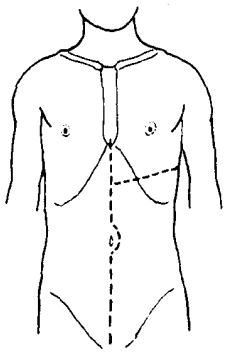

图 15-44 胸腹联合切口

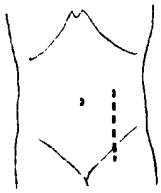

图 15-45 腹直肌外缘切口

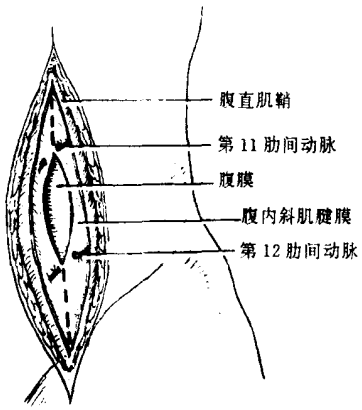

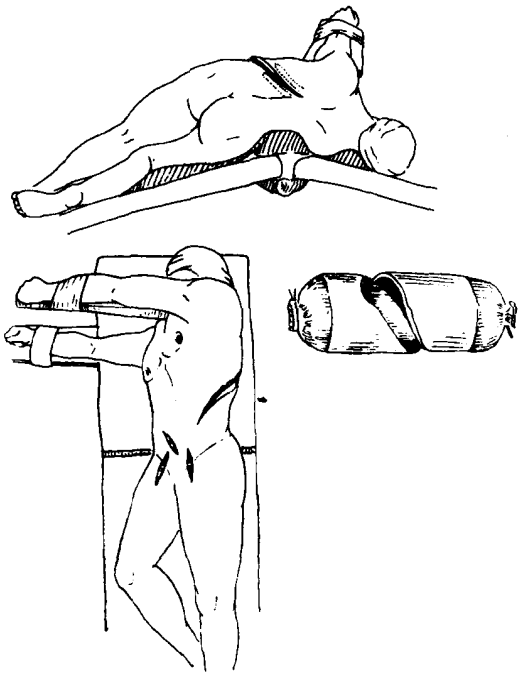

图 15-46 腹部螺旋形切口

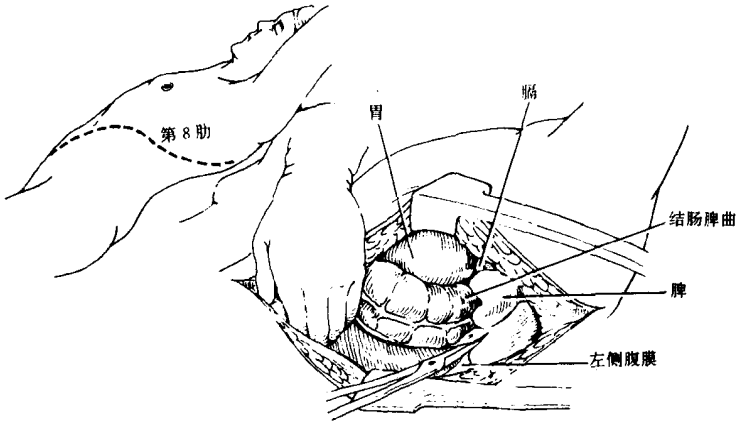

图 15-47 胸腹部螺旋形切口

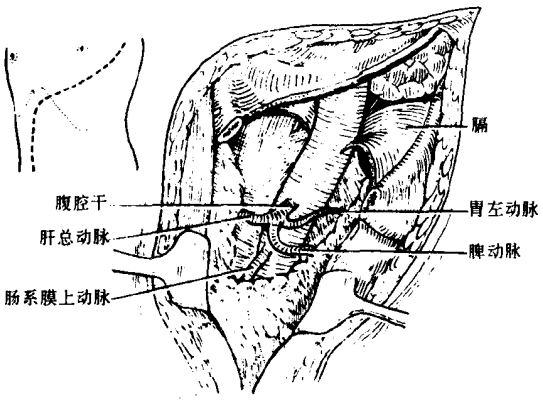

图 15-48 高位腹主动脉的显露

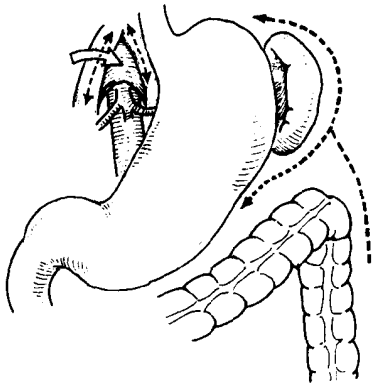

图 15-49 腹腔干处腹主动脉的显露

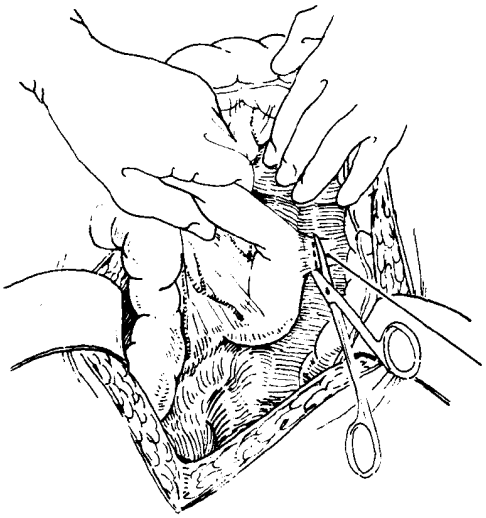

图 15-50 切断 Treitz 韧带

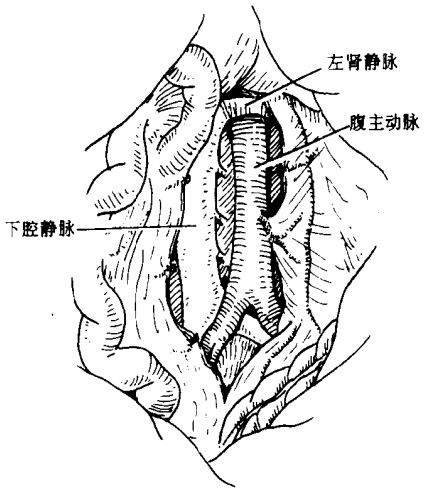

图 15-51 切开后腹膜显露腹主动脉

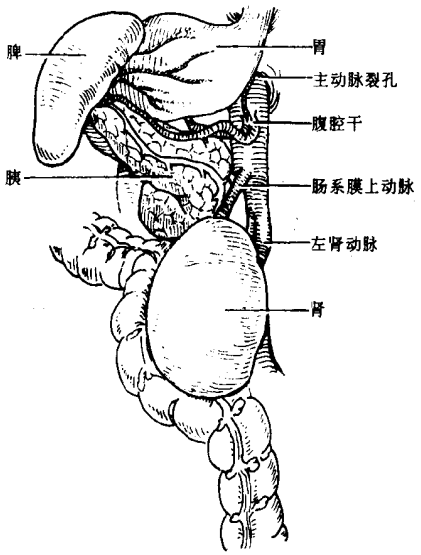

图 15-52 腹主动脉后壁的显露

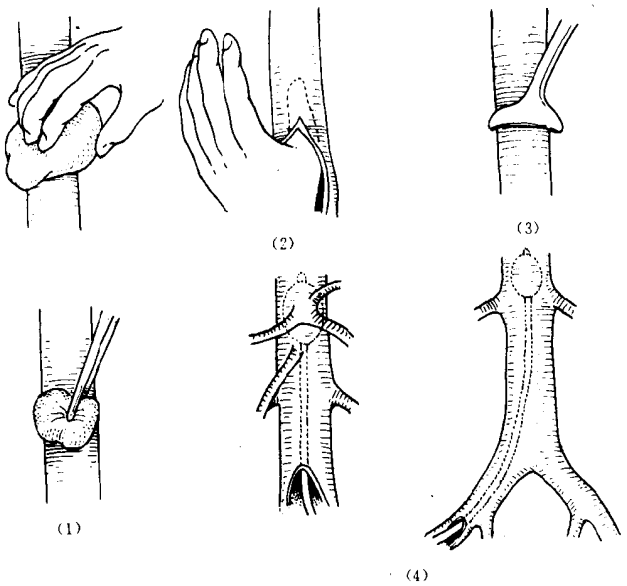

图15-53 临时性紧急止血措施Ⅰ
(1) 用纱布压迫止血
(2) 插入手指止血
(3) 用压迫器止血
(4) 插入气囊导管止血

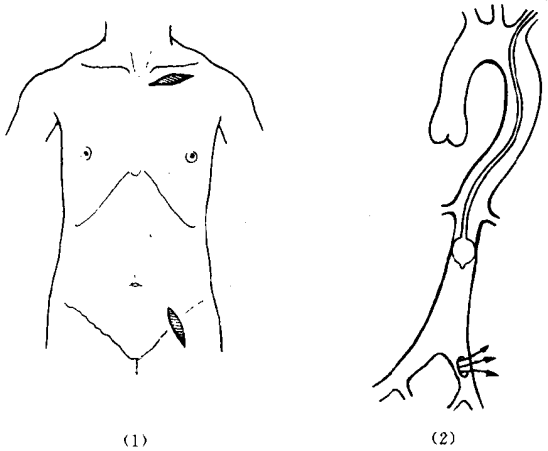

图 15-54 临时性紧急止血措施Ⅱ
(1) 切口
(2) 经左锁骨下动脉
插入气囊导管

5. 血管阻断与修补 将损伤部分近、远端充分游离，用无损伤主动脉钳，在不影响血管修补或移植的前提下尽量靠近损伤部位，以保证损伤部位以上的脏器血运，对于较小的侧壁损伤或穿通性损伤，可行侧面修补或人工补片缝合，用3-0血管缝线行连续缝合（图15-55）。损伤范围较大时，可切除损伤部分行人造血管置换术，用3-0尼龙血管缝线连续贯穿外翻全层缝合。距吻合口边缘和每针间距为0.2～0.3cm左右（图15-56）。

人造血管远端吻合完毕，行缓缓放松远端阻断钳，排出空气和血块后再行打结，然后去除近端阻断钳。

对于合并胃肠道损伤，腹腔严重污染者，因人工血管易感染，甚至引起吻合口破裂出血，宜避免人工血管移植，必要时行双侧腋-股动脉旁路转流术。

【术中可能发生的意外和错误及其预防】

1. 对于腹膜后血肿，在未阻断腹主动脉近、远端之前，不要贸然切开，防止发生难以控制的大出血。

2. 术中要仔细探查，以防漏掉其他脏器损伤。

3. 腹主动脉合并腹腔干损伤，宜修复腹主动脉，可结扎腹腔干，因有丰富的侧支循环，不会发生胃、脾缺血坏死和肝功障碍，腹主动脉合并肠系膜上动脉损伤，则二者都需修复。

4. 肾动脉水平以上腹主动脉损伤可造成肾缺血，产生急性肾小管坏死，加之低血压已造成肾供血不足，因此术后可出现急性肾功能衰竭，术中用冰袋使肾局部降温，并使用甘露醇等渗透性利尿剂，能延长肾耐受缺血时限，减少急性肾功衰竭的发生。

5. 腹主动脉和人造血管吻合结束后松开无损伤钳应缓慢，防止发生松钳性低血压。

【术后处理】

1. 术后患者应在ICU进行监护，严密注意病人的血压、脉搏、呼吸、每小时尿量和中心静脉压。

2. 凝血机制的监测 因抢救输库存血，可引起凝血机制障碍，故应严密监测。一旦发生凝血机制失调，应输新鲜血、血浆或血小板浓缩液，补充维生素K、钙离子及抗纤维蛋白溶酶制

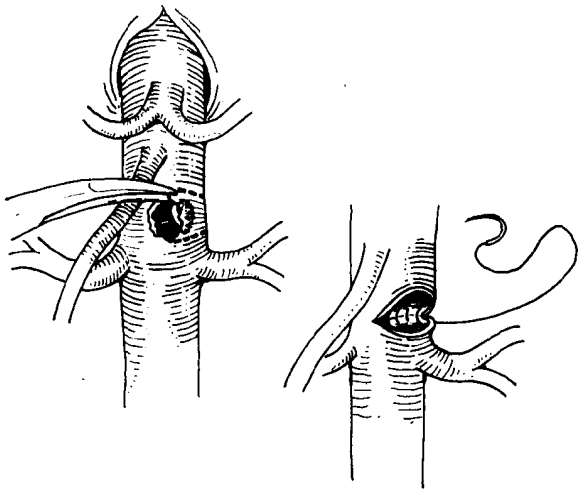

图15-55 外伤血管侧壁连续缝合

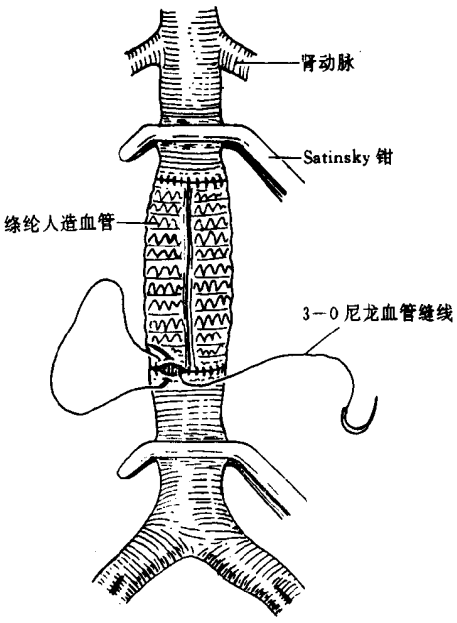

图15-56 人造血管间置术

剂。

3. 保护肾功能和治疗急性肾功能衰竭 低血容量休克已使肾供血不足，为了控制出血和修复创伤而阻断肾动脉以上腹主动脉时，肾缺血更为严重，缺血时间过长可产生急性肾小管坏死，术后发生急性肾功衰竭。轻度肾功能受损，适当控制输液量，静脉输入甘露醇或山梨醇等渗透性利尿剂，可使尿量增加，改善肾功能。严重肾功能衰竭，血肌酐和钾离子明显增高者，宜行透析疗法。

4. 改善呼吸功能和预防肺部合并症 保持呼吸道通畅，吸入纯氧，使血液氧分压达正常水平，加强护理，预防坠积性肺炎、肺不张等并发症，胸腔安置闭式引流者，保持引流通畅，适时拔除引流管。

5. 术后继续合理应用抗生素 2 周，如已发生切口感染或有腹腔残余脓肿时应及时引流。

二、下腔静脉损伤

【概论】

下腔静脉特别是肝后下腔静脉损伤是一种非常危重、处理困难的创伤。肝后下腔静脉并发肝静脉损伤其病死率可高达 60%～80%。术前除采用血管造影外有时很难确诊，但对肝脏一分两半的矢状面损伤应注意肝后下腔静脉损伤。手术中如果将肝脏向上或向下牵拉立即发生出血，或肝外伤时用手指伸入 Winslow 孔掐住肝动脉与门静脉后出血不停者应想到肝后下腔静脉损伤。

【手术适应证】

出现腹腔内大出血、休克，一经诊断为肝破裂并怀疑有肝后下腔静脉或肝静脉损伤，应立即剖腹探查，手术止血。

【手术禁忌证】

紧急剖腹手术止血是治疗的唯一方法，无特殊手术禁忌。

【术前准备】

1. 病人就诊多已有低血压或休克，应迅速建立静脉通路，选择上肢静脉作为输血输液途径。

2. 保持呼吸道通畅，如合并胸部损伤，应做相应的处理。

3. 锁骨下静脉插管至上腔静脉监测中心静脉压，留置导尿管监测每小时尿量，并以此调节输液、输血的速度及用量，留置胃管行持续性胃肠减压，有利于操作及术后功能的恢复。

4. 预防性应用抗生素，防止感染。

【麻醉】

一般采用全身麻醉，气管插管。

【体位】

一般取仰卧位，如做右胸腹联合切口可取左侧卧位。

【手术步骤】

1. 切口

(1) 腹部正中切口（见腹主动脉损伤） 先取从剑突至耻骨联合的腹正中长切口。剖腹后全面探查肝、脾、肠等重要脏器有否合并损伤，如肝破裂，可用细胶皮管或无损伤血管钳阻断肝门处血流（Pringle 操作），如仍从肝破裂深部或肝后面流出大量暗红色血液，可确认有肝后下腔静脉或肝静脉损伤，可迅速采取下面两种方式扩大切口。

(2) 胸腹联合切口 将腹正中切口向右上方延长经第 5 或第 6 肋间切开胸腔，于肝顶部切开膈肌至下腔静脉裂孔，显露肝上和肝后下腔静脉（图 15-57）。

(3) 劈胸骨切口 将腹正中切口上端向上延长于中线纵行劈开胸骨，暴露前纵隔，可不切断膈肌（图 15-58）。

2. 外伤血管的显露

(1) 肝下下腔静脉的显露 沿升结肠外侧切开侧腹膜，游离右侧结肠、十二指肠、胰腺和小肠系膜根部，将上述器官向左上方翻转，显露肝脏下缘至分叉部下腔静脉，无需游离肾及肾上腺，在肾静脉上方已游离的腔静脉套绕细胶管（图 15-59）。

(2) 肝上下腔静脉显露 紧急出血时显露肝上膈下下腔静脉较为简单，但操作术野较小。通常纵行劈开胸骨或开胸切开心包，将心包内下腔静脉显露并预置阻断带（图 15-60）。显露时注意勿损伤下腔静脉后壁，防止难以控制的大出血。

3. 外伤血管与相关血管的阻断

(1) 肝蒂内血管的显露 由 Winslow 孔以右示指进入并将上缘肝胃韧带分离，将肝动脉门静脉及胆总管（第一肝门）一并上阻断带，或用无损伤钳阻断。如出血不止证明有肝后下腔静脉损伤（图 15-61）。

(2) 肝上、下下腔静脉的阻断 紧急情况下可不用下腔静脉内转流术，即将肝上、下下腔静脉阻断（图 15-62）。

(3) 腹主动脉的阻断 严重肝外伤伴有下腔静脉或肝静脉损伤时，可显露膈下腹主动脉并置阻断带（图 15-63），造成肝脏无血状态，再处理下腔静脉。

4. 内转流的应用 用 Satinsky 钳将右心耳部分阻断，用 4-0 丝线行直径约 2cm 荷包缝合，切开右心耳，从切口插入 34F 或 38F 胸腔引流管，插入前做 3～4 个侧孔，使右心房平面有一侧孔，余下侧孔通过受伤部分，至肾静脉以下的下腔静脉，导管末端钳闭（图 15-64）。然后同时勒紧心包段及肾静脉上下腔静脉的细胶管，阻断下腔静脉，并用 Satinsky 钳或细胶管阻断肝门，使肝静脉血流中断，必要时同时阻断膈下腹腔干上方的腹主动脉，使术野清晰无血。

如在紧急情况下不能行内转流，则应每隔 10 分钟松开第一肝门和腹主动脉钳，保持肝脏供血。

5. 修补与重建 肝后下腔静脉修补应根据具体情况而定，一般需将右半肝切除显露下腔静脉方能修补（图 15-65）。修补可用 4-0 尼龙线行连续缝合。本组曾遇 1 例 15 岁男性患者肝外伤在外院手术（行肝脏单纯缝合），术后 15 天出现腹胀、腹部肿块，彩色多普勒显示下腔静脉裂口与血肿相通。手术采用无血切肝法切除右半肝后，见肝后下腔静脉裂口长 2cm，行侧壁连续缝合治愈。

如损伤位于肝下肾静脉上方下腔静脉可采用人造血管间置术（图 15-66）。如损伤位于肾静脉下方可行下腔静结扎术或下腔静脉右心房转流术。

值得注意的是，如下腔静脉是穿透伤，还应注意后壁的损伤。

【操作中可能发生的意外和错误及其预防】

1. 在采用下腔静脉转流时，应注意预防空气栓塞，插管前用生理盐水或血液将导管充满，将导管内气体全部排空，然后钳闭导管，可避免气体从导管进入心脏。

2. 未采用下腔静脉转流阻断腔静脉时，由于造成回心血量骤减，心排出量随之减低，有效循环血量更不足而加重休克，甚至心跳骤停，因此术中应严密监测，阻断前充分输血、输液以维持循环状态的稳定。

3. 常温下第一肝门阻断时限一般为 15 分钟，可间断放松肝门部血管钳以间歇恢复肝脏血流，有利于保护肝细胞功能。

4. 术中积极纠正低血容量休克，肾脏局部降温和适时使用利尿药物，有利于预防急性肾功能衰竭。

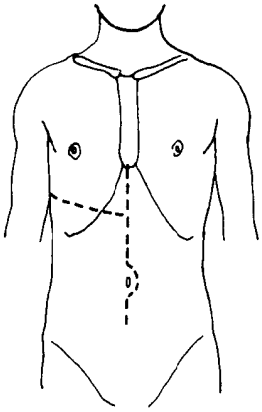

图 15-57 胸腹联合切口

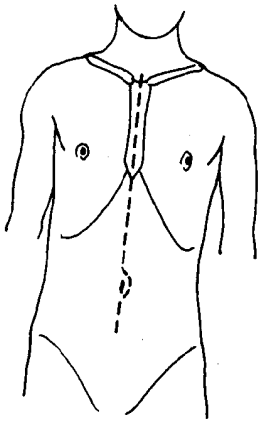

图 15-58 正中劈胸骨腹正中切口

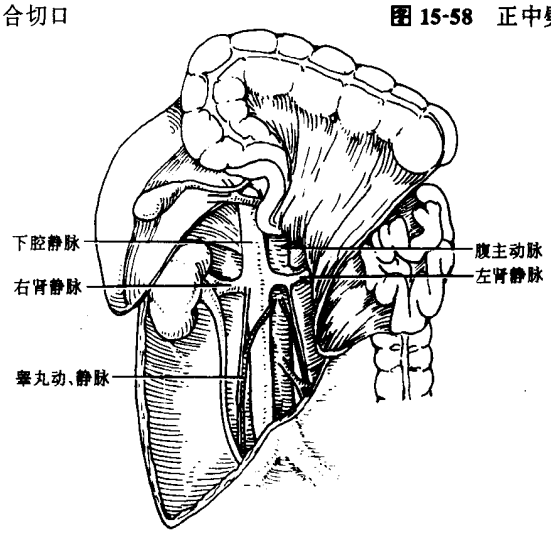

图 15-59 肝下下腔静脉显露

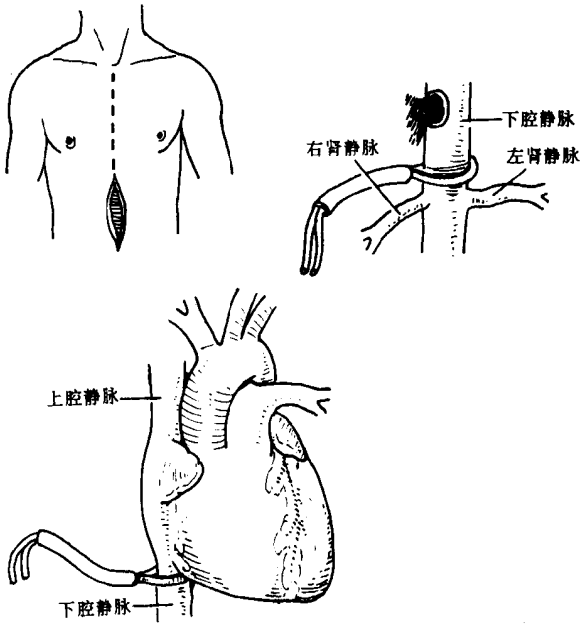

图 15-60 切开心包显露下腔静脉

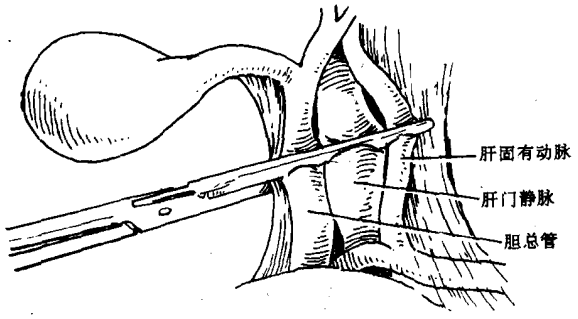

图 15-61　阻断第一肝门

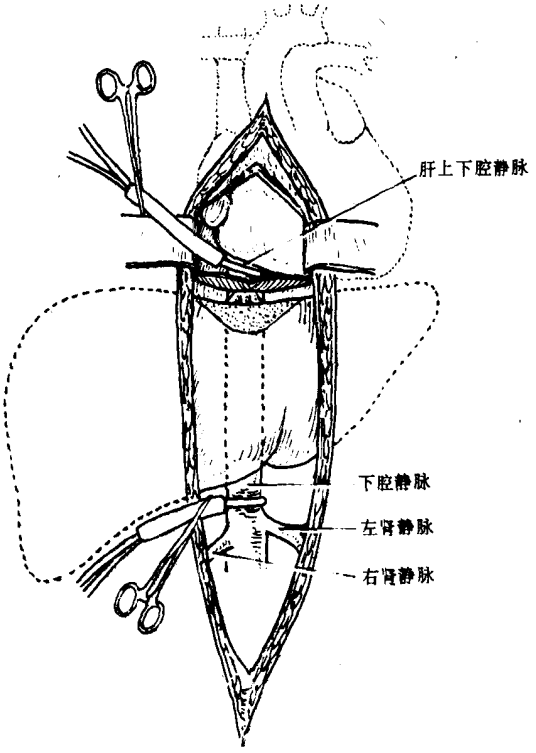

图 15-62　阻断肝上、下的下腔静脉

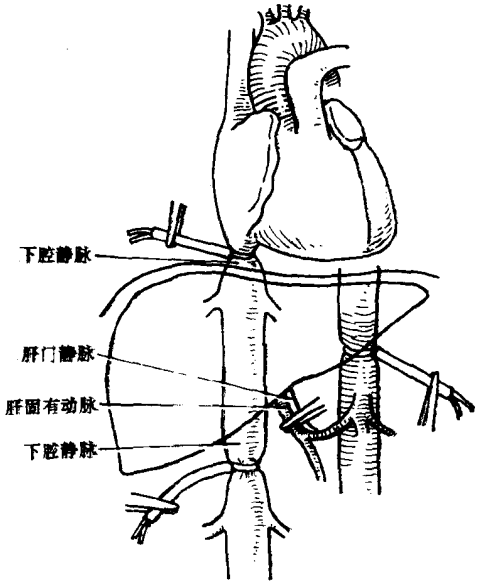

图 15-63　肝无血状态

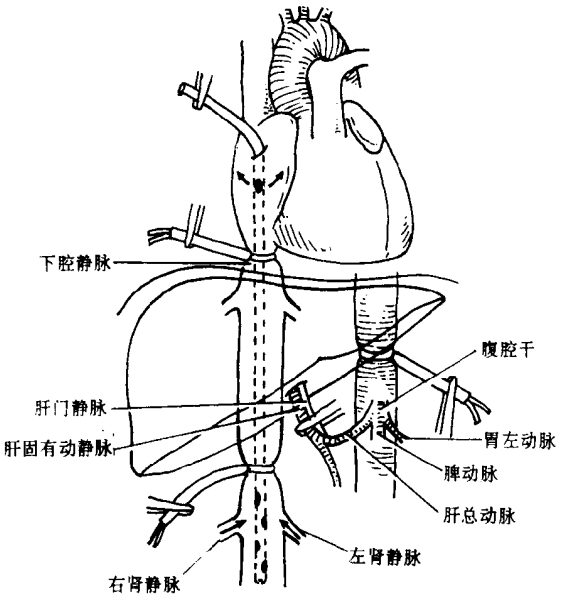

图 15-64 下腔静脉内转流术

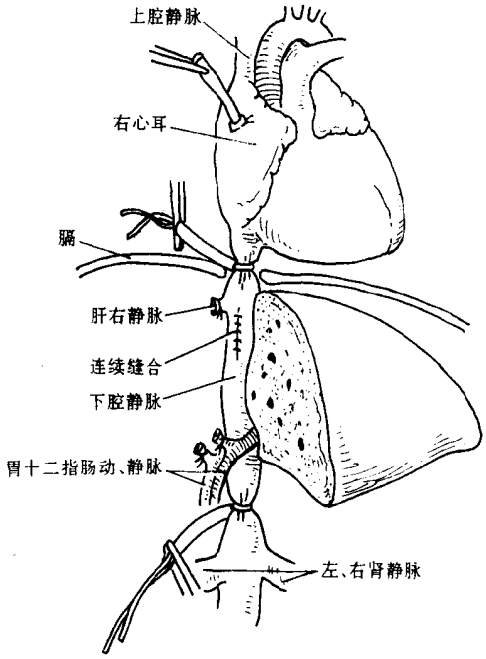

图 15-65 下腔静脉侧壁缝合

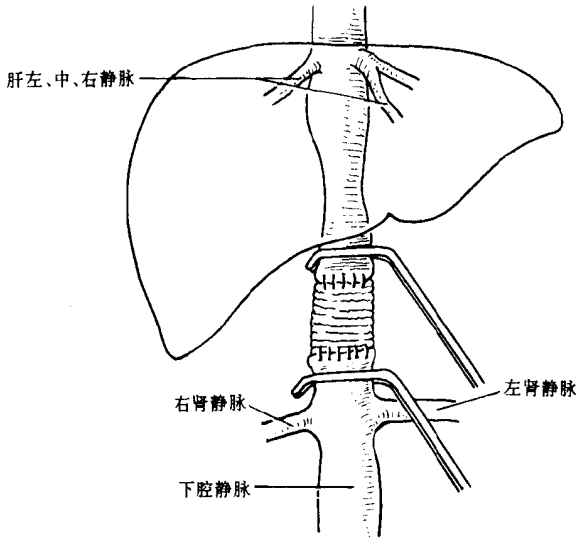

图 15-66 下腔静脉人造血管间置术

【术后处理】

1．术后宜持续吸氧，维持有效潮气量，使血液氧分压维持于正常水平，加强肺部护理。

2．术后应充分引流，可在肝创面处放置胶管引流，并注意通畅情况和观察引流量及其性状等。

3．应用广谱抗生素，预防感染。

4．应用高渗葡萄糖、维生素及其他保肝药物，保护肝脏。

（段志泉）

第四节　颈部动脉损伤

【概况】

多数颈部血管损伤由穿透性暴力引起，如枪弹伤、刀刺伤等。损伤血管中，颈总动脉最易受累，且左侧多于右侧。钝性暴力如交通事故、高处坠落伤等也可引起颈部血管损伤。因体表的损伤较少，故对其诊断和治疗较为困难。颈部血管损伤，特别是动脉损伤的同时，常合并有脑、神经功能障碍，也可同时合并有喉部、食管、气管等重要脏器的损伤。

Monson、Saletta 等将颈部划分为三个区域（图 15-67）：Ⅰ区为锁骨上 1cm 至颈基部，包括胸廓出口，主要血管有头臂干、左右锁骨下动脉及其伴行静脉。此区血管手术暴露较困难，血管损伤修复也较复杂，常因大出血未能有效控制，危及病人生命。Ⅱ区为锁骨上 1cm 至下颌角。主要血管有颈总动脉及其伴行静脉。颈部的血管损伤多发生在此区内，其诊断和治疗相对容易。Ⅲ区为下颌角至颅底。此区血管主要有颈外动脉和颅外段颈内动脉及其伴行静脉。此区血管损伤常伴有颅脑外伤，特别是颈内动脉的暴露和修复均很困难。

根据颈部动脉损伤程度，又将其分为三级：一级为颈部动脉损伤，无脑、神经功能障碍，此类患者占大多数；二级为颈部动脉损伤，同时伴有轻度或不完全脑、神经功能障碍，如单瘫、轻度偏瘫或一过性脑缺血等，伤侧脑血管供血尚未中断；三级为颈动脉损伤，颈内动脉血运完全阻断，伴有与之相关的严重脑、神经功能障碍，如昏迷、严重偏瘫等。

值得注意的是颈部血管与颈丛、臂丛及脑神经有密切的毗邻关系，术前应做全面系统的神经系统检查，以确认神经损伤的范围及术中修复的可能性。

另外，颈部血管损伤还包括椎动脉损伤。因其位于颈椎的横突孔骨道内，损伤后常导致动脉血栓形成。椎动脉是成对的，其中一支损伤并不引起症状，如病情允许可行双侧椎动脉血管造影，对诊断治疗有很大帮助。

辅助检查包括：①X 线检查：枪弹伤有特殊意义，当然其他表现如纵隔变宽、皮下或纵隔气肿、膈肌抬高、食管气管移位等也可能提示有血管损伤。②血管造影：是诊断血管损伤的重要方法。如病情平稳，采用动脉造影可确定动脉损伤的部位、性质、程度。③CT 检查：对伴有颅脑

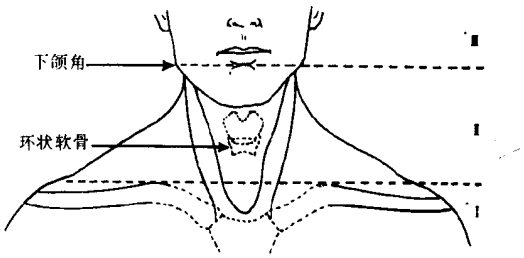

图 15-67　颈部血管损伤分区

外伤及神经功能障碍者有意义。

【手术适应证】

1．颈动脉损伤，第一、二级患者。

2．有人建议对第三级患者损伤的动脉进行修补。

3．椎动脉损伤，如技术上允许也应行修补术。

4．颈基部的动脉损伤，如头臂干、左右锁骨下动脉损伤造成大出血或有休克者应紧急手术治疗。

5．血管造影提示有血管闭塞，内膜剥脱，假性动脉瘤形成或动-静脉瘘表现等。

【手术禁忌证】

颈动脉损伤第三级患者，伴有严重的脑神经功能障碍，如昏迷或严重偏瘫等。

【术前准备】

1．尽量采用临时性控制出血措施，建立通畅的呼吸通道及心电监护。

2．建立足够静脉输液通道，纠正休克、水电解质紊乱及酸碱平衡失调，监测尿量。

3．预防性应用抗生素。

4．急诊室内完成相关损伤的处置，如胸腔闭式引流，颈椎损伤及其他骨折固定。

5．如条件和病情允许，应考虑行动脉造影及 CT 检查。

6．术前备皮范围应包括颈部至脐以上腹部及双侧下肢，以备取大隐静脉做自体移植。

【麻醉】

一般采用气管插管全麻。

【体位】

病人仰卧，头轻度后仰，转向健侧。

【手术步骤】

1．头臂干损伤修复

(1) 切口

1) 探查切口　颈胸联合切口，如术前诊断尚不明确，可选用此切口探查。先选择胸锁乳突肌前缘切口，上端超过损伤部位，下至胸骨柄上面颈静脉切迹中点。探查中遇颈基部深面出血、血肿或血染颈动脉鞘，则切口立即沿胸骨中线下延，劈开胸骨。此时可暴露除左锁骨下血管以外的主动脉弓区域内所有大血管，如怀疑左锁骨下血管损伤，切口可向左第 3 或第 4 肋间延续，即可显示左锁骨下动静脉（图 15-68）。

2) 如术前已诊断为头臂干损伤，有三种切口可供选择　①胸骨正中切口。②“反书本型”切口（图 15-69）。以上两种切口能很好地暴露头臂干及静脉，并可依病情向颈部或锁骨

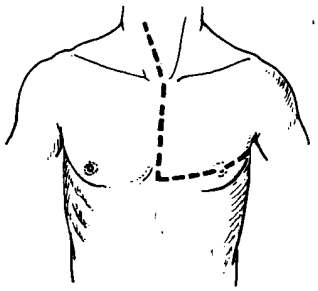

图 15-68　颈胸联合切口

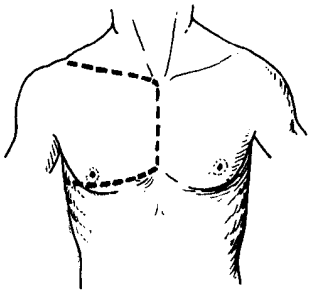

图 15-69　“反书本”型切口

上区延长。中国医科大学第一临床学院自1985年以来有5例头臂干损伤者，均采用切除右侧锁骨近端、正中劈开胸骨、右第3或4肋间开胸的“反书本型”切口，显露头臂干，5例抢救均获成功。③胸骨横断双侧前胸横切口：此切口一般经第3或4肋间，适用于疑有心脏损伤和需要紧急心脏复苏的患者。

(2) 头臂干的显露　一般情况下，穿透性外伤通常引起头臂干远端损伤，而钝性损伤则常引起动脉近端损伤。头臂干损伤常伴有左头臂静脉损伤。现以胸骨正中切口为例，介绍无名动脉的显露（图15-70）。于中线劈开胸骨后，游离胸腺，结扎横行的小血管，左侧头臂静脉在头臂干前方横行，将自头臂静脉发出的甲状腺中、下静脉支结扎。游离右侧远端颈总动脉和锁骨下动脉。注意辨认与颈动脉伴行下降且在锁骨下动脉前方跨越的迷走神经。并注意保护环绕右锁骨下动脉且在右颈总动脉后方上升的喉返神经。

为了较好地暴露头臂干和左侧颈总动脉，可先将左侧头臂静脉离断，断端缝合，在动脉损伤修复完毕后，再行吻合。如左侧头臂静脉已损伤，则远、近端阻断后，在动脉损伤修复完毕后修复（图15-71）。

(3) 远近端血管预置阻断带　头臂干分叉处损伤，在钝性分离损伤处近端和分离其远端的右锁骨下动脉和颈总动脉后，可在动脉损伤处近端和右锁骨下和颈总动脉预置阻断带。头臂干中部损伤，则按常规于远近端预置阻断带。头臂干根部损伤在近端预置阻断带不起作用，钝性剥离主动脉弓头臂干起始部及头臂干根部，当阻断钳阻断血管时，连同主动脉弓的一部分一起阻断。损伤远端可预置阻断带。特别注意的是，在预置阻断带之前，切不可切开血肿，否则将造成难以控制的大出血。

(4) 血管阻断与修复　根据动脉损伤的部位及损伤程度有多种修复方法：

1) 侧壁修补　血管壁局部锐性损伤，特别是纵行锐性损伤。

2) 端端吻合　适用于动脉中部损伤，血管断裂、近于断裂或部分断裂且边缘破损严重时，将血管于破损处切断，修整断端，在吻合张力不大的情况下行端端吻合。

3) 人造血管或自体大隐静脉移植术　适用于上述动脉断端吻合张力大时，于断端间吻合自体静脉或人工血管。

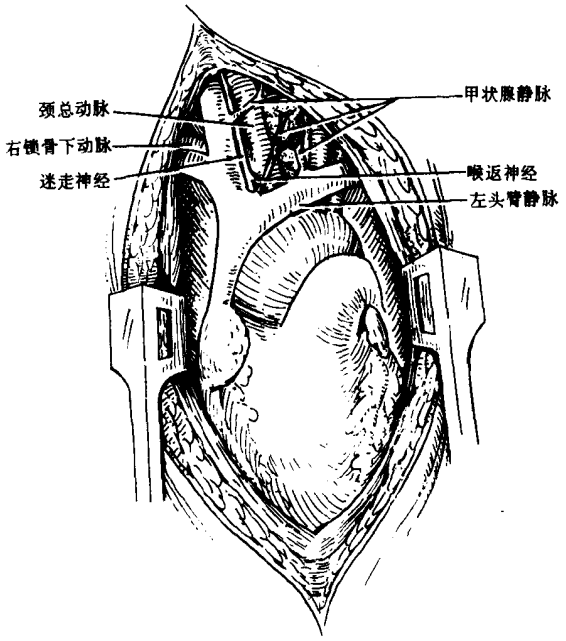

图15-70　头臂干显露

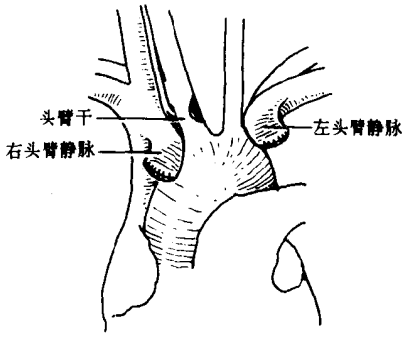

图15-71　将左侧头臂静脉离断

4）人造血管片状修补成形　适用于动脉壁局部破损不超过其横径的1/3（图15-72）。

5）头臂干分叉处人造血管移植术　将右锁骨下动脉断端植入人造血管，然后行人造血管与头臂干损伤处近端及与颈总动脉远端的吻合。此方法用于头臂干分叉处损伤（图15-73）。

6）人造血管与心包内升主动脉移植术　先将损伤的头臂干根部缝扎。采用直径6mm人造血管与升主动脉（心包腔内）行端侧吻合。再行人造血管与头臂干远端端端吻合术（图15-74）。

7）Y型人造血管吻合术　头臂干起始部和左颈总动脉起始部同时损伤，则切断头臂干和左颈总动脉，用分叉人造血管先行人造血管主干与升主动脉端侧吻合，其远端再与头臂干和左颈总动脉行端端吻合。在人造血管吻合完成后，再缝合头臂干和左颈总动脉残端（图15-75）。

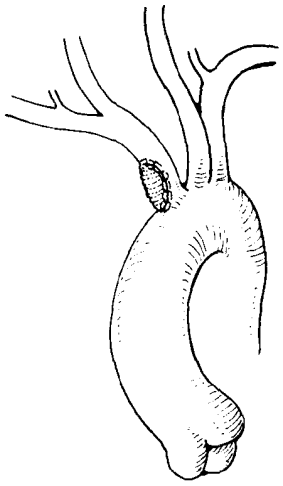

图15-72　人造血管片状修补

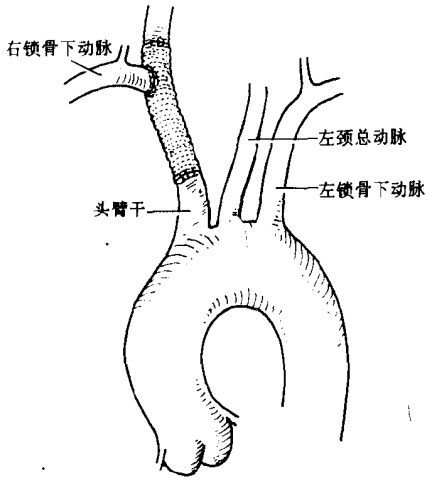

图15-73　头臂干分叉处人造血管移植术

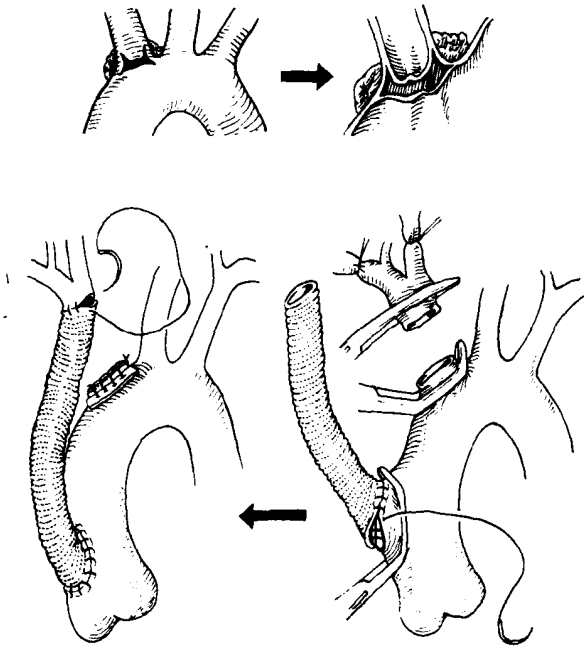

图15-74　人造血管间置术

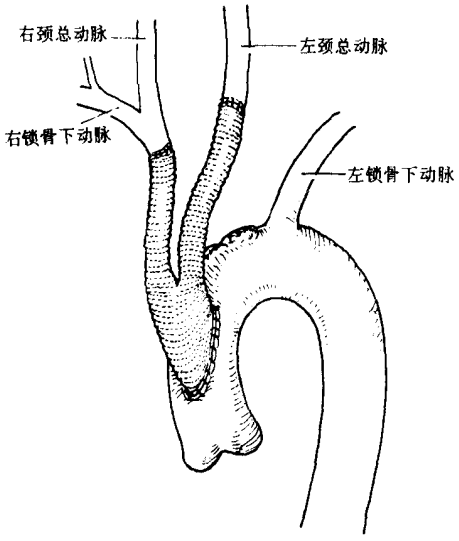

图15-75　Y型人造血管吻合术

8）如头臂干从起始部至分叉处有广泛损伤，则切断头臂干起始部及右锁骨下动脉和右颈总动脉起始部，用分叉人造血管架桥，人造血管主干先与升主动脉行端侧吻合，再行右颈总动脉和右锁骨下动脉与人造血管端端吻合术（图 15-76）。

2. 锁骨下动脉损伤的修复　左右锁骨下动脉损伤手术方式大体相同，以右侧为例。

（1）切口　选择在锁骨上 1cm 与锁骨平行，从锁骨中点处向内至中线，向下弯至颈静脉切迹，根据需要，切口可以向下沿中线劈开胸骨至第 4 肋间，以更好地暴露损伤血管及探查附近大血管的损伤（图 15-77）。

（2）外伤血管显露　切开皮肤皮下组织，切断胸锁乳突肌，胸骨舌骨肌及胸骨甲状肌，切开前斜角肌筋膜，上移脂肪垫。暴露前斜角肌，注意辨认和保护膈神经（图 15-78）。

（3）远近端正常血管预置阻断带　切断前斜角肌，将颈内静脉向外侧牵拉，显露头臂干、右颈总动脉、右锁骨下动脉以及迷走神经和喉返神经。注意保护神经，游离锁骨下动脉起始部，在迷走神经外侧，于锁骨下动脉起始部上阻断带，如右锁骨下动脉起始部有损伤，可在头臂干远端预置阻断带，控制出血（图 15-79）。

阻断右锁骨下动脉远端。将颈内静脉和膈神经向内侧牵拉，显露锁骨下动脉，吸净血肿，游离损伤处远端，上阻断带，控制锁骨下动脉远端（图 15-80）。

（4）血管阻断与修补　在血管损伤处远端上血管钳，探查损伤情况，甲状颈干、胸廓内动脉均可结扎，必要时椎动脉也可结扎。侧壁单纯切伤，可行侧壁修补。侧壁损伤面积较大，根据情况采用片状管壁修补血管成形术。侧壁破损严重，近于断裂或完全断裂，需切断损伤处血管，修整断端，端端吻合。血管损伤范围大或端端吻合张力大，则可用自体静脉或人造血管行颈总动脉和右锁骨下动脉损伤处远端架桥术。将损伤处远近端断端闭锁（图 15-81）。也可以在损伤血管断端间，行自体静脉或人造血管移植术（图 15-82）。

3. 颈动脉损伤的修复

（1）切口　一般采用胸锁乳突肌前缘切口，上端至下颌角略弯向外侧，下端超过损伤部，略弯向内侧（图 15-83）。

（2）损伤血管的显露　切开皮肤、皮下组织，切断各肌层，切开颈动脉鞘，显露颈总动脉。注意保护迷走神经和舌下神经。舌下神经横行于颈内、外动脉的浅面，在动脉分叉上方 1～2cm 处（图 15-84）。

（3）远近端正常血管预置阻断带　游离损伤近端的颈总动脉，置阻断带。紧急情况下可用手指直接压迫损伤处颈总动脉，吸净凝血块或小心将血肿清除，探查损伤情况，并游离颈总动脉至分叉处，将颈内外动脉分别上阻断带。

（4）损伤血管修复　如果是血管侧壁切伤或穿破伤，可在直视下行侧壁修补。

颈总动脉损伤严重，近于断裂或完全断裂，需行血管切断，直接端端吻合或血管移植时，则可先钳夹血管损伤处近端，测颅侧动脉端压力：

1）大于 7.5kPa，说明有充足的侧支循环，脑缺血发生率低。可直接行损伤部血管切断，修整吻合。张力过大时，行大隐静脉自体移植。

2）如压力小于 7.5kPa，则需行腔内血管转流术。损伤处血管远近端上阻断带，切除损伤处血管后，将准备好适宜长度的大隐静脉倒置套在暂时的转流管上，松无损伤钳将转流管插入动脉腔内。将阻断带把动脉及分流管一并勒紧，然后进行血管吻合。吻合结束前将转流管抽出，然后继续吻合（图 15-85）。颈内动脉损伤严重时，也可将颈外动脉结扎，近端切断与损伤处远端的颈内动脉吻合，将颈内动脉近端结扎（图 15-86）。

4. 颈Ⅲ区动脉及椎动脉的修复　颈Ⅲ区的动脉（颈内动脉）接近颅底，可采用如下方法修复。在损伤近端的颈总动脉，做小的横切口，使用 Fogarty 4 号气囊管连三通开关，将颈动脉分

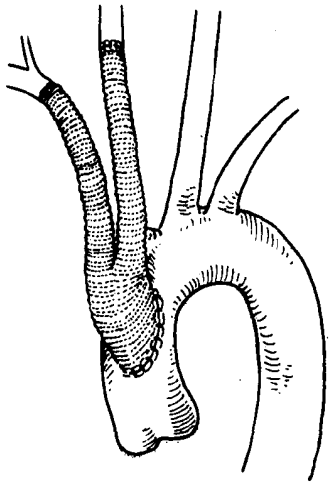

图 15-76 头臂干广泛损伤时 Y 型人造血管移植术

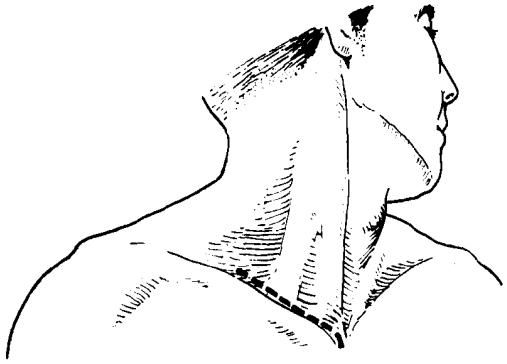

图 15-77 锁骨下动脉切口

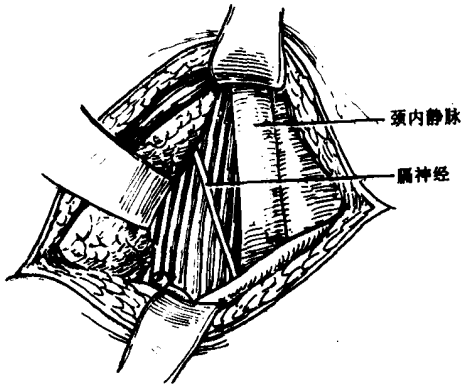

图 15-78 锁骨下动脉显露

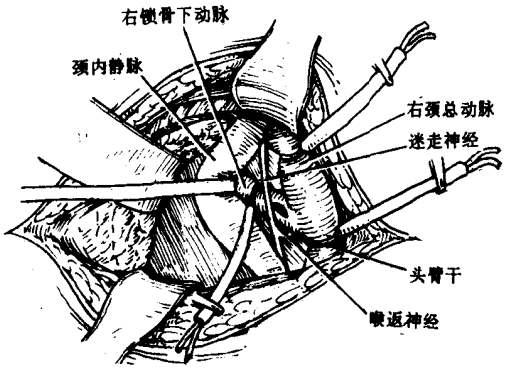

图 15-79 锁骨下动脉起始部显露

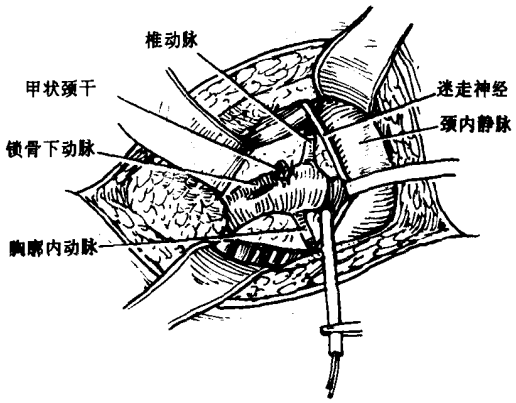

图 15-80　锁骨下动脉远端显露

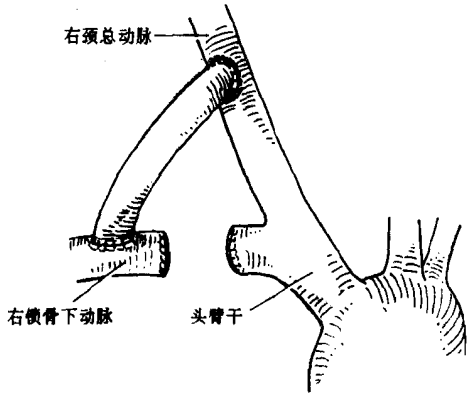

图 15-81　颈总动脉锁骨下动脉架桥术

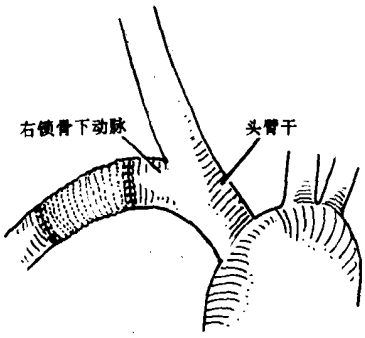

图 15-82　锁骨下动脉人造血管移植术

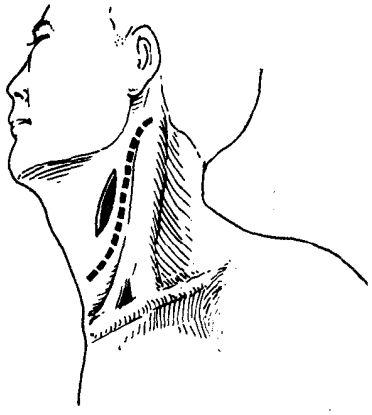

图 15-83　颈动脉外伤切口

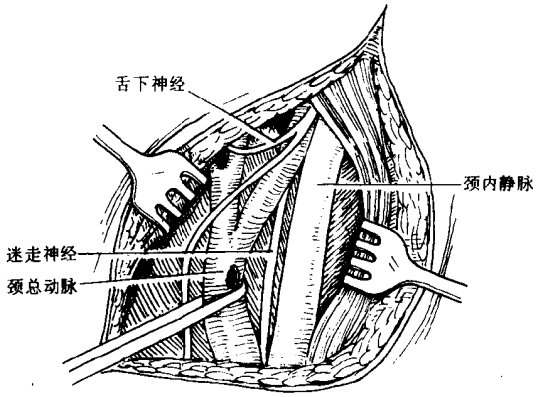

图 15-84 颈动脉毗邻关系

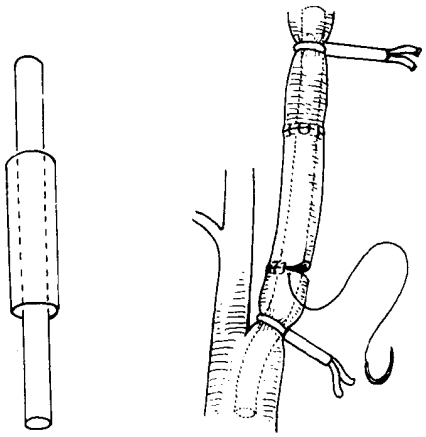

图 15-85 颈总动脉内转流术

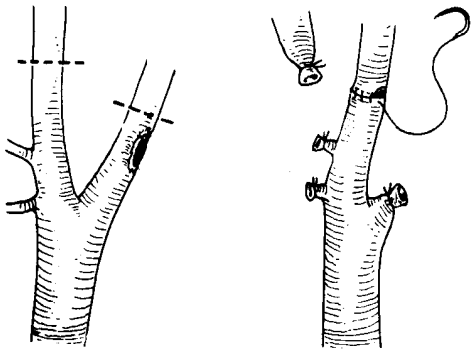

图 15-86 颈外动脉颈内动脉吻合术

流管（可用 Pruitt-Inhara 分流管）套系在气囊上，将此管置入颈总动脉，插向远端接近颈内动脉损伤处。然后，气囊导管缓慢充气，控制颈动脉血流。直接将分流管正好移至损伤处。此时放出囊内气体，重新恢复脑血流灌注，迅速修补损伤动脉，分流管作为一个固定管，保持正常的血管直径。

以往的椎动脉损伤通常采用结扎的方法来治疗。但 Fry 等建议，最好打开椎动脉骨道进行修补。这一建议没有经过对照研究，但椎动脉是大脑后动脉的来源，如技术上允许应进行修补。在第 2 颈椎平面上的椎动脉也可暴露，但需要在颅底离断胸锁乳突肌，并进行相对广泛的探查，以保护脑神经，特别是第 2 颈神经和副神经脊髓根。

【操作中可能发生的意外和错误及其预防】

1．术中要操作轻柔，避免凝血块脱落，特别是对于有动脉硬化的老年患者，更要特别注意，预防脑栓塞。

2．神经损伤

（1）颈动脉损伤的切口远端不要切得太靠前，以免损伤正好在颌骨水平下方经过的面神经下颌下缘支。血管暴露时注意保护迷走神经、舌下神经及舌下神经襻。

（2）锁骨下动静脉修复时，要充分注意位于前斜角肌表面从外上走向内下的膈神经，切断前斜角肌时，确认该神经后轻轻牵拉开，以免损伤导致膈肌麻痹。此外阻断右锁骨下动脉时，要注意勿损伤迷走神经和喉返神经。

3．颈动脉损伤修复术中，必要时应向颈总动脉分叉处的颈动脉体内注入 1% Lidocain，以阻断心血管反应。

4．颈总动脉根部损伤时，在距胸骨及锁骨附着部以上 1cm 处切断胸锁乳突肌时，应小心操作勿损伤颈内静脉。

5．注意勿损伤胸导管。在左侧锁骨下动脉阻断时，注意汇入左静脉角的胸导管，以免损伤发生乳糜胸等并发症。

【术后处理】

1．严密监测病人呼吸、血压、脉搏，尿量及意识状态。将头部和上部躯干抬高，防止头颈部静脉怒张。

2．注意术后颈动脉栓塞或血栓形成。应用抗凝疗法。

3．严密观察损伤侧上肢远端动脉的搏动情况，搏动微弱或不能触及，且肢体发凉，可行动脉造影决定是否需要再手术。

4．注意臂丛神经功能状态，需要时可行手术探查。

5．术后抗生素应用 3～5 天，预防感染。

（段志泉）

第五节 四肢血管损伤

【概况】

四肢血管损伤是常见的严重创伤之一。有人统计约占总创伤的 3% 左右。四肢血管损伤战时多见，而和平时期主要为开放性损伤（锐性伤、枪弹伤等）以及工农业和交通事故所引起的闭合性损伤。当然骨折关节脱位所引起的间接血管损伤或挤压血管伤也应予以重视。

开放性损伤主要表现为局部活动性大出血或因此而引起失血性休克，闭合性损伤则表现为肢体远端血供障碍，动脉搏动减弱或消失，局部张力性血肿，肢体进行性肿胀或伴有不同程度的失血性休克。值得注意的是约有 20%～30% 的病人尽管有血管外伤，仍可扪及动脉搏动，不可单

纯凭借动脉搏动来诊断血管损伤。必要时彩色多普勒或血管造影常能提供有力的依据。四肢血管损伤的频度依次为：股动脉、肱动脉、腘动脉。

四肢血管损伤的主要问题是肢体的功能障碍（缺血性肌挛缩）和截肢等。DeBakey 报告第二次世界大战四肢血管损伤的截肢率分别为：锁骨下动脉 28.6%，腋动脉 43.2%，肱动脉 26.5%，髂总动脉 53.8%，髂外动脉 46.7%，股动脉 53.7%，腘动脉 72.5%。随着血管外科的进展，截肢率明显下降。除截肢外，近期的失血性休克，挤压伤综合征所致的肾功衰竭以及开放性伤口的感染都是致命的危险因素。

治疗主张外伤血管(动静脉)重建,不可轻易结扎。Lanz 报告四肢主要血管结扎后其肢体出现的坏死率如(图 15-87)所示,故对四肢主干血管损伤应争取早期诊断、早期行血管重建术。

【手术适应证】

1. 外伤后肢体动脉搏动减弱或消失。
2. 伤口周围有较大的动静脉通过。
3. 伤口呈持续性出血不止。
4. 张力性血肿不断扩大或呈搏动性。
5. 大出血伴有低血压或休克。
6. 伤口部位有震颤或杂音。
7. 血管邻近部位伴有神经损伤。
8. 血管造影有血管损伤、闭塞、假性动脉瘤或动-静脉瘘形成。

【手术禁忌证】

四肢血管损伤的同时，若伴有多脏器损伤，如颅脑或腹腔重要脏器损伤，应优先处理短时间内危及生命的重要脏器损伤，而对四肢血管损伤先做简单的止血处理。

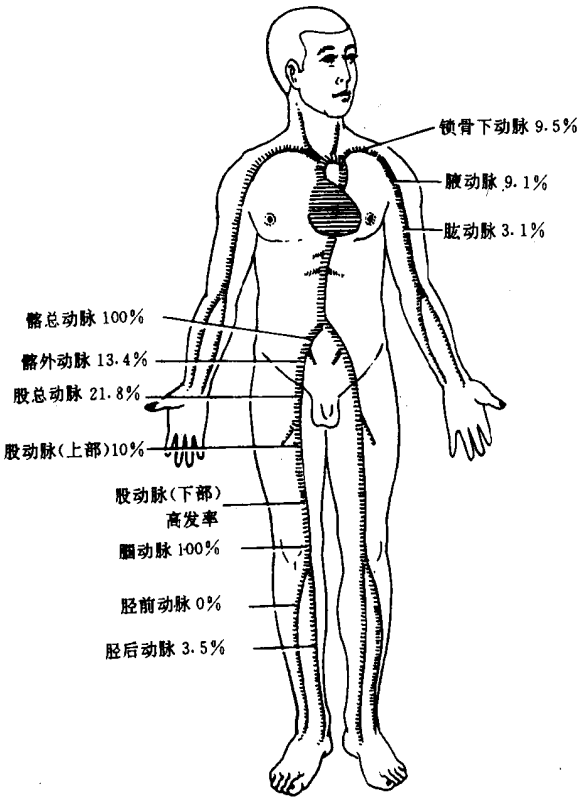

图 15-87 四肢主干血管结扎的坏死率

【术前准备】

1. 对于有低血压、休克的病人，应迅速抗休克治疗，迅速建立足够的静脉输液途径，选用未受伤的上肢或下肢静脉。

2. 保持呼吸道通畅，监测心、肺功能，监测中心静脉压，留置导尿管，观察尿量。

3. 对于开放性伤口，术前应用抗生素，预防感染。

【麻醉】

可采用全身麻醉，对于单纯下肢血管损伤，也可采用硬脊膜外麻醉。

【体位】

一般取仰卧位，患肢置于舒适位置；对于单纯下肢血管损伤，疑有腘动静脉损伤时，也可采用俯卧位，后方入路；若同时有多发损伤，为了便于全身管理及对骨折、脱臼便于整复固定，可取仰卧位，患肢屈放于手术台面上；对于股动、静脉高位损伤，可取仰卧位，患肢伸直；股动、静脉的低位损伤，采用仰卧位，患肢略屈曲，髋关节略外旋。

【手术步骤】

1. 肱动、静脉损伤　开放性损伤或肱骨干骨折常易合并该血管损伤。

(1) 切口　患肢外展，掌心向上或与躯干成 90℃，前臂越肘关节行 S 型切口（图 15-88）。

(2) 外伤血管的显露　沿上臂肱二头肌内侧缘切口，需向下延长时，则在肘关节处向外侧斜切后，向下延伸，切开皮肤及浅筋膜后，显露肱二头肌，将肱二头肌拉向外侧，即可见位于肱二头肌内侧沟内的肱动脉及伴行的肱静脉（图 15-89）。必要时可在肘关节处切断肱二头肌腱膜，显露肘关节处肱动脉。

(3) 远近端正常血管血运的阻断　显露正常的肱动脉后，根据损伤部位，在其上下端用无损伤血管钳阻断行端端吻合或大隐静脉移植术。该部位血管直接用 6-0 尼龙线进行缝合，防止血管狭窄。

2. 股动、静脉损伤　股动、静脉损伤主要为开放性损伤，股骨干骨折也可造成股动、静脉损伤。

(1) 切口　股总动脉损伤的切口为从腹股沟韧带上 3cm，沿股动脉搏动点的外侧向下纵行切开长约 15cm（图 15-90）。大腿上部动、静脉的显露为股动脉的搏动点和股骨内上髁连线的中上段斜行切开（图 15-91）。大腿下部动、静脉损伤切口为髂前上棘和股骨内上髁连线的下段，沿大隐静脉走行的方向切口（图 15-92）。

(2) 外伤血管的显露　显露外伤血管部位前同样要显露该受伤血管的正常远近端，近心端股总动脉的显露方便而常用。

股总动脉的显露　采用经腹股沟韧带上纵行切口，切开皮下组织后，在腹股沟韧带下方找到大隐静脉，并将其分支腹壁浅静脉和旋髂浅静脉结扎切断。再切开股总动脉前方的脂肪组织即可显露（图 15-93）。需要向下沿长时可在股管开口下方，在动脉和筋膜间用手指插入，用电刀切开筋膜即可显露股总动脉全程（图 15-94）。

上部股动脉显露为取大腿上部内侧切口，切开皮下脂肪，在阔筋膜表面有股神经前皮支走行，注意勿损伤。在该神经内侧约1cm 沿缝匠肌内缘，切开阔筋膜，将缝匠肌拉向外侧，可见股动、静脉在股内收肌与长收肌间走行(图15-95)，动脉前方有隐神经，内后方有股静脉(图15-96)。

下部股动脉的显露　大腿下部内侧切口，切开皮下脂肪在阔筋膜的表面有股神经，在该神经前方约 1cm，沿缝匠肌前缘纵行切开（图 15-97）。将缝匠肌向后牵拉，切开大收肌腱膜，分开收肌管即可显露下部的股浅动脉。在动脉的表面有隐神经，其后方有股静脉。

(3) 外伤血管的阻断与重建　外伤血管的远近端分别上无损伤钳，根据动、静脉损伤程度行侧壁修补、端端吻合或大隐静脉移植术。均采用 6-0 尼龙线行连续缝合。

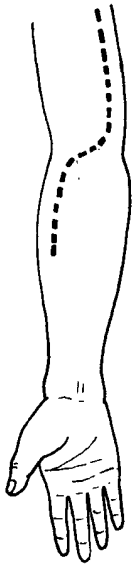

图 15-88 肱动、静脉损伤切口

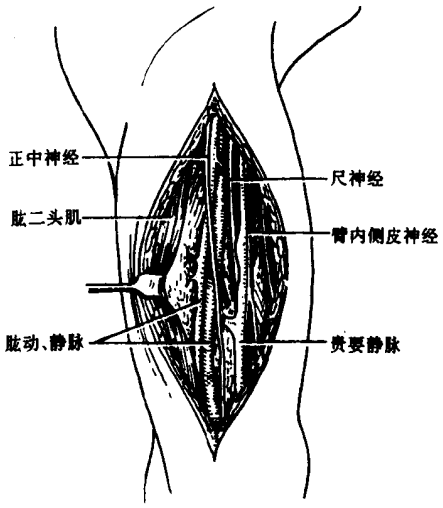

图 15-89 上臂中部肱动脉显露

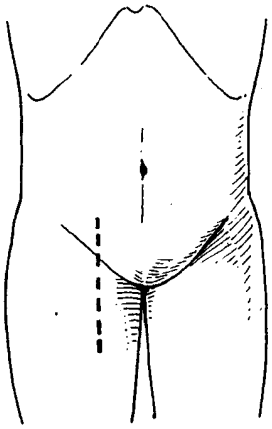

图 15-90 股总动脉切口

图 15-91 大腿上部动脉切口

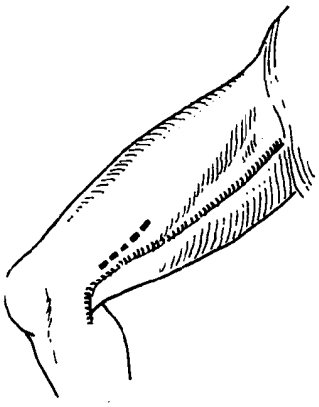

图 15-92 大腿下部动脉切口

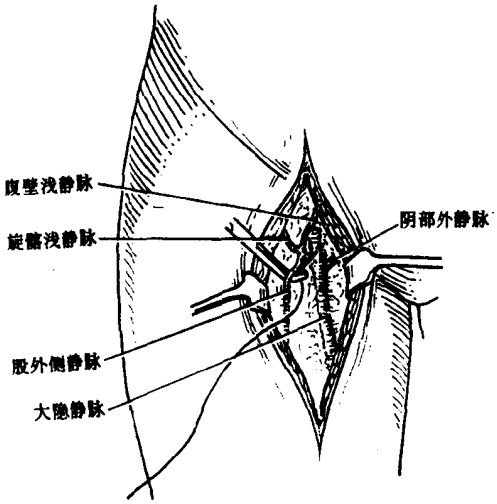

图 15-93 股总动脉显露

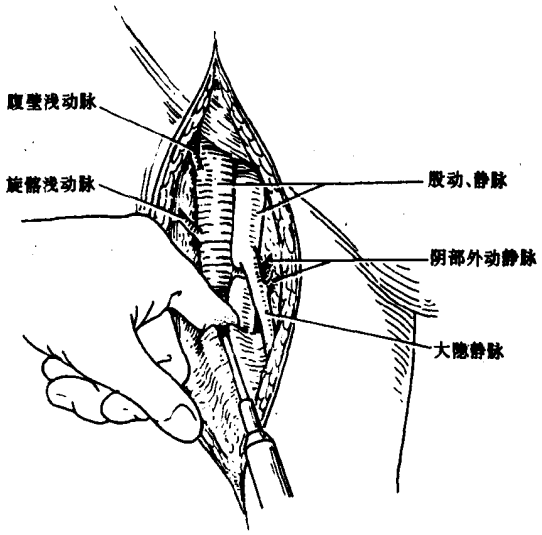

图 15-94 股总动脉远端显露

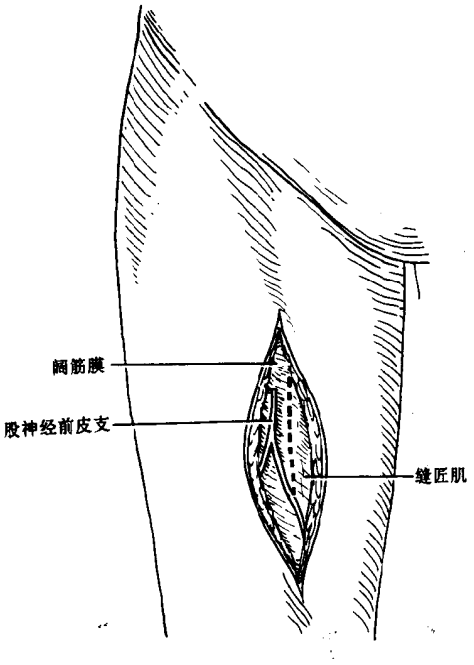

图 15-95 股动静脉显露

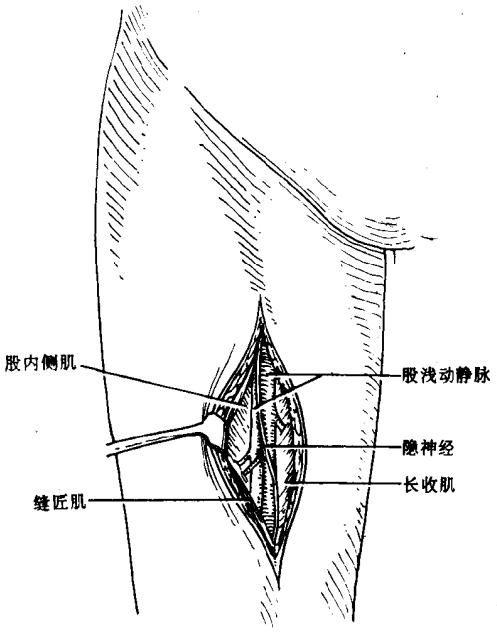

图 15-96 股动脉毗邻

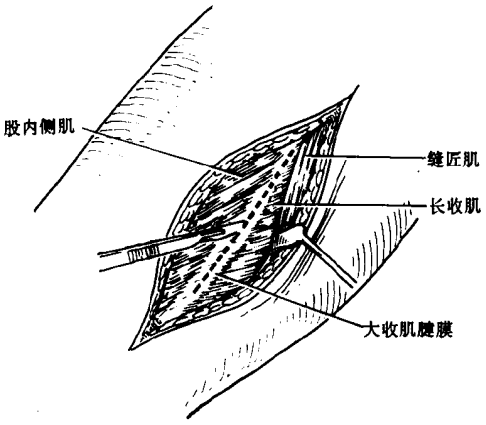

图 15-97 切开大收肌筋膜

(4) 几种特殊技术的应用

1) 内转流的应用 在动、静脉血运中断时间长且缺损较大时，清创和移植血管的时间均很长，则需要常规的在动、静脉内插入转流管（动脉内插入 Brener 分流管，静脉内插入 Javid 分流管）即可使动脉供血，防止肢体坏死，又可通过 Brener 管侧孔注入肝素，防止血栓形成（图 15-98)。在上下肢外伤皮肤、肌肉和血管缺损过大，呈长节段广泛损伤时，远端血管已塌陷，这时应该使用临时性侧方转流术（Pudenz 分流管)，以防止远端肢体坏死（图 15-99)。

2) 旁路架桥术的应用 长节段的动脉损伤且缺损严重，损伤的动脉既往有动脉硬化，则应行旁路架桥术。股腘部的动脉损伤则行股-胫前动脉架桥，并将血管损伤的远近侧结扎。中国医科大学第一临床学院有 1 例 67 岁患者，外伤后股腘部皮肤及软组织大面积撕脱，采用经皮下的股-胫前动脉架桥，软组织缺损换药植皮后获得成功（图 15-100)。

3) 大隐静脉片螺旋形缝合 股动脉缺损在 4～8cm 时，因大隐静脉口径较小，吻合后有狭窄，则应用大隐静脉片螺旋形缝合。即将大隐静脉沿长轴剪开，螺旋形缠绕在支持管上，边缠边缝合（6-0 尼龙线）直至缝到创缘为止，该技术对污染的创口很有价值（图 15-101)。

3. 腘动、静脉损伤 腘动、静脉损伤常见于骨折等引起的闭合性损伤，若处理不当截肢率较高，因此必须早期修补。腘动、静脉损伤的修补方式有两种：①后方入路：主要应用于单纯的腘动脉损伤；②内侧入路：应用于有合并损伤时，便于进行呼吸管理及整复固定。本文以内侧入路为例，介绍腘动、静脉损伤的修复。

(1) 体位及切口 膝关节轻度屈曲、外展、外旋，膝关节下垫小枕。对于腘动、静脉近端的损伤，可从大腿下部至股骨内上髁弧形切开（图 15-102)；对于腘窝部腘动、静脉损伤，可采用从大腿下部越过股骨内上髁，至小腿上部的弧形切口（图 15-103)；对于腘动、静脉远端部分损伤，可从胫骨内髁开始，沿胫骨内缘，弧形向下切开约 15cm（图 15-104)。注意勿损伤邻近的大隐静脉，切开线要位于大隐静脉前方。

(2) 损伤血管的显露

1) 腘动、静脉近端部分的显露 切开皮肤、皮下组织后，沿缝匠肌前缘纵行切开，将缝匠肌拉向后方（图 15-105)，注意勿损伤股神经前皮支，纵行切开大收肌腱膜，显露股动脉（图 15-106)，向下钝性分离大腿后面深部脂肪组织，即可显露腘动脉及在其稍外后方的腘静脉及外侧的胫神经（图 15-107)。

2) 腘窝部动、静脉的显露 按图 15-104 切开皮肤、皮下组织后，将半膜肌、半腱肌肌腱“Z”型切断（图 15-108)，用拉钩将腓肠肌内侧头拉向上方，钝性分离腘窝后面脂肪组织，则可显露腘动、静脉及其外侧胫神经（图 15-109)。

3) 腘动、静脉远端部的显露 按图 15-105 切开皮肤、皮下组织后，将大隐静脉分支结扎、切断，在与皮肤同一条切开线上，切开小腿筋膜（图 15-110)，将腓肠肌内侧头拉向后方，钝性分离腘窝后面脂肪组织，即可显露腘动脉、腘静脉及后方的胫神经（图 15-111)，若术野显露不满意，可用电刀切断比目鱼肌附着于胫骨处，即可增加显露。

(3) 外伤血管的阻断与重建 充分显露损伤血管近、远端后，分别上无损伤血管钳，根据具体情况进行侧壁修补或采用端端吻合及大隐静脉移植术，采用 6-0 尼龙线缝合。

【手术可能发生的意外和错误及其预防】

1. 对于四肢静脉损伤，尽可能重建，特别是腘动、静脉，可减少患肢的截肢率，并能减少术后并发症的发生。

2. 进行重建血管前，必须用 Fogarty 导管等除去血管内血栓，用含肝素的生理盐水冲洗。

3. 如果血管损伤合并骨折或关节脱臼，一般先在较短时间内行骨折或脱臼部位外固定，再行血管重建术。如果外固定不能达到目的或耗时较长时，可采用暂时性血管腔内分流，再行骨

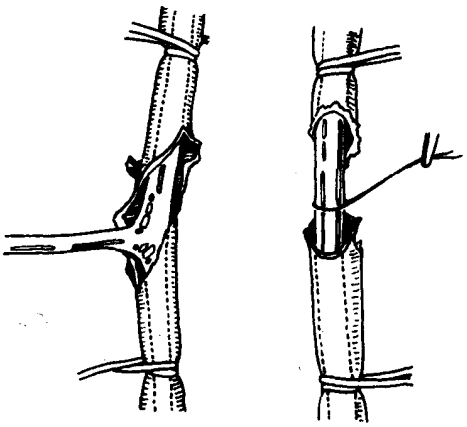

图 15-98 内转流术的应用

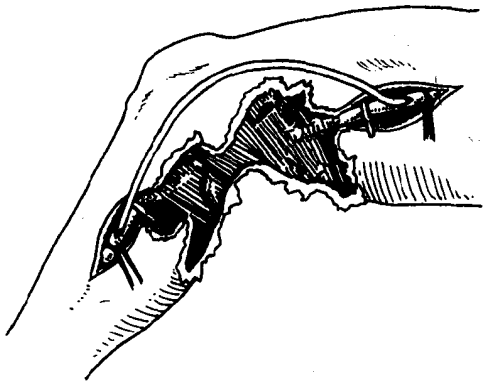

图 15-99 侧方转流术的应用

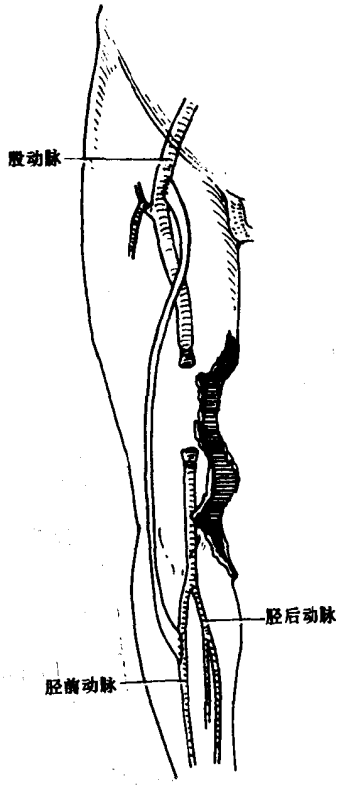

图 15-100 旁路架桥术

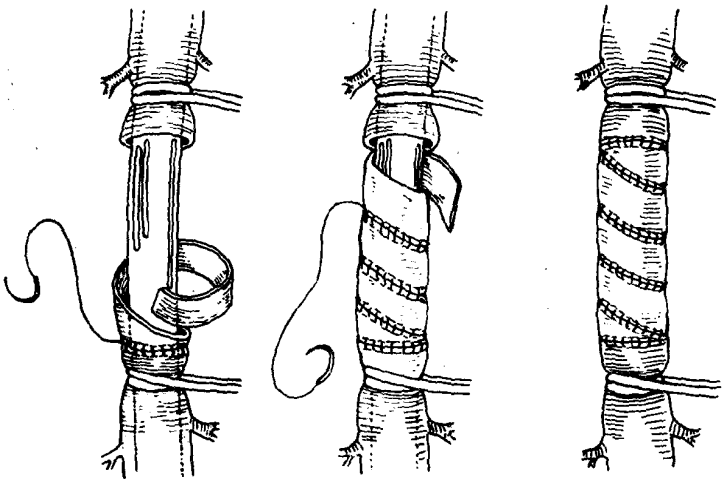

图 15-101 大隐静脉螺旋型缝合

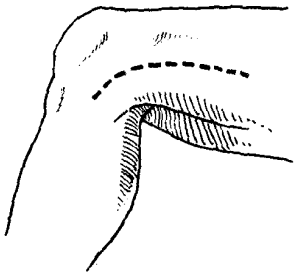

图 15-102 腘动、静脉近端损伤显露切口

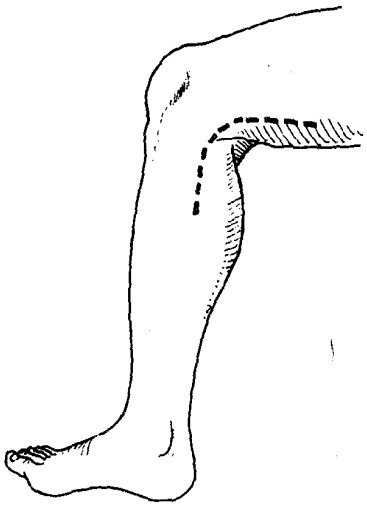

图 15-103 腘窝部腘动、静脉显露切口

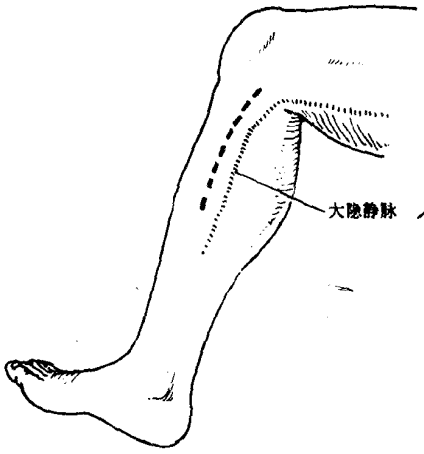

图 15-104 腘动、静脉远端损伤显露切口

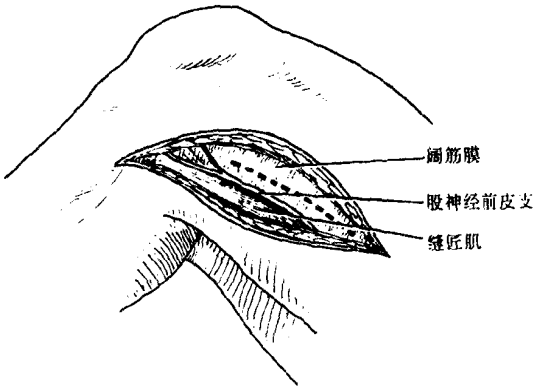

图 15-105 沿缝匠肌前缘纵行切开

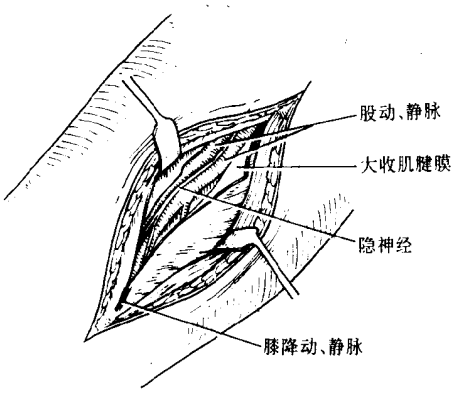

图 15-106 股动脉显露

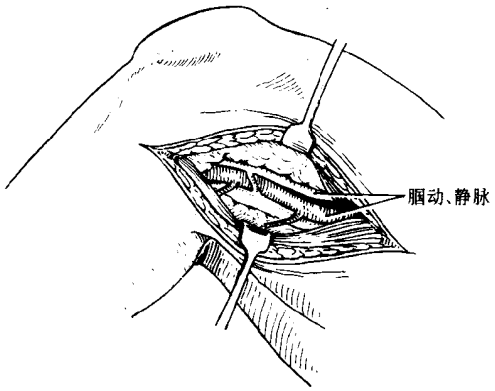

图 15-107 腘动、静脉显露

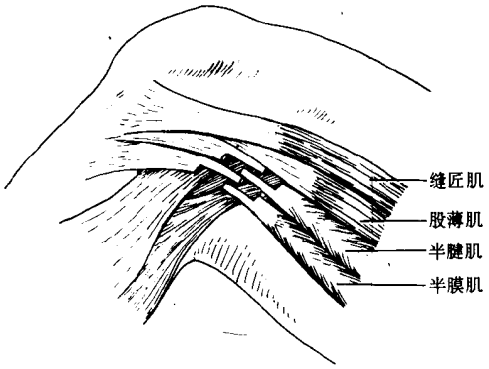

图 15-108 "Z"型切断半膜肌半腱肌

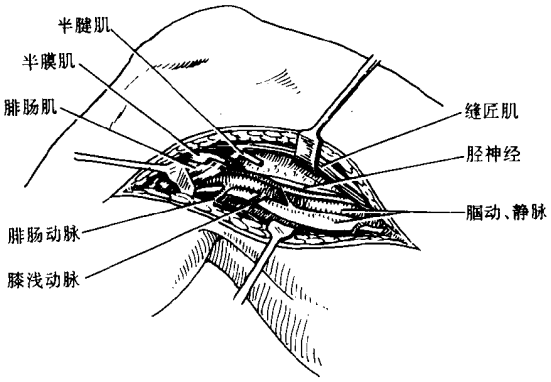

图 15-109 腘动、静脉及胫神经显露（腘窝部）

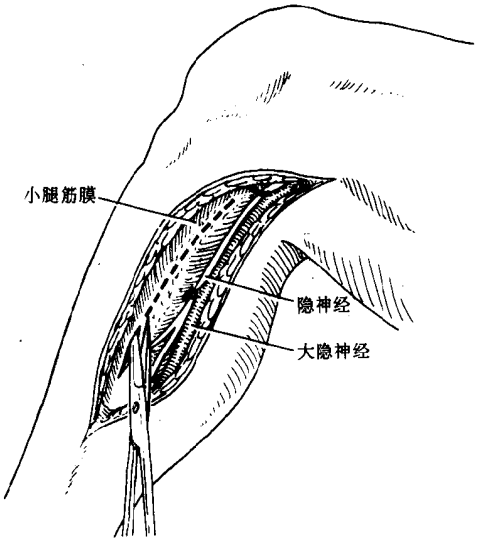

图 15-110 切开小腿筋膜

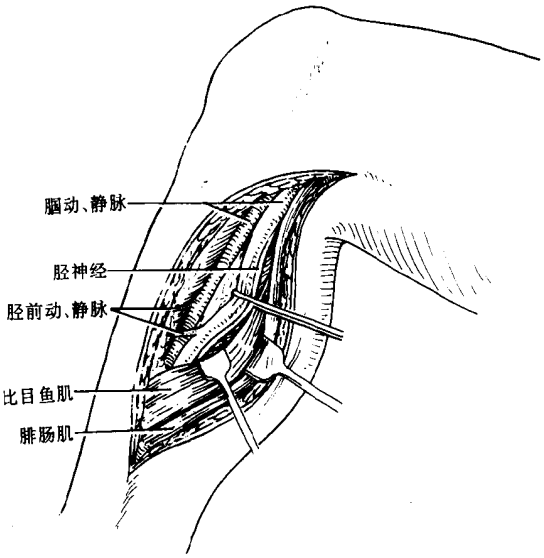

图 15-111 腘动、静脉及胫神经显露

折、脱臼部位的整复、固定，最后重建血管，以减少并发症。

4．血管重建时可局部使用肝素，若已除外骨折、腹腔内出血及头部外伤，对单纯的四肢血管损伤，在术中应用肝素抗凝，可降低术后血栓栓塞的发生。

5．修复神经损伤。

【术后处理】

1．严密观察病人的血压、脉搏及呼吸，保持呼吸、循环系统稳定，监测尿量，必要时给予渗透性利尿剂，预防肾功衰竭的发生。

2．定时观察伤肢的血供情况，包括伤肢动脉搏动、皮温、皮色、表浅静脉充盈度及毛细血管充盈情况，通常动脉损伤重建术后，远端脉搏应及时恢复，如果出现动脉痉挛，远端动脉搏动可减弱或消失，但是持续时间短暂，较长时间的搏动消失，应考虑是血管阻塞的表现。如果结合其他缺血表现，如皮温下降、皮色苍白及毛细血管充盈时间缓慢，应及时再次手术，探查动脉阻塞的原因，做相应处理。

3．伤肢肿胀的处理，在动脉损伤肢体延迟手术、严重低血压休克时间较长、伴有广泛软组织挫伤及动、静脉同时损伤者，手术后伤肢肿胀严重，应做肢体深筋膜切开减压术，解除组织间隙的张力，改善静脉及淋巴液回流。

4．术后继续应用抗生素2周。

5．降低血液成分的凝集性，可口服阿斯匹林0.3g，3次/d，潘生丁25mg，3次/d，共3个月，每日静脉滴注低分子右旋糖酐500ml，共1周。

（段志泉）

主要参考文献

1．钱允庆，林擎天．血管损伤．见：冯友贤．主编．血管外科学．第二版．上海：上海科学技术出版社，1992．277～293．

2．草場昭．血管のアプローチ．井口潔．草場昭．编集．图说血管外の临床．东京：南山堂1985．456～543．

3．木本诚二．血管外科．木本诚二．编集．现代外科学大系．东京：中山書店，1978．72～92．

4．葛西猛．腹部动脉损伤．小林国男，葛西猛．编集．外伤外科の实际．东京：医学书院株式会社，1991．246～262．

5．川田忠典．大动脉损伤．救急医学，1992，16:1183．

6．葛西猛．腹部血管损伤．救急医学，1992，16:1294．

7．井口潔，草场昭图说血管外科の临床．东京：南山堂，1985．

8．Millikan JS，Moore EE，Cogbill TH，et al．Inferior vena cava injuriesa continuing challenge．The Journal of Trauma，1983，23:203．

9．Pate JW，Cole FH，Walker WA，et al．Penetrating injuries of the aortic arch and its branches．Ann Thorac Surg，1993，55:586．

10．Mattox KL，Pickard LR，Arthur C，etal．Management of trauma to the thoracic great vessels．In:Nyhus LM，Baker RJ，eds．Mastery of surgery．2nd ed．Vol 2．Boston:Little，Brown and Company，1992，1686～1698．

11．Perry MO．vascular trauma．In:Moore WS，ed．Vascular surgery．3rd ed．Philadelphia:WB Saunders，1991．560～577．

12．Mattox KL．Vascular trauma．In:Haimovic H．eds．Vascular surgery．3rd ed．California:Appleton and Lange，1989．370～384．

13．Mattox KL．Aortic trauma．In:Bergan JJ．Yao JS．eds．Aortic surgery．Philadelphia:WB Saunders，1989．91～110．

第十六章　后天性动-静脉瘘切除术

【概况】

后天性动-静脉瘘的主要病因是外伤和炎症，然而对于它的治疗却较为棘手，经历了长期的探索，这是因为：①大多数后天性动-静脉瘘病程较长，瘘口周围组织炎性粘连致密，很难解剖出瘘近远端的动、静脉，以控制血流。②多种多样的外伤有时可以造成多个瘘。③漫长的病程使瘘口周围侧支循环相当丰富，血管增粗、扩大，手术时极易出血。④不同解剖部位的动-静脉瘘有不同的特点，所以后天性动-静脉瘘外科治疗方法较多，必须根据不同部位及其不同病理类型制定相应的手术方案。

【手术适应证】

各种原因造成的后天性动-静脉瘘。

【手术禁忌证】

1．心、肺、肝、肾、脑等器官功能严重不全，不能耐受手术者。

2．局部存在感染者。

【术前准备】

1．血尿常规，肝、肾、肺功能，心电图和胸片。

2．无创血管检测了解瘘口部位、静脉通畅及动脉供血状况。

3．动脉造影明确瘘口部位、大小及附近侧支循环情况。

4．术前一天清洁皮肤。术前半小时静脉推注抗生素。

【麻醉】

下肢选用连续硬脊膜外阻滞麻醉，上肢选用臂丛神经阻滞麻醉，较为复杂的后天性动-静脉瘘宜全身麻醉。

【体位】

根据不同部位的动-静脉瘘选择合适的体位。一般多用平卧位。

【手术步骤】

1．切口选择　由于后天性动-静脉瘘侧支循环极为丰富，因此，对于肢体部位的动-静脉瘘运用驱血带或气囊止血带十分必要（图 16-1）。切口应根据动脉造影显示的瘘口部位而定。其原则：①以瘘口附近为中心。②充分显露瘘口近远端动、静脉。

2．瘘口定位　震颤最明显的部位即是瘘口。

3．瘘口近远端动、静脉的显露　根据不同部位的动-静脉瘘，原则上必须游离显露瘘口近远端的动、静脉，并用塑料带控制血流（图 16-2）。

4．瘘口处理　后天性动-静脉瘘有各种不同的类型，因此根据瘘口显露的难易以及动、静脉本身在身体各部位的重要程度，瘘口处理有许多不同的方法。

（1）瘘口近端动静脉结扎　在颈部或盆腔的动-静脉瘘，由于显露困难，无法游离瘘口近远端动、静脉时，可将瘘口近端动、静脉分别结扎（图 16-3）。

（2）瘘口近、远端动、静脉结扎（四头结扎）　对非主干血管的动-静脉瘘侧支循环丰富，难以显露瘘口时，可将瘘口近、远端动、静脉一一结扎。结扎时应尽量靠近动-静脉瘘口处，减

少日后复发（图 16-4）。

（3）瘘口切除，动、静脉侧壁缝合修补　在瘘口周围组织相对比较健全，而且动脉或静脉本身明显扩张、口径较大时，可以切开动脉或静脉侧壁，在动脉或静脉腔内用 6-0prolene 缝线，将缺损的瘘口沿长轴方向连续缝合，然后再缝合侧壁切口（图 16-5），或切除瘘口，分别缝合修补动、静脉侧壁（图 16-6）。

（4）瘘口切除，动脉端端吻合，静脉侧壁缝合修补　当瘘口切除后动脉缺损少，缝合无张力时，可将动脉两端修至健康组织水平，用 5-0prolene 线由近端动脉的壁外进针，再从远端动脉壁内出针，连续外翻缝合，至最后两针时，开放远端动脉血流，观察远端动脉回血情况并将残留的血块冲出，再次阻断血流后迅速完成缝合（图 16-7）。然后修整静脉壁上的瘘口，用 5-0prolene 线，沿静脉长轴方向将其连续缝合（图 16-8）。

（5）瘘口切除，动、静脉血管移植　如果动、静脉缺损较长，则可采用自体静脉或人造血管间置移植。具体缝合方法同（4）中的动脉吻合（图 16-9）。

（6）瘘口旷置，动脉血管移植　对于瘘口不易显露，或邻近血管、神经紧密粘连，不能将动-静脉瘘口切除时，可将瘘口的近远端动脉结扎、切断，取合适的自体静脉或人造血管行间置移植，具体方法同（4）中的动脉吻合（图 16-10），此术式操作简单，安全。

【操作中可能发生的意外和错误及其预防】

1. 控制出血　由于动-静脉瘘粘连广泛，血管扩张，在没有很好地控制近、远端动、静脉前，显露瘘口十分危险，因此在瘘口未显露处理前，必须将靠近瘘口的近、远端动、静脉一一控制。另外动-静脉瘘如果在肢体的远端，术中运用驱血带或气囊止血带是控制出血的有效方法之一。

2. 术中瘘口定位　在有多个瘘口时，要正确定位瘘口较为困难，术中必须结合动脉造影片，扪摸震颤最明显的部位即是瘘口。若阻断近端动、静脉仍有充盈或震颤，说明另有血流来源。术中如无法找到主要瘘口位置，可用消毒多普勒超声听诊器检查杂音的部位，对寻找瘘口有很大帮助。

3. 正确选用不同术式　由于后天性动-静脉瘘的术式较多，因此必须正确选用，否则可造成大出血或截肢的严重后果。对于颈部或盆部的动-静脉瘘以及手部或足部多发性细小动静脉瘘，由于远端难以显露，故以动脉结扎术为宜。对肘或膝以下的分支动-静脉瘘，四头结扎术比较合适，疗效也较好。

【术后处理】

1. 密切观察心率、血压、呼吸等生命体征，了解心功能恢复情况。

2. 肢体部位的动-静脉瘘，应注意远端皮色、皮温、动脉搏动和肿胀消退情况；腹部手术则需注意腹部体征。

3. 鼓励患者早期活动。

4. 应用抗生素 2～3 天。

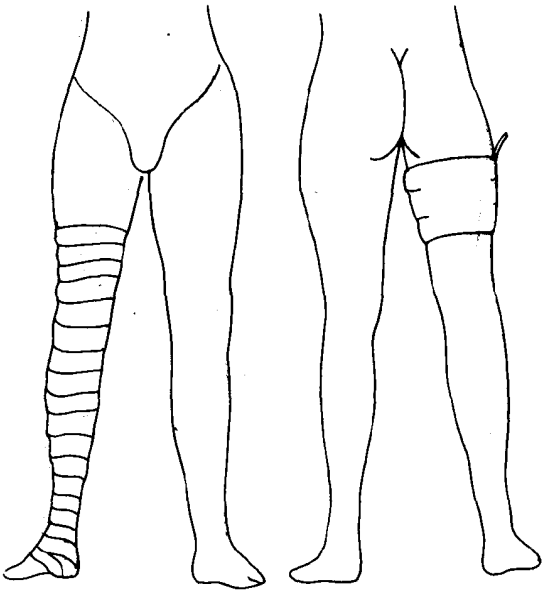

图 16-1 术前用气囊止血带或驱血带驱血

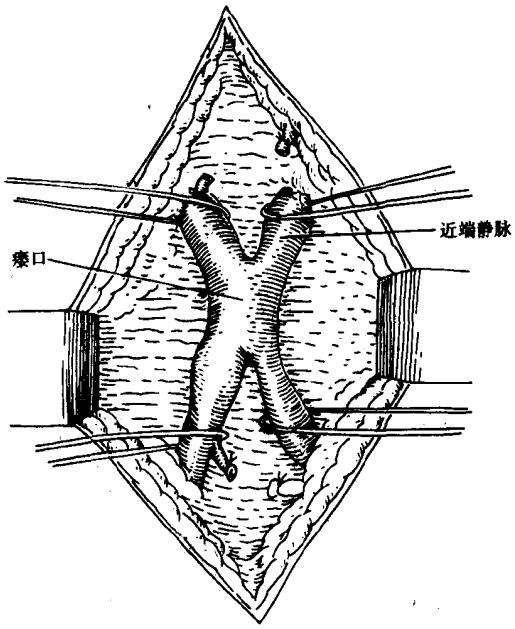

图 16-2 显示瘘口及近远端动、静脉并用塑料带控制血流

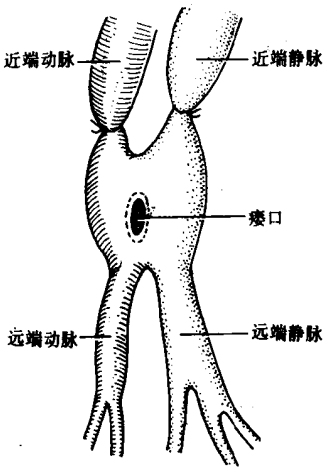

图 16-3　分别结扎瘘口近端动、静脉

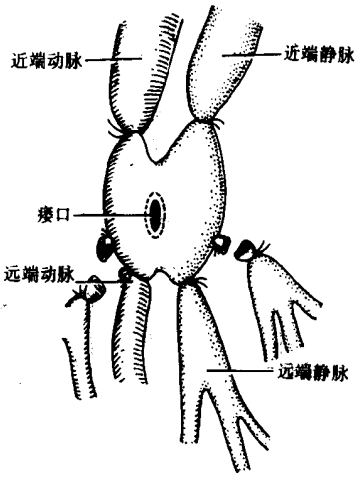

图 16-4　分别结扎近远端动、静脉

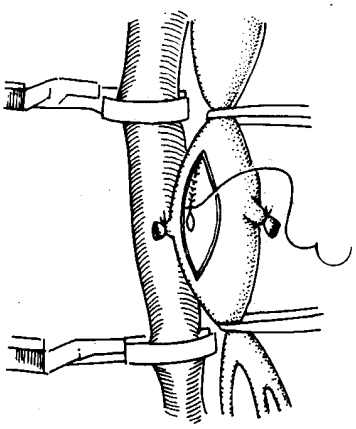

图 16-5　切开静脉侧壁，腔内缝合修补动脉瘘口

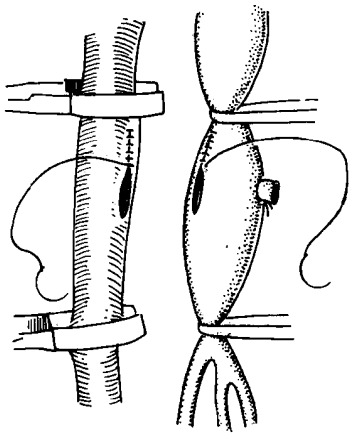

图 16-6　瘘口切除后分别缝合修补动、静脉壁

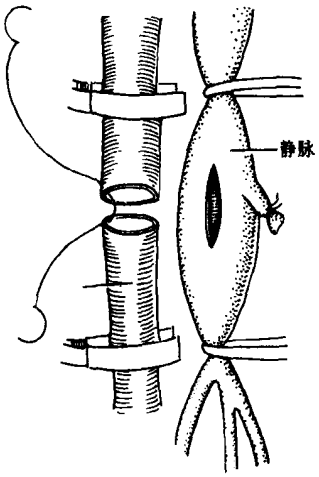

图 16-7 瘘口切除后动脉端端吻合

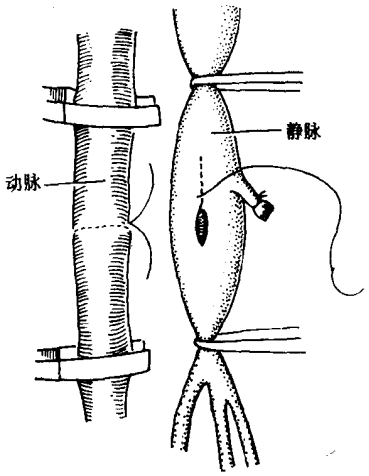

图 16-8 静脉侧壁缝合

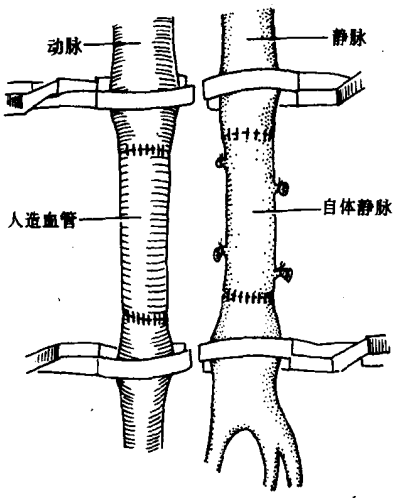

图 16-9 瘘口及部分动、静脉切除，动脉和静脉各用人造血管和自体静脉间置移植

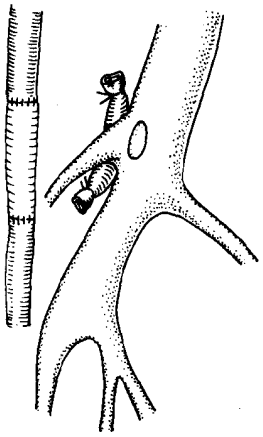

图 16-10 瘘口旷置，动脉用自体静脉或人造血管间置移植

（符伟国）

主要参考文献

1. 施群．后天性动静脉瘘．见：冯友贤，主编．血管外科学．第2版．上海：上海科学技术出版社，1985.456～463.
2. 钱允庆．后天性动静脉瘘．见：兰锡纯．主编．心血管外科学．下册．北京：人民卫生出版社，1984.379～385.
3. Glaser RL, Mckellar D, Sherks. Arteriovenous fistulas after cardiac catheterization. Arch Surg, 1989, 124: 1313.
4. Foley PJ, Allen EV, Janes JM. Surgical treatment of acquired arteriovenous fistulas. Am J Surg, 1956, 91: 611.

第十七章　四肢动脉瘤切除术

四肢动脉瘤在国内并不少见，可分为真性和假性两种，真性动脉瘤往往由动脉硬化、中层囊性变等引起，有时内膜有破裂，而假性动脉瘤则多数由外伤或感染引起，动脉壁全层均已穿破，瘤壁为血流冲击周围纤维组织所构成，故假性动脉瘤实际上是一个与动脉相通的搏动性血肿。四肢动脉瘤可引起残疾，若瘤腔内血栓脱落可致动脉栓塞，导致肢体或指、趾坏疽；近侧的锁骨下动脉瘤破裂，可导致死亡。因此四肢动脉瘤及时、合理的治疗甚为重要。

第一节　锁骨下动脉瘤切除术

【概况】

锁骨下动脉瘤较为少见，约占全身动脉瘤的2%～5%。早在1813年Mayo报道1例胸廓出口综合征所引起的锁骨下动脉瘤。1916年Halsted报告27例因颈肋畸形导致锁骨下动脉瘤，其机制为压迫性动脉狭窄引起近端锁骨下动脉瘤形成。外伤、动脉硬化、感染、胸廓出口综合征等常是致病原因。如果锁骨下动脉瘤是动脉硬化所引起，约30%～50%的病人可合并腹主动脉瘤或髂动脉瘤或其他部位的动脉瘤。锁骨下动脉瘤可有胸、颈、肩等部位疼痛，上肢急性或慢性缺血症状（血栓栓塞），瘤体如压迫颈丛神经则引起上肢痛和神经功能障碍，瘤体压迫气管可引起呼吸困难，栓子进入椎动脉或右侧颈动脉可引起短暂性脑缺血甚至栓塞。

锁骨区搏动性肿块和局部有收缩期血管杂音是本病的临床特征，较易发现，但如位于锁骨下动脉起始端，在锁骨上区无搏动性肿块时，有时会漏诊。彩色超声扫描和动脉造影检查对手术前预测手术难度及了解动脉瘤大小、远端血管有否狭窄闭塞等颇有裨益，动脉造影检查还可与动脉硬化引起的锁骨下动脉、颈总动脉或头臂干伸长、扭曲和轻度扩张等病变相鉴别。

【手术适应证】

锁骨下动脉瘤直径大于3cm者。

【手术禁忌证】

1．近期有心绞痛或心肌梗死病史者。

2．因恶性肿瘤浸润引起者。

3．存在严重的全身感染（应控制感染后再酌情考虑手术治疗）。

【术前准备】

1．术前给予抗生素2天。

2．胸部、腋窝区备皮。

3．备血1 000～2 000ml。

【麻醉】

气管插管全身麻醉。

【体位】

平卧位，肩部垫高，患侧上肢外展。

【手术步骤】

1．切口　动脉瘤较大，位置在近侧端时取正中劈开胸骨至第3或第4肋间横断切口，显露

良好，如动脉瘤较小取锁骨上或锁骨下切口，必要时切断锁骨（图 17-1）。

2．切开皮肤和皮下组织，横行分离胸大肌，并可沿喙突切断胸小肌，正中劈开胸骨至第 3 或第 4 肋间后，分离动脉瘤近端的锁骨下动脉，再分离远端动脉。瘤体较大时，应同时将锁骨下动脉的分支胸廓内动脉、甲状颈干、肋颈干、肩胛背动脉等（图 17-2），同时游离控制，用阻断钳阻断锁骨下动脉近、远端后，切开瘤壁，清除瘤内容物，缝扎腔内分支开口，然后取自体大隐静脉与锁骨下动脉近、远端做端端吻合术（图 17-3），锁骨下动脉的分支可予结扎。如大隐静脉口径不匹配，也可取聚四氟乙烯人造血管做移植术。

对于粘连紧密的动脉瘤或巨大锁骨下假性动脉瘤，可不游离动脉瘤和锁骨下动脉的分支，做锁骨下动脉近、远端结扎或切断，将动脉瘤旷置，然后取大隐静脉或聚四氟乙烯人造血管做锁骨下动脉近、远端端侧吻合或端端吻合（图 17-4）。缝合切口前在手术野放置引流。

对于锁骨下动脉假性动脉瘤可做破口修补术，控制远、近端锁骨下动脉后，切开瘤壁，自瘤腔内缝合破口（图 17-5），修补毕，可将瘤壁重叠缝合加固修补处，并消除死腔（图 17-6）。如瘤腔巨大，有时出血较多，不宜行修补术，不得不行近端锁骨下动脉结扎术。

【操作中可能发生的意外和错误及其预防】

由于瘤体过大或术中出血过多，不得不结扎锁骨下动脉近、远端，将动脉瘤旷置，一部分病人有发生手部坏疽的可能，因此，一般不宜轻率结扎锁骨下动脉，最好在术前做动脉造影，了解上肢侧支循环情况，只有在万不得已时才做锁骨下动脉结扎、动脉瘤旷置术。

【术后处理】

1．应用广谱抗生素 3～5 天。

2．引流管接负压瓶持续吸引 2～3 天。

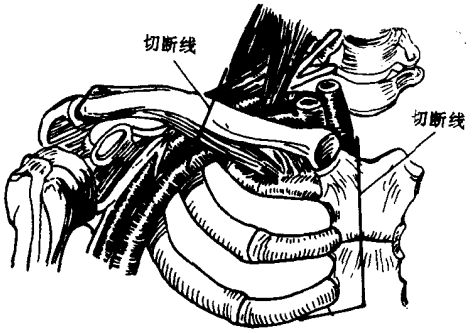

图 17-1　锁骨下动脉瘤切除术切口：经切断锁骨或劈开胸骨

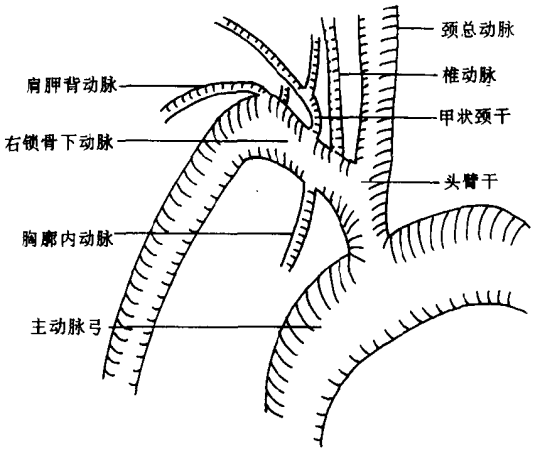

图 17-2　锁骨下动脉的分支

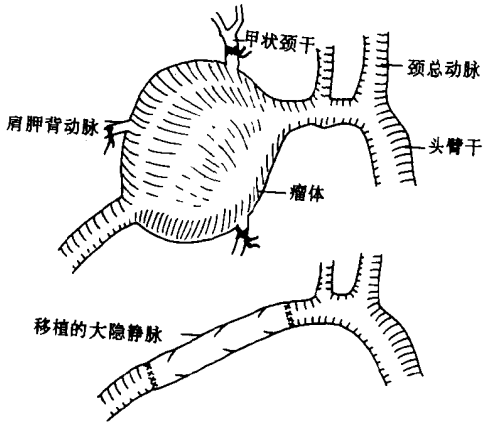

图 17-3　锁骨下动脉瘤切除自体大隐静脉移植术

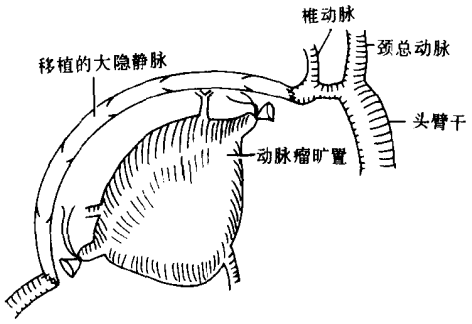

图 17-4 锁骨下动脉瘤旷置自体大隐静脉移植术

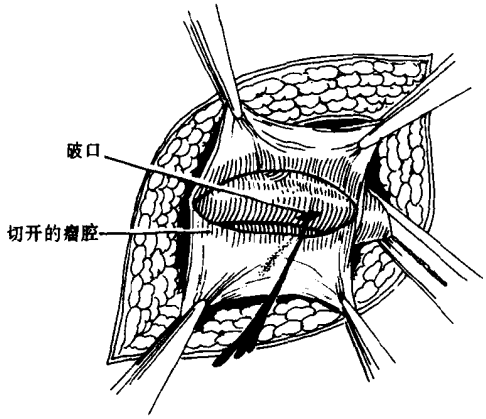

图 17-5 锁骨下假性动脉瘤可控制远近端动脉后，打开瘤腔，自腔内缝合破口

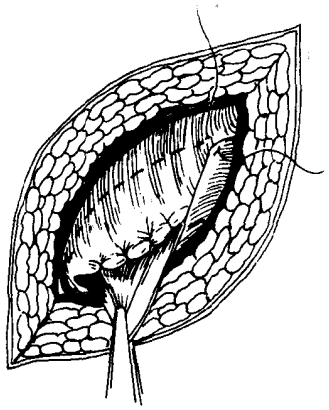

图 17-6 瘤壁重叠缝合加固修补处，并消除死腔

（叶建荣）

第二节 肱动脉瘤切除术

【概况】

肱动脉瘤绝大多数为损伤性假性动脉瘤，动脉硬化性较少见。一般均可在上臂扪及搏动性肿块，肿块部有时可听及吹风样血管杂音，部位较表浅，诊断较容易，少数病人可有正中神经压迫症状或远端动脉栓塞，可引起上肢麻木、疼痛。有经验的血管外科医师不做任何特殊检查即可明确诊断，绝大多数预后良好。

【手术适应证】

直径在 2cm 以上的肱动脉瘤。

【手术禁忌证】

局部及全身如存在严重感染，应控制感染后再手术。

【术前准备】

1. 上臂及腋窝区皮肤准备。

2. 如桡动脉无搏动，则需行术前动脉造影，以了解远端动脉闭塞情况。

【麻醉】

臂丛麻醉。

【体位】

平卧位，患肢外展。

【手术步骤】

1. 切口　上臂内侧沿肱二头肌与肱动脉平行方向做一纵切口（图 17-7）。

2. 手术方式　切开皮肤、皮下组织，在肱二头肌后侧肌间隙显露肱动脉近端和远端，在游离动脉时需同时将正中神经和肱静脉游离、牵开，避免损伤（图 17-8）。

（1）破口修补术　显露动脉瘤，如证实为假性肱动脉瘤，可控制肱动脉远、近端，切开瘤壁，在瘤腔内修补肱动脉破口（图 17-9），一般采用 5-0 涤纶线或 5-0 尼龙线缝合破口，间断缝合 1～2 针即可，缝合毕，松开肱动脉阻断钳，注意观察远端肱动脉搏动是否良好。剪除大部分瘤壁，近破口处瘤壁可保留一部分，放置“T”管接负压吸引，缝合切口。

（2）肱动脉瘤切除，肱动脉远、近端对端吻合术　肱动脉瘤如较小，切除动脉瘤后，将远、近端肱动脉稍做延伸游离，可直接做肱动脉远、近端对端吻合（图 17-10），如存在张力，则应做自体静脉移植术。

（3）肱动脉瘤切除，自体静脉移植术　假性动脉瘤经修补后产生肱动脉狭窄或闭塞，或肱动脉远、近端对端吻合存在明显张力，或动脉瘤本身较大，则应行自体静脉间置移植术（图 17-11）。静脉可取自附近的头静脉或贵要静脉，也可取自下肢的大隐静脉。吻合采取端端吻合法，用 5-0 涤纶线做连续缝合。

【操作中可能发生的意外和错误及其预防】

如瘤腔较大，可不必勉强分离整个瘤体，以免损伤正中神经和肱静脉，分离瘤体前壁后，控制肱动脉远、近端，则可切开瘤壁自腔内修补，最后剪去瘤体前壁，后壁可不予切除。

【术后处理】

1. 注意桡、尺动脉搏动情况。

2. 应用广谱抗生素 3 天。

3. “T”管接负压瓶，吸引持续 2～3 天。

图 17-7　肱动脉瘤切除术切口

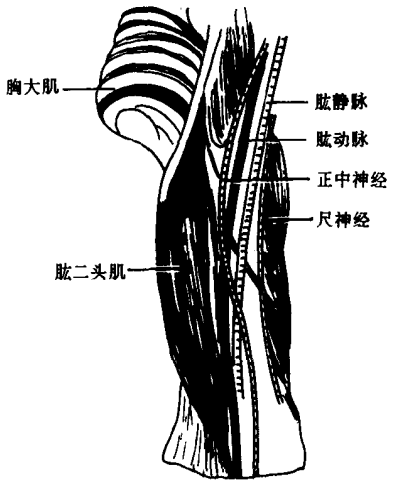

图 17-8　在游离肱动脉时应注意避免损伤伴行的正中神经和肱静脉

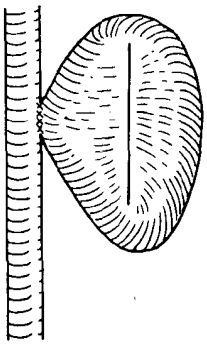

图 17-9 假性肱动脉瘤，可切开瘤壁，在腔内修补肱动脉破口

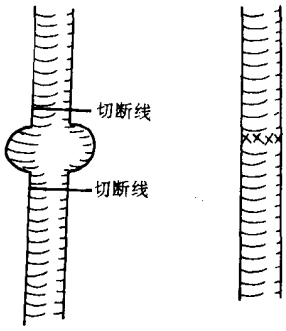

图 17-10 肱动脉瘤如较小，切除动脉瘤后可直接作肱动脉远、近端对端吻合

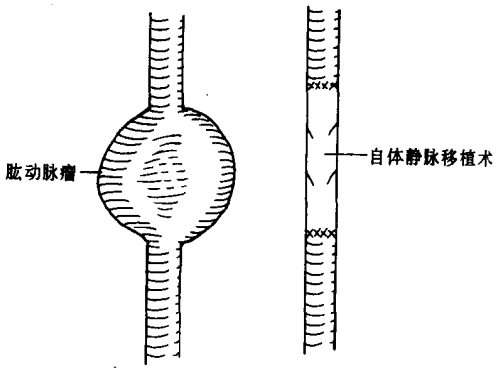

图 17-11 肱动脉瘤切除术后作自体静脉间置移植术

（叶建荣）

第三节 股动脉瘤切除术

【概况】

股动脉瘤在国内占周围动脉瘤的首位，上海医科大学附属中山医院 118 例周围动脉瘤（不包括腹主动脉瘤）中有 40 例股动脉瘤，占 34%，40 例股动脉瘤的病因为外伤性 14 例，动脉硬化性 10 例，感染性 6 例，中层囊性变 3 例，白塞氏综合征 1 例，医源性 4 例，原因不明 2 例。由于外伤性病例较多，故使其发病率位于四肢动脉瘤的首位。股动脉在腹股沟区较表浅，易受外伤，绝大多数为穿透伤。随股动脉穿刺造影和扩张术以及腹主动脉-股动脉搭桥手术的大量开展，医源性假性动脉瘤亦有增多趋势。

股动脉瘤的主要症状是在股三角区出现膨胀、搏动性肿块，有时可听到收缩期杂音。压迫近端股总动脉，肿块缩小，搏动消失或明显减弱。感染性股动脉瘤有体温升高，可达 39～40℃。根据 B 型超声波检查即可做出诊断，部分病例应采用 CT 检查及动脉造影检查，以了解远端输出道动脉有无闭塞和狭窄以及瘤体范围，还应注意其他部位有无动脉瘤。股动脉瘤破裂者极少，但其主要危害是瘤腔内血栓脱落进入远端胭动脉及其分支，造成动脉栓塞。

【手术适应证】

经确诊的股动脉瘤。

【手术禁忌证】

1．局部及全身如存在严重感染，应暂缓手术，在适当控制感染后再酌情考虑手术治疗。

2．近期有心绞痛或心肌梗死病史者。

3．全身多发性动脉瘤，兼有广泛性动脉粥样硬化者。

【术前准备】

1．术前摄胸片、心电图、肾功能等检查，了解心、肺、肾的情况。

2．感染性股动脉瘤，术前1～2周应用广谱抗生素控制感染。

3．必要时做动脉造影，以了解其他部位有无动脉瘤存在，动脉硬化性股动脉瘤患者有时可合并对侧股动脉瘤或腹主动脉瘤。

4．腹股沟部、会阴及下肢皮肤准备。

5．备血400ml。

【麻醉】

连续硬脊膜外麻醉。

【体位】

平卧位。

【手术步骤】

1．切口　在股动脉走行的表面做一腹股沟区垂直切口，越过瘤体，至大腿中、下段。如瘤体位置较高，则切口应自髂前上棘与耻骨结节的中点，向下延至大腿部，首先游离髂外动脉（图17-12）。

2．手术方式

（1）破口修补术　如术前造影确诊为假性动脉瘤，可先显露动脉瘤近端的髂外动脉或股总动脉，然后显露动脉瘤远端的股动脉，控制假性动脉瘤的近、远端，切开瘤前壁，清除瘤腔内血凝块，在瘤腔内用5-0涤纶线或Goretex缝线做破口修补，一般采用间断缝合，约修补2～3针即可（图17-13），缝毕后，松开阻断钳，如远端股动脉已恢复搏动，即手术已告完成，剪除部分瘤壁，瘤腔内放置“T”管接负压持续吸引，缝合创口。

（2）动脉瘤切除自体大隐静脉或聚四氟乙烯人造血管移植术　先显露动脉瘤近端的髂外动脉或股总动脉，然后显露远端股动脉，如瘤体较小，可游离股动脉瘤的全部。钳夹髂外动脉或股总动脉近端以及股动脉远端，将股动脉瘤切除；如瘤体较大，则游离股动脉瘤的前侧壁，阻断远近端，将股动脉瘤壁切开，然后间置移植一段倒置的大隐静脉或聚四氟乙烯人造血管（图17-14）。

如股动脉瘤同时累及股浅动脉和股深动脉，应在动脉瘤切除后，做股总动脉和股浅动脉的大隐静脉间置移植术，再将股深动脉断端缝接在大隐静脉上（图17-15）。

【操作中可能发生的意外和错误及其预防】

1．假性动脉瘤的瘤体不必完全游离，可游离1/2或2/3左右，后壁游离往往会损伤股神经及股静脉，残留一部分瘤壁，不会影响愈合。

2．在做破口修补术时，应注意修补后远端动脉是否搏动正常，如远端动脉无搏动，应做大隐静脉或聚四氟乙烯人造血管搭桥手术。

【术后处理】

1．密切注意足背及胫后动脉搏动情况。

2．应用广谱抗生素2～3天。如为感染性股动脉瘤，则应较长期应用。

3．用低分子右旋糖酐500ml/d加丹参注射液20ml静脉点滴3～5天。

4．服用肠溶阿斯匹林0.3g，1次/d，连续3月。

5．术后3～7天可下床活动。

图 17-12 股动脉瘤切除术切口

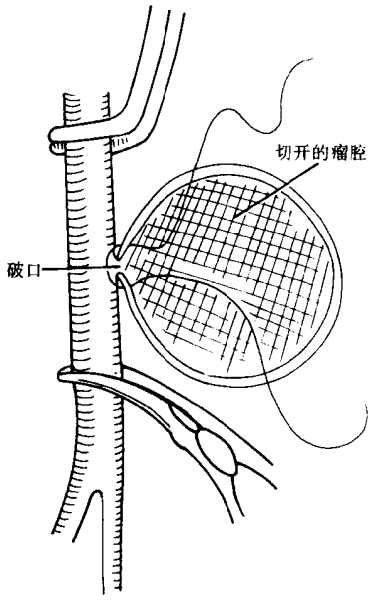

图 17-13 假性股动脉瘤破口修补术

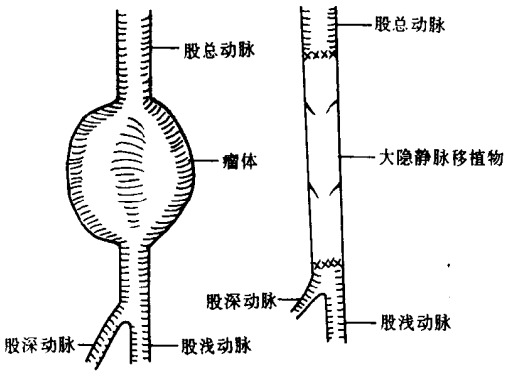

图 17-14 股总动脉瘤切除自体倒置大隐静脉移植术

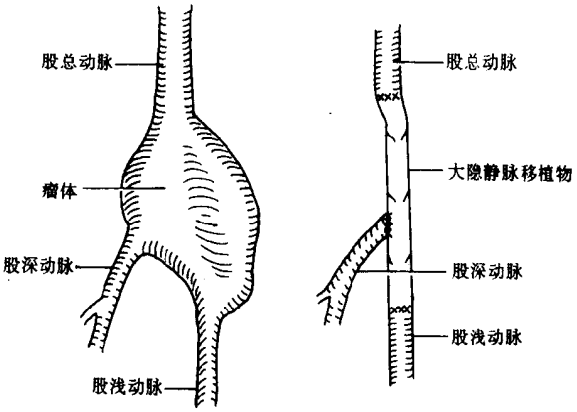

图 17-15 累及股深动脉的股动脉瘤：在瘤切除大隐静脉间置移植术同时将股深动脉与大隐静脉作端侧吻合

（叶建荣）

第四节　腘动脉瘤切除术

【概况】

腘动脉瘤在国内占四肢动脉瘤的第二位，上海医科大学附属中山医院118例周围动脉瘤中有10例腘动脉瘤，但在国外，腘动脉瘤在周围动脉瘤中占首位，甚至有报道占总数的70%，早在1953年Gifford等曾有腘动脉瘤100例的报道，是关于腘动脉瘤最早的大宗病例报告。腘动脉瘤较小时，可无任何症状。多数病人可出现远端动脉栓塞或压迫腘静脉致小腿肿胀、浅静脉曲张等。腘动脉瘤位于腘窝区，有时体格检查可能被忽略，病人应在膝关节松弛时接受检查。超声扫描是一种最简单的无损伤性诊断方法。动脉造影可发现其他部位（腹主动脉、髂总动脉）动脉瘤以及远端动脉闭塞。

【手术适应证】

一旦诊断明确，均应手术治疗。

【手术禁忌证】

1．全身多发性动脉瘤，兼有广泛性动脉粥样硬化者。

2．局部及全身如存在严重感染，应暂缓手术。

3．严重心、肺、肾功能障碍者。

【术前准备】

1．必要时做动脉造影或超声扫描，了解远端动脉通畅情况。

2．下肢皮肤准备。

3．备血400ml。

【麻醉】

连续硬脊膜外麻醉。

【体位】

取侧卧位。

【手术步骤】

1．切口　取大腿中下1/3至小腿部的后侧正中切口或“S”形切口（图17-16）。

2．手术方式　切开皮肤、皮下组织和腘筋膜，向内侧拉开半腱肌、半膜肌内侧头，向外侧拉开股二头肌、腓肠肌外侧头和比目鱼肌，显露股动脉远端，然后通过膝下切口显露腘动脉远端，需倍加小心，勿损伤毗邻的腘静脉和胫神经。切取一段大隐静脉，倒置后间置移植于股动脉和腘动脉之间，将瘤体远、近端动脉结扎，没有必要试图做腘动脉瘤完整切除，否则会损伤腘静脉（图17-17），如腘动脉瘤很小，直径仅3～4cm，则也可试行做动脉瘤完整切除（图17-18）。

【操作中可能发生的意外和错误及其预防】

1．如采用膝关节后侧切口，常需做不必要的广泛分离，易损伤静脉和神经，故一般不采用后侧切口。

2．术中应给予肝素化，预防远端动脉血栓形成和动脉栓塞。

3．膝关节以下血管移植尽可能采用自体大隐静脉，4年通畅率高达82%，而人造血管远期通畅率仅50%左右。

【术后处理】

1．密切注意足背及胫后动脉搏动情况。

2．应用广谱抗生素3～5天。

3．服用肠溶阿斯匹林0.3g，1次/d，连续3月。

4．术后3～7天可下床活动。

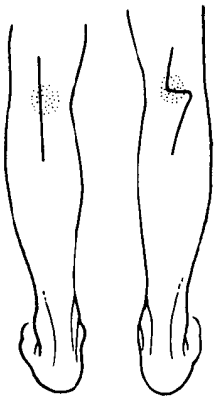

图 17-16 腘动脉瘤切除术切口

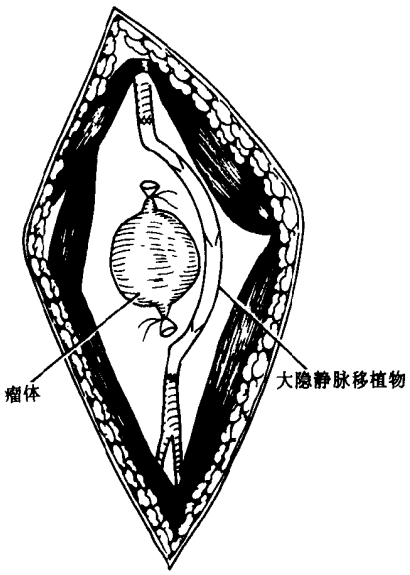

图 17-17 腘动脉瘤旷置切除术

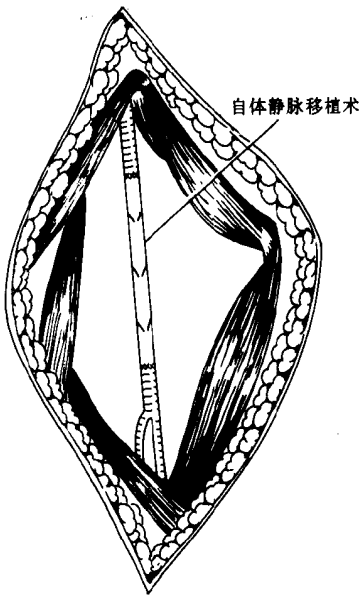

图 17-18 腘动脉瘤切除自体静脉移植术

（叶建荣）

主要参考文献

1. 叶建荣，童一砂，符伟国，等.118例周围动脉瘤外科治疗经验．医师进修杂志，1992，11：21.
2. 叶建荣，童一砂，符伟国．创伤性假性动脉瘤外科治疗探讨（附57例报告）．中华创伤外科杂志，1992，8：209.
3. 钱允庆，林擎天．周围和内脏动脉瘤．见：兰锡纯．主编．心脏血管外科学．下册．北京：人民卫生出版社，1989.184～201.
4. 叶建荣，李建明，施群．周围动脉瘤82例分析．中华外科杂志，1988，26：494.
5. 叶建荣，符伟国，王玉琦，等．股动脉瘤切除术39例报告．上海医学，1992，15：187.
6. Bergan JJ, Bellen BV. Peripheral, aneurysms. In: Nora PF. eds. Operative surgery principles and techniques. 2ed. Philadlphia: Saunders Company, 1980. 757～762.
7. Clagett GP. Upper extremity aneurysms. In: Rutherford RB. eds. Vascular surgery. 4ed. Philadlphia: Saunders Company, 1995. 1112～1123.
8. Evans WE, Steele G. Peripheral artery aneurysms. In: Rutherford RB. eds. Vascular surgery. Philadlphia: Saunders Company, 1977. 687～694.
9. Curiel K, Shortell CK. Popliteal and femoral aneurysms. In: Rutherford RB. eds. Vascular Surgery. 4ed. Philadlphia: Saunders Company, 1995. 1103～1112.

第十八章　门体分流术

第一节　概　　述

门体分流术是食管胃底静脉曲张出血有效和确切的治疗方法。手术方法很多，但却没有一种分流术能适合所有的病人。因此，临床医生应熟悉各种分流术引起的血液动力学变化，考虑应该用哪一种分流术。门体分流术分为三类：①非选择性分流术，即使整个肝门静脉系统减压，将全部或相当部分肝门静脉血转离肝脏。这类手术包括门腔端侧和侧侧分流术，传统脾肾静脉分流术，肠腔侧侧或架桥分流术等；②选择性分流术，即选择性地降低食管胃底区静脉压力，维持肠系膜上静脉和肝门静脉的高压状态，以保持肝脏的肝门静脉血灌注，这类手术以远端脾肾分流术和胃冠状静脉腔静脉分流术为代表；③部分分流术，即部分肝门静脉系统血液分流至体循环，这类手术包括限制性门腔侧侧分流术和小口径肠腔架桥分流等。传统的脾肾分流术曾被认为是部分性分流术，但不少资料分析表明，吻合口小者易发生血栓形成，吻合口大者可能发展为完全性分流。

选择合理的分流术式，对提高手术效果至关重要。由于选择性远端脾肾分流术后，随着时间的推移，高压的肠系膜上静脉肝门静脉区域与低压的胃脾区建立新的侧支，因此对此手术是否具有理论上的优点仍有争论。但在美国依然被广泛认为，选择性远端脾肾脾分流术作为择期手术，对大多数病人是可取的，因为至少能保持部分肝门静脉血液灌注，术后脑病率相对低于各种非选择性分流术。在国内，选择性远端脾肾分流术尚未被广泛应用。总之，应该用哪一种分流术，应根据门脉高压的病因、病人年龄、全身状况、肝功能分级、肝门静脉系统解剖以及肝-肝门静脉血液动力学和肝动脉血流代偿等诸多因素综合考虑，选择最合理的分流术。

【手术适应证】

门体静脉分流的基本适应证是：肝门静脉高压食管胃底静脉曲张破裂出血或曾有出血史者，肝门静脉高压胃病变（portal hypertensive gastropathy）并发出血者，也可行分流术治疗。病人应具备以下条件：心、肺和肾等重要器官无严重疾病；肝功能分级属Ⅰ和Ⅱ级（相当于 Child A 级和 B 级），具体指标为，血清白蛋白 30g/L（3g%）以上，血清胆红质低于 20μmol/L（1mg%），凝血酶原时间为正常值的 60%以上，转氨酶（SGPT）不超过 40U/ml。临床上巩膜无黄疸、无腹水或经治疗很快消失并维持稳定者。

【手术禁忌证】

除拟行分流的静脉口径太小外，静脉炎症粘连或管壁明显厚薄不均匀等，都不适于分流术。

【术前准备】

肝门静脉高压绝大多数为肝硬化引起，肝代偿能力较差，手术风险较大，应做好充分的术前准备以达到上述条件。

1．保护肝脏和全身支持治疗

（1）营养支持　饮食含高热量高蛋白低脂肪以及富有多种维生素。倘若另外采用静脉营养治疗，应给予含高支链氨基酸溶液。

（2）纠正贫血和低蛋白血症　适量注输新鲜全血、血浆或白蛋白溶液。

（3）凝血机制欠佳　应输鲜血、凝血酶原复合物或血小板，并注射维生素 K。

(4) 纠正水电解质紊乱，尤其是使用利尿剂期间易发生低钠和低钾。

(5) 肠道准备 术前二天口服抗生素、导泻剂并予灌肠，以抑制肠道内细菌和清除肠内有害物质。

(6) 预防性抗生素 术前一天和手术中静脉注射广谱抗生素。

(7) 术前置鼻胃管，备血 1 000ml。

2. 肝血液动力学检查 采用间接肝门静脉造影或 Doppler 超声为主的影象学检测，有助于确定肝门静脉高压阻塞部位，推测病因，了解肝门静脉干支口径大小和通畅程度，肝脏灌注的好坏，侧支大小和方向以及肝动脉血流代偿状态等肝脏血液动力学资料，对选择手术方法有一定指导意义。

【麻醉】

麻醉要求既要有效镇痛和腹肌松弛，又要对肝脏损害最少。常用为连续硬脊膜外麻醉和气管插管静脉复合全身麻醉，后者镇痛和肌肉松弛效果更满意，并能保证充分供氧。若采用硬脊膜外麻醉，为减轻术中对内脏牵拉所引起的疼痛和恶心反应，可在后腹膜有关大血管周围和系膜根部注射 0.5% 利多卡因。生命体征监护内容应包括中心静脉压测定、桡动脉穿刺插管和留置导尿管。

【手术步骤】

1. 切口 常用切口为上腹部纵切口和肋缘下弧形切口，根据不同手术要求作出选择。肋缘下切口向内可超越中线，向外侧可扩展至腋前线，以满足巨脾切除、脾肾静脉分流和门腔静脉吻合的需要。倘若门腔分流与脾切除同时进行，可采用肋缘下切口，向对侧延伸呈人字形切口。对于探查时取纵切口者，必要时加做横切口（图 18-1）。应用特制的铰车式肋弓牵开器，可将肋弓上提约 3～5cm，扩大上腹深部手术野，增加操作空间（图 18-2）。

2. 腹腔探查和门静脉测压

(1) 腹腔探查 了解肝脏病变的性质、程度、有无新生物，脾脏大小和粘连，胃冠状静脉侧支多少和范围。对肝十二指肠韧带后部触诊，估计肝门静脉是否闭塞。此外，检查有否胃十二指肠消化性溃疡。根据术前估计和术中发现，确定分流手术方法。

(2) 肝门静脉测压 经胃网膜右静脉插入一外径约 2mm 软塑胶管或硅胶管，深约 3～5cm，连接三通接头（图 18-3）接于有压力传感器的生理记录仪或水柱玻璃管，零点定于肝十二指肠韧带后缘或腋中线，测压后接输液管，缓慢滴入等渗盐水以防导管堵塞，分流完成后重复测压。

【操作中可能发生的意外和错误及其预防】

1. 出血

(1) 腹内脏静脉因肝门静脉高压而扩张，网膜和系膜组织水肿肥厚，分离时易酿成出血，止血应结扎或缝扎。

(2) 分离血管不慎损伤出血，切忌盲目钳夹，以免裂口扩大，出血更多，应压迫裂口，在良好显露下，确切地予以缝合。

(3) 肝门静脉、脾静脉和肠系膜上静脉干上的小分支管壁很薄，钳夹切断后结扎，稍有不慎，易撕破血管，最好采取分离、引线、结扎、切断的顺序。

(4) 血管吻合后局部出血，常是线脚撕脱或缝针间距过稀又未抽紧的结果，应重新阻断血流，确认出血所在，加以修补。为此，血管吻合的两角固定距与管壁边缘距以 1.2～1.5mm 为宜，每缝一针，轻轻抽紧。

2. 淋巴瘘 肝门静脉、脾静脉、肠系膜上静脉周围以及系膜和后腹膜，常可见许多壁薄而透亮，粗约 1～2mm 左右的淋巴管，在解剖分离过程中应予结扎，以免引起淋巴瘘，它是造成手术后腹水形成的原因之一。

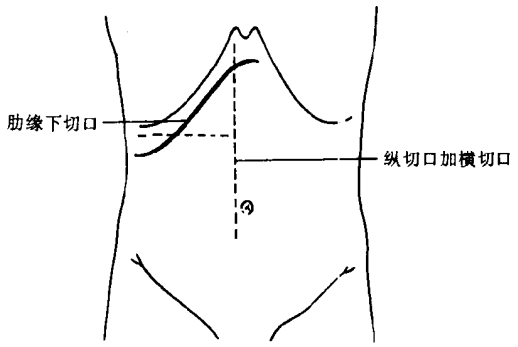

图 18-1 门腔静脉分流术切口

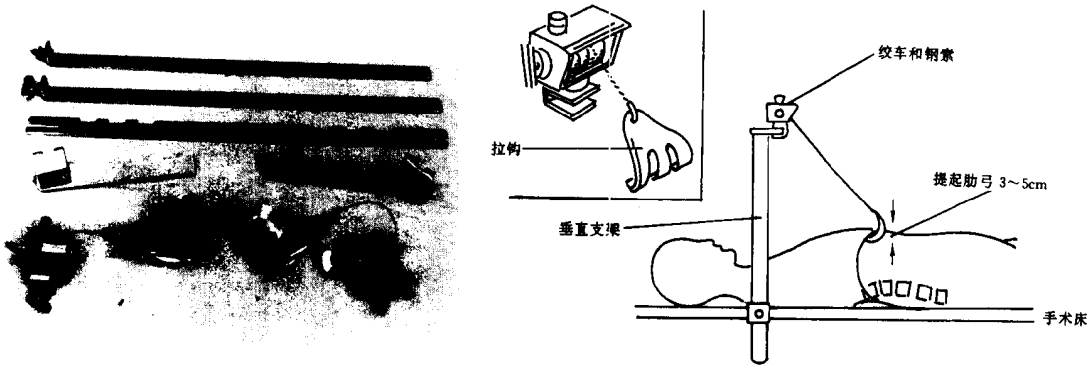

图 18-2 绞车式肋弓牵开器应用示意图

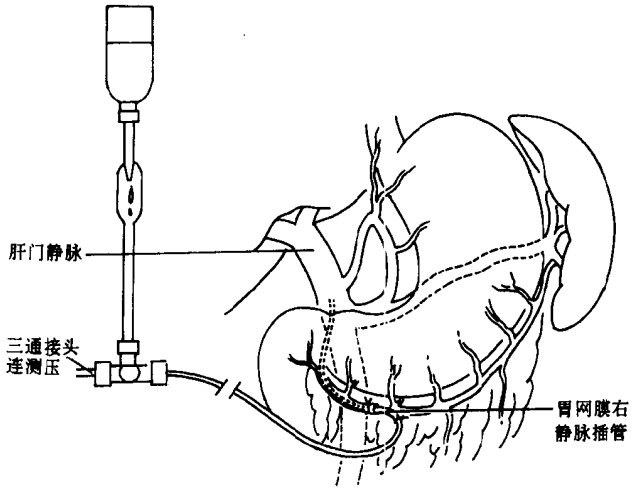

图 18-3 肝门静脉测压示意图

3．分流口失效

（1）倘若静脉端侧吻合的端向血管过长、过短以及侧向血管开口太小，可分别造成吻合后端向血管下垂扭曲、吻合口牵伸过度以及吻合口狭窄，最终导致分流口血流不畅而失效。因此要求：①游离血管长度适中；②侧向血管的开孔应成椭圆形，其长径宜与端向血管口径相同或稍大。

（2）吻合时血流阻断时间太长，有可能发生血栓形成。应分别在吻合口后壁缝合后和前壁缝合完成前，开放阻断钳以证实血流通畅。倘若证实有血栓形成，可将吻合口近侧静脉切开取栓。

【术后处理】

绝大多数肝门静脉高压为肝硬变所致，往往存在不同程度的肝功能损害，更因较大手术创伤，易引起涉及肾、肺、心、脑以及胃等一系列病理生理改变，手术并发症较多，应加强监护和术后处理。

1．密切观察生命体征，充分供氧和协助排痰。

2．纠正水电解质和酸碱紊乱，对应用利尿剂者更要注意低钾和防止过分低钠。

3．颈内或锁骨下静脉插管输液。输注适量高渗葡萄糖和B族维生素以保护肝脏；作为营养支持，可给予高支链氨基酸溶液和适量长链（或中链）脂肪乳剂混合液。

4．补充足够的人体白蛋白和血浆以纠正低蛋白血症。

5．应用全身性抗生素预防感染。

6．静脉滴注雷尼替叮等降低胃酸的药物。

7．对无消化性溃疡病人，为减轻手术后的反应和肝细胞损害，可短期给予糖皮质酮，如手术后2～3天给氢化可的松200mg/d，以后50mg/d约3天，再以强的松5mg，3次/d，口服，维持一周。

8．胃肠减压管放置二天。可进食时，蛋白质从少量开始，逐渐增加摄入量。

（陈治平）

第二节　门腔静脉分流术

门腔静脉分流术（下称门腔分流术）分门腔端侧分流（PCS-ES）和门腔侧侧分流（PCS-SS）两种。由于吻合口径大，减压作用明显，止血效果好，再出血率约5%，但术后脑病发生率高达30%～40%。因此人们探索控制PCS-SS分流口大小，以求既有减压作用，又保持相当的向肝血流的分流方法，应用直径8mm膨化聚四氟乙烯血管（goretex），间置于门腔静脉之间，可保持约70%门脉血流入肝脏，术后脑病率低于10%。据称，这种人造血管内壁十分光滑，分流口虽较小，但门腔静脉间的压力梯度较大，血流速度快，不易形成血栓（Sarfeh，1986）。国内有采用8～12mm口径的侧侧吻合，并同时做脾切除术，也取得相似效果。为避免远期分流口自行扩大，分流量过多而增加脑病率，在吻合口上安置内径10mm的限制环，取得很好效果（王宇，1992）。

一、门腔端侧分流术

【手术适应证】

肝内阻塞型门脉高压并发食管胃底静脉曲张出血或曾有出血；脾切除或脾肾分流术后再出血；门脉高压性胃病变引起的出血；肝静脉闭塞综合征（Budd-Chiari综合征）而下腔静脉通畅

者。

【手术禁忌证】

肝门静脉有血栓形成等管腔不通畅因素；肝门静脉高压伴有明显腹水；内脏侧门脉压力（SOPP）小于肝侧门脉压力（HOPP）或血管造影显示完全性逆肝血流者。

【体位】

仰卧，右臂外展，右腰背部垫高，使躯体斜向左侧约 20°。

【手术步骤】

1．切口　以右肋缘下切口为首选，向内可越过中线，向外至腋前线。

2．游离肝门静脉

（1）显露肝十二指肠韧带　以大弯拉钩将胆囊和肝下缘向上牵开，胃十二指肠牵向下，充分显露肝十二指肠韧带（图 18-4）。

（2）十二指肠降部外侧腹膜切开（Kocher 切线）在腹膜后疏松组织中分离，上至肝十二指肠韧带下缘，下达降部和水平部交界处，将十二指肠向前内方翻起，显露胰头后部、胆总管下部和下腔静脉（图 18-5）。

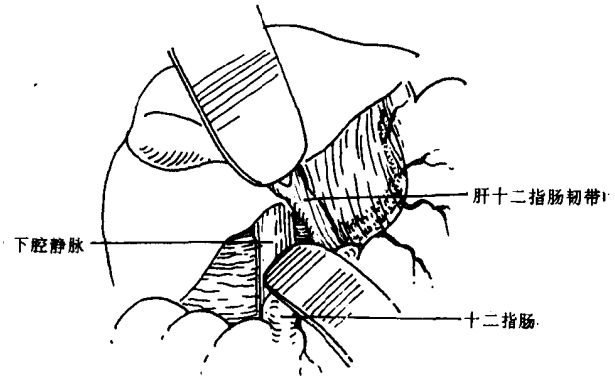

图 18-4　显示肝十二指肠韧带

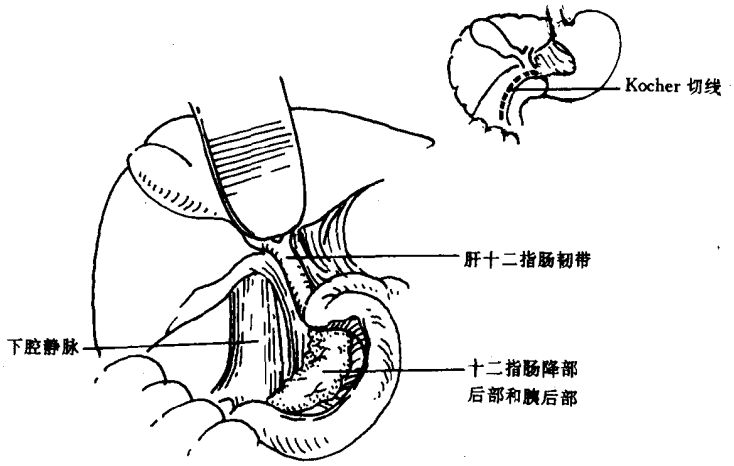

图 18-5　经十二指肠降部外侧腹膜切开（Kocher 切线）显示十二指肠降部和胰腺头部后方的下腔静脉

(3) 显露肝门静脉 肝十二指肠韧带外侧缘偏后切开腹膜，在胆总管后方以钝性和锐性交替分离，确认肝门静脉前壁和外侧缘。游离胆总管，以细橡胶带绕过，向前内方牵开以显示肝门静脉（图 18-6）。

(4) 切开肝门静脉鞘 在鞘内解剖以显露肝门静脉后壁和内侧壁，上达肝门静脉分叉，下抵十二指肠降部后方的胰头后部，以直角钳由静脉内侧，经后方向外分离，引过一细橡胶带（图 18-7）作牵引用。在解剖过程中遇肝门静脉内侧冠状静脉支时，可将胆总管和肝门静脉分别向内和向外牵开，充分显示此分支，引线予以结扎，在两结扎线间切断（图 18-8）。

3. 游离下腔静脉

(1) 十二指肠第二段向前内方牵开，显示后方的下腔静脉，提起下腔静脉前壁的血管鞘予以切开（图 18-9），向上至肝下，向下达右肾静脉水平。沿血管鞘钝性分离左右侧壁，游离下腔静脉周径的-2/3，长约 5cm。若向上分离下腔静脉过程中遇到来自肝的小静脉，应仔细结扎切断。

(2) 肝尾叶过于肥大有碍下腔静脉显露（图 18-10），可做褥式缝合数针，楔形切除肥大的尾叶（图 18-11）。

4. 肝门静脉端与腔静脉侧吻合

(1) 在肝门处肝门静脉分叉下方结扎肝门静脉，或为保留足够长度的肝门静脉，也可分别结扎肝门静脉左右支。肝门静脉安置（Blalock “L” 形钳，在上述结扎线以下约 0.5cm 处切断肝门静脉，残端加以缝扎（图 18-12）。

(2) 下腔静脉置 Satinsky 心耳钳，阻断部分管腔。将肝门静脉端与它凑合，以便确认吻合后不会有明显张力。用弯形血管剪在下腔静脉前壁剪去一狭窄长条管壁，形成一个较肝门静脉管腔略大的椭圆形孔（图 18-13），长径与短径之比约 2∶1，过分近圆形的开口，会造成后壁缝合困难。反之，口径过小，会造成吻合口狭窄。作者应用自制的血管侧壁打孔器（图 18-14），所打孔的长径和短径，比用剪刀更确切（图 18-15）。

(3) 将肝门静脉端向下腔静脉靠拢，用 2 根搽石腊油的 5-0（或 6-0）涤纶线或聚丙烯线做两角端的单纯缝合或褥式外翻缝合，缝针由外及里，由里到外作为固定之用（图 18-16）。

(4) 吻合口后壁缝合 在肝门静脉和腔静脉前壁中点各缝一针牵引线，以改善后壁显露。从一角开始缝时，对侧角缝线可暂不打结。若以 A 线开始缝后壁，针由肝门静脉下角后壁，由外入里，进入血管腔，再从腔静脉一侧下角的后壁出针，与肝门静脉做缝合（图 18-17），如此作约 1.2～1.5mm 间距的连续缝合，仔细对合血管边缘，尽量保持血管边缘少许外翻，每缝一针，由助手轻轻抽紧（图 18-18）。当 A 线缝合接近 B 线角端时，B 线可打结。A 针达上角端，由内向外出静脉壁，A 与 B 线在血管外打结，后壁缝合完成。

(5) 开放肝门静脉阻断钳，排出可能存在的血凝块（图 18-19），再重行阻断，用含肝素的等渗盐水冲洗静脉管腔。

(6) 缝合吻合口前壁 从 B 端开始按同法连续缝合前壁，保持边缘少许外翻（图 18-20）。剩最后几针时，再次开放肝门静脉阻断钳以确认血流通畅。缝至角端，B 线与 A′线打结，完成前壁缝合。开放下腔静脉阻断钳，少许渗血，以热盐水纱布稍加压迫即可。若吻合口有较大裂隙出血较多，可重行阻断血流，补缝 1～2 针。至此，门腔端侧吻合完成（图 18-21）。吻合口远侧触诊有血流震颤，表示血流通畅。

5. 取肝活组织供病理检查，再次测肝门静脉压，肝下间隙置硅胶引流管，逐层关腹。

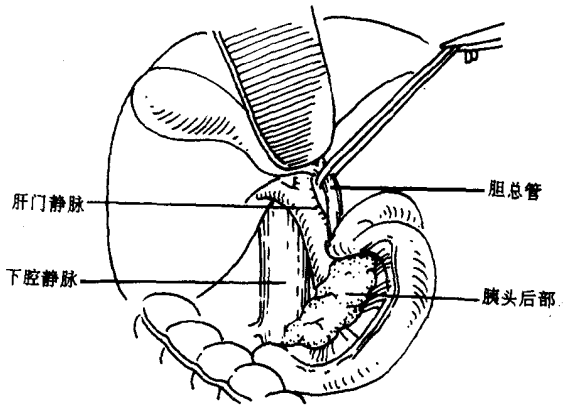

图 18-6 牵开胆总管，显示它后方的肝门静脉

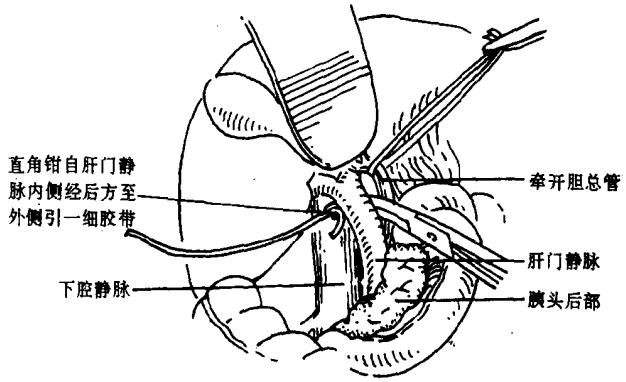

图 18-7 切开肝门静脉血管鞘，行鞘内游离，引过一细软胶带供牵引之用

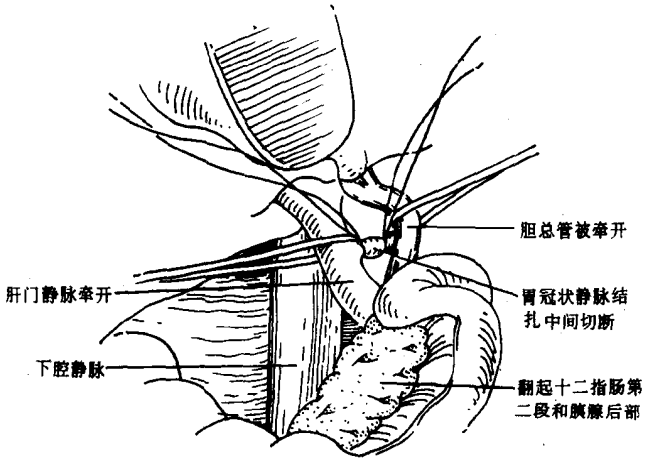

图 18-8 显示肝门静脉内侧的胃冠状静脉，引线结扎后切断

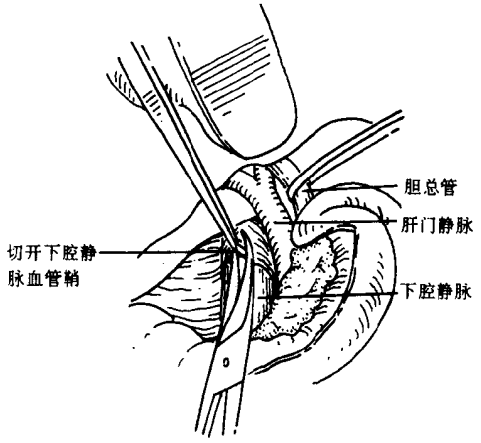

图 18-9　切开下腔静脉血管鞘，行鞘内解剖

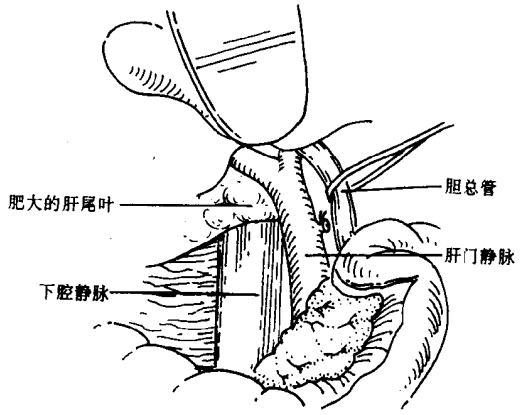

图 18-10　肥大的肝尾叶，影响下腔静脉的向上显露

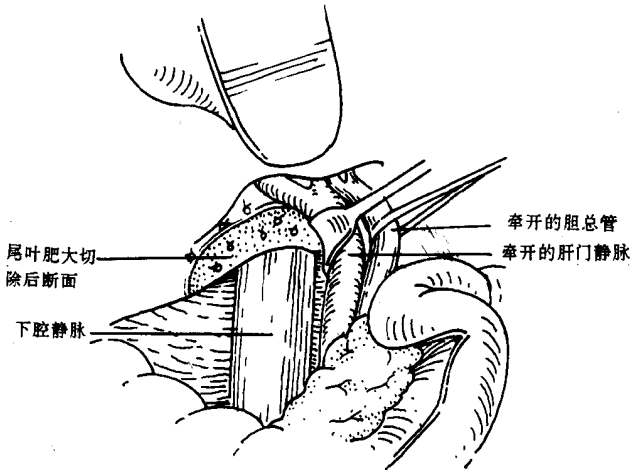

图 18-11　切除肥大的肝尾叶，改善下腔静脉的显露

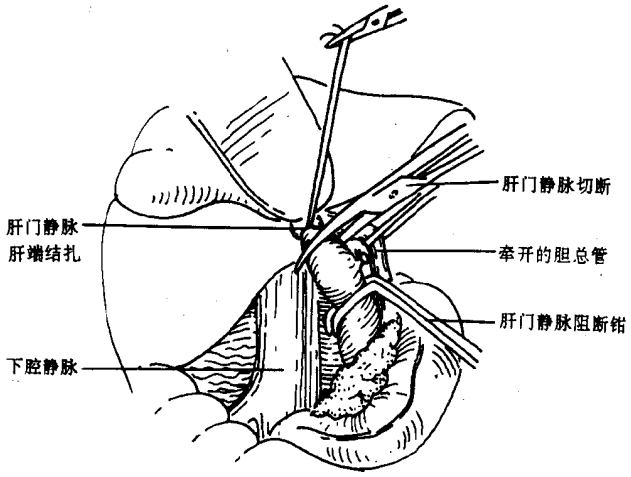

图 18-12　肝门静脉近肝侧结扎切断

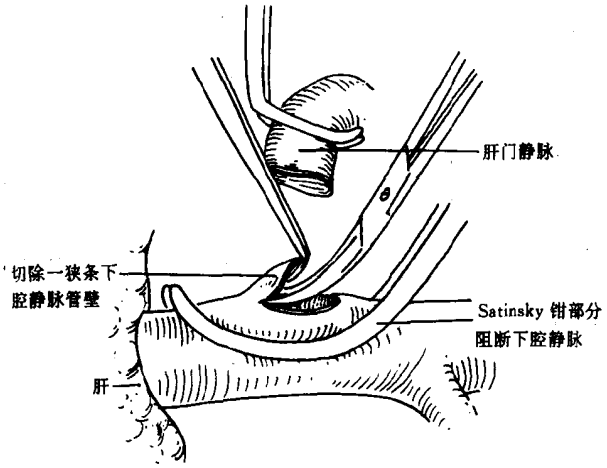

图 18-13 Satinsky 钳阻断下腔静脉，剪去前壁长径较肝门静脉口径稍大的管壁

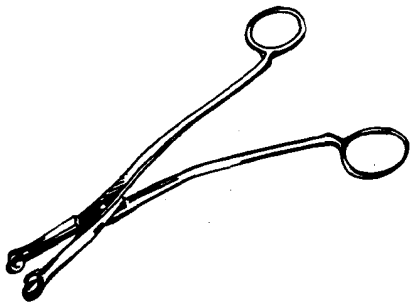

图 18-14 血管侧壁打孔器，长径有 1.0、1.2 和 1.5cm 三种规格

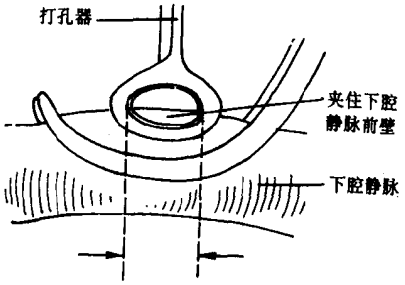

图 18-15 打孔器打孔

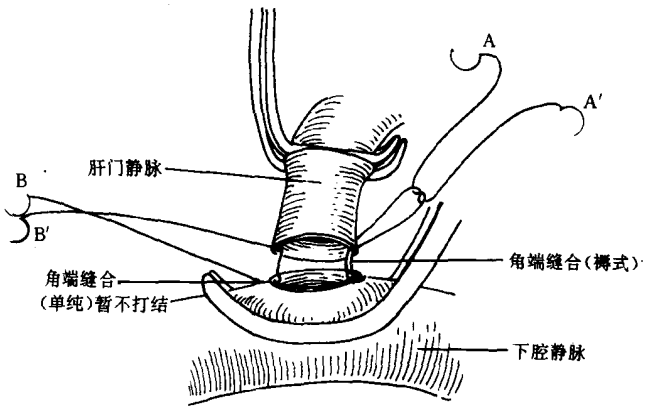

图 18-16　门腔静脉端侧吻合的两角固定线

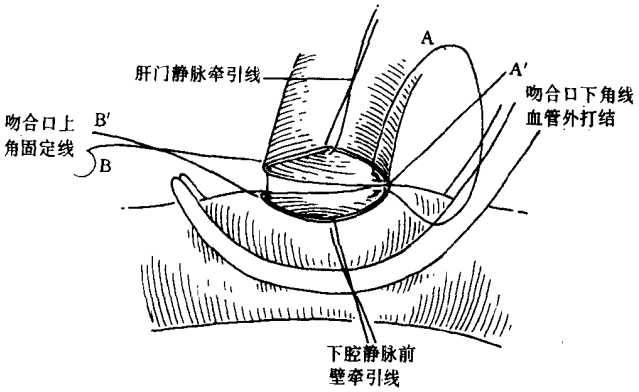

图 18-17　门腔端侧吻合，开始做后壁的连续缝合

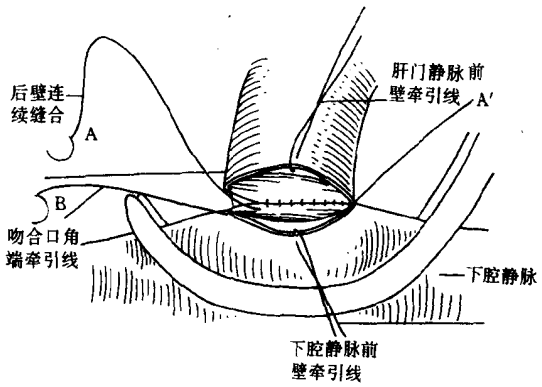

图 18-18　吻合口后壁的连续缝合

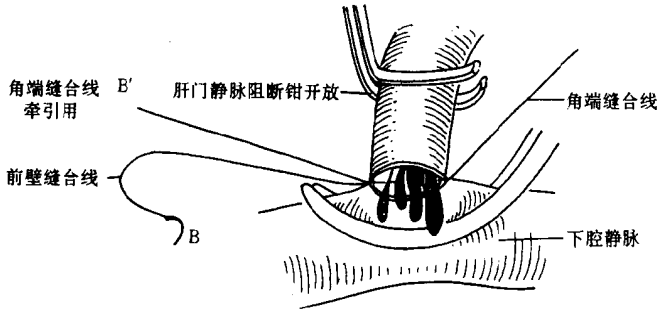

图 18-19 完成后壁缝合，开放肝门静脉阻断钳，确保肝门静脉血流通畅

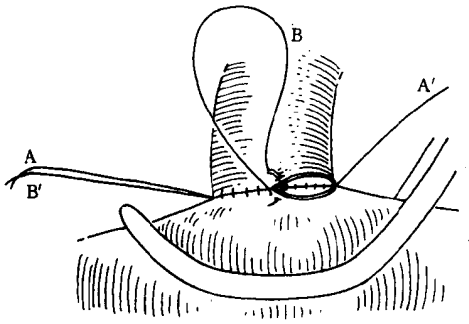

图 18-20 吻合口前壁的缝合

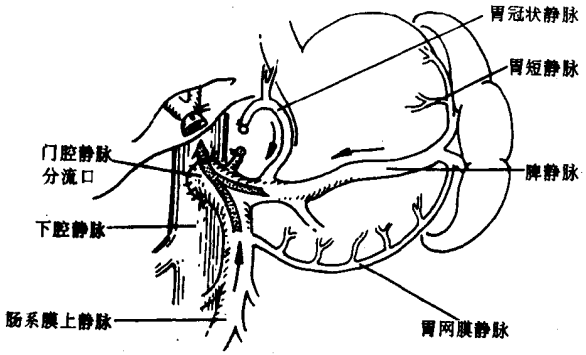

图 18-21 门腔端侧吻合完成后血流方向

二、门腔侧侧分流术

【手术适应证】

适应证和病人应具备的条件与门腔端侧分流基本相同，但完全性逆肝血流在端侧分流术为禁忌证，而在侧侧分流术却为适应证。由于侧侧分流可降低肝窦压，有助于减轻和消除腹水，可适宜于少数顽固性腹水而其他肝功能条件尚好的病人。

【手术步骤】

1. 显示肝门静脉和下腔静脉（同端侧分流术）。

2. 下腔静脉与肝门静脉之间有约 20°～30°夹角，侧侧吻合口应建立在下腔静脉前内壁和肝门静脉的外后壁之间（图 18-22）。

3. 确定吻合口大小，在下腔静脉吻合口长径部位，用 5-0 细线缝二针做牵引用，二针间距稍大于预计吻合口的长径，方向与肝门静脉走向相一致；以小型 Satinsky 钳夹住肝门静脉，向内后轻轻翻起，以显示其外后壁，在相应吻合部位同样缝二针牵引线（图 18-23）。

4. 撤除肝门静脉上的 Satinsky 钳，提起牵引线，先后在下腔静脉前内壁和肝门静脉的外后壁安置无创三翼钳以阻断血流（图 18-24），置钳应牢靠，勿嵌入周围组织。

5. 在吻合部位的血管壁上各剪一个比预计口径稍长的椭圆形孔，缝合方法同门腔端侧吻合。先缝两角端（图 18-25），针由外入血管腔里，行后壁缝合（图 18-26），最后一针由内出针至血管外，行前壁缝合，完成后吻合口如图 18-27。

6. 如果行限制性门腔侧侧分流，可在吻合口外置一内径与吻合等同的限制环，用一段血管造影导管，长约 32mm，一侧剪数个开口，穿以 7 号丝线，绕过吻合口至前面打结（图 18-28），使导管环内径保持 1cm，防止日后分流口自然扩大。

【操作中可能发生的意外与错误及其预防】

1. 下腔静脉和肝门静脉游离应充分，使吻合时无张力。必要时可切除肥大的肝尾叶以改善下腔静脉的暴露，对尾叶至下腔静脉的小肝静脉应仔细游离，引线结扎切断。

2. 游离肝门静脉，应注意它内侧的胃冠状静脉，应先引线结扎，再予切断。一旦出血以手指紧捏肝十二指肠韧带，吸净积血，确认出血点加以止血。

【术后处理】

同前。

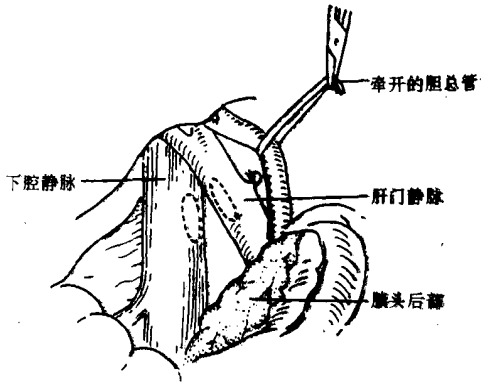

图 18-22　门腔侧侧吻合应建立在肝门静脉后外壁和腔静脉的前内壁之间

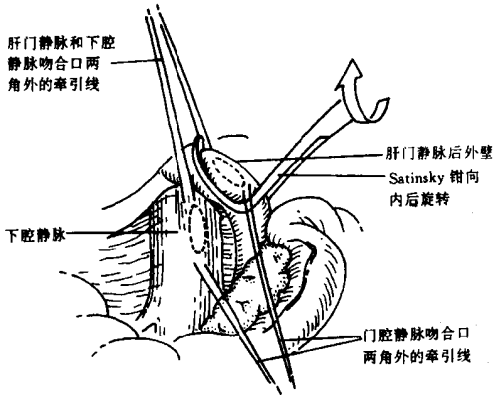

图 18-23 Satinsky 钳夹住肝门静脉外后壁并向内侧旋转以显示外壁，肝门静脉和腔静脉相应部位做角端牵引线

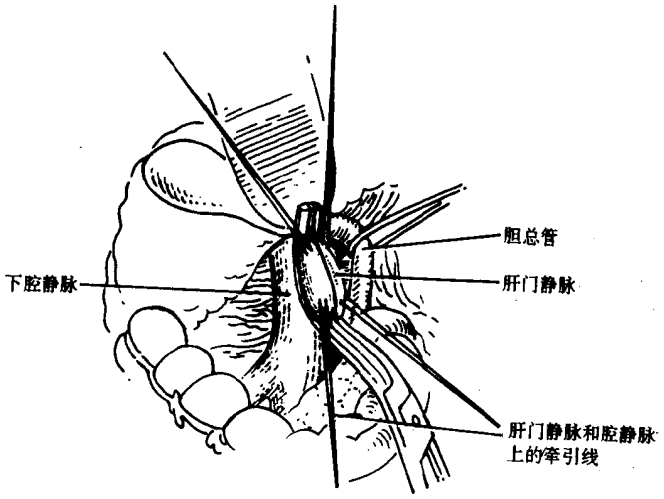

图 18-24 提起血管牵引线，用三翼钳先后阻断下腔静脉和肝门静脉血流

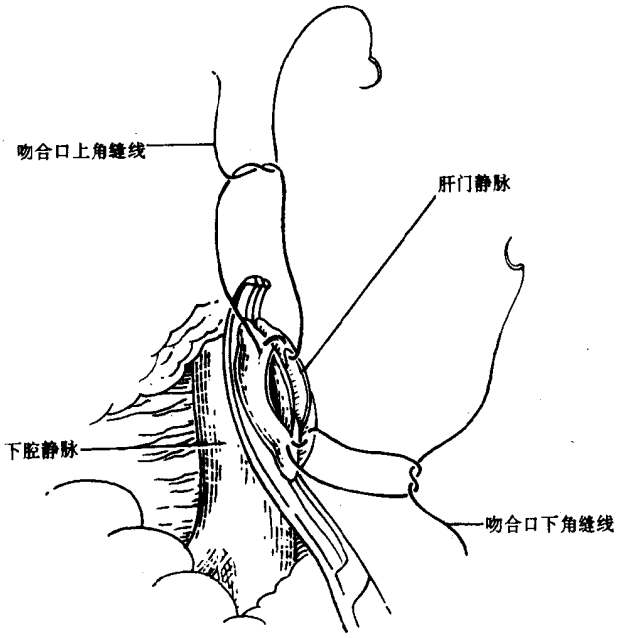

图 18-25 下腔和肝门静脉各剪除一条狭长的血管壁，做两角端固定缝合

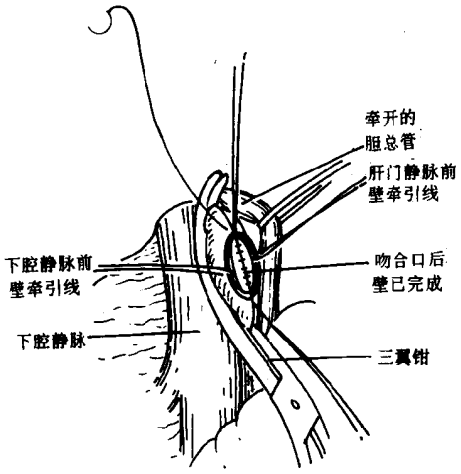

图 18-26　吻合口后壁缝合

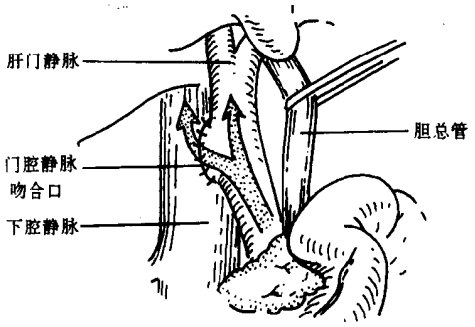

图 18-27　吻合口前壁缝合完成及其血流方向

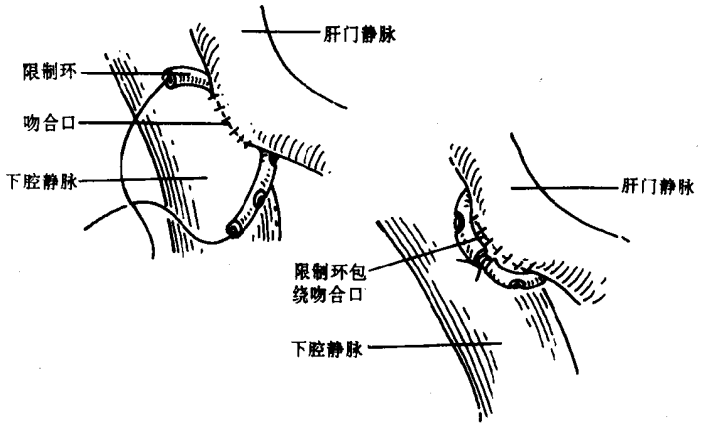

图 18-28　限制性门腔侧侧分流口安置限制环

（陈治平）

第三节　脾肾静脉分流术

传统脾肾静脉分流（简称脾肾分流，SRS）是切除脾脏，将脾静脉端同左肾静脉侧做吻合，它的优点在于：①切除了肿大的脾脏，解除了脾机能亢进；②因受肾静脉容量的限制，分流量不很大，仍可保留部分肝门静脉血流入肝脏，术后脑病率（8%～15%）较门腔分流为低。缺点是吻合口较小，并可能受胰尾影响而发生扭曲，因此吻合口发生血栓形成的机会较多，再出血率较高。

【手术适应证】

适应于肝门静脉高压伴中度以上脾肿大和明显的脾机能亢进，有食管静脉曲张破裂出血史者。

【手术禁忌证】

由于SRS分流口的闭塞率较高，故不宜应用于肝外梗阻型肝门静脉高压症和脾静脉管径小于1cm者。

【术前准备】

同前。

【体位】

左臂外展，左腰垫高，躯干向右侧倾斜约20°。

【手术步骤】

1．切口　左肋缘下“L”形切口适应于大脾脏，切口外缘达腋前线，可获得良好的手术显露。也可用纵切口加左侧横切口（图18-29）

2．探查和测压　同前。

3．结扎脾动脉

（1）切开胃脾韧带，自下而上逐段结扎切断胃短血管（图18-30），韧带的最上部分因位置深，显露不佳，可暂不处理。

（2）将胃和脾分别向内侧和外侧牵开，触及胰腺体尾部上缘搏动的脾动脉，于最浅表处切开后腹膜和动脉鞘，分离脾动脉，粗丝线双重结扎（图18-31）。

4．游离脾脏

（1）结扎切断脾结肠韧带

（2）切开脾肾韧带：①用手伸入脾脏后缘与后腹膜之间，将脾向内侧牵开，紧靠脾脏后缘，对后腹膜即所谓脾肾韧带做自下而上切开，以电凝或结扎止血（图18-32）；②右手示指在胰尾后方腹膜后疏松组织中做钝性分离；③切断脾肾韧带近膈肌部分。

（3）将脾脏牵向内下侧，托出切口，左膈下脾窝填以大纱布垫数块，使脾脏不至回缩，直视下对胃脾韧带最上部分胃短血管行结扎切断（图18-33）。

5．游离脾静脉

（1）自脾门处起，将脾静脉与其周围组织分离（图18-34），沿胰尾下缘切开；分离脾静脉上缘的脾动脉，予以结扎切断。

（2）分离脾静脉与胰尾　提起脾脏，在脾静脉与胰尾之间分离（图18-35），对来自胰腺进入脾静脉的数支细小胰静脉，以蚊式钳引线一一结扎后切断（图18-36）。另一方法是在切除脾脏后，脾静脉空虚状态下分离，适用于胰尾薄而质地较软者。方法是在胰尾上安置一无创的宽翼Satinsky钳，连同脾静脉一并阻断，近脾门处切除脾脏，将脾静脉在无血状态下依同一方法结扎切断胰静脉。

（3）游离脾静脉约3～4cm，离脾门侧安置Blalock钳，近脾门侧切断脾静脉，移去脾脏（图18-37）。对左膈下脾窝严密止血。用大弯拉钩将脾静脉和胰尾向右侧牵开。

6．游离左肾静脉

（1）对肾门定位，切开表面的腹膜后纤维脂肪组织，向深部分离直达左肾静脉表面，向内和向外断离后腹膜组织并予结扎。左肾静脉及其分支与脾静脉的正常关系可见图18-38。

（2）解剖肾静脉　切开血管鞘，在鞘内做分离，切断并结扎上缘的肾上腺静脉。对肾静脉下方的精索或卵巢静脉常不需切断，可绕以涂石蜡油的粗丝线供暂时阻断用（图18-39）。游离肾静脉前面和上下缘，占周径的2/3左右，长约3～4cm，使能容纳Satinsky钳。为改善肾静脉的显示，可在静脉上下方腹膜后组织各做二针牵引线上下牵开，改善手术野显示。

7．脾肾静脉端侧吻合

（1）将脾静脉端向肾静脉靠拢，过长者应予修短，确保长度适中。

（2）肾静脉前壁偏上缘夹以Satinsky钳，剪去一片稍大于脾静脉口径的管壁（图18-40）。

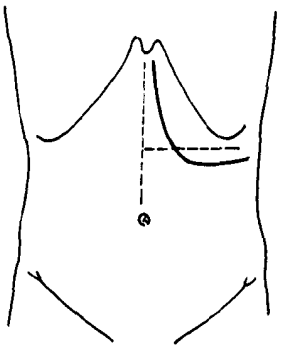

图 18-29 左肋缘下切口或上腹纵切口加横切口

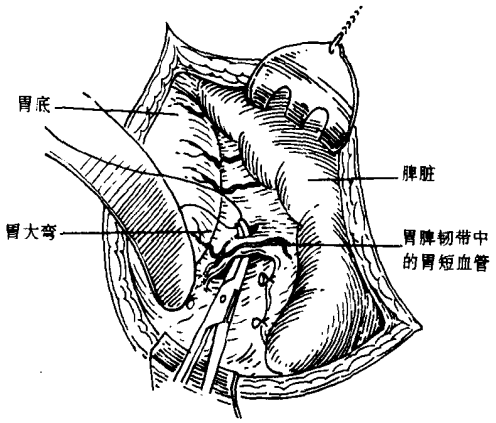

图 18-30 自下而上结扎切断胃脾韧带中的胃短血管

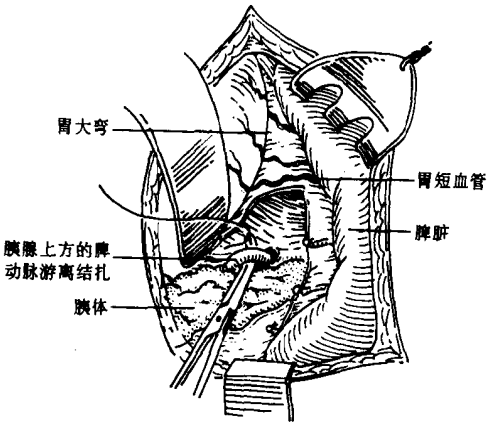

图 18-31 分离胰体尾部上方的脾动脉，引线加以结扎

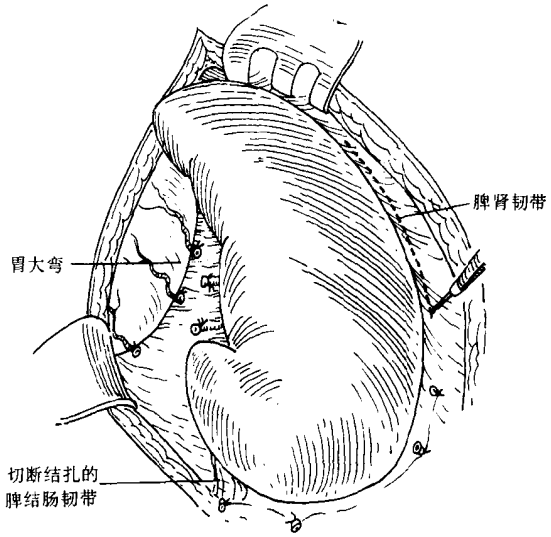

图 18-32 自下而上切断脾肾韧带

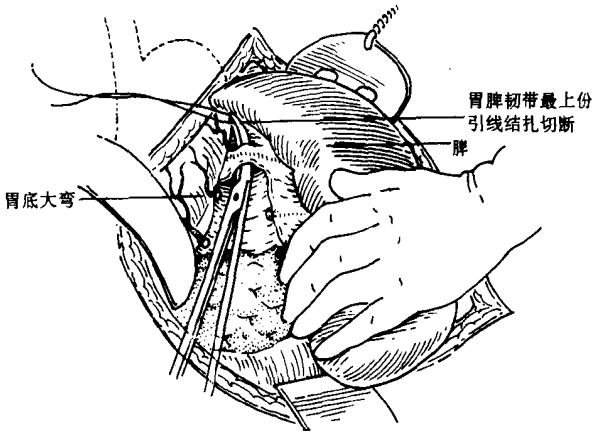

图 18-33 将脾脏托出于切口，处理胃脾韧带的最上部分

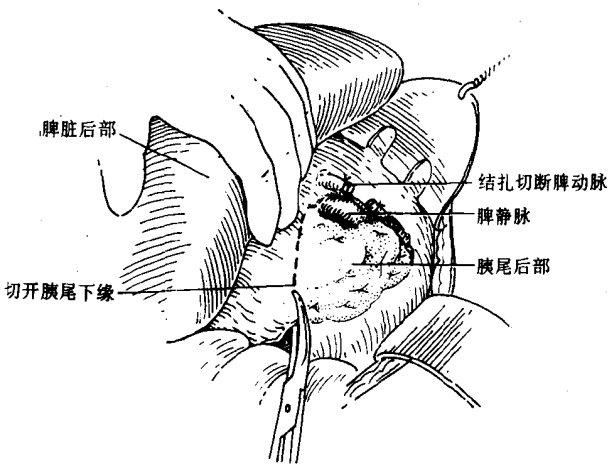

图 18-34 将脾脏向中线翻起，显示脾蒂后部

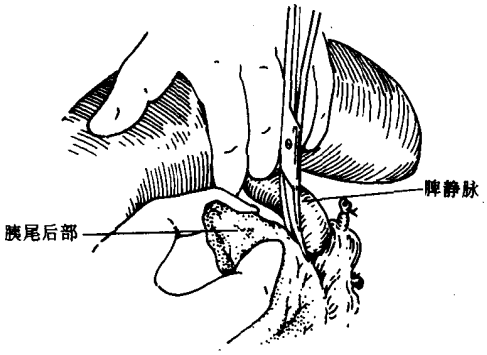

图 18-35 分离脾静脉与胰尾之间的联系

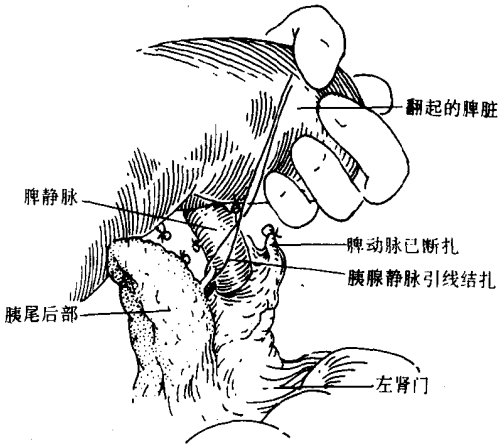

图 18-36 结扎切断胰脾与脾静脉之间的胰腺静脉

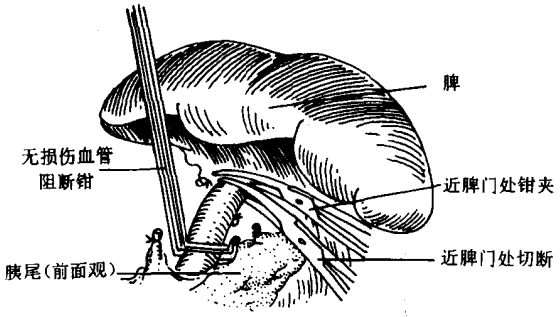

图 18-37 脾静脉远端置“L”形无创血管阻断钳，近脾侧切断脾静脉

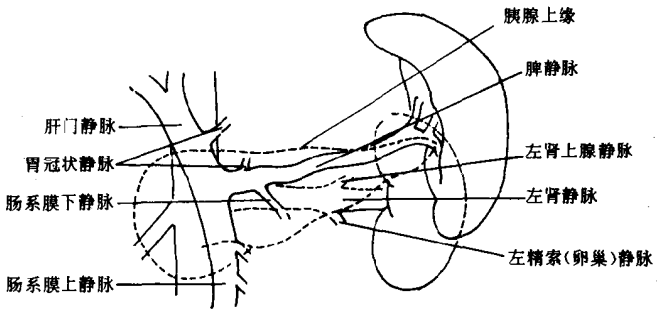

图 18-38 脾、肾及其静脉的正常关系示意图

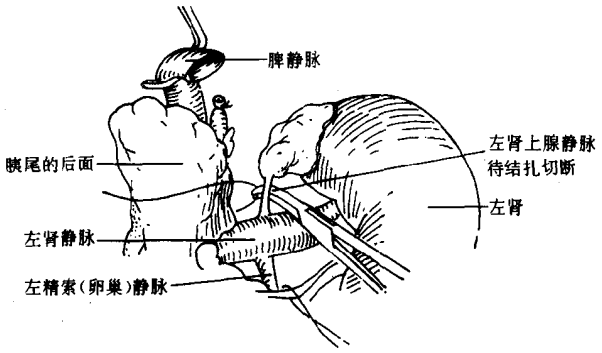

图 18-39 游离左肾静脉，必要时结扎切断左肾上腺静脉，肾静脉下方的精索（卵巢）静脉绕以粗线供暂时阻断用

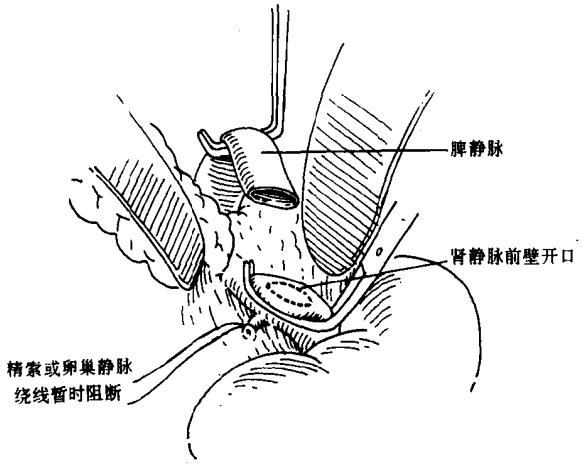

图 18-40 肾静脉前壁置 Satinsky 钳，剪去肾静脉前壁一片血管壁，长径较脾静脉口径略长

(3) 脾肾静脉内外两角端各以 5-0 尼龙线缝合一针（图 18-41）。

(4) 缝合后壁 以 A 线由血管外进针入血管腔内，自肾静脉进脾静脉出针（图 18-42），连续缝合，针间距和血管边缘距约 1.2～1.5mm，对合整齐，并使稍外翻，每缝一针由助手轻轻抽紧，直到缝至另一角端（图 18-43）。

(5) 开放脾静脉阻断钳，冲出可能存在的血凝块，重行阻断。

(6) 缝合前壁 如 A 线由内穿出至血管外，与 B 线在外面打结。B 线针在角端做前壁的连续缝合，剩最后二针时，再次放钳冲血，完成前壁缝合，与 A′线打结（图 18-44）。

(7) 先后开放肾静脉的 Satinsky 钳和脾静脉的 Blalock 钳。少许渗血可用热盐水纱布压迫止血，完成的吻合如图 18-45。

8. 止血、测压、左膈下置闭式引流管，关腹。

【操作中可能发生的意外和错误及其预防】

1. 胃脾韧带最上部很短，胃与脾上极相距甚近，不慎撕破出血，切忌盲目钳夹，以免更多出血和误伤胃壁，应紧握脾蒂，右手将脾托出切口，直视下处理。必要时，在脾蒂近端上无创止血钳，切除脾脏后，在良好暴露下缝扎止血。

2. 游离肾静脉不能太近肾门，该处血管多，一旦出血暴露不清，可能误扎变异的肾动脉。

3. 若胰尾肥大，妨碍操作或压迫吻合口，应予切除。

【术后处理】

同前。

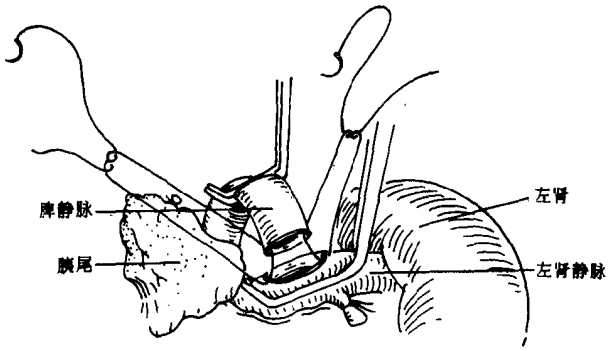

图 18-41 脾肾静脉两角端缝合

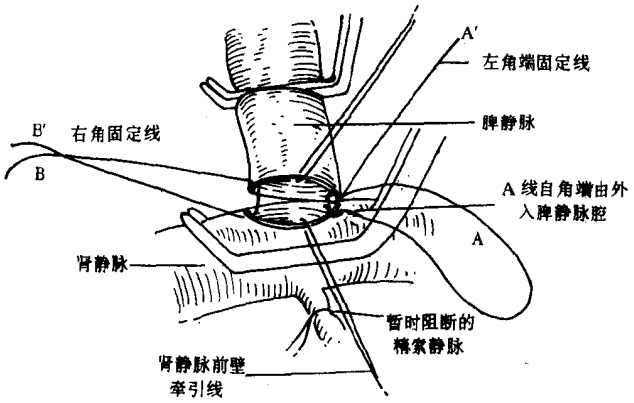

图 18-42 脾肾静脉吻合，开始行后壁缝合，A 线自角端由外入脾静脉，行肾静脉脾静脉的后壁连续缝合

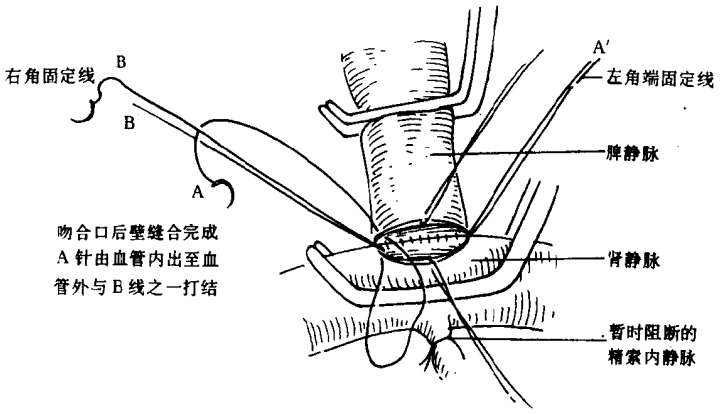

图 18-43　吻合口后壁连续缝合至右角，针出血管外，同 B 线打结

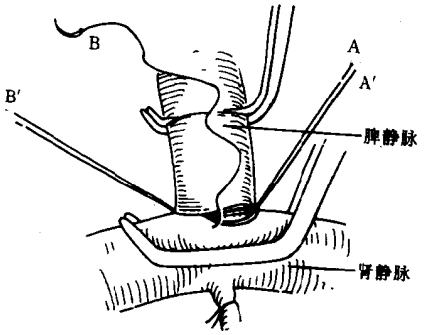

图 18-44　吻合口前壁缝合

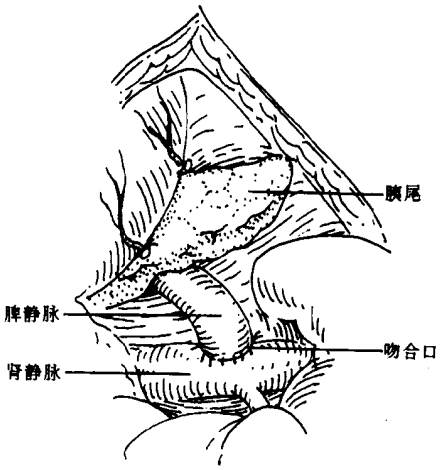

图 18-45　脾肾静脉吻合完成

（陈治平）

第四节 远端脾肾静脉分流术

远端脾肾静脉分流术（DSRS）是保留脾脏，脾静脉近端切断缝扎，远端与左肾静脉吻合，并结扎胃冠状静脉和胃网膜左右静脉，从而将胃和食管下段静脉血流，经胃短静脉、脾脏和脾静脉分流至体循环，仍保持高压的肠系膜上静脉血流灌注肝脏。为减少部分病人术后远期出现肠系膜上静脉血流经胰腺静脉分流至脾静脉，近年，强调在操作过程中尽可能做到“脾胰阻断”(spleno-pancreatic disconnection)，即将远端脾静脉与胰体尾部之间所有胰静脉切断。由于术前要求了解肝门静脉血液动力学资料，更兼手术难度较大，一般都将 DSRS 作为择期手术。

【手术适应证】

适应于肝硬化肝门静脉高压有食管胃底静脉曲张出血史，而脾肿大和脾机能亢进并不严重的病人。

【手术禁忌证】

对于肝功能分级Ⅲ级（相当于 Child C 级）有明显腹水、肝前型肝门静脉高压、肝门静脉逆肝血流以及脾静脉管径小于 1.0cm 者，都不适宜做这一手术。

【术前准备】 同前。

【体位】

仰卧，左腰背部垫高少许，躯干略向右仰斜。

【手术步骤】

1. 切口 左肋缘下“L”形切口或腹正中切口。

2. 探查和测压 同前。

3. 游离脾动脉（见图 18-31），绕以细橡胶带以暂时阻断血流，可减少分离脾静脉时出血。

4. 游离脾静脉

(1) 显露胰腺后方的脾静脉 提起横结肠，系膜根部横行切开其下叶腹膜，在系膜疏松组织中向上解剖达胰体下缘（图 18-46），钝性分离胰腺后间隙，并向左右两侧扩展，使胰体尾部充分游离并可向上翻起，显示其后方的脾静脉，切开血管鞘游离脾静脉（图 18-47）。

(2) 脾静脉与胰腺分离 脾静脉上有许多来自胰腺的小静脉，一一予以结扎切断，使脾静脉从胰腺上游离出来。所采取的办法是将胰体向上翻起，使胰腺与脾静脉保持适度紧张，以小直角钳仔细分离胰静脉，引过 3-0 丝线，逐一结扎切断（图 18-48），向左离断至近脾门，使脾静脉充分游离达 6～7cm。

(3) 结扎切断脾静脉下方的肠系膜下静脉（图 18-49）。

(4) 结扎切断脾静脉近端的胃冠状静脉 在游离的脾静脉上绕以细软牵引带并向下牵引，确认位于脾静脉近端上方的胃冠状静脉，游离并予结扎切断（图 18-50）。

(5) 切断脾静脉 在近肝门静脉 1cm 处的近端脾静脉和其远端，各置无创伤性血管阻断钳，在两者之间切断脾静脉（图 18-51），近断端连续缝合关闭，远端牵开备用。

5. 游离肾静脉

(1) 左肾静脉定位的表面投影见图 18-52，其位于由下列三边构成的三角内，即右为肠系膜上动脉，左为十二脂肠悬韧带，以及底为十二指肠第四段上缘。

(2) 切开上述三角区覆盖的十二指肠悬韧带和它后方肾静脉前的后腹膜，向下深入显露左肾静脉，切开血管鞘做鞘内钝性分离。肾静脉上缘的肾上腺静脉予结扎切断，下方的精索（卵巢）静脉绕以涂石蜡油的粗丝线，供静脉吻合时暂时阻断，游离肾静脉约 4～5cm 和周径的 2/3，供吻合用（图 18-53）。

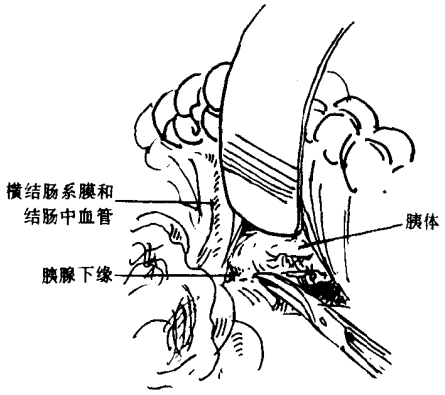

图 18-46　经横结肠系膜根部切开，显露胰腺体下缘，切开下缘的后腹膜

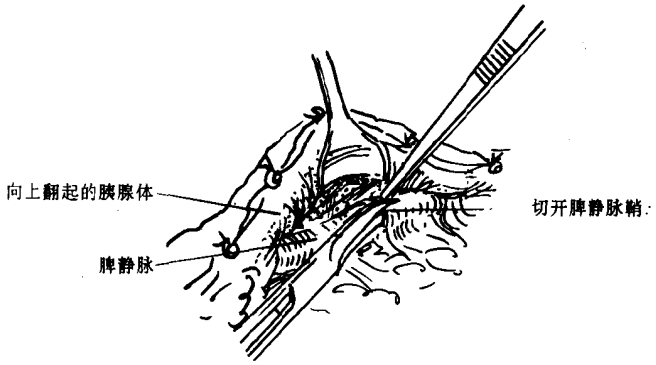

图 18-47　将胰腺体部向上翻起，显示后方的脾静脉，切开血管鞘行血管的鞘内解剖

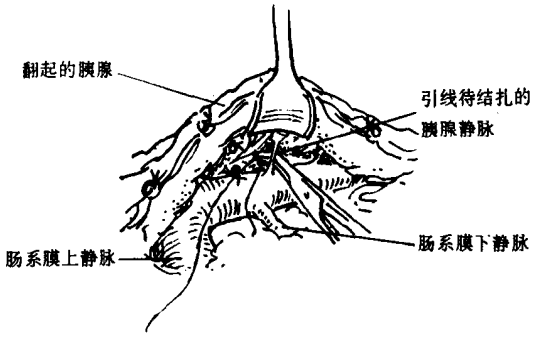

图 18-48　结扎切断脾静脉与胰腺之间的胰静脉

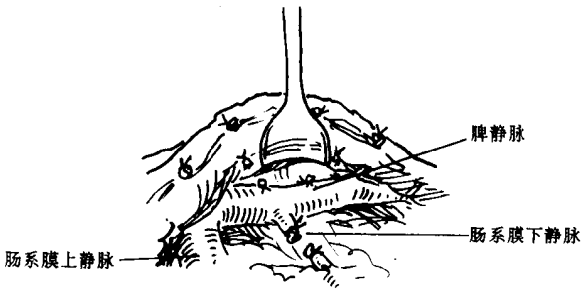

图 18-49 结扎切断肠系膜下静脉

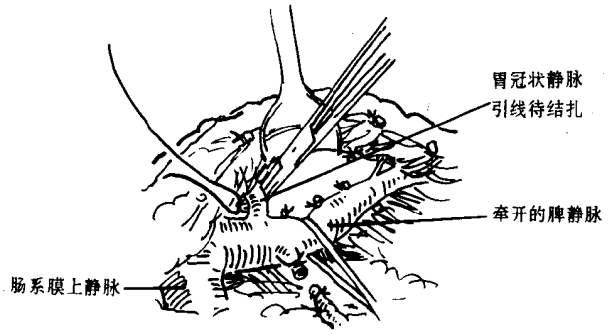

图 18-50 引入一根细软胶带以牵开脾静脉，游离它上方内侧的胃冠状静脉予以结扎切断

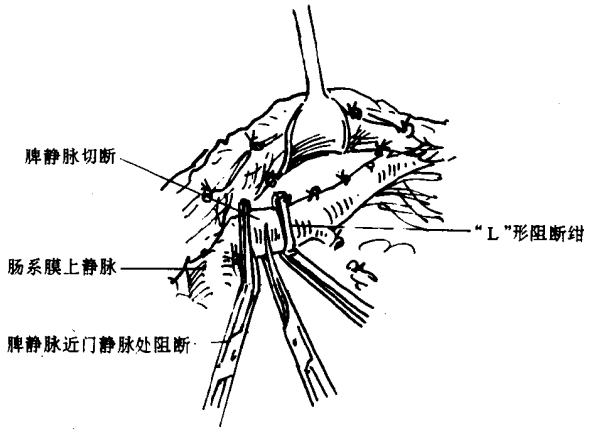

图 18-51 近门静脉处切断脾静脉

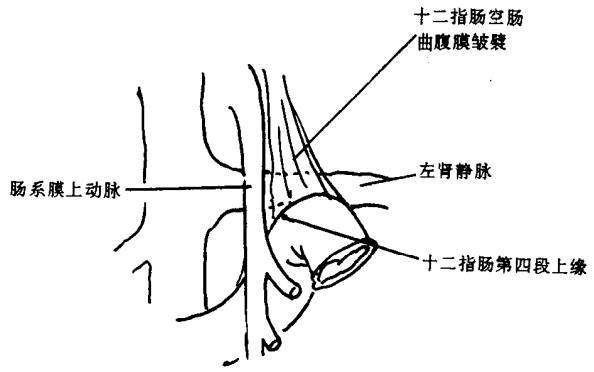

图 18-52　左肾静脉的定位：在肠系膜上动脉、十二指肠第四段和十二指肠悬韧带所构成的三角的基底

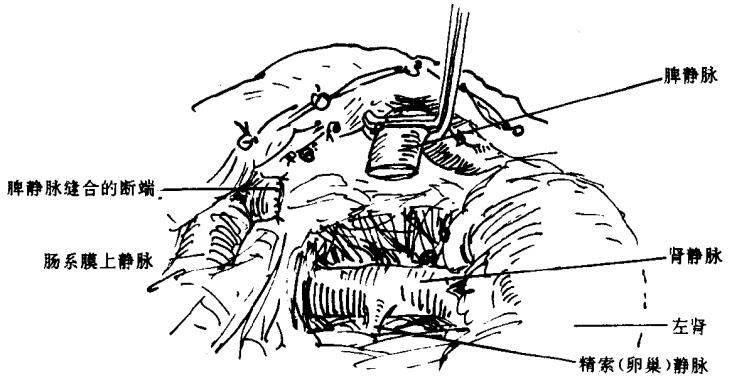

图 18-53　游离左肾静脉

6．脾肾静脉端侧吻合

（1）将脾静脉向肾静脉凑近，修剪脾静脉使长度适中，截端稍斜（图 18-54）。

（2）肾静脉前壁偏上缘夹以 Satinsky 钳，剪去一片略长于脾静脉口径的血管壁（图 18-55）。

（3）脾肾静脉内外两角以 5-0 涤纶线或聚丙烯线做单纯或褥式外翻缝合，B 线角端可暂不打结（图 18-56）。

（4）缝合后壁　由图 18-56 所示 A 线在静脉腔内行针距和边距各约 1.2mm 左右的连续缝合，对合整齐并使少许外翻，每缝一针抽紧。近静脉内侧角时，将 B 与 B′固定线打结。A 针由腔内出血管外，与 B 线打结（图 18-57）。

（5）开放脾静脉阻断钳，排出可能存在的血块后，再予阻断，以肝素盐水冲洗管腔。

（6）缝合前壁　B 针线在血管外行脾肾静脉前壁连续缝合（图 18-58），缝合完成前，再次开放脾静脉阻断钳放血，缝至吻合口外侧角时，同 A′线打结。

（7）分别松开肾静脉和脾静脉的阻断钳（图 18-59）。若有少许渗血，以热盐水纱布轻轻压迫止血。

（8）去除脾动脉的阻断带，脾稍有缩小和变软。

7．对走向肝门静脉的胃冠状静脉、胃网膜左右静脉以及脾结肠韧带均予结扎切断（图 18-60）。

8．再次测压，做肝活组织检查，缝合腹壁各层。

【操作中可能发生的意外和错误及其预防】

1．汇入脾静脉的胰腺静脉约有 10 支，纤细而壁薄，易被误认为纤维组织予以切断酿成出血，宜轻轻压迫裂孔止血或仔细予以细针线修补。离断这些小静脉要十分仔细，耐心和轻柔，用小血管钳引线结扎再切断较钳夹切断结扎为可靠。

2．脾静脉、肾静脉周围有丰富的扩张的淋巴管，手术损伤可见清彻透亮的淋巴液漏出，应予结扎或缝扎。

3．脾胰离断在理论上几乎是脾静脉的全长，实践中近脾门处由于脾静脉走向由胰体部后方转至胰尾上方，操作有相当难度，很易引起出血，故不能强求。未做彻底脾胰离断的远期脑病率，还是低于传统门体分流的并发率。

【术后处理】

同前。

由术后淋巴瘘并发腹水者不少见，可予利尿剂和人体白蛋白以及纠正电解质紊乱。饮食中应限制脂肪，以免出现乳糜腹水。

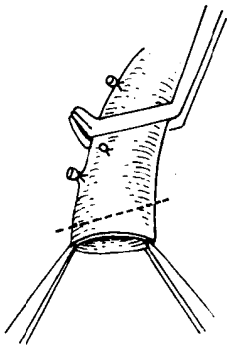

图 18-54　修剪脾静脉截端

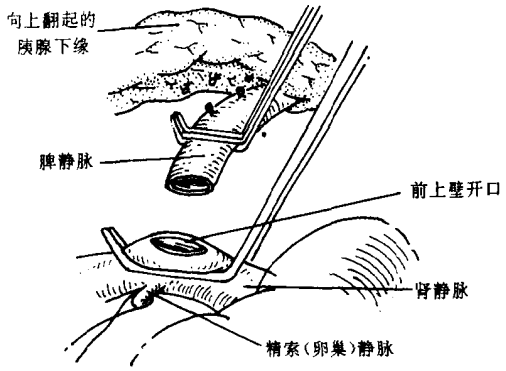

图 18-55　左肾静脉安置 Satinsky 钳，肾静脉前壁切除一片管壁，它的长径宜比脾静脉管径稍大

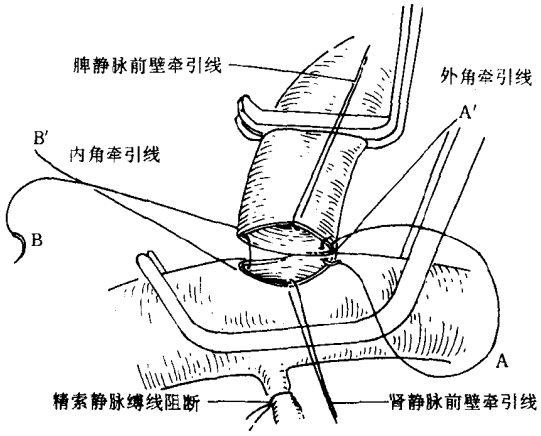

图 18-56　脾肾静脉两角端缝合和开始后壁缝合，A 针由外角入内进脾静脉腔，作由肾静脉至脾静脉的连续后壁缝合

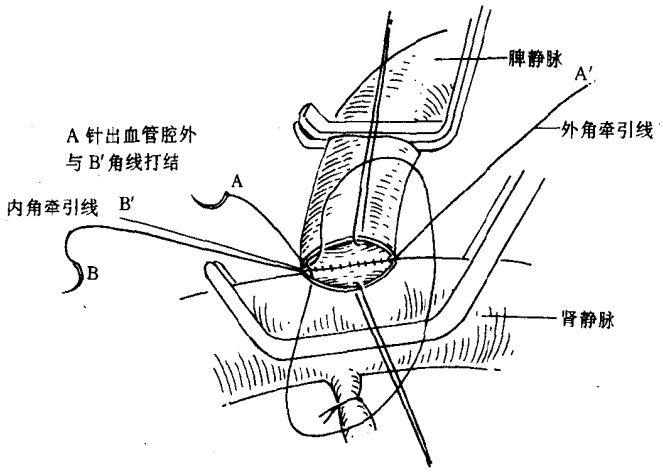

图 18-57　吻合口后壁连续缝合完成，针出血管外

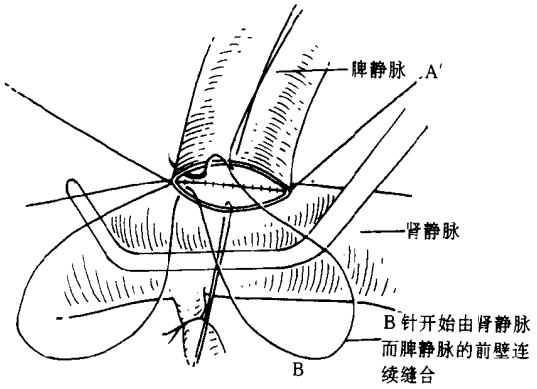

图 18-58 开始前壁的连续缝合

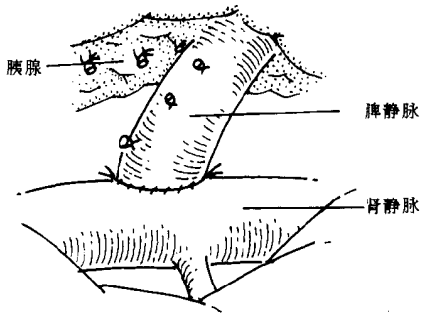

图 18-59 完成后的脾肾静脉吻合

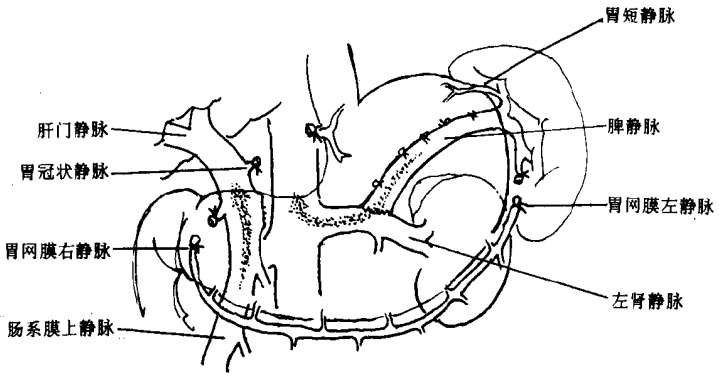

图 18-60 断流术范围和分流后的血流方向示意图

（陈治平）

第五节 肠系膜上静脉下腔静脉分流术

肠系膜上静脉下腔静脉分流术即肠腔静脉分流术（MCS）适用于肝内和肝外阻塞型门脉高压所致食管静脉曲张出血；脾切除后脾静脉血栓形成并累及肝门静脉的再出血。大口径 MCS 减压效果和术后脑病并发率同门腔分流相近。倘若将分流口径控制在 1cm 左右，则既能减压，又可保持一定的向肝血流。肠腔分流术的手术方法有以下几种：肠腔侧端分流（MCS—SE），肠腔静脉血管间置分流（MCS—H）、侧侧分流（MCS—SS）以及端侧分流（MCS—ES）。

一、肠腔静脉侧端分流术（Clatworthy 法）

【手术适应证】

适用于小儿先天性肝门静脉病变所致肝门静脉高压并发食管静脉曲张出血，由于血管口径小采用其他类型手术无法完成者。

【手术禁忌证】

不适用于成年病人，由于成年人手术后，下肢静脉回流侧支不能有效代偿，可造成持久性两下肢肿胀的后遗症。

【麻醉】

同前。

【体位】

体位　平卧，双侧下肢着弹力长统袜或以弹力绷带包扎。

【手术步骤】

1．切口　做正中或旁正中切口，上起剑突，下至脐耻之间。为避免伤及腹壁静脉影响术后下肢静脉回流，不宜做横切口。探查证实肝门静脉已闭塞，而肠系膜上静脉充血扩张者，提示适宜做这一手术，切口向下延伸至耻骨上（图 18-61）。

2．探查和测压　同前。

3．游离肠系膜上静脉

（1）向上提起横结肠，确认结肠系膜根部的中结肠静脉，在十二指肠悬韧带的右侧扪及肠系膜上动脉搏动，横行切开系膜根部，肠系膜上静脉在动脉右侧，管壁呈扩张状态，不难辨认，在静脉右缘纵形切开系膜以显示静脉（图 18-62）。

（2）游离肠系膜上静脉　切开静脉鞘，行鞘内游离，其右侧分支都可结扎切断，包括右结肠静脉及其伴行动脉必要时也可断离。对左侧较大的空肠静脉，可游离后环绕以涂石蜡油的粗丝线，供分流时暂时阻断血流(图 18-63)。游离肠系膜上静脉干长约 5cm，其右缘偏后壁供吻合用。

4．游离和切断下腔静脉

（1）显示下腔静脉　切开右结肠外侧腹膜，向上延伸切断肝结肠韧带，向下直至能显示髂血管，在疏松组织中剖离右侧结肠并翻转至左侧，展现下腔静脉。于髂内外动脉交叉处找到右输尿管，确认其向上行径，加以保护（图 18-64）。

（2）游离下腔静脉　从下腔静脉分叉以下的双侧髂总静脉开始，切开血管鞘，做两侧和后方游离，自下而上达右肾静脉水平。常需结扎切断下腔静脉两侧的腰静脉 2～3 支。在腔静脉前方充分游离十二指肠第三段，向左越过小肠系膜根部至十二指肠空肠曲，使之充分松动，以免完成的肠腔静脉吻合受十二指肠第三段压迫。

（3）切断下腔静脉　首先在十二指肠第三段下方，肠系膜上静脉右侧小肠系膜根部，做一宽约二横指隧道(图 18-65)。继而在右肾静脉下方的下腔静脉和双侧髂总静脉汇合部，各安置无创血管阻断钳，在下腔静脉分叉部上方切断下腔静脉(图 18-66)。远断端用 2-0 线做连续缝合，为加强残端的关闭，可加做逆向连续缝合。下腔静脉近断端左右两角，各缝一线做牵引支持(图 18-67)。

5．肠系膜上静脉和下腔静脉侧端吻合

（1）将腔静脉近断端，经牵引线通过系膜隧道，引至肠系膜上静脉右方，重新在腔静脉近断端下方放置无创伤性 Satinsky 钳。把肠系膜上静脉左侧空肠分支上的粗丝线收紧暂时阻断血流。用镊子提起肠系膜上静脉，以小型 Satinsky 钳夹住该静脉右侧壁，此时肠系膜上静脉在 Satinsky 钳的凹翼内呈弓形隆起，剪去肠系膜上静脉管壁一狭条，长度与下腔静脉口径相近。

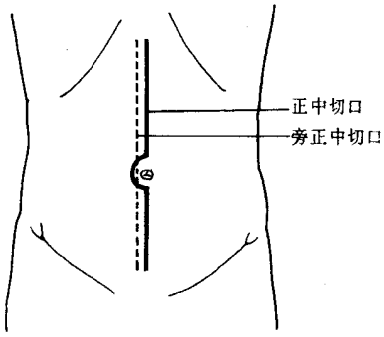

图 18-61 正中切口或旁正中切口

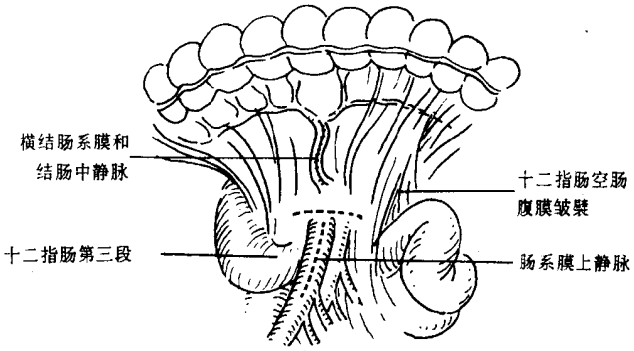

图 18-62 提起横结肠，系膜根部切开，显示肠系膜上静脉

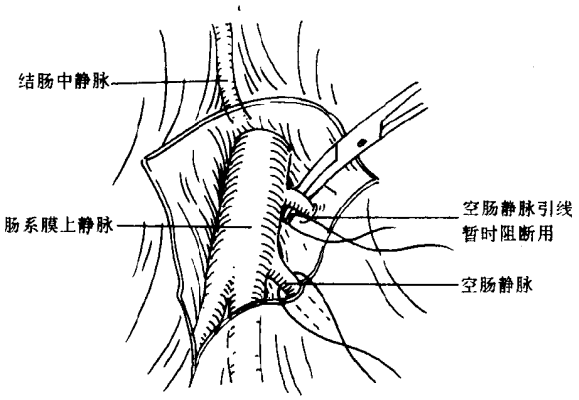

图 18-63 游离肠系膜上静脉

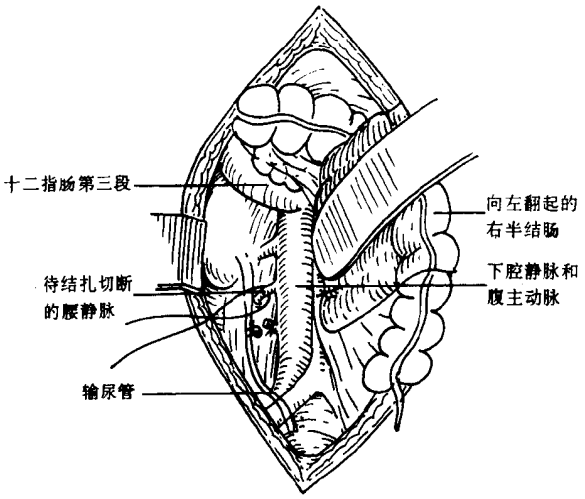

图 18-64　显示并游离下腔静脉，结扎切断 2～3 支腰静脉

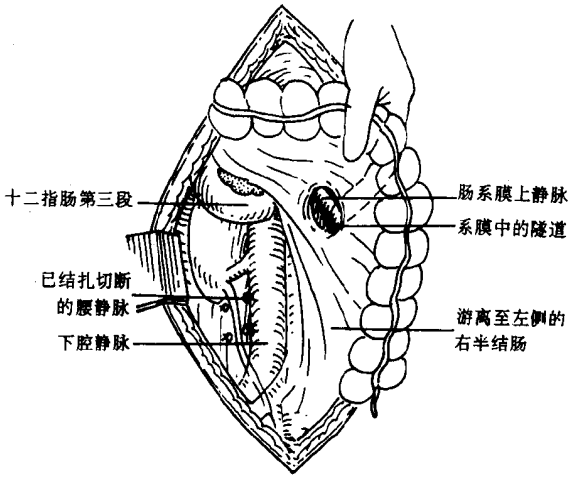

图 18-65　在十二指肠第三段下方的肠系膜根部做一隧道

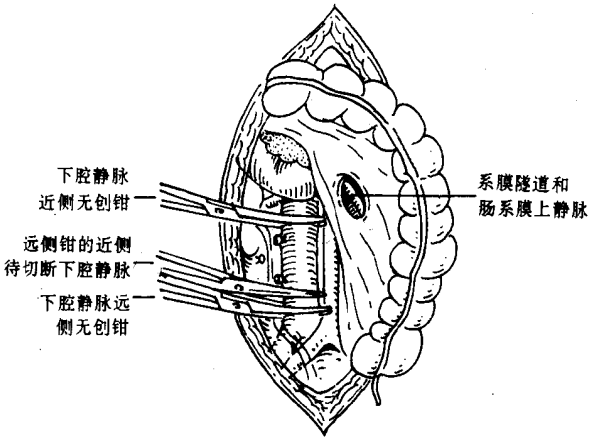

图 18-66 在右肾静脉水平下和双髂总静脉以上的腔静脉各置无创血管阻断钳，于下钳的上方切断下腔静脉

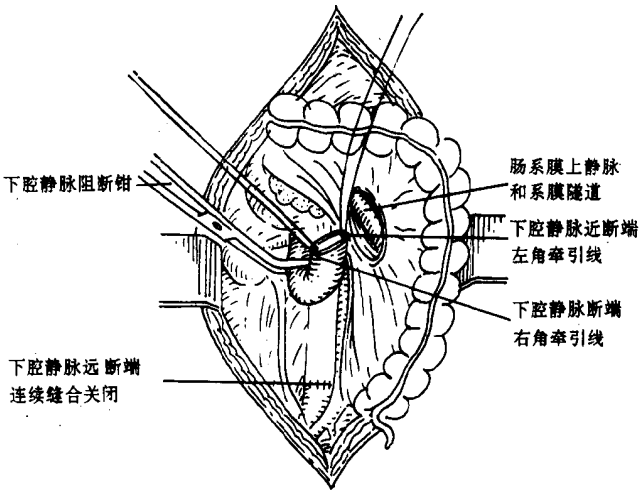

图 18-67 下腔静脉远断端予以缝合关闭，近断端左右两角各做一牵引线

(2) 吻合口两角缝合　将下腔静脉向肠系膜上静脉靠拢，以 5-0 线缝合两角，下腔静脉断端的左角和右角，分别对合肠系膜上静脉开口的上角和下角（图 18-68），打结后缝针由外入里进入血管腔。

(3) 吻合口后壁缝合　按前面所述方法，在血管腔内对肠腔静脉后壁做连续缝合，至上角时，针线穿出血管外，与上角固定线打结（图 18-69）。开放肠系膜静脉阻断钳，证实血流通畅后再行阻断，以肝素盐水冲洗血管腔。

(4) 吻合口前壁缝合　前壁可用间断缝合，以避免连续缝合造成病人成长后狭窄，血管吻合完成如图 18-70。松开空肠静脉上作阻断血流用的粗丝线。

(5) 先后撤除下腔静脉和肠系膜上静脉上的阻断钳。吻合口应无明显张力，下腔静脉也无明显的回缩，下腔静脉前壁构成吻合口的前壁（图 18-71）。分流有效的明显征象是，原先充血扩张的肠系膜上静脉张力减少，口径稍变细。

6. 将游离翻向左侧的右侧结肠回复原位，侧腹膜固定数针。再次测压。关腹。

【操作中可能发生的意外和错误及其预防】

1. 在小肠系膜根部游离肠系膜上静脉时，对扩张的淋巴管应予结扎。

2. 保护十二指肠和右输尿管免受损伤。

3. 充分游离下腔静脉，再予以切断。切断下腔静脉前，应可靠地阻断远端，以防切断血管后，静脉回缩酿成大出血。

【术后处理】

同前。

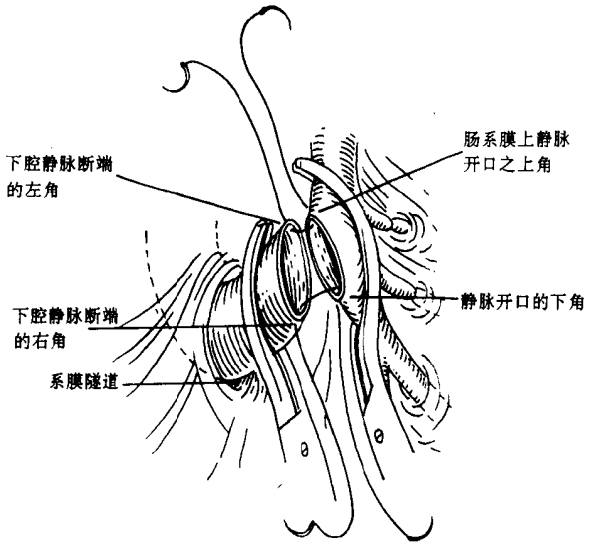

图 18-68　肠系膜上静脉外侧壁剪去一狭条管壁，下腔静脉通过系膜隧道接近肠系膜上静脉，下腔静脉断端的左角和右角分别与肠系膜静脉的上角和下角缝合

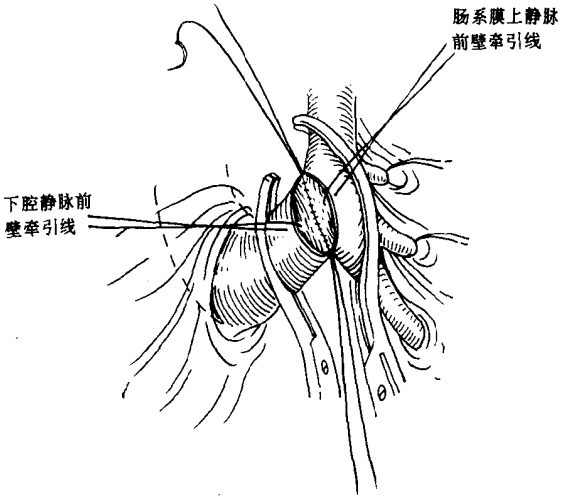

图 18-69 肠腔静脉吻合口后壁缝合

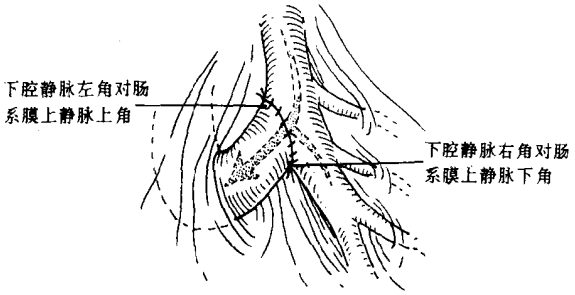

图 18-70 吻合口前壁缝合后血流的方向示意图

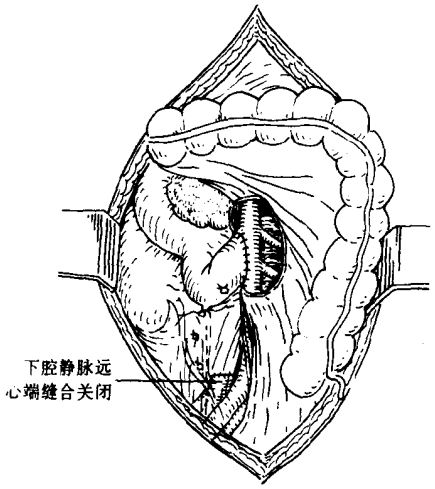

图 18-71 肠腔静脉分流完成后，下腔静脉前壁构成吻合口的前壁

二、肠腔静脉血管间置分流术

肠腔静脉血管间置术（MCS—H）是用人造血管（涤纶或 goretex）或自体颈内静脉，间置于肠系膜上静脉和下腔静脉之间的分流术。同 MCS—SE 分流术相比，优点是不必做下腔静脉广泛游离，操作比较方便，曾作为急症分流的主要术式广泛应用。

【手术适应证】

①肝外型门静脉高压；②肝门静脉周围侧支血管过多，解剖困难，无法做门腔分流术者；③脾切除或脾肾分流术后再发食管静脉曲张出血者；④肝静脉闭塞综合征。

【手术禁忌证】

这一手术不适宜于肠系膜上静脉口径太小、小肠系膜很短、组织明显水肿增厚者。

【麻醉】

同前。

【体位】

同前。

【手术步骤】

1. 切口和探查　同前。

2. 游离肠系膜上静脉

(1) 游离十二指肠第三、四段　于横结肠系膜根部无血管区做横行切开，确认十二指肠第三段，剪开其下缘的后腹膜，提起肠段，在其后方疏松组织中钝性分离（图 18-72），向左横跨位于其前面的小肠系膜根部，达十二指肠空肠曲，切开上方的十二指肠悬韧带，使第三、四段十二指肠充分游离。

(2) 显露肠系膜上静脉　在十二指肠第三段前面的小肠系膜根部，扪及肠系膜上动脉搏动，静脉位于其右侧，切开静脉右侧的系膜，剖离并显示肠系膜上静脉，切开血管鞘行鞘内分离，上达胰腺下缘，向下长约 5cm，对该静脉干右侧所有血管分支，包括右结肠血管，必要时都可以结扎切断（图 18-73），并不影响该段结肠血运。

3. 游离下腔静脉　十二指肠第三段向上牵开，显示其后方的下腔静脉，切开血管鞘膜，游离前面和两侧，长约 5cm，占周径⅔，通常不必切断腰静脉（图 18-74）。

4. 人造血管与下腔静脉吻合

(1) 将十二指肠稍向上推开，腔静脉前壁置无创 Satinsky 钳阻断部分血流，根据应用人造血管管径（一般为 1.0～1.2cm），剪去下腔静脉前壁偏内侧一片管壁。

(2) 吻合口后壁缝合　缝好两角固定线，下角线由外入里，从下腔静脉腔内出针，轻轻牵紧缝线，然后针由人造血管侧进，腔静脉侧出，以针间距为 1.2～1.5mm 行连续缝合后壁（图 18-75），达上角穿出人造血管，与上角固定线打结。

(3) 缝合前壁　自上而下在血管外面做连续缝合，与下角固定线打结（图 18-76）。

(4) 徐徐开放下腔静脉上的 Satinsky 钳，用无创血管阻断钳夹住吻合口上方的人造血管，检查吻合口有否漏血。由于人造血管呈环形织造结构，血流通过受压力影响而伸展变长，应轻轻提起修剪使长度适当，正好达肠系膜上静脉（图 18-77），一般约长 3～5cm。管腔内注入含肝素的等渗盐水，以防凝血。

5. 人造血管与肠系膜上静脉吻合

(1) 肠系膜上静脉主轴与下腔静脉有 20°～30°成角，以小型 Satinsky 钳将已游离的肠系膜上静脉右侧偏后壁夹于凹形两翼内(图 18-78)，由于肠系膜上静脉管径较小，只能剪去长径相当于人造血管口径的一狭条管壁或仅做纵形切开。若恰遇静脉干右侧分支结扎切断处，宜一并剪去。

(2) 缝合血管两角端　肠系膜静脉管壁薄，进针宜距血管边缘稍远，约 2mm，以免与人造血管角端打结时撕裂出血（图 18-79）。

(3) 缝合后壁　上角针由外入里进静脉腔，行人造血管进针静脉出针的后壁连续缝合（图 18-80），自上而下达下角，穿出血管腔，与下角固定线打结。习惯由右手实施人造血管进针者，此时宜与第一助手交换位置。

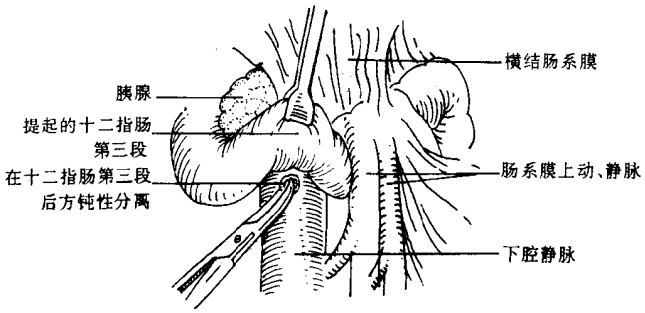

图 18-72 对十二指肠第三段后方做游离，以充分显示下腔静脉

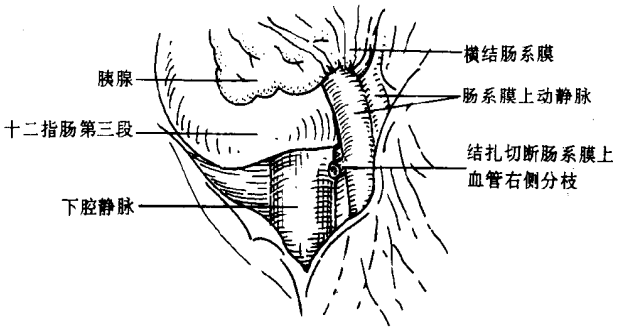

图 18-73 在小肠系膜根部肠系膜上动脉的右侧，切开系膜显示静脉，在鞘内游离，对右侧的分支可予结扎切断

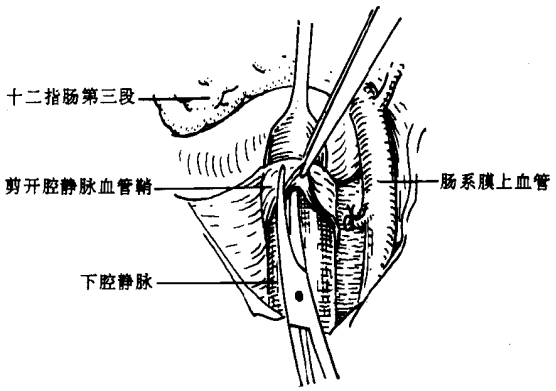

图 18-74 切开下腔静脉血管鞘，作鞘内游离，上至十二指肠第三段后方，下至 5cm 左右

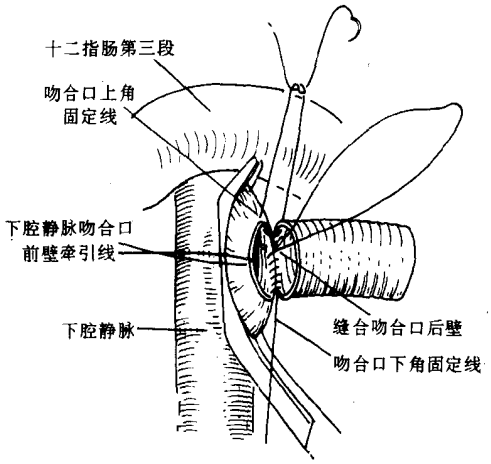

图 18-75　下腔静脉与人造血管吻合，先缝上下两角固定线，针入管腔内行后壁连续缝合

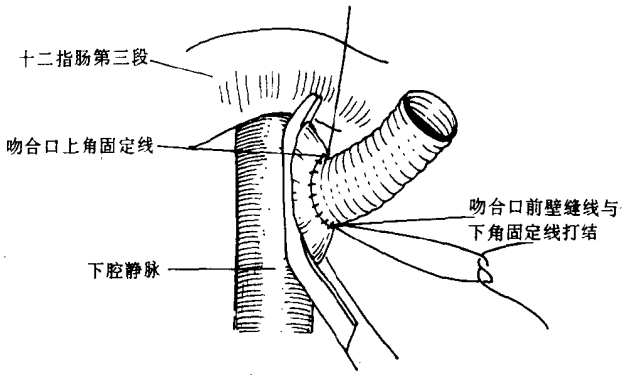

图 18-76　吻合口前壁的自上而下缝合，与下角固定线打结

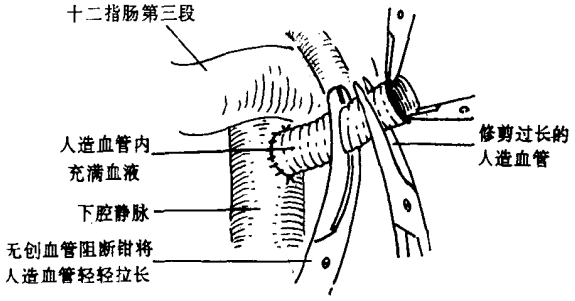

图 18-77　徐徐开放腔静脉上的无创阻断钳，另用无创钳夹于人造血管，轻轻提起血管，估计与肠系膜静脉吻合的长度，剪去过长部分

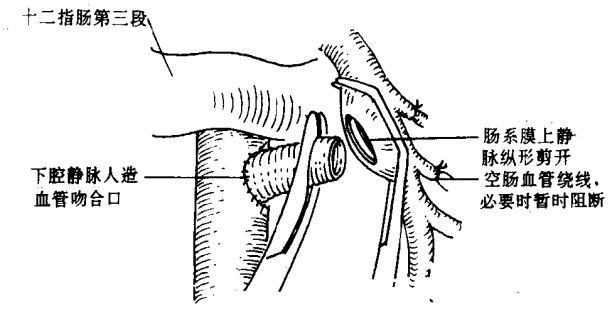

图 18-78 肠系膜上静脉右壁置阻断钳，在血管凸出部作一纵形切开，长度比人造血管口径稍大

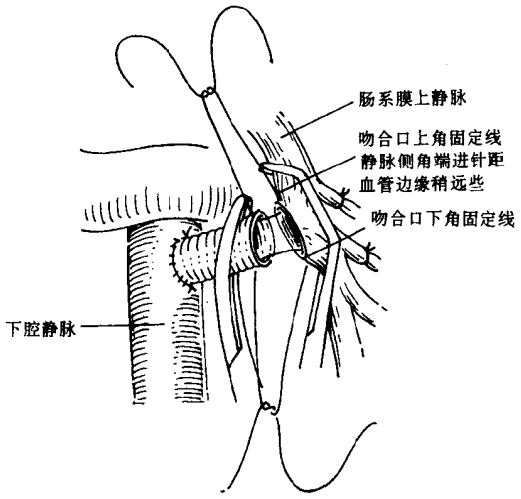

图 18-79 人造血管与肠系膜上静脉上下角各做一固定缝合

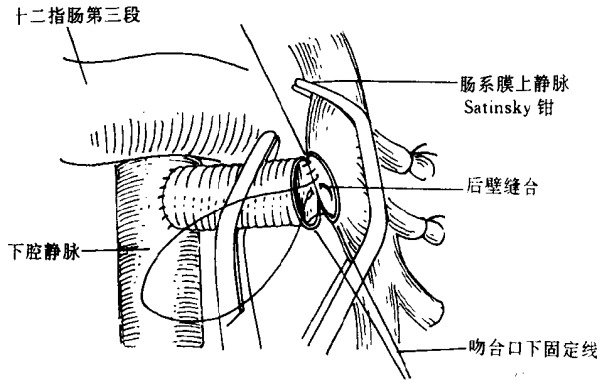

图 18-80 针入血管腔内，行连续缝合，缝合宜由人造血管侧进针，静脉侧出针

(4) 缝合前壁　部分开放肠系膜静脉的 Satinsky 钳，证实血流通畅，重行阻断。自上角开始行自上而下前壁连续缝合（图 18-81），抽紧缝合最后一针缝线前，先开放人造血管上的阻断钳，冲出气泡，再开放肠系膜上静脉的 Satinsky 钳。

(5) 吻合毕，建立分流（图 18-82）。人造血管在下腔静脉和肠系膜上静脉间，呈直角行向。人造血管可扪及血流通过造成的轻微震颤，肠系膜上静脉管径有所缩小。

6. 在人造血管与十二指肠第三段之间，可嵌以少许系膜或网膜组织，稀疏地缝合于静脉外的覆盖组织上。测压，关腹。

【操作中可能发生的意外和错误及其预防】

1. 设计人造血管与下腔静脉的吻合口应位于十二指肠横部之下，过分向上会使十二指肠和吻合口相互受压。

2. 一般人造血管质地较坚韧，可靠的缝合宜从人造血管侧进针静脉侧出针，以免反向缝合时，用力不慎撕破静脉，引起出血。

【术后处理】

同前。

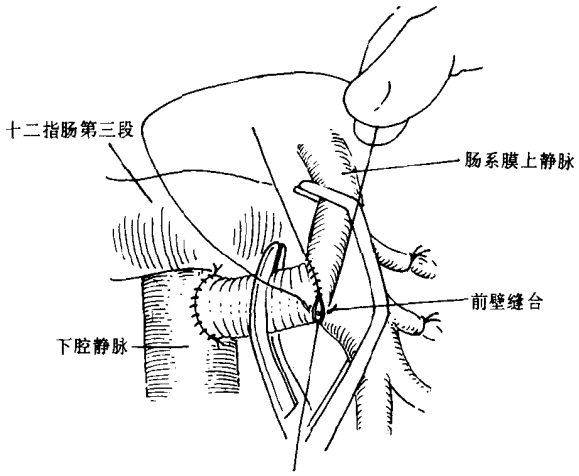

图 18-81　人造血管肠系膜上静脉吻合口前壁缝合

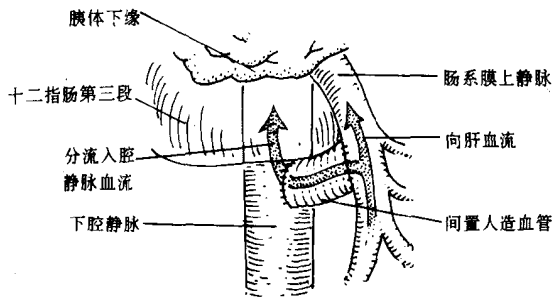

图 18-82　吻合完成后及它的血流行向

三、肠系膜上静脉下腔静脉侧侧分流术

肠系膜上静脉下腔静脉侧侧分流术（肠腔静脉侧侧分流术）与H型血管间置术相比，具有二个优点：①不用人造血管，血栓形成机会少；②不经过二个直角形通道，血流通畅。控制分流口径约在1.0～1.2cm，术后脑病率低（张挽华，1988）。不适用于肠系膜上静脉与下腔静脉间距大，难以凑近者。

【术前准备、麻醉、体位】

同前。

【手术步骤】

1．切口、探查和测压。

2．显露和游离肠系膜上静脉和下腔静脉。

3．使肠系膜上静脉和下腔静脉相互靠近

（1）在肠系膜上静脉与下腔静脉之间，小肠系膜根部的脂肪组织中，将肠系膜上静脉向前向左牵开，确认肠系膜上动脉。

（2）对肠系膜上动脉后方偏左的血管鞘与下腔静脉前内侧的血管鞘做间断缝合（图18-83），使系膜内脂肪组织挤向左侧，利于两静脉相互靠近（图18-84），使吻合时无明显张力。

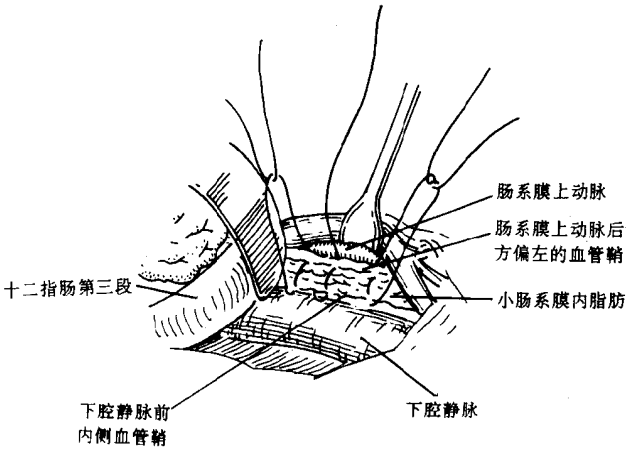

图18-83 将肠系膜上动脉后方偏左的血管鞘与下腔静脉前内侧的鞘膜做间断缝合

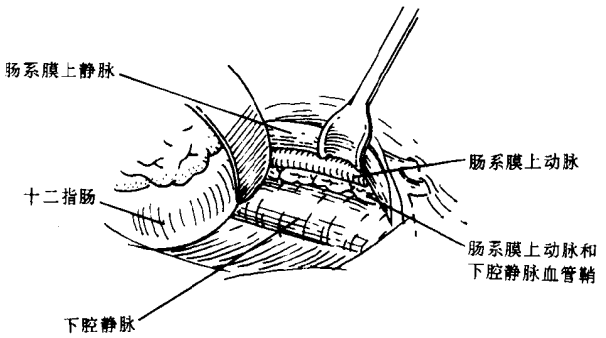

图18-84 上述两血管鞘缝合后，小肠系膜内脂肪被挤压向左侧，下腔静脉和肠系膜静脉相互靠拢

4．肠系膜上静脉和下腔静脉吻合。

(1) 游离肠系膜上静脉右侧周径的大半，长约 5～6cm。

(2) 肠系膜上静脉和下腔静脉分别安置 Satinsky 钳。

(3) 下腔静脉做长约 1.2cm 的椭圆形开口，肠系膜上静脉切除一片狭长血管壁或仅做切开（图 18-85），按前述方法缝合。

(4) 吻合口完成后的血流流向（图 18-86）。

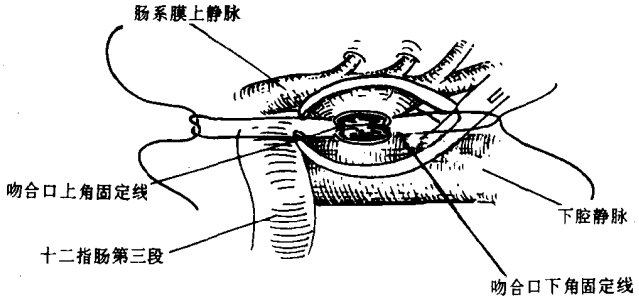

图 18-85　肠系膜上和腔静脉各置 Satinsky 钳，肠系膜上静脉做纵形切开，下腔静脉做卵圆形开口，上下两角固定缝合，缝合后壁

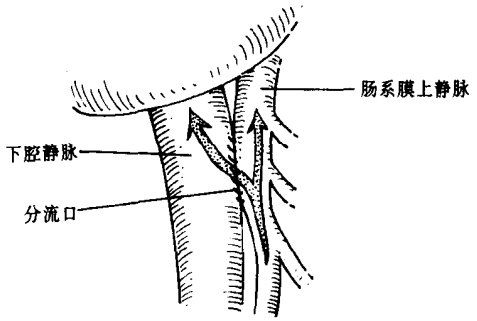

图 18-86　完成吻合口前壁缝合后的血流方向

四、肠系膜上静脉下腔静脉端侧分流术

肠系膜上静脉下腔静脉端侧分流术（肠腔静脉端侧分流术）系在肠系膜上静脉干的近肝端结扎，远肝端与下腔静脉吻合。由于仅一个吻合，血流又是倾向，术后脑病率低。适用于脾切除后食管静脉曲张再出血病人。肠系膜上静脉口径太细，血管条件不佳和与下腔静脉距离过大者，不适宜这一术式（邝耀麟，1984）。

【手术步骤】

1．显露肠系膜上静脉和下腔静脉，确认血管条件和两者间距，可否适用于这一分流术。

2．游离和切断肠系膜上静脉，将静脉自胰腺下缘向远端游离约 4～5cm。左侧分支即空肠静脉可结扎切断 1～2 支，右结肠静脉和伴行动脉也可结扎切断。将肠系膜上静脉于近胰腺下缘处结扎，远端用 Blalock 钳阻断，在其间切断静脉（图 18-87）。

3．肠系膜上静脉与下腔静脉做端侧吻合

将肠系膜上静脉远断端向下腔静脉凑近，修剪断端长度，并修成 20°～30°斜面供做吻合用。下腔静脉夹以 Satinsky 钳，并剪去一片管壁，按前述方法做吻合（图 18-88）。

4．完成后的肠腔静脉分流（图 18-89）。

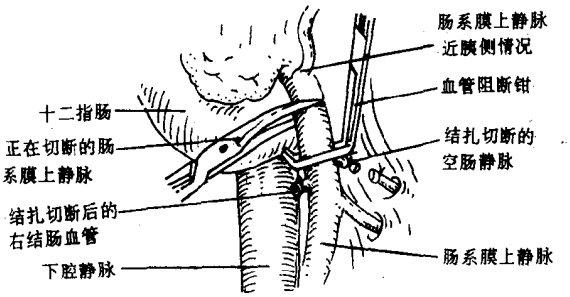

图 18-87 肠系膜上静脉干游离3～5cm，近端在结肠中静脉下方水平结扎、切断，远断端夹以无创血管阻断钳

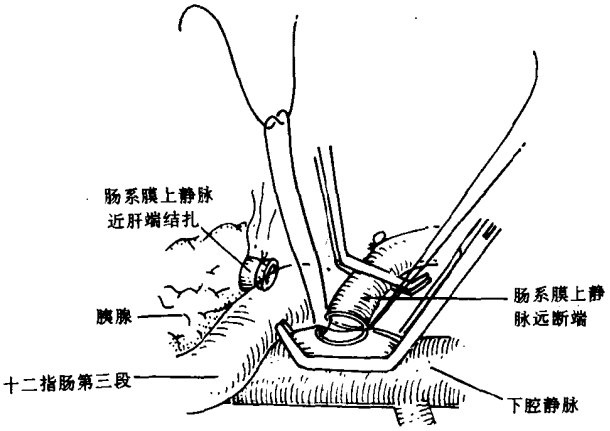

图 18-88 肠系膜上静脉远端与下腔静脉前壁吻合，先固定两角

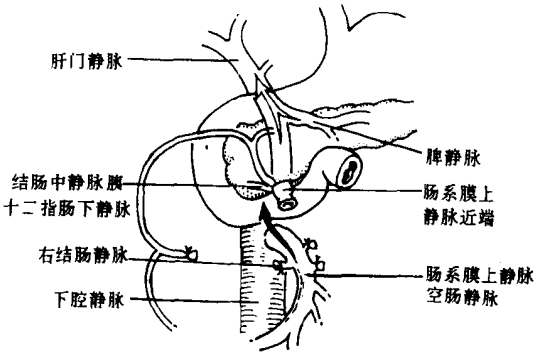

图 18-89 肠腔端侧分流完成后的血流方向示意图

（陈治平）

第六节　脾静脉下腔静脉分流术

脾静脉下腔静脉分流术（脾腔静脉分流，SCS）系切除脾脏，将脾静脉连同胰腺体尾部游离，行脾静脉下腔静脉端侧吻合达到减压目的。与传统脾肾分流相比，优点是下腔静脉可充分接纳来自脾静脉的血液，不易发生分流口扭曲，术后食管静脉曲张再出血率低。

【手术适应证】

与脾肾静脉分流的适应证基本相同，即肝门静脉高压有食管静脉曲张出血史和明显脾功能亢进者，尤其适用于肾静脉有变异，不适合做脾肾静脉分流的病人。

【手术禁忌证】

脾静脉管径小于 1cm、脾蒂过短以及胰腺肿大并有炎症粘连者。

【术前准备】

同前。

【体位】

平卧，左腰垫高，躯干稍向右侧倾斜。

【手术步骤】

1．切口　腹正中切口，上起剑突，下至脐下 5cm，必要时加作左侧横切口。

2．探查和测压　同前。

3．切除脾脏和分离脾静脉（见脾肾静脉分流术）　游离脾静脉约 2～3cm 已足够，在脾静脉离脾侧以无创血管夹阻断血流，近脾侧切断，切除脾脏（图 18-90）。

4．游离胰腺体尾部　用大弯拉钩将胃向上牵开。切开胰腺上缘和下缘的后腹膜，在胰腺后疏松组织间隙中充分游离胰腺。上缘剖离达脾动脉根部，同时结扎胃左动脉和胃冠状静脉（图 18-91）。下缘游离至肠系膜下静脉的左缘（图 18-92）。胰体尾部充分游离后，脾静脉可随同胰腺向右下方转移，靠近下腔静脉。

5．游离下腔静脉

（1）显露下腔静脉　将小肠向腹腔右侧牵开，提起横结肠，在系膜根部切开十二指肠悬韧带。沿空肠系膜左缘，腹主动脉前切开后腹膜，将空肠系膜向右牵开，显露位于主动脉右侧的下腔静脉（图 18-93）。

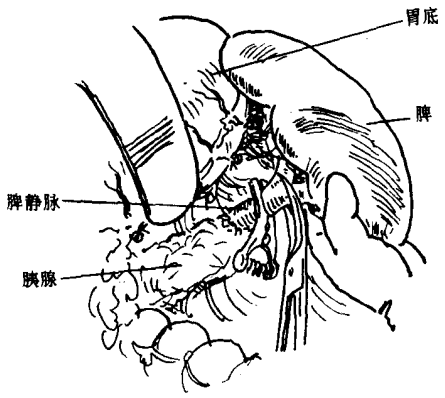

图 18-90　游离脾静脉，近脾侧切断去除脾脏，脾静脉断端游离长 2～3cm

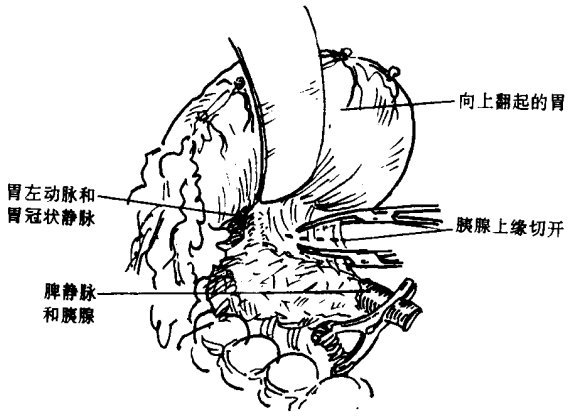

图 18-91 游离胰腺上缘，向右达脾动脉根部，同时结扎胃左动脉和胃冠状静脉

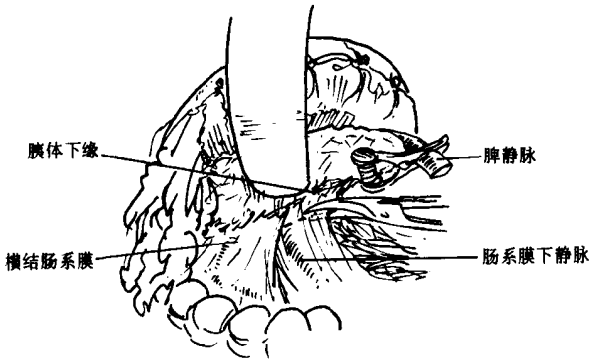

图 18-92 游离胰腺下缘达肠系膜下静脉左缘

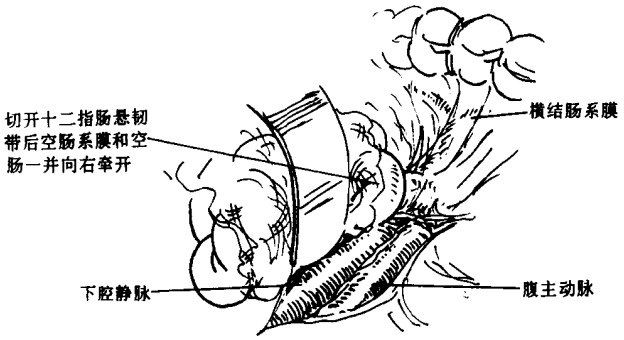

图 18-93 沿空肠系膜左缘切开，显示下腔静脉

(2) 游离下腔静脉　切开静脉鞘膜，在鞘内游离左肾静脉以下，长约 5cm 的下腔静脉前壁和两侧壁，不必切断腰静脉。

6. 脾腔静脉吻合

(1) 提起横结肠，在系膜根部左侧无血管区做切开，供胰体尾连同脾静脉穿过，向前和向右下方旋转，与下腔静脉的前左侧靠拢，撤除脾静脉上血管夹，改用“L”形 Blalock 钳阻断血流(图 18-94)。

(2) 以 Satinsky 钳部分阻断下腔静脉前壁，剪去一片静脉管壁，长径稍大于脾静脉管径。

(3) 脾腔静脉吻合口两角缝合　将脾静脉向下腔静脉靠拢。两角缝合，应以脾静脉截端的下角和上角，分别同下腔静脉开口的上角和下角做缝合，打结在血管外。

(4) 后壁缝合　下角的针线，由血管外进入下腔静脉，做脾腔静脉稍外翻的连续缝合（图 18-95)，针距和血管边缘距以 1.2～1.5mm 为宜。缝至上角，穿出血管外，同上角固定线打结。开放脾静脉阻断钳，保证血流通畅后重行阻断，以肝素等渗盐水冲净管腔。

(5) 前壁缝合　由上角开始下行，做血管前壁连续缝合（图 18-96)。吻合完成，先后开放下腔静脉和脾静脉的阻断钳。

7. 将胰腺体尾部包膜，同吻合口附近的后腹膜组织和结肠系膜口边缘，缝合固定数针（图 18-97)。使小肠和横结肠复位。左膈下间隙置引流管。

【操作中可能发生的意外和错误及其预防】

1. 充分游离胰腺，才能转移至下腔静脉，若游离不足，张力过大勉强吻合，难免发生闭塞。
2. 吻合前，务必注意不使脾静脉扭转。
3. 腹膜后分离时，对富含淋巴管的组织应予结扎。

【术后处理】

同前。

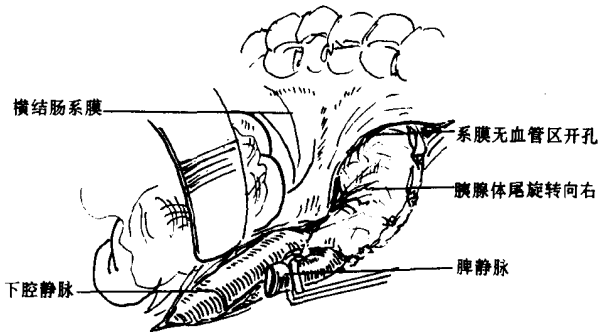

图 18-94　横结肠系膜左侧无血管区做切开，胰体尾部连同脾静脉穿过系膜孔，向右向下接近下腔静脉

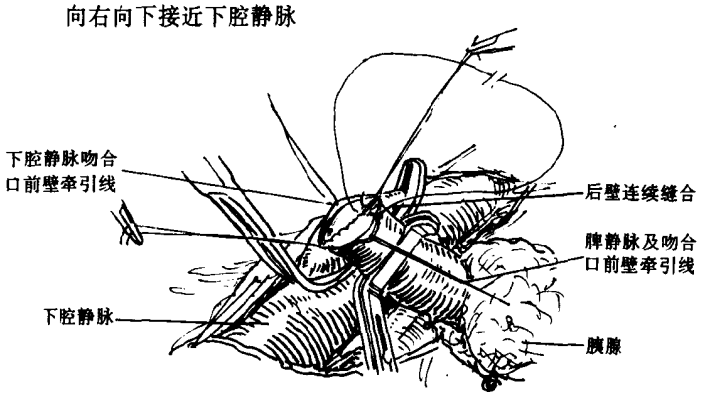

图 18-95　脾腔静脉吻合的后壁缝合

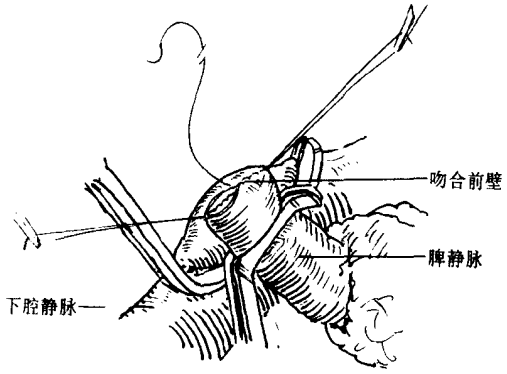

图 18-96 脾腔静脉吻合的前壁缝合

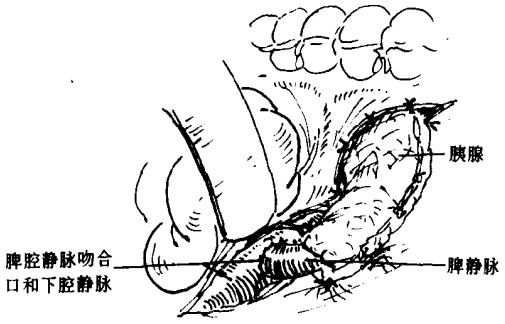

图 18-97 吻合完成，将胰包膜同横结肠系膜孔和后腹膜组织做固定缝合

（陈治平）

第七节 胃左静脉下腔静脉分流术

胃左静脉下腔静脉分流术(胃腔分流术,GCS)是选择性门体分流的又一种术式,系在胃左静脉与下腔静脉间以自体大隐静脉架桥吻合,另做脾切除和胃网膜右静脉阻断,使食管下段和胃上部静脉血流分流至下腔静脉,达到选择性减压目的。手术优点是保留相当的肝门静脉血流灌注肝脏,术后肝性脑病率很低。缺点是移植血管口径小管壁薄,手术野深,操作难度大,闭塞率高。

【手术适应证】

适应于肝内梗阻型门脉高压有食管静脉曲张出血史者，作为择期手术的选择。

【禁忌证】

肝功能分级Ⅲ级、存在完全性门脉逆肝血流以及胃左静脉管径过小者，均不适宜这一手术。

【术前准备】

同前。还应包括：①术前行脾穿刺直接门静脉造影以显示胃左静脉口径和行径，供术前参考；②腹股沟区皮肤准备，以切取大隐静脉段。

【体位】

仰卧。

【手术步骤】

1．切口　上腹正中切口，上起剑突，下达脐孔下3cm（图18-98）；腹股沟下方取斜形切口。

2．探查和测压　同前。

3．游离胃左静脉

（1）切开肝胃韧带，经小网膜孔引入一细软胶带牵开肝十二指肠韧带。将胃体向下向左牵引，在胃小弯垂直部找到走向肝门静脉或胰腺后方脾静脉扩张纡曲的胃左静脉（图18-99）。

（2）分离胃左静脉　切开覆盖于胃左静脉前的腹膜，小心游离该静脉，引过一根细软胶带作牵引（图18-100），向胃左静脉的离胃侧解剖长约2cm，供切断后与大隐静脉吻合

4．游离下腔静脉

（1）显示下腔静脉　切开十二指肠降部外侧腹膜，上达肝十二指肠韧带下缘，下至接近水平部，在腹膜后疏松组织中游离十二指肠降部，连同胰头一起向前内方翻起（见图18-5），胰头后方深部即为下腔静脉（图18-101）。

（2）下腔静脉前内侧与胃左静脉间开辟一隧道　切开下腔静脉血管鞘，于鞘内游离下腔静脉，向下至右肾静脉，向上达胰腺上间隙。钝性分离，在下腔静脉前内壁与胃左静脉间，形成能容纳示指宽的隧道，供移植血管通过（图18-102）。

（3）若肝脏尾叶肥大影响腔静脉充分显露，可切除部分尾叶（见门腔静脉分流术，图18-11）。

5．切取大隐静脉

（1）经腹股沟下斜形切口显露大隐静脉，切开卵圆窝，向深部解剖达隐股静脉交界，并显示部分股静脉。向远侧游离大隐静脉约5～6cm，予以结扎切断。

（2）隐股静脉交界处股静脉上安置小型Satinsky钳，大隐静脉切取应包括宽约1mm的股静脉管壁（图18-103），使取下的大隐静脉口呈喇叭状，有利于与下腔静脉缝合。

（3）以5-0尼龙线缝合股静脉切缘。

6．大隐静脉下腔静脉端侧吻合

（1）在已游离的下腔静脉前内壁夹以小型Satinsky钳，剪去一片稍大于大隐静脉口径的管壁（图18-104）。

（2）用7-0尼龙线分别缝合两血管的两角端。

（3）缝合后壁　下角的线由血管外进针入管腔内，自大隐静脉进针下腔静脉出针，自下而上稍作外翻连续缝合大隐静脉和下腔静脉后壁。针距和血管边缘距约1mm为宜（图18-105）。

（4）缝合前壁　如下角线由内穿出至血管外，与吻合口上角的线在外面打结。以上角线自上而下将大隐静脉端的喇叭口边缘与下腔静脉前缘做同样的连续缝合或间断缝合（图18-106）。

（5）开放下腔静脉上的Satinsky钳，大隐静脉另一端涌血后以小血管夹阻断，证实吻合口无渗漏，重新部分阻断下腔静脉，并妥为固定Satinsky钳。

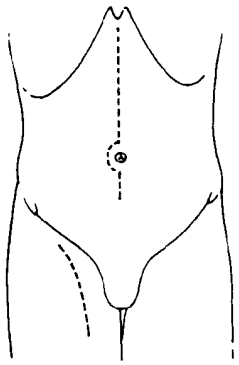

图 18-98 上腹正中切口和腹股沟下方斜行切口

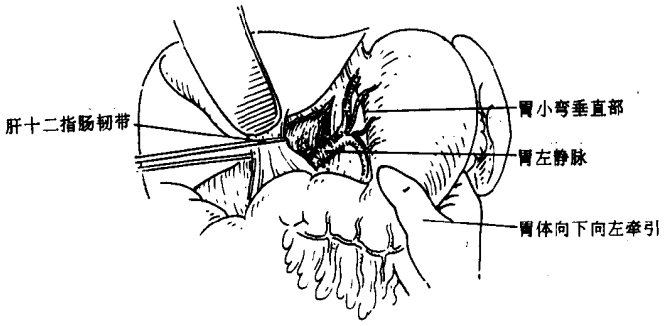

图 18-99 显示胃左静脉：将胃体向下向左牵引，在胃小弯垂直部找到走向肝门静脉或脾静脉的胃左静脉

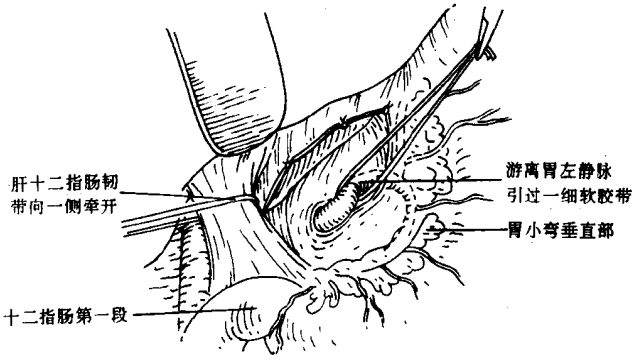

图 18-100 游离胃左静脉：切开覆盖于胃左静脉前的腹膜，游离静脉长约 2cm，引过一细软胶带作牵引

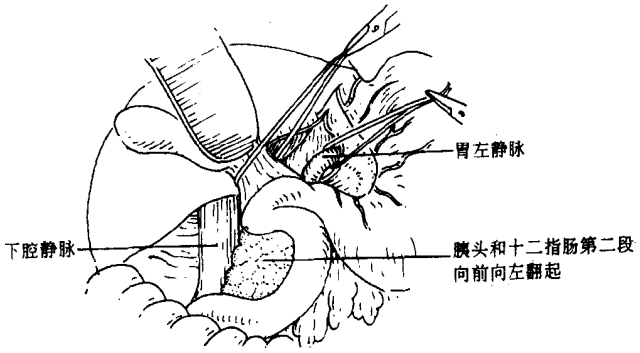

图 18-101　切开十二指肠第二段外侧腹膜，将十二指肠和胰腺头部向前向左翻起，显示后方的下腔静脉

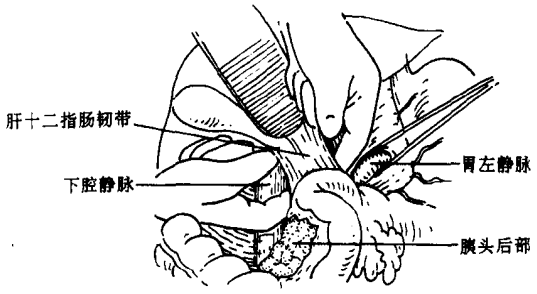

图 18-102　胰腺后间隙做钝性分离，在下腔静脉与胰腺上方的胃左静脉间形成一隧道

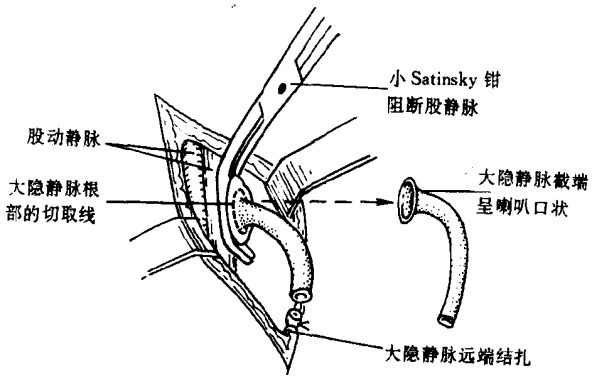

图 18-103　切取大隐静脉，显示大隐静脉汇入股静脉，小型 Satinsky 钳阻断股静脉，沿隐静脉根部含股静脉壁 1mm 切取，使隐静脉截端呈喇叭口状

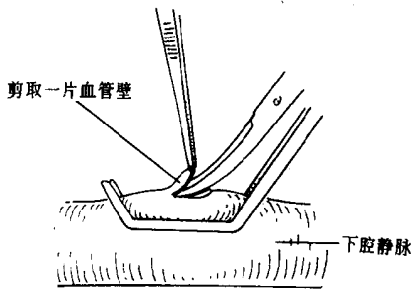

图 18-104 下腔静脉前壁偏内侧置 Satinsky 钳，在腔静脉上剪取一片稍大于大隐静脉管径的管壁

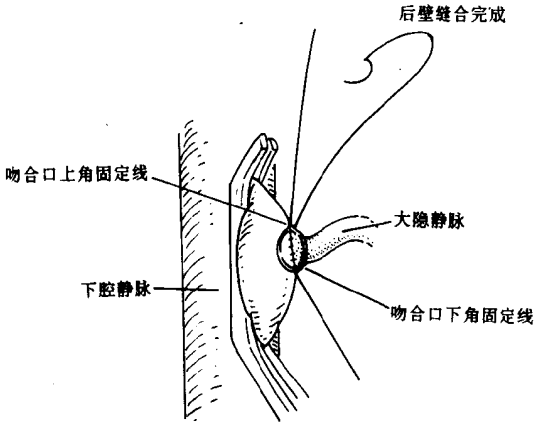

图 18-105 隐腔静脉后壁缝合

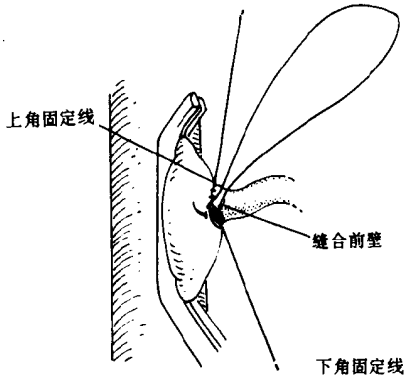

图 18-106 隐腔静脉前壁缝合

7．大隐静脉胃左静脉对端吻合

（1）结扎胃左静脉的远胃侧并予切断，静脉的近胃侧约 2cm 长，以小血管夹暂时阻断。

（2）大隐静脉一端经胰腺后隧道，引至胰腺上间隙（图 18-107），向胃左静脉断端靠拢，修剪大隐静脉使长度适中，注意勿使扭转。

（3）分别徐徐开放下腔静脉和胃左静脉的阻断钳使涌血。另用两把小型 Pott 钳分别阻断大隐静脉和胃左静脉，相互靠拢并妥为扶持，以免移动撕破血管。以 7-0 尼龙线缝合大隐静脉和胃左静脉断端两角，按前述吻合法做后壁缝合（图 18-108）。前壁做间断缝合，留最后二针暂不打结（图 18-109），先后开放大隐静脉和胃左静脉的 Pott 钳，证实血流通畅，再打结。完成的吻合口如图 18-110。

8．做脾脏切除和结扎胃网膜左血管。

9．止血、测压，肝下间隙置闭式引流管，关腹。

【手术操作中可能发生的意外和错误及其预防】

1．胃左静脉高压管壁薄，分离时很容易撕破出血，致手术失败，解剖必须十分细心和轻柔。

2．为确保大隐静脉与胃左静脉吻合，应注意：①大隐静脉不能扭转以免引起阻塞；②可在手术放大镜下操作。

【术后处理】

同前。

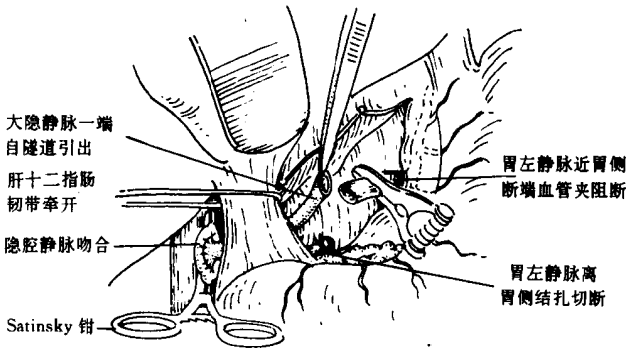

图 18-107　已游离的胃左静脉远胃侧结扎切断，近胃侧以血管夹阻断血流。经胰腺后间隙将大隐静脉一端经隧道引至胰上间隙

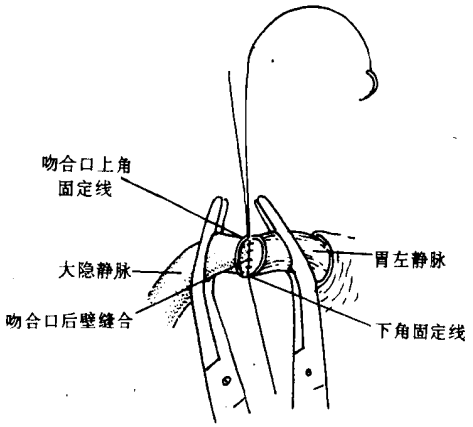

图 18-108　隐胃左静脉后壁缝合，分别开放下腔静脉和胃左静脉上的阻断钳，另用小型 Pott 钳阻断隐静脉和胃左静脉并相互靠拢，缝合两角及吻合口后壁

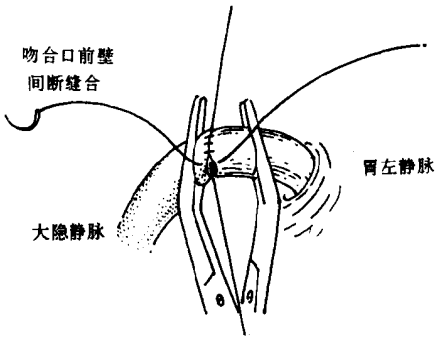

图 18-109　胃隐静脉吻合口前壁缝合

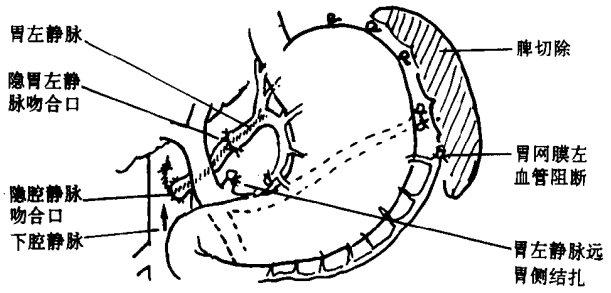

图 18-110 胃左静脉下腔静脉吻合完成后及其血流方向示意图

（陈治平）

主要参考文献

1. Zollinger RM. Atlas of surgical operations. 5th ed. New York: Macmillan Publishing Co, 1983. 248～267.
2. Henderson JM. Portal hypertension: Shunting procedures. In: cameron JL. eds. Current surgical therapy. 4th ed. St.Louis: Mosby-Year Book Inc, 1992. 297～301.
3. Donovan AJ. Portal hypertension. In: Nora PF. Operative surgery: principles and techniques. 3rd ed. Philadelphia: Saunders, 1990. 798～829.
4. Rikker LF, et al. Which portosystemic shunt is best? Gastroenterological Clinics of North America, 1992, 21: 179.
5. Rikkers LF. Portal hypertension. In: Levine BA, et al. eds. Current practice of surgery. Vol 3. New York: Churchill Livingstone, 1993. 177～187.

第十九章　截肢与假肢

截肢名称起源于拉丁文 amputation，意即“割去一段”，是描写用刀截去肢体或部分肢体。

自从 Hippocrates 首次将截肢应用于血管闭塞性疾病以来，截肢术有了很大的发展，不只是破坏性、治疗性手段，而且也成为重建功能的修复性手段。

在美国每年约有 6000 例截肢术，其中 90%以上是由于缺血性或感染性坏疽。需要截肢最常见的周围血管疾病都是由糖尿病和动脉闭塞性疾病所引起，且其中 15%～35%的病例在 5 年内需截除另一下肢。

截肢后很重要的一个问题，即采用替代或代用品来帮助病人恢复已失去的功能。

【截肢原则】

皮瓣　残端一定要覆盖正常皮肤，宜采用带有正常感觉功能的皮瓣，深层具有完整的深筋膜可增加耐磨压功能。应保留适宜的肢体长度，以便发挥假肢最好功能。必要时可采用皮肤移植或游离皮瓣。皮瓣设计要科学合理，可采用长短不对称鱼口状皮瓣，短皮瓣一般也不得短于截骨水平，以避免愈合后疤痕正对骨的残端负重处。

肌肉　一旦皮肤及深层筋膜被切开，皮肤边缘回缩，所以术中要重视肌肉群处理问题，要防止切除过多，修正肌肉时，应斜向骨残端，厚薄长短要合适，并注意对抗肌肌力平衡问题，缝合时不应有张力，如有张力，应毫不犹豫地修正骨残端，并注意保存骨膜。

神经　为避免发生残端神经痛，仔细游离主要神经，用利刀切割以减少创伤，切割点尽可能远离残端缝合处。即使日后形成神经瘤也处于正常组织中而不受疤痕或其他组织压迫。如发现神经伴行血管或营养血管也应妥善处理。

血管　要寻找残端血管主干，并做单独结扎，大血管应双重缝扎，要完善止血，血管切断平面不能过高，以免引起残端供血不足。

截肢平面的选择　要根据肢体损伤情况、性质，缺血程度和部位来决定，另外也需结合肢体畸形破坏状况和主要结构完整程度及假肢安装部位等来决定截肢平面。由于考虑功能重建要求，膝上截肢与膝下截肢的比例从一战的 2.5∶1 降至二战的 1∶1。下肢截肢常采用髋关节解脱，膝上、膝下、经蹠骨和足趾等；上肢截肢常做肩关节解脱，上臂、前臂下段和手指。

一、足 趾 截 肢

足趾截肢可经远侧趾骨或趾间关节（图 19-1～5）。

【手术适应证】

足趾截肢适用于闭塞性血管疾病，足趾有坏疽。

【手术禁忌证】

截肢部位有蜂窝组织炎或前足间隙感染。

【麻醉】

硬脊膜外或局部神经阻滞。

【体位】

平卧。

【手术步骤】

1. 背侧皮瓣要长。
2. 切口从侧面开始弯向腹侧
3. 将趾动静脉结扎、切断，将趾神经牵向远端、切断，使其回缩。
4. 截趾后屈伸肌腱可能回缩，属正常现象，不必缝合。
5. 在骨锯线以远用小骨刀分开骨膜。
6. 注意截骨时，不要使骨头裂开。
7. 皮肤用丝线做间断缝合。

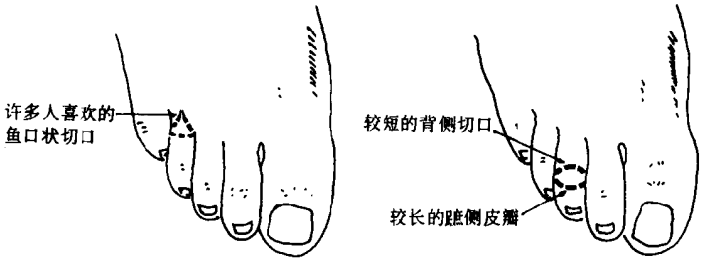

图 19-1 截趾术切口

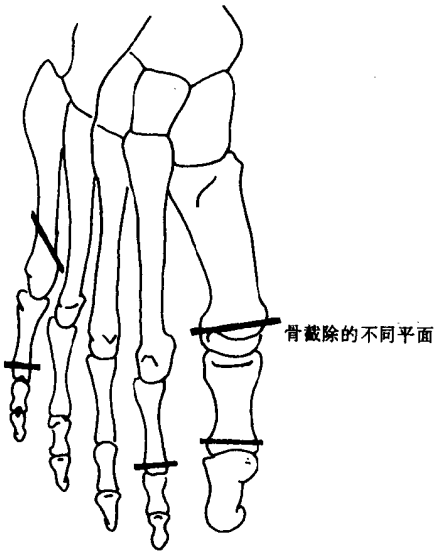

图 19-2 截趾术不同的骨截除平面

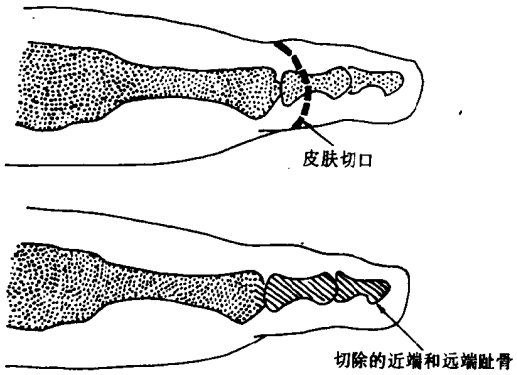

图 19-3 趾骨截除示意图

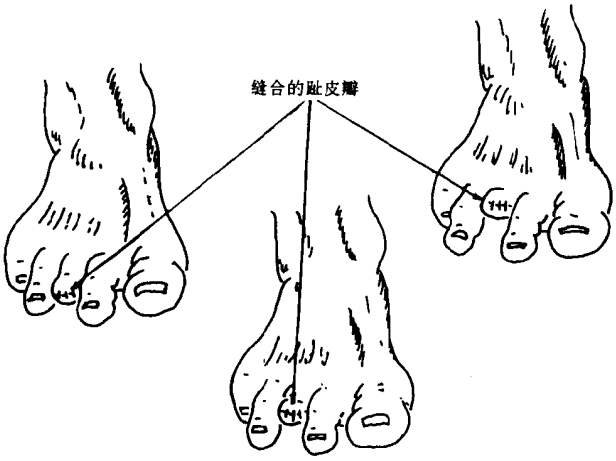

图 19-4　截趾皮瓣

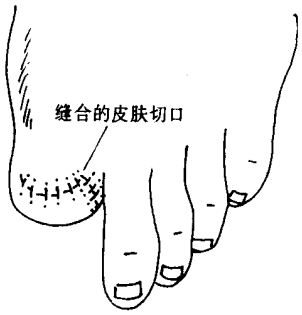

图 19-5　截趾残端

二、经蹠骨截肢

【手术适应证】

由于动脉循环障碍，一趾或数趾坏疽；足趾严重挛缩伴蹠骨头受压。

【手术步骤】

1. 手术步骤见图 19-6、7。切口从侧面第一蹠骨颈开始。
2. 做背侧弧形切口达截趾部位。
3. 其末端位于第 5 蹠骨颈。
4. 然后做蹠面皮瓣，长度大于前面皮瓣，蹠面皮瓣曲线远端距趾蹼 1cm，即到达足趾基底。
5. 切断韧带，向后游离皮瓣。
6. 切开第 1 蹠骨骨膜，一直到其他趾背侧。
7. 用骨锯做同一水平截骨，注意不要伤及皮肤与软组织。
8. 用丝线做间断缝合。
9. 皮肤缝合不能有张力。
10. 皮肤边缘不能太厚，皮瓣设计合理，要有足够血供。

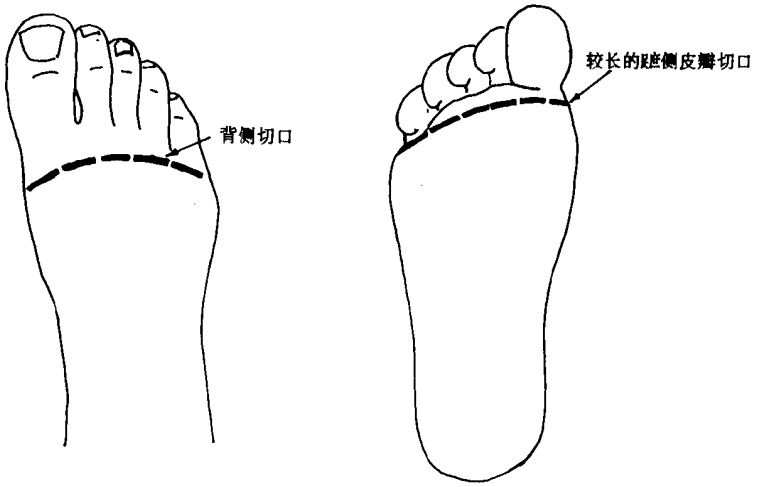

图 19-6　经蹠骨截肢切口

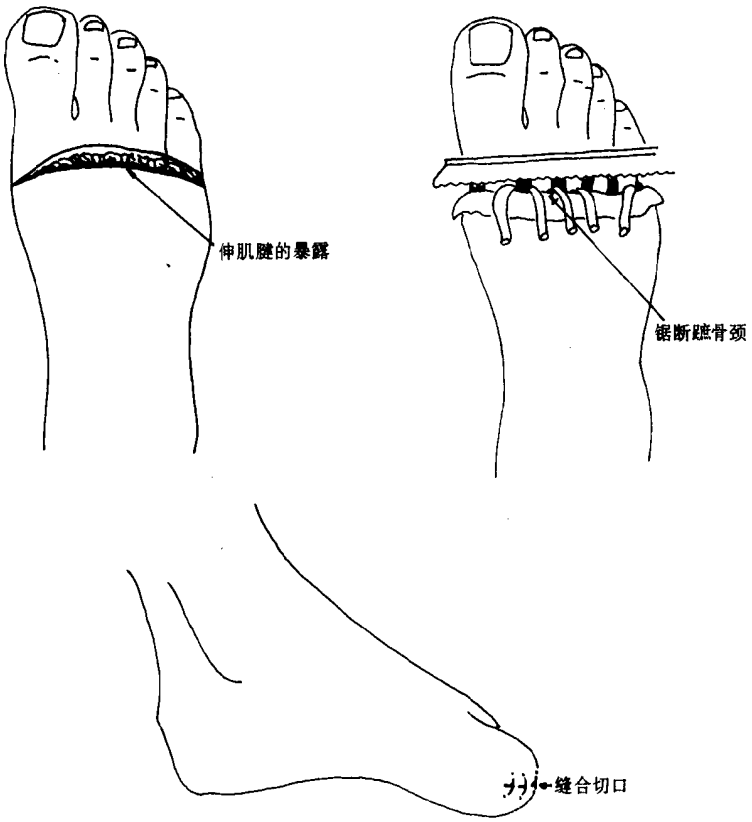

图 19-7 经蹠骨截肢手术步骤

三、赛姆氏踝关节截除术

【手术适应证】

创伤性足部感染；前足坏疽，后足皮肤未受累。

【手术步骤】

1．手术步骤见图 19-8～11。切口位于外踝顶部足腹侧水平，通过足上部止于同一水平内踝中部远端。

2．切口转向足底

3．解剖附着于骨的伸肌腱及足腹侧结构，同法解剖足底的跟骨结构。

4．切断腓骨长、短肌，趾伸肌，胫前和胫后肌肌腱，分别切断、结扎胫前动、静脉。

5．在外侧韧带两旁切开踝关节包膜。

6．切除距骨，暴露跟腱。

7．切断跟腱，从后跟皮瓣上分离切除跟骨。

8．于蹠侧皮瓣的远侧端切断和结扎胫后动、静脉，将胫前、后和腓神经及各肌腱分别轻轻牵向远侧，用锐刀切断，任其回缩至内、外踝平面以上。

9．牵引跟部皮瓣，暴露下面胫腓骨。

10．于关节线上切去 1/4 骨膜，于此水平锯断胫腓骨。

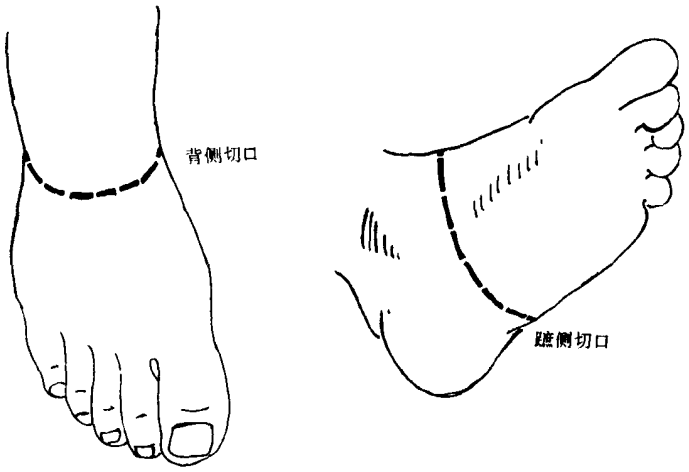

图 19-8　赛姆氏踝关节截除术切口

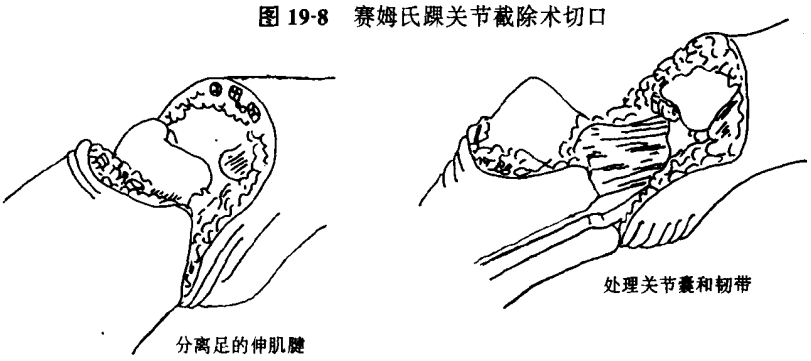

图 19-9　赛姆氏踝关节截除手术步骤 I

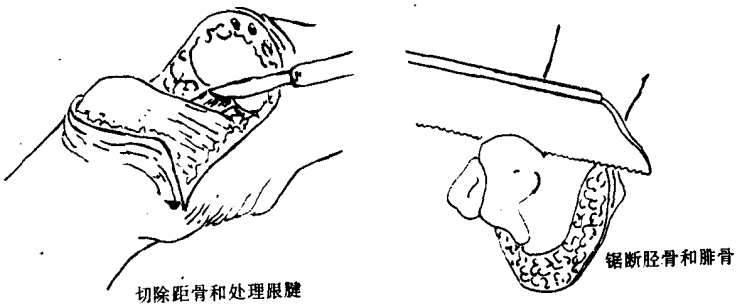

图 19-10　赛姆氏踝关节截除手术步骤 II

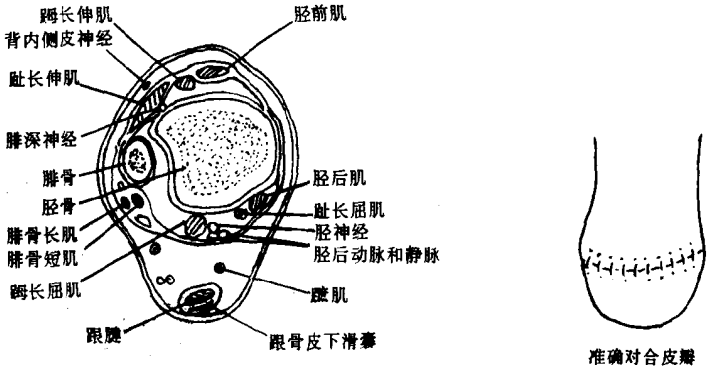

图 19-11　赛姆氏踝关节截除术皮瓣及横切面

11. 用咬骨钳咬去骨锐角，并用锉刀锉平。

12. 修整皮下脂肪，正确对齐前后皮瓣。

13. 留置引流管 48 小时，皮肤用细丝线做间断缝合。

四、膝下截肢

【手术适应证】

急性腘动脉阻塞及小腿血管损伤不可修复者；慢性发作的闭塞性脉管炎引起的足部坏疽。

【手术步骤】

手术步骤见图 19-12、13、14。

1. 从小腿侧面中部做切口，形成前后两个皮瓣，要求皮瓣前面长 1/3，骨骼锯线接近切口，前后皮瓣切开成鱼嘴状。

2. 剥离附着于锯线外胫骨前面肌肉和筋膜。

3. 切断腓肠肌远端形成一肌肉瓣以覆盖残端。

4. 游离围绕腓骨软组织

5. 至此胫骨嵴向下，在膝下 12～15cm 处用骨锯锯断胫骨

6. 于胫骨断面近端约 3cm 处用线锯锯断腓骨，胫骨前缘斜切 45°，否则皮肤易被顶破。

7. 分别锉去胫、腓骨骨端锐利周边。

8. 清除骨屑及骨片，修整腓肠肌瓣。

9. 肌瓣拉向前，缝合前面的筋膜和骨膜。

10. 切断神经，间断缝合修补肌瓣。

11. 皮肤用细线作间断缝合。

12. 放置引流 48 小时后拔除。

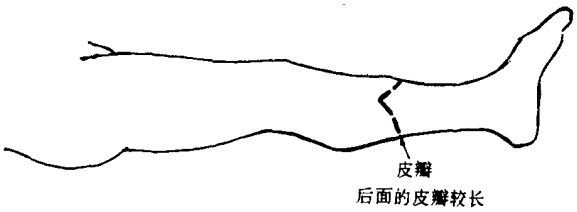

图 19-12 膝下截肢切口

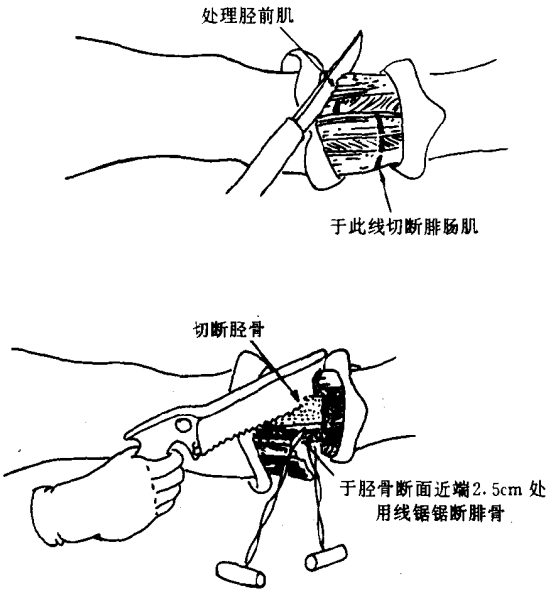

图 19-13 膝下截肢手术步骤

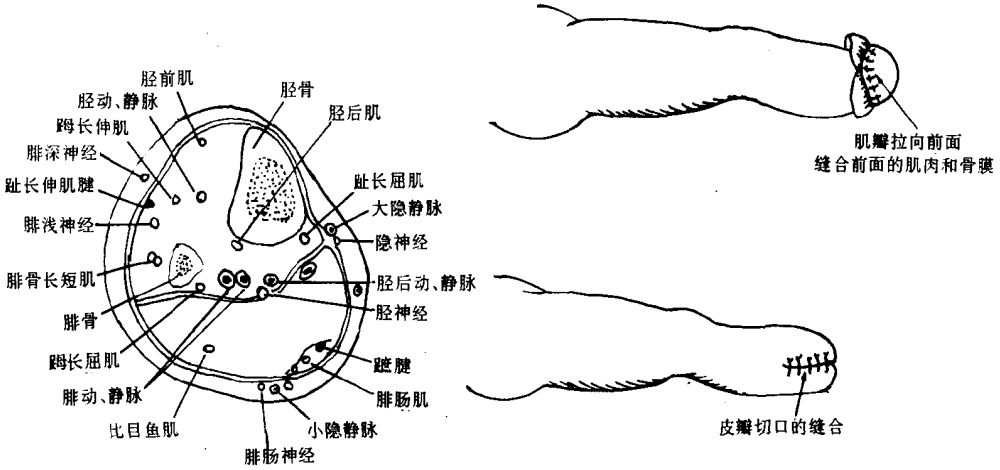

图 19-14　膝下截肢残端及横切面

五、Gritti Stokes 截肢术

【手术适应证】

需残端负重，应用髌骨承重的病人。

【手术步骤】

手术步骤见图 19-15、16、17。

1．切口始于大腿外侧中心髌上约 3cm 处，向下延伸至髌下约 2cm，后向上至大腿内侧的中心，与外侧相对应。

2．后切口较前切口短，形成约 2cm 长的皮瓣。

3．从前切口逐层切开髌腱，膝关节囊至股骨踝。

4．腘动静脉用 2-0 细丝线双重结扎并切断神经，让其回缩。

5．切断股骨并用板锯锯去髌骨的关节软骨面。

6．将髌骨和股骨的粗糙面对合在一起并前后钻孔，用 1-0 号铬肠线通过骨孔，将髌骨对合于股骨的粗糙面上。

7．膑腱的残端缝合于股骨后方的骨膜和关节囊。

8．筋膜和肌腱用 2-0 细丝线间断缝合。

9．用细不锈钢丝间断缝合皮肤。

10．关节离断术与此相似，Rogers 方法是将髌骨保留于原位，必要时可用来加强前面的皮瓣。

11．若皮瓣不够满意，也可采用股骨髁加强皮瓣。

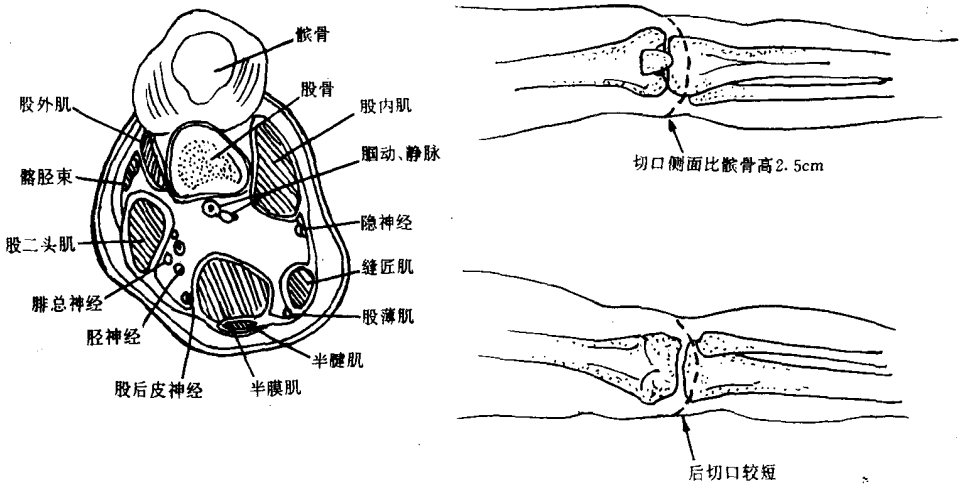

图 19-15 Gritti Stokes 截肢术切口及横切面

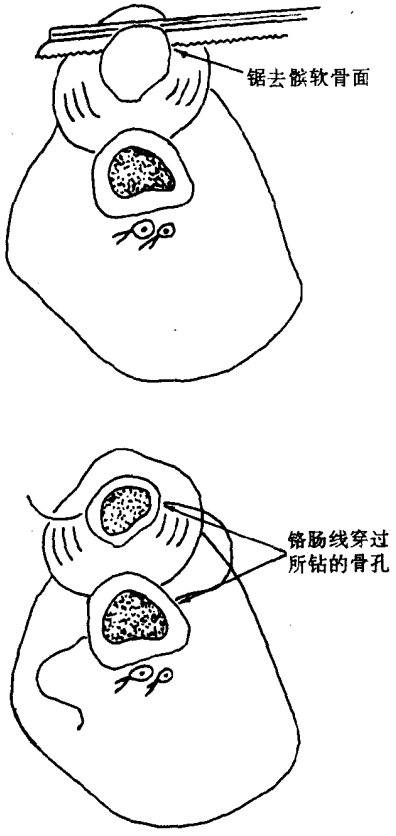

图 19-16 Gritti Stokes 截肢手术步骤 I

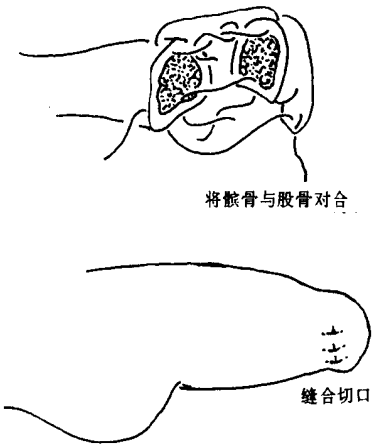

图 19-17　Gritti stokes 截肢术Ⅱ

六、膝关节开放性离断术

【手术适应证】

膝下开放性创伤后的严重感染；缺血性肢体坏死所致严重感染包括危及生命的气性坏疽。

【手术步骤】

手术步骤见图 19-18、19、20。

1. 前切口始于胫骨结节上方，后切口再向远端 2.5cm，皮肤可自动回缩。
2. 切断膝关节周围的肌腱和筋膜。
3. 切断腓骨和胫骨的侧副韧带和膝关节囊
4. 切断腘窝的后筋膜，分离和结扎动、静脉。
5. 切断膝关节的后关节囊，如果没有感染，则切去股骨内、外髁突出部分的关节软骨，并削平。
6. 移去止血带，将髌腱缝于腘肌腱，腘绳肌缝于后方的筋膜和骨膜上，如果有感染则不应缝合。
7. 如果感染是截肢的原因，则需将伤口敞开，并用前后皮肤牵引。
8. 如果没有感染，则用细钢丝仔细缝合皮肤伤口。

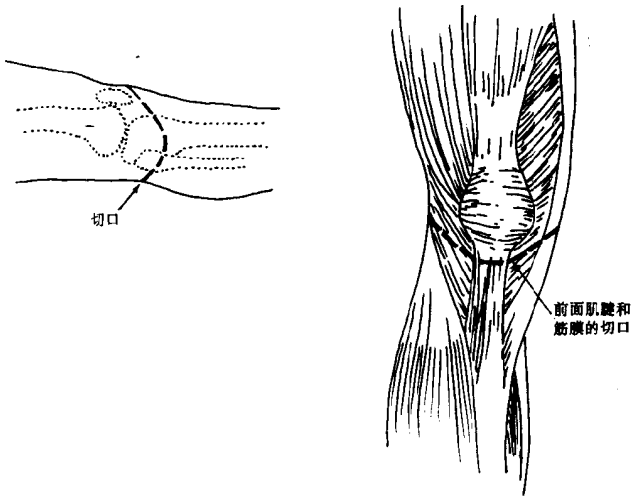

图 19-18　膝关节开放性离断术切口

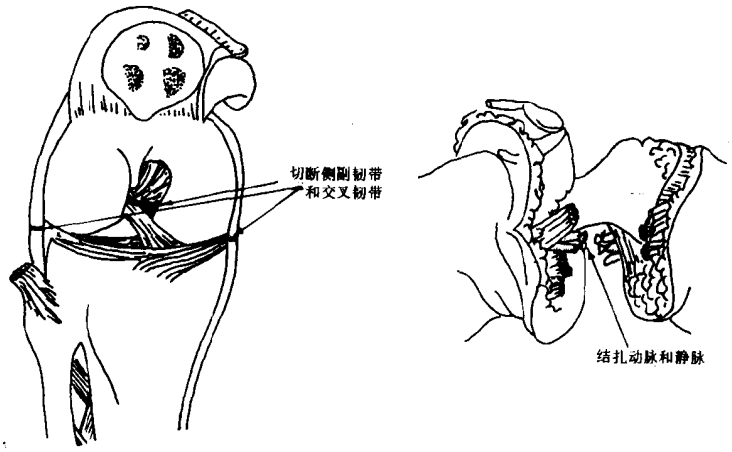

图 19-19 膝关节开放性离断手术步骤Ⅰ



图 19-20 膝关节开放性离断手术步骤Ⅱ

七、股下 1/3 截肢术

【手术适应证】

股动脉闭塞；突然发生股动脉闭塞和不可修复的大腿血管损伤引起的小腿坏疽。

【手术步骤】

手术步骤见图 19-21、22。

1. 截肢平面位于膝上 3～5cm 处。

2. 皮瓣需设计好，至少要超出髌骨前上 1/3，后皮瓣应短于前面皮瓣，前后皮肤长度之比约为 3:2。将股四头肌从髌骨上切下。

3. 逐层切断后方的肌肉和肌腱，越深越靠近端。

4. 皮瓣、肌肉和肌腱回缩至截肢平面。

5. 在截肢平面环形切开骨膜，并向远端剥离骨膜约 1cm。

6. 横行锯断股骨。

7. 在锯断股骨前，先双重结扎，切断股动、静脉。

8. 拉下坐骨神经，高位切断让其回缩。

9. 前方的股四头肌和肌腱缝合于后方的筋膜，后方的腘绳肌让其回缩。

10. 细钢丝仔细间断缝合皮肤。

11. 留引流 48 小时，残端应用松紧合适的弹力绷带包裹。

12. Callander 采用前后等长皮瓣，切口位于髌骨远侧，不切断肌肉，只切断前方和后方的肌腱。

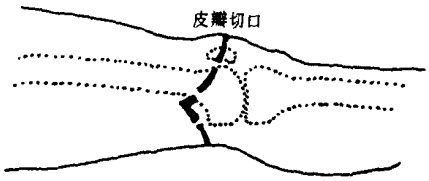

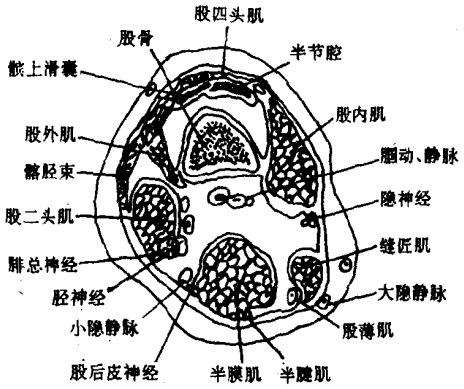

图 19-21　股下1/3截肢术切口及横切面

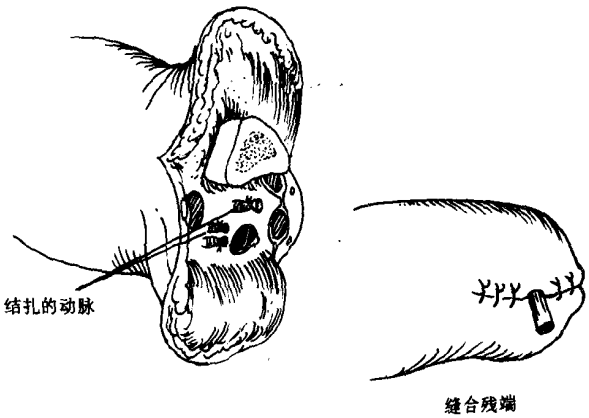

图 19-22　股下1/3截肢术

八、股中部截肢术

【手术适应证】

下肢血管疾患不适于股骨远端截肢者。

【手术步骤】

手术步骤见图 19-23、24。

1. 采用前后等长皮瓣，并使其有足够的皮肤覆盖骨端，因此切口应位于截肢水平以远约7.5cm。
2. 逐层切断筋膜和肌肉让其回缩，越深切断的位置越高。
3. 分离双重结扎股动、静脉和股深动静脉。
4. 于后方拉下坐骨神经，切断水平较高并让其回缩。
5. 环形切开骨膜，向远端剥开少许。
6. 将后方筋膜与前方筋膜瓣缝合。
7. 细钢丝疏松地间断缝合切口，并放置引流。
8. 应用弹力绷带包裹残端。

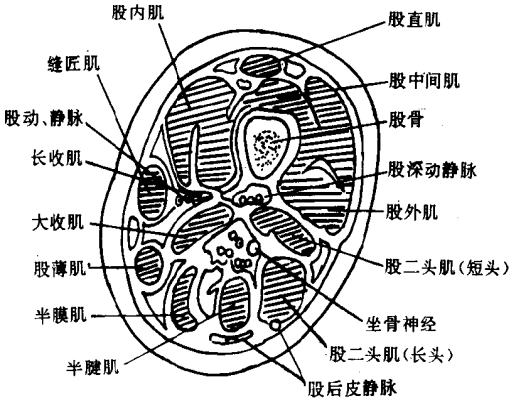

图 19-23 股中部横切面

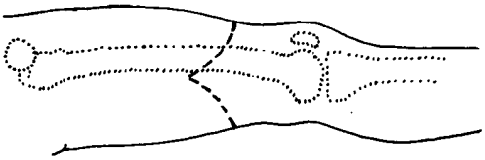



图 19-24 股中部截肢术

九、髋关节离断术

【手术适应证】

血管源性坏疽，不宜行大腿中部截肢，少数难以治愈的感染和少数创伤病例。

【手术步骤】

手术步骤见图 19-25～28。

1. 作一球拍状切口，柄位于前方。
2. 始于髂嵴前上方，向内止于内收肌起点下方。
3. 此切口可在做后切口前分离，结扎股动、静脉。
4. 以 2-0 细丝线结扎血管，神经不必结扎。
5. 然后做后切口，于大腿外侧止于大转子以远约 8cm。
6. 切口向上延伸连于前切口。
7. 缝匠肌腱从髂骨上切下，股直肌腱从髂前上棘切下。
8. 外旋大腿暴露髂腰肌腱，并从小转子上切下。
9. 从耻骨上切开内收肌。
10. 切断闭孔肌，用细丝线结扎闭孔动脉。
11. 闭孔外肌尽可能远地从股骨止点上切开，以避免损伤附近的动脉，若在近端切断动脉，需先于骨盆切断其伴随动脉，这一血管很难找到。
12. 坐骨神经注射 2%普鲁卡因 5ml 并切断。
13. 从大转子上切断臀中肌、臀小肌，臀大肌从臀肌粗隆上切下，于皮肤切口处将阔筋膜张肌止点切断。
14. 将髋关节做轻微旋转后于大粗隆处切断韧带。
15. 腘绳肌腱从坐骨结节切断。
16. 切断髋关节囊和韧带。
17. 将臀大肌拉至前方缝合于内收肌以利关闭切口。
18. 将后方皮瓣拉到前面。
19. 用细钢丝缝合皮肤切口。
20. 留置引流，于手术后 24 小时拔除。

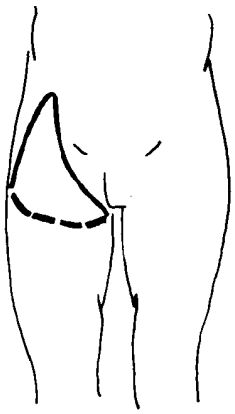

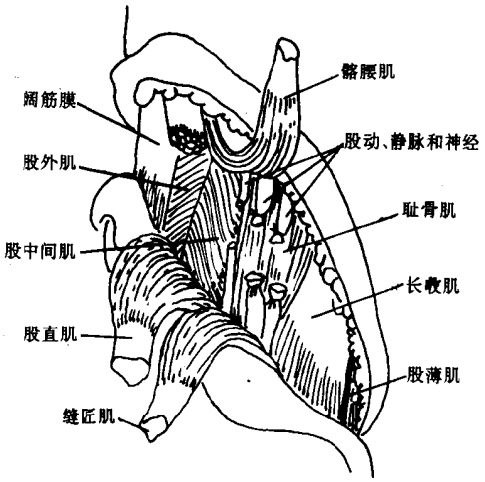

图 19-25　髋关节离断术切口及结扎血管

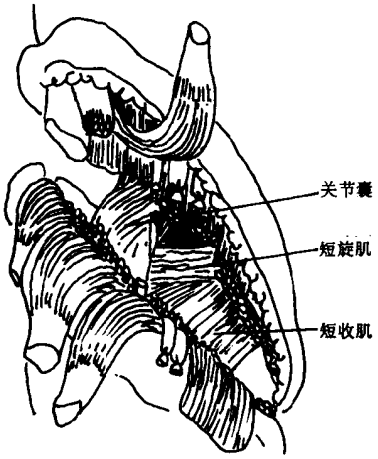

图 19-26 髋关节离断术切断肌肉和肌腱

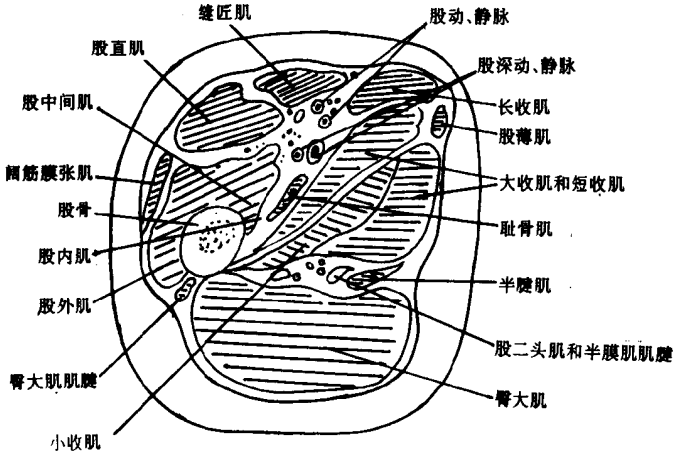

图 19-27 髋关节横断面

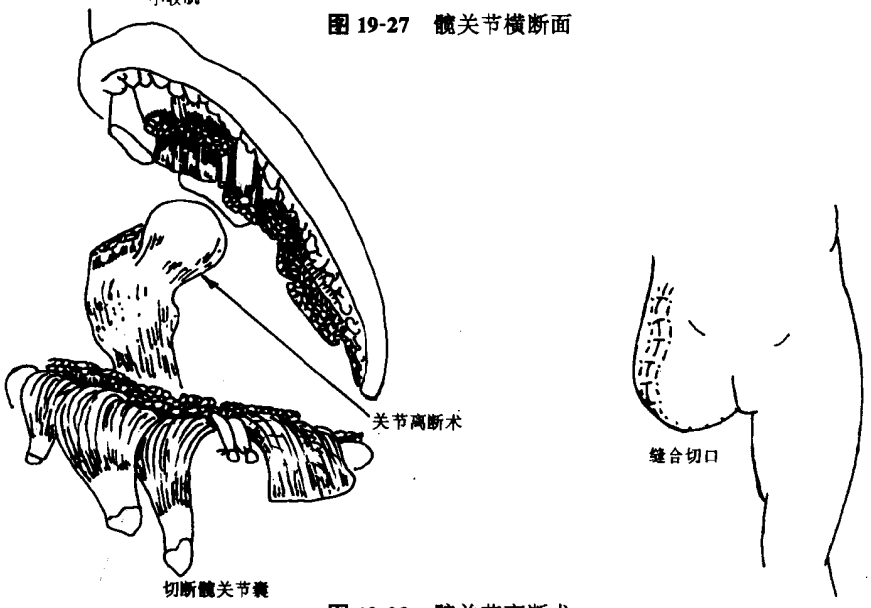

图 19-28 髋关节离断术

十、截　指　术

【手术适应证】

通常为血管源性或创伤截指。

【手术步骤】

手术步骤见图 19-29、30。

1. 掌侧皮瓣较长，掌侧皮瓣与背侧皮瓣之比约为 2:1。
2. 伸直手指做掌侧皮瓣，屈曲手指做背侧皮瓣。
3. 锐性切断神经让其回缩，但不应让其位于手掌。
4. 尽可能拉下肌腱切断，让其回缩不必缝合。
5. 锯断骨骼，去除软骨，骨端磨平，不采用咬骨钳，因为它常使骨骼碎裂。
6. 通常只需缝合皮肤。

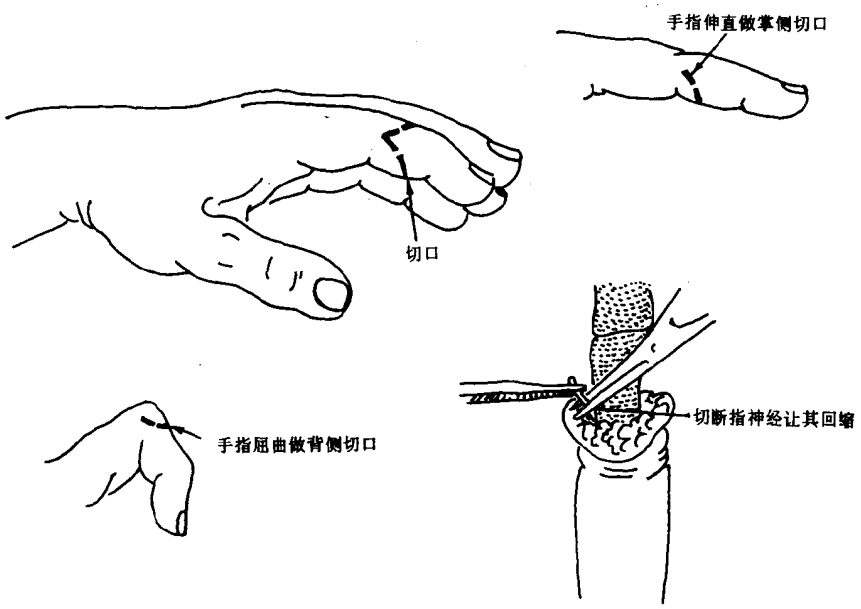

图 19-29　截指术 I

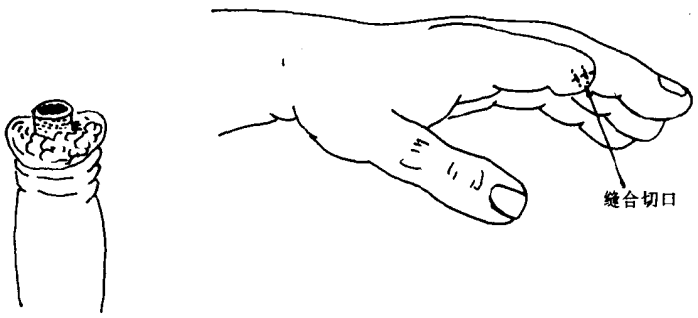

图 19-30　截指术 II

十一、腕部截肢术

【手术适应证】

血管源性截肢。

【手术步骤】

手术步骤见图 19-31。

1. 做前长、后短的两个皮瓣，留足够的长度尽量保留腕骨和掌骨。

2. 拉下神经切断，让其回缩，对正中神经、尺神经等大的神经，需小心处理，以防术后发生神经痛，安全地结扎血管（尺动、静脉，桡动、静脉）。

3. 如果经腕做关节离断术，则需切掉尺骨茎突和桡骨茎突，因它们会压迫皮肤而引起疼痛。

4. 如果经腕截肢，需拉下所有手指屈、伸肌，切断并其回缩。

5. 腕关节屈、伸肌则附着于骨远端的软组织。

6. 细线间断缝合皮肤。

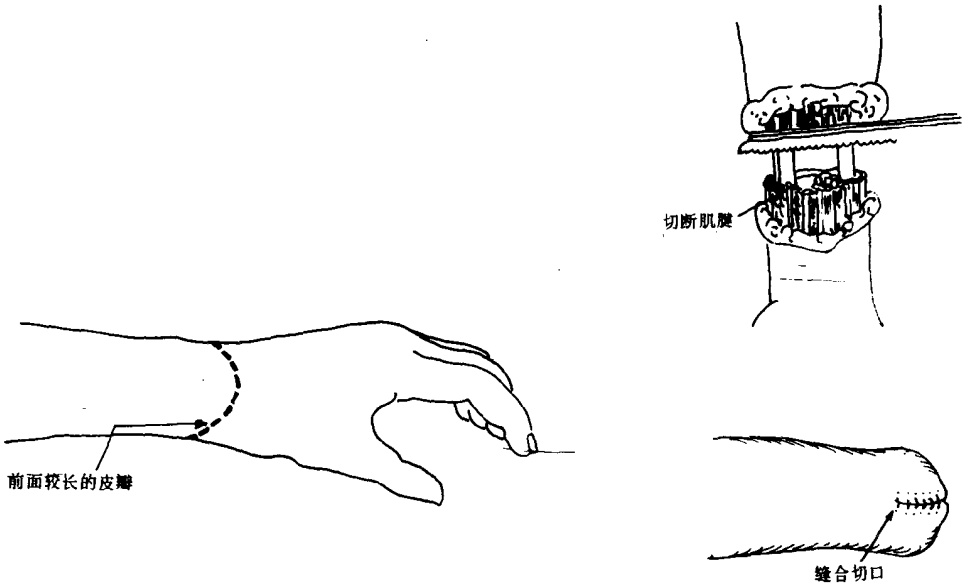

图 19-31 腕部截肢术

十二、前臂截肢术

【手术适应证】

血管源性截肢。

【手术步骤】

手术步骤见图 19-32。

1. 截肢平面位于前臂中下 1/3 交界处，需尽量保留长度。
2. 做前后等长皮瓣。
3. 肌肉筋膜于皮肤切口处切断，神经（桡、尺、正中神经）轻轻拉下、切断，让其回缩。
4. 分别锯断尺骨和桡骨。
5. 用肌肉和筋膜覆盖骨端，间断缝合皮肤。

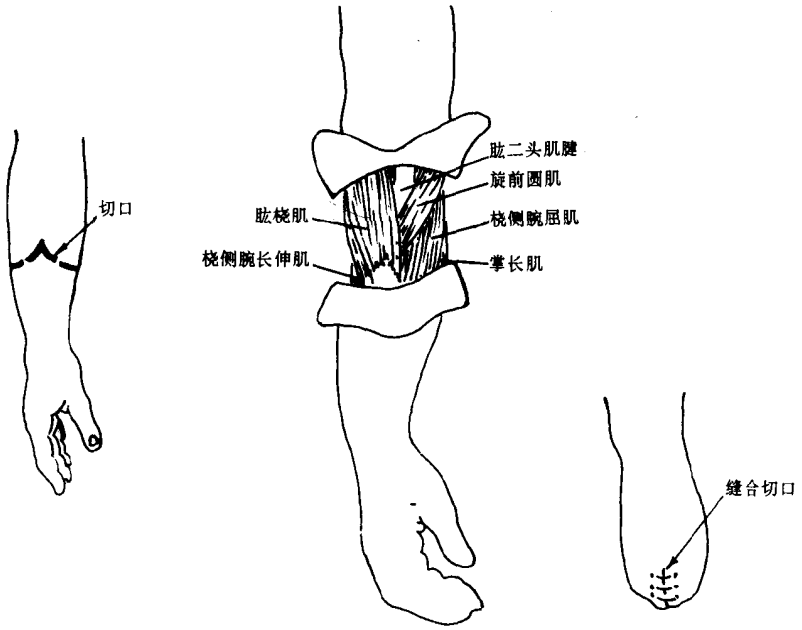

图 19-32　前臂截肢术

十三、前臂上 1/3 截肢术

【手术适应证】

血管源性或创伤截肢。

【手术步骤】

手术步骤见图 19-33、34。

1. 做前后等长皮瓣。

2．切断肌肉、筋膜，小心切断神经，让其回缩。

3．截骨平面高于切口约1.5cm，以便有足够长度让皮肤、肌肉瓣回缩。

4．缝合肌肉和筋膜覆盖端。

5．如果残端与肱二头肌腱止点距离短于4cm，则需在桡骨粗隆切断肌腱，以使残端有足够长度。

6．用细丝线关闭切口，皮肤则用细不锈钢线间断缝合。

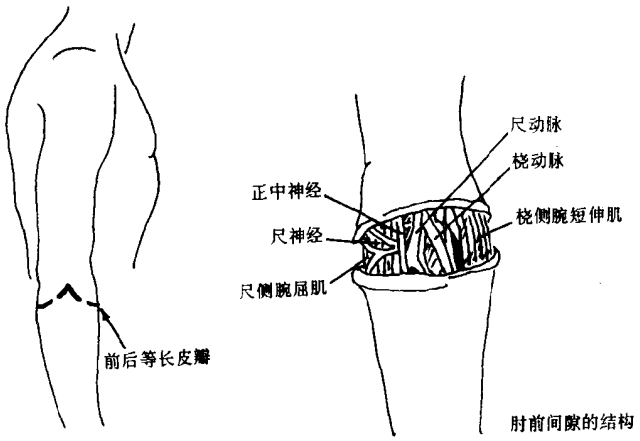

图 19-33 前臂上1/3截肢术Ⅰ

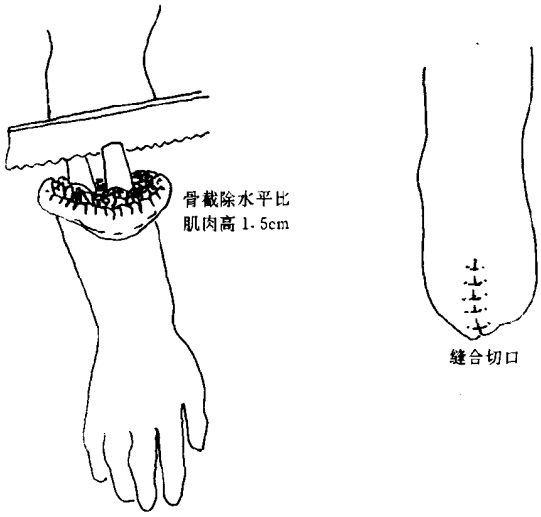

图 19-34 前臂上1/3截肢术Ⅱ

十四、肱骨髁上截肢术

【手术适应证】

前臂血管性坏疽。

【手术步骤】

手术步骤见图 19-35。

1. 做前后或内外侧等长皮瓣。
2. 肱动脉双重结扎，正中、尺、桡神经仔细切断，让其回缩。
3. 在截骨平面切开骨膜。
4. 切断筋膜和肌肉，截骨的平面比肌肉切断面高约 1.5cm。
5. 缝合筋膜和肌肉覆盖骨端，间断缝合皮肤。
6. 如需保留远端肱骨，做肘关节离断术是有意义的，采用前后等长皮瓣，手术并不困难。
7. 高于肱骨髁上水平截肢的手术过程与以上相似。

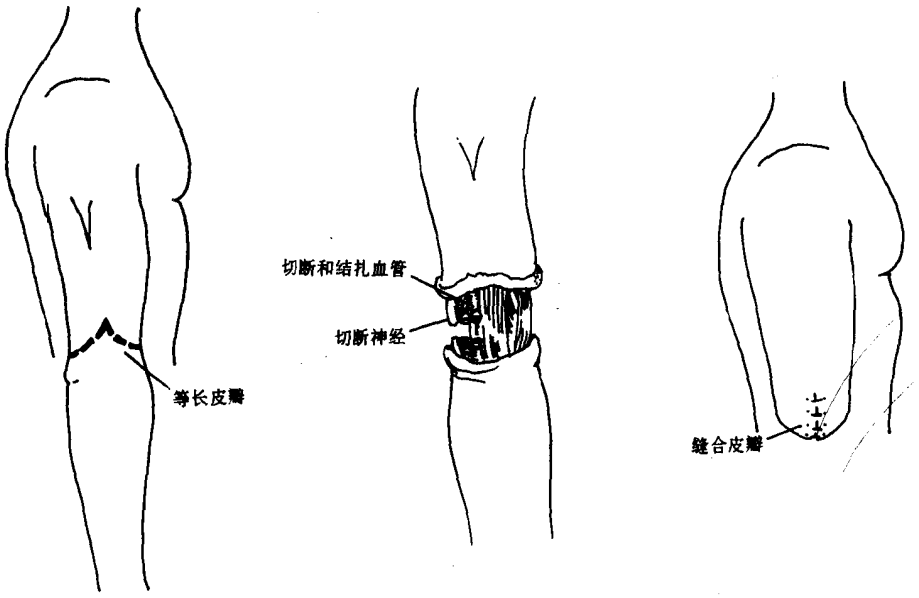

图 19-35　肱骨髁上截肢术

十五、肩关节离断术

【手术适应证】

上肢坏疽。

【手术步骤】

手术步骤见图 19-36、37。

1. 做一弯曲切口，经三角肌远端边缘形成一外侧皮瓣，止于腋皱。
2. 同样做一内侧皮瓣，并分离神经血管束。
3. 两道结扎并切断腋动、静脉和胸肩峰动、静脉。
4. 正中、尺和肌皮神经轻轻拉下、切断并让其回缩。
5. 切断其他肌肉，并切开关节囊。
6. 切断关节囊，肌肉的断端缝合以填塞关节盂。
7. 如果肩峰过分突出，需要去其边缘。
8. 间断缝合皮肤，如果对合欠佳，则切去多余皮缘。
9. 通常需于伤口下方放置引流 24～48 小时。

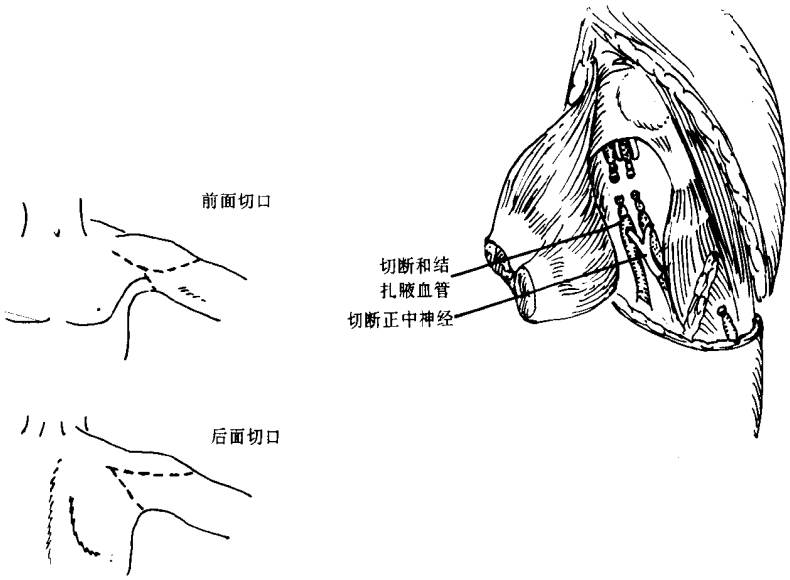

图 19-36 肩关节离断术 I

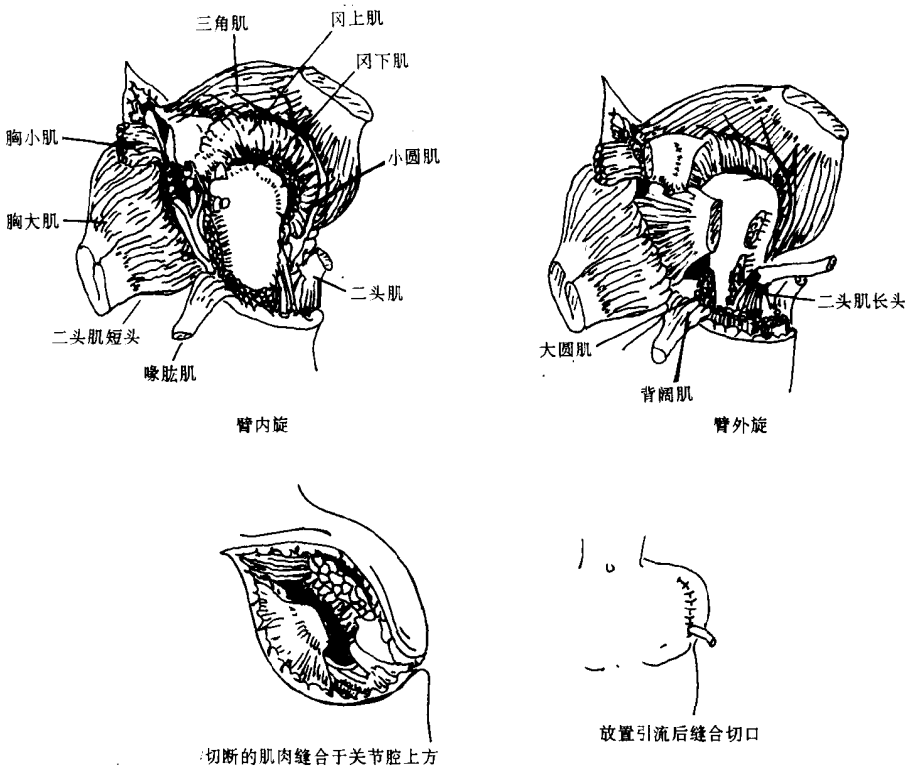

图 19-37　肩关节离断术Ⅱ

十六、假　　肢

假肢是为功能残缺患者设计制造的、能替代及模拟原丧失功能的一种人工肢体，借此帮助患者改善或恢复其功能以利于重返家庭和社会。

随着科学技术和医学事业的发展，目前多种多样的人工假肢应运而生，而对人工假体要求也愈来愈高。其主要指标：轻巧、灵活、稳定、坚固、耐用、价廉。

（一）上肢假肢

按手的功能分类可分为：机械假手、外部动力假手、工具手、装饰手四种。

按截肢部位的分类又可分为：假手指、掌骨截肢假肢、腕关节离断假肢、前臂假肢、前臂过短假肢、肘关节离断假肢、上臂假肢、上臂过短假肢、肩关节离断假肢等。上肢截肢部位与相应装配的假肢见（图 19-38）。

（二）下肢假肢

下肢假肢的安装与配制主要是为了帮助患者站立、行走。下肢假肢可分为踝部假肢、小腿假肢、大腿假肢、膝部假肢和髋部假肢。其中踝部假肢又可分为假半脚、赛姆假肢；小腿假肢又可分为传统型小腿假肢、髋韧带承重小腿假肢、全接触型小腿假肢、小腿假肢；大腿假肢，其又分为传统式大腿假肢、骨骼式大腿假肢等；膝部假肢：传统式膝离断假肢、骨骼代膝离断假肢；髋部假肢，如传统型加拿大式髋离断假肢、骨骼型加拿大式髋离断假肢。

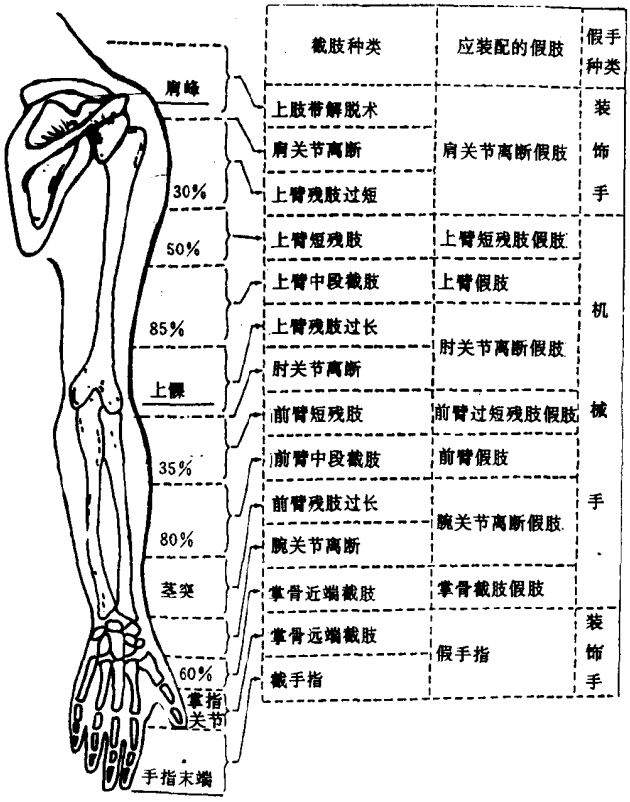

图 19-38 上肢截肢与装配假肢

（婁立本 李泽兵 黄晓春）

主要参考文献

1. 裘麟. 截肢与假肢. 见：冯友贤主编. 血管外科学. 第2版. 上海：上海科学技术出版社，1992. 678～702.
2. 加仓井周一. 别册整形外科·义肢. 渡边英夫. 编著（刘纪清等译）. 康复医学诊疗手册. 哈尔滨：黑龙江科学技术出版社，1986. P191～198.
3. Johnston RC, Smidt GL. Measurement of hip-joint motion during walking. J Bone Joint Surg, 1969, 51: 1083.
4. Bodily KC, Burgess Em. Contralateral limb and patient survival after leg amputation. Am J Surg, 1983, 146: 280.
5. Kay SP, Moreland JR, Schmitter E. Nutritional status and wound healing in lower extremity amputations. Clin Orthop, 1987, 217: 253.
6. Oishi CS, Fronek A, Golbranson FL, et al. The role of noninvasive studies in determining levels of amputation. J Bone Joint Surg, 1988, 70: 1520.
7. Au KK. Sagittal flaps in below-knee amputations in Chinese patients. J Bone Joint Surg, 1989, 71: 597.
8. Hansen ST. Overview of the severely traumatized lower limb. Clin Orthop, 1989, 243: 17.

第二十章　血管外科其他手术

第一节　血液透析循环通路术

【概况】

近几年，血液净化技术越来越广泛地应用于临床，血液透析治疗急、慢性肾功能衰竭和急性中毒已成为最重要和最有效的方法之一。因此，建立一个理想的能使血液连续不断地到体外进行循环的血管通路十分重要。

1943 年 Kollf 发明“转鼓式”透析器，当时采用直接穿刺方法建立血管通路，但多次穿刺透析后血管破损，无法长期进行血液透析。1948 年 Alwall 应用血管插管技术，使一次插管可进行多次血液透析，但也不能进行长期血液透析。

1960 年 Shields 首创动-静脉外瘘技术，经后人不断改进，这种血管通路增加了血液透析的次数。

1966 年 Cimino 和 Brescia 应用显微外科技术建立了动-静脉内瘘技术，经改进和发展，至今各种内瘘使反复穿刺，长期血液透析成为现实。

理想的血管通路应具备以下条件：

1. 血流量达到 150～300ml/min。
2. 与透析器连接和分离的操作简单，能够重复使用。
3. 能尽量减轻病人循环系统的负担。
4. 不易破损，安全可靠，能长期供透析穿刺使用。
5. 避免发生栓塞、感染、出血等并发症。
6. 尽可能不影响病人的日常生活，如起居、吃饭、洗澡等。

血管通路根据治疗需要分为紧急用血管通路和长期用血管通路两类。选择方式，前者采用动静脉直接穿刺，血管穿刺后留置导管和动静脉外瘘等；后者采用动-静脉外瘘、内瘘以及自体、同种异体、异种和人造血管移植等。

一、动-静脉外瘘

动-静脉外瘘是用特制的导管插入人体血管，将血液从体内引出，经形成的动静脉短路回入体内。

【手术适应证】

急、慢性肾功能衰竭和急性中毒血液透析治疗者。

【术前准备】

1. 动-静脉外瘘血管选择　常用动-静脉外瘘血管是前臂的桡动脉与邻近的头静脉；尺动脉与邻近的浅静脉；下肢的胫后动脉与大隐静脉；足背动脉与小隐静脉。选择顺序为先上肢后下肢，先左后右。

2. 动-静脉外瘘导管选择　基本要求是导管材料对人体无不良反应，导管内壁光滑，柔性好，有弹性，不易压瘪。手术操作容易，外瘘制成后便于皮下固定和连接。通常使用两根对血流

无刺激反应的硅胶导管，导管插入血管端由聚四氟乙烯制成圆锥型，以利于插入血管内。两根外瘘管的体外端再用一小段聚四氟乙烯管连接。常用导管有 Scribner 管、Buselmer 管、Amireg 管、D'allen Brovun 管、Thomas 管和 Bretlinger 管等。

3．病人准备　手术前清洁病人上肢或下肢，修剪指（趾）甲。用肥皂水洗刷局部皮肤，再用 75%酒精湿敷 4 小时。对皮下浅静脉较细的病人，手术前让病人进行握拳运动，以扩张血管。方法：病人手握橡皮球或握力器，用力挤压，每日三次，每次 50 下。

【麻醉】

1%利多卡因 10～20ml 局部浸润麻醉。

【体位】

仰卧位，上肢外展或下肢屈曲外旋。

【手术步骤】

以左前臂桡动脉与头静脉之间的外瘘为例介绍动-静脉外瘘的手术步骤。

1．左上肢外展平放于手术台上，手术区域常规消毒和铺巾。

2．切口　先做桡动脉插管。于桡骨头附近扪及桡动脉搏动，距腕关节约 5cm 处，局麻下纵形切开 3～4cm，切口与血管走行方向一致。用 1 号丝线于皮肤切口两边各缝吊一针，向两侧牵引，使切口张开（图 20-1）。

3．切开深筋膜，显露桡动脉，先游离一段桡动脉约长 3～4cm，分别切断结扎其分支，再将其远心端用 4 号丝线结扎，近心端用哈巴狗钳夹住，二者之间在血管深面通过 2 根 4 号丝线留用（图 20-2）。

4．轻轻提起桡动脉远端结扎线，用眼科剪于桡动脉前壁离远端结扎线 0.8～1.0cm 处作 45°角剪开，呈鱼嘴状，剪开不要超过血管周径的一半，血管切口的两角各用 3-0 丝线缝一针作牵引用（图 20-3）。

5．把充满肝素生理盐水（肝素 12 500U 溶于 200ml 静脉用生理盐水）的动脉导管，其尾部用血管钳夹住，圆锥型尖端与桡动脉呈垂直方向插进动脉壁上的切口，然后将其向下倾斜与血管平行，并松开哈巴狗钳，缓缓将导管向近心端插入，圆锥型尖端必须完全插进血管内（图 20-4）。

6．将通过近心端血管深面的 4 号丝线结扎固定血管内导管，再把远心端结扎线结扎固定血管外导管，然后将 2 根结扎线互相结扎（图 20-5、6）。

7．用注射器经导管推入肝素生理盐水 5ml，了解动脉内压力。然后，距切口约 2cm 处戳创，将导管引出皮肤外（图 20-7）。

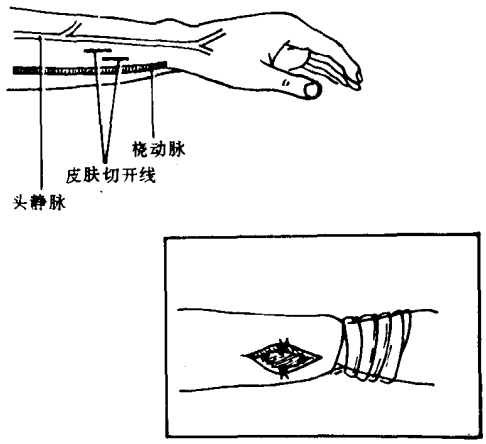

图 20-1　动-静脉外瘘切口

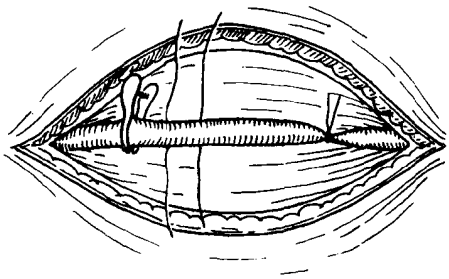

图 20-2　显露桡动脉

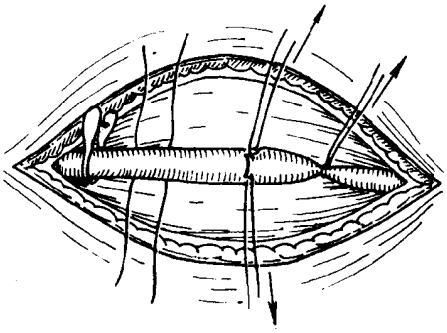

图 20-3　桡动脉切口

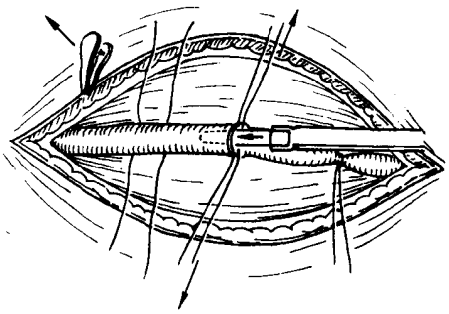

图 20-4　动脉导管插入桡动脉

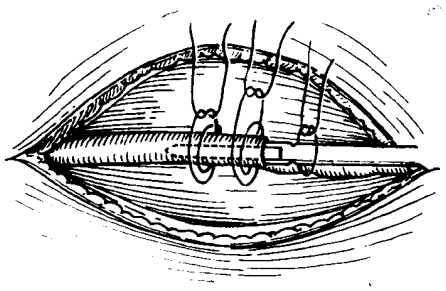

图 20-5　动脉导管固定Ⅰ

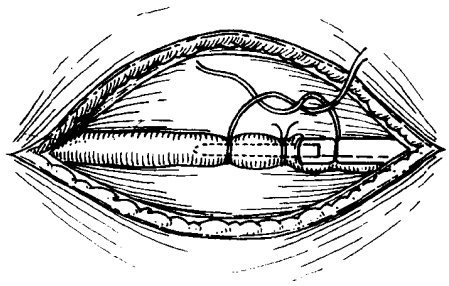

图 20-6　动脉导管固定Ⅱ

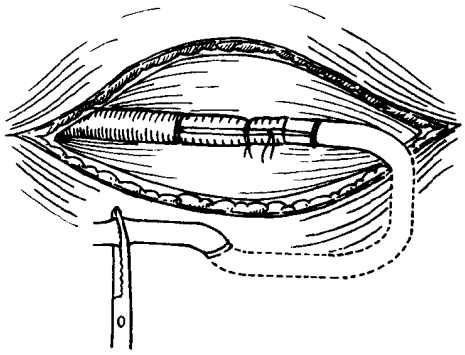

图 20-7　动脉导管引出皮肤外

8．头静脉插管操作步骤与桡动脉插管相同，最后把静脉导管引出皮肤后，分别在动、静脉导管中注射肝素生理盐水，用一段联接管连接。连接时，先驱尽管内空气，再放松阻断血管钳，使血液从动脉侧向静脉侧流入体内（图 20-8）。

9．伤口严密止血　导管安放于妥善位置，缝合切口皮下组织和皮肤，覆盖消毒纱布，并用绷带轻轻加压包扎。

【操作中可能发生的意外和错误及其预防】

1．血管剪开时，提起结扎线要轻，但血管要挺直，剪开不要超过血管周径一半，以防止剪断血管后壁。切口也可采用血管前壁纵形切开 0.5cm 或呈“⊥”形。

2．插管时，应由助手将血管切口两角的牵引线轻轻提起，用无损伤尖头镊提起血管切口中央边缘，以扩大血管切口，勿使导管插入血管内膜下层。

3．导管圆锥型尖端全部插进血管后，4 号丝线结扎固定导管，线结要恰好“卡”在导管的槽中，固定牢靠，可以防止导管从血管滑脱。

【术后处理】

1．应用抗菌药物，防止感染。

2．定期更换伤口敷料，伤口包扎要适度，不要压迫皮下静脉。

3．抬高手术侧手臂，并用小夹板固定腕关节。

4．术后在肘部屈曲部位可扪及震颤，闻及明显杂音，表示外瘘通畅，务必每天检查，如发生血栓形成，要及时处理。

5．与透析器的连接和分离必须严格无菌操作。

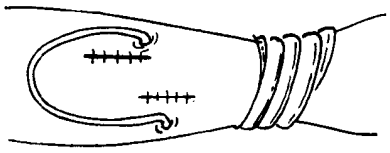

图 20-8　动静脉导管接通

二、动-静脉内瘘

动-静脉内瘘的经典手术方法是选择桡动脉和邻近的头静脉直接吻合。根据制作方法不同，分为以下两类：①皮下动、静脉直接吻合；②血管移植：自体大隐静脉移植；同种异体血管移植；异种血管移植；人造血管移植。临床上血管移植以自体大隐静脉移植与人造血管移植多用。

皮下动静脉直接吻合

【手术适应证】

慢性肾功能衰竭血液透析治疗者。

【术前准备】

1．吻合血管的选择　通常选择四肢远端血管做动-静脉内瘘（图 20-9）。如果四肢远端找不到适合的动、静脉，可以选用其他部位的血管，如股深动脉分支和大隐静脉，锁骨下动、静脉分支，腹壁下动、静脉等。

2．血管吻合　血管吻合方法有以下三种：①动脉和静脉端端吻合（图 20-10），此方法尤适

合于动脉较粗，动脉和静脉相距较远者。近年采用钛轮钉吻合技术，吻合方便，成功率高。端端吻合不发生血流“偷窃综合征”及手背静脉怒张。②动脉和静脉侧侧吻合（图 20-11），此方法要求动脉与静脉相距较近，适合动、静脉较细者。侧侧吻合易发生血流“偷窃综合征”及手背静脉怒张。③静脉和动脉端侧吻合（图 20-12），此方法适合动脉较细者。端侧吻合操作较容易，但要防止血管扭曲和受压。端侧吻合也会发生血流“偷窃综合征”。

根据选用血管部位和吻合方法设计皮肤切口，一般为横形或纵形。

3．病人准备　同动-静脉外瘘

【麻醉】

用 1%利多卡因 10～20ml 做局部浸润麻醉。

【体位】

仰卧位，上肢外展或下肢屈曲外旋。

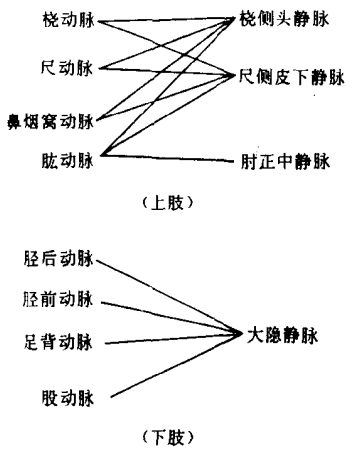

图 20-9　动-静脉内瘘血管选择

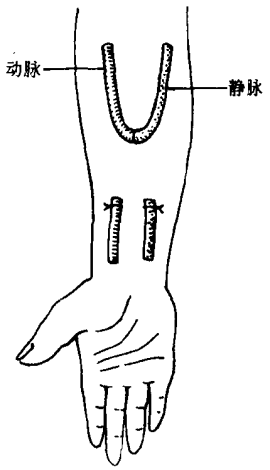

图 20-10　动-静脉内瘘血管吻合Ⅰ

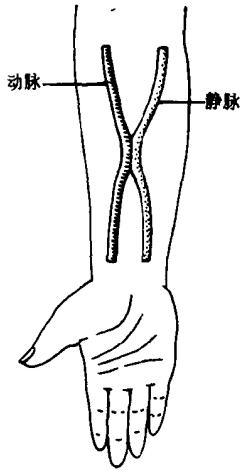

图 20-11　动-静脉内瘘血管吻合Ⅱ

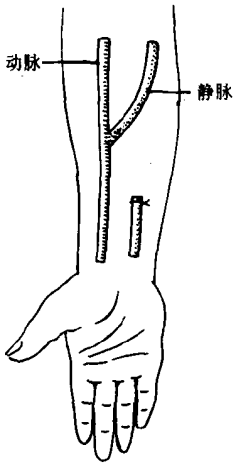

图 20-12　动-静脉内瘘血管吻合Ⅲ

【手术步骤】

以桡动脉和头静脉端端吻合为例，介绍动-静脉内瘘的手术步骤。

1．左上肢外展平放于手术台上，手术区域常规消毒和铺巾。

2．在前臂屈面离腕关节约 5cm 处，局麻下做 3～4cm 长横形切口，切口向桡侧伸面延伸，或做 4～5cm 长纵形切口，切口位于桡动脉搏动外侧。皮肤切口边缘用 1 号丝线各缝吊 1 针，向两侧牵引，使切口张开（图 20-13）。

3．切开深筋膜，显露桡动脉，先游离一段桡动脉长约 3cm，分别切断结扎其分支；再游离一段邻近的头静脉约长约 5cm，分别切断结扎其分支。用 4 号丝线结扎动、静脉的远心端，近心端则用哈巴狗钳夹住，并切断动、静脉（图 20-14）。

4．将动、静脉近心端相互靠拢，不使血管发生扭曲，成角。若动、静脉口径相差大，须做适当裁剪，或呈斜面，或纵形稍剪开。用肝素生理盐水冲洗血管腔后，再用 7-0 号尼龙线 4 点 8 针间断外翻缝合或连续外翻缝合，吻合口角上两针采用“U”形缝合，以免漏血（图 20-15、16、17）。

5．血管缝合完毕，去除阻断近心端动、静脉的哈巴狗钳，动脉血即经过吻合口进入静脉。此时可见静脉有搏动，说明吻合口通畅。如有漏血，可加缝 1～2 针（图 20-18）。

6．严密止血后，缝合切口皮下组织和皮肤，覆盖消毒纱布，并用绷带轻轻加压包扎。

【操作中可能发生的意外和错误及其预防】

1．做动静脉内瘘用的动、静脉近心端相互靠拢要自然，不能扭曲、成角，缝合后不能有张力。

2．动、静脉吻合口径要相仿，必要时采用血管裁剪的方法，以求口径大小相仿。

【术后处理】

1．应用抗菌药物，预防感染。

2．定期更换伤口敷料，保持伤口清洁、干燥。伤口包扎要适度，不要压迫血管及吻合口，避免做甩手动作。

3．抬高手术侧手臂，使之高于心脏，在卧位时可以在手臂下垫枕头，坐姿时需将其抬起。

4．手术后每天用听诊器检查动-静脉内瘘通畅情况，如闻及明显的血流声，表示内瘘通畅，如血流声音消失，同时摸不到震颤，应拆开敷料检查，及时处理。

5．让病人多做握拳运动，如挤压橡皮球或握力器，以增加血流量，每日三次，每次 50 下。

6．术后 2～3 周以后使用内瘘为妥。严格无菌操作。

穿刺要争取一次成功，以保护内瘘的使用寿命。穿刺后固定要牢靠。透析完毕，穿刺点压迫要适度，以免出血或血肿形成。

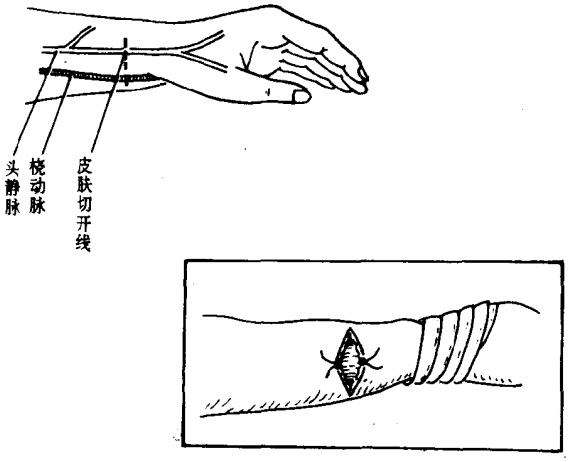

图 20-13 动-静脉内瘘切口

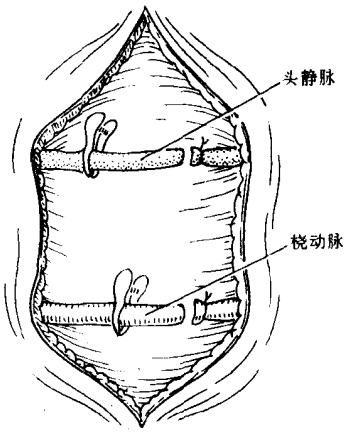

图 20-14 显露桡动脉和头静脉

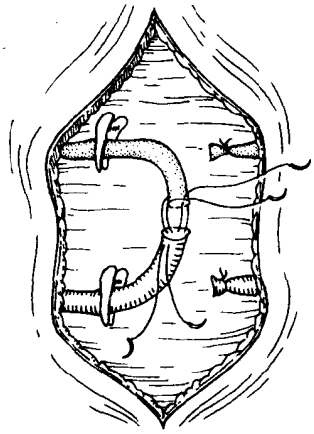

图 20-15　桡动脉与头静脉吻合口角“U”形缝合

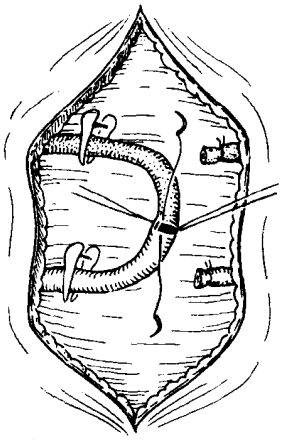

图 20-16　桡动脉与头静脉前壁缝合

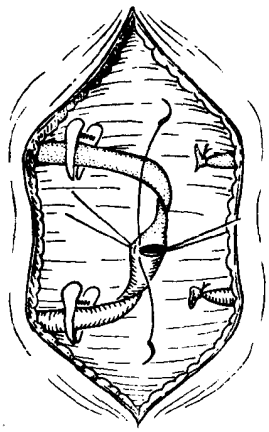

图 20-17　桡动脉与头静脉后壁缝合

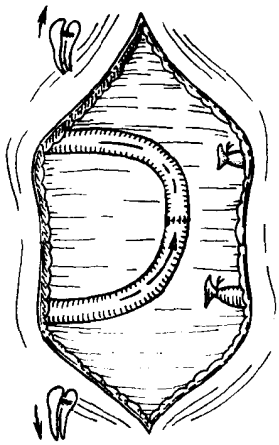

图 20-18　桡动脉与头静脉缝合完成

血　管　移　植

大多数慢性肾功能衰竭的病人可以由动-静脉内瘘获得长期而充分的血液透析，但反复较长期的透析，使吻合血管的穿刺点越来越少，血管发生硬化或闭塞，以致血液透析不充分，甚至无法进行。因此，动-静脉内瘘技术需要采用以下的方法补充和完善，延长血液透析的寿命。

自体静脉移植

【手术适应证】

慢性肾功能衰竭血液透析治疗者。

【术前准备】

1．自体移植静脉和吻合血管选择　选择直而侧支少的静脉，口径和长度要适宜，最常用的是大隐静脉。吻合血管选用动脉如桡动脉、尺动脉或肱动脉，静脉如贵要静脉。

2．血管吻合　根据选用吻合血管部位和口径大小，可以采用端端吻合、端侧吻合和侧侧吻合，吻合口直径以 6～8mm 为妥，它可使透析有足够的血流量，对循环系统负担较小。移植静脉可以呈直形，也可以呈“U”形通道。

3．病人准备　同动静脉内、外瘘以及大隐静脉剥脱术。

【麻醉】

腰麻或局部浸润麻醉。

【体位】

仰卧位，上肢外展，下肢屈曲外旋。

【手术步骤】

1．大隐静脉采取　根据所需移植血管长度采取自体大隐静脉一段。在一侧腹股沟处做斜形切口，长约5cm，显露大隐静脉并结扎。根据所需血管长度逐段向远心端分离，在大腿内侧做若干个长约2～3cm纵切口，一般至膝关节附近。沿途遇到侧支仔细结扎，分离直到血管长度适合时切断（图20-19）。将采取的一段大隐静脉用肝素生理盐水冲洗，使血管内无残血和血块，并检查结扎侧支部位有无漏血（图20-20），然后切断大隐静脉近心端，取下血管置于等渗盐水中备用。此时，需注意血管两端开口处，如有瓣膜要剪除。并分别标记血管的近心端与远心端。

2．血管吻合　依选用的动脉和静脉部位分别做皮肤切口，显露和游离一段血管长约4cm，血管吻合方法由具体情况而定，吻合口缝合同皮下动静脉直接吻合法（图20-21、22）。移植血管在连接动、静脉时，不管采用直形还是“U”形，缝合的移植血管引入皮下隧道，不能使血管旋转、扭曲或成角，缝合前必须在血管内灌满肝素生理盐水，缝合后应检查吻合口的通畅情况。

【术后处理】

同动-静脉内瘘皮下血管直接吻合术，尤要注意限制肘关节活动，用夹板固定1周，并抬高手术侧手臂，预防肢体肿胀。内瘘制成后，要待静脉明显动脉化扩张，血流量足够时方可进行血液透析，自体移植血管此过程约4～6周。

同种异体血管移植

通常采取尸体的肱动脉、股动脉、髂动脉以及脐静脉，经过脱脂、脱水，除去抗原性，浸于75%酒精中保存备用。移植方法同自体静脉移植。

异种血管移植

用小牛颈动脉或猪颈动脉，经过处理除去抗原性，浸于75%酒精中保存备用。一般吻合于左、右锁骨下动、静脉之间，以及肢体动、静脉之间（图20-23），移植方法同自体静脉移植。使用此类血管透析可以达数月至3年以上，但易发生栓塞等并发症。

人造血管移植

目前较多使用PTFE人造血管，它具有多孔性，使机体组织在其间生长，并封闭因穿刺造成的针孔，由此可以重复穿刺使用。选用的人造血管以口径6mm，长约18cm为宜，常于肱动、静脉之间做端侧吻合，血管襻置于前臂皮下（图20-24）移植方法同自体静脉移植。

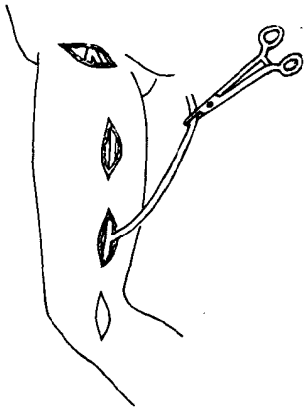

图20-19　大隐静脉采取

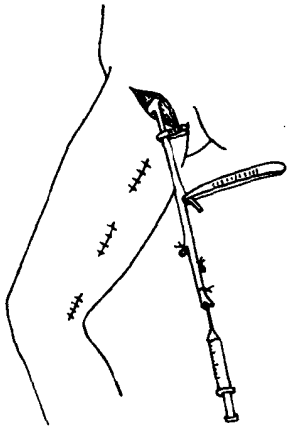

图 20-20　大隐静脉冲洗

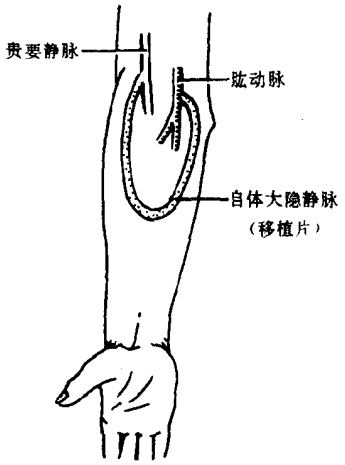

图 20-21　自体大隐静脉移植，内瘘形成方式（“U”形连接）

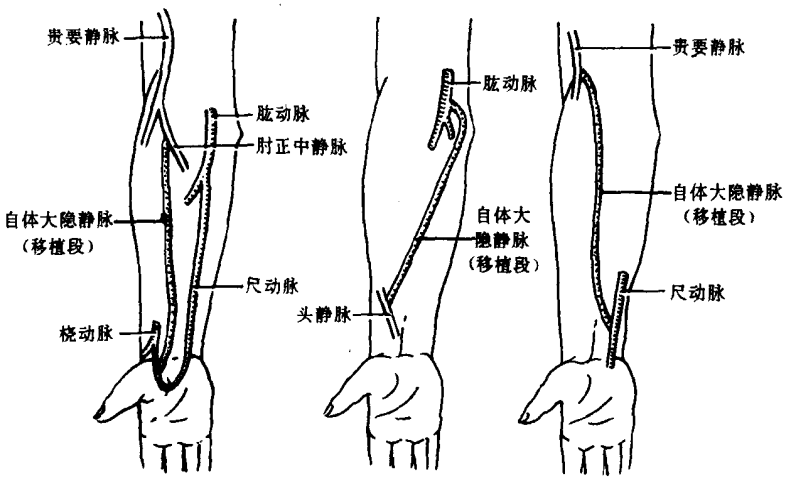

图 20-22　自体大隐静脉移植，内瘘形成方式（直形连接）

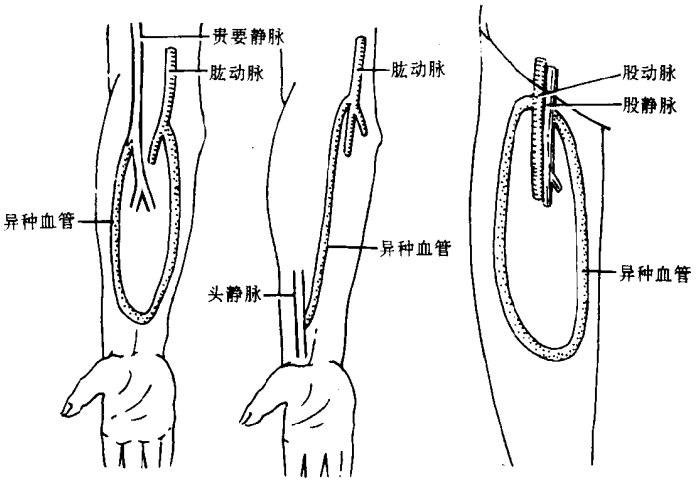

图 20-23 异种血管移植内瘘形成方式

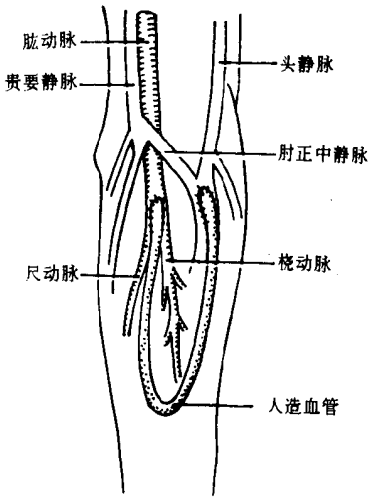

图 20-24 人造血管移植

三、自体动脉皮下转移

此方法仅适合于无适宜静脉可做动静脉内、外瘘，以及不宜增加心脏负担的病人。通常选用前臂和大腿的动脉，如桡动脉、肱动脉和股动脉。方法：先游离一段被选用的动脉，长约 10～15cm，分别结扎其分支，再将血管提至筋膜外，在血管下缝合筋膜，使原先位于深部的动脉转移至皮下（图 20-25）。此法无动静脉短路，不会增加心脏负担，但是动脉压力高，穿刺易发生出血，透析后应注意压迫止血，预防形成血肿。

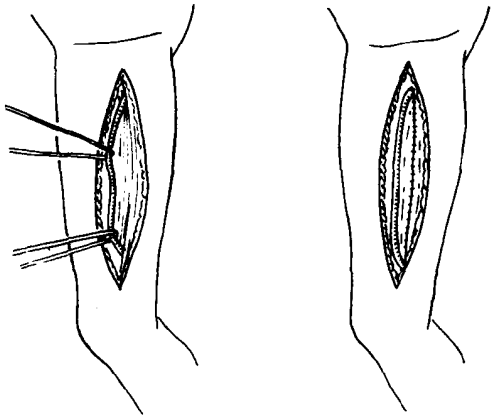

图 20-25　自体动脉皮下转位

四、动、静脉穿刺或插管

此方法是紧急用血管通路，主要用于急性肾功能衰竭、急性中毒、急性心力衰竭和肺水肿，慢性肾功能衰竭病情恶化又无可供使用的动静脉内、外瘘的病人。这些病人急诊血液透析可以采用动静脉穿刺或插管制备血管通路。选择血管穿刺或插管部位有股动脉与股静脉，肱动脉与前臂正中静脉，锁骨下动脉与周围静脉以及颈内静脉、颈外静脉等。方法上可分为直接穿刺和穿刺后插管。目前临床上使用单针单腔穿刺针（或导管）与单针双腔穿刺针（或导管），仅用一根血管，穿刺一个点，简便而快速，更适合于紧急用血管通路使用。

（王国民）

第二节　异体肾移植中的血管外科技术

【概况】

异体肾移植手术是将有活力的肾脏通过外科手术，从供体取下，在保持良好活力的情况下，经过适当处理，再移植到受者体内，使其继续发挥正常功能。它是当前器官移植领域中治疗效果最成功、开展病例最多的器官移植手术。根据供肾来源，肾移植术可分为活体供肾和尸体供肾肾移植。

【手术适应证】

1. 不可逆的慢性肾功能衰竭晚期尿毒症患者。
2. 无肾者。

【手术禁忌证】

1．绝对禁忌证

(1) 全身情况不良，不能耐受肾移植手术。

(2) 严重感染、活动性肺结核、肝炎或肝功能未恢复。

(3) 恶性肿瘤患者在肿瘤未根治之前或肿瘤根治后未满2年者。

2．相对禁忌证，包括肾炎活动期、尿路梗阻和感染、消化道溃疡和消化道出血、严重贫血和严重肾性高血压等。

【术前准备】

1．免疫学检查，如ABO血型配合、淋巴细胞毒性试验、混合淋巴细胞培养和HLA配型试验等。

2．对于活体供肾者，做全面体格检查，包括血、尿常规，尿细菌培养，血生化测定，肝、肾功能，胸片和心电图检查，静脉尿路造影（IVU），腹主动脉、肾动脉造影。

3．清除或控制受者的感染病灶，改善心脏情况，控制高血压症状，改善贫血、低蛋白血症，纠正水和电解质平衡失调，控制消化道溃疡以及移植前透析以改善肾功能。

【麻醉】

1．活体供肾者的取肾手术采用连续硬脊膜外阻滞麻醉或全身麻醉。

2．肾移植受者的移植术采用两点穿刺（胸11～12和腰3～4）的连续硬脊膜外阻滞麻醉或浅麻醉加肌松药的全身麻醉。

【体位】

1．活体供肾者取侧卧位做肾切除。

2．尸体供肾时取仰卧位做肾切除。

3．肾移植手术受者取仰卧位。

【手术步骤】

1．供肾摘除术

(1) 活体肾切除

1）经左第12肋下缘腰部斜切口，较通常肾切口稍长，切口上方偏向脊柱（图20-26）。

2）逐层切开皮肤、皮下组织、背阔肌及下后锯肌。切开腰背筋膜，用手指于腹横肌下推开腹膜及腹膜外脂肪组织，以示、中二指托起腹内斜肌及腹横肌并切断之（图20-27）。

3）用手指伸入肾周脂肪囊内，游离肾脏（图20-28）。

4）充分暴露肾蒂血管。在阻断肾动脉前10分钟，静脉注射肝素1mg/kg体重，使全身肝素化。肾动、静脉应充分游离至腹主动脉和下腔静脉（图20-29），并切断，残端缝扎。

5）肾门处脂肪组织不宜分离过多。输尿管应在跨过髂血管的远端切断并避免损伤输尿管血供。

6）取出肾脏立即放在盛有冰生理盐水的消毒盆内，用软硅胶管插入肾动脉，用4℃灌注液连续灌洗，直至肾表面呈均匀浅灰白色、肾静脉流出液澄清为止(图20-30)(灌注压12～16kPa)

(2) 尸体肾切除

1）作腹部大“十”字形切口。自剑突至耻骨联合的纵形切口，起止于两侧腋中线的肋缘下横切口。

2）将左半结肠及结肠脾曲向内下方推移，切开侧腹膜暴露肾脏，小心显露肾动、静脉，尽量在其起始处连带主动脉片和腔静脉片切下。在保留血供的情况下游离输尿管，于髂血管远端水平切断。按活体肾切除后的方法进行供肾的灌注处理，灌洗完毕后，将供肾浸在盛有消毒冰盐水的无菌塑料袋内密封，再置入冰块中备用。

3）在肾移植手术前，在手术室内将供肾置放在冰盐水的消毒容器内进行肾动、静脉修整，

并剪去多余的肾周围脂肪。

2．肾移植手术

（1）切口　原则上左侧供肾移植到右髂窝。做从脐外上方到耻骨联合的下腹部斜行切口（图20-31）。分离、切断腹外斜肌、腹内斜肌和腹横肌纤维，结扎、切断腹壁下动、静脉。

（2）将腹膜向内上方推移，分离显露右侧髂总动、静脉。注意将髂血管表面的淋巴管一一分离、结扎（图20-32）。

（3）在髂内、外动脉交叉处切开血管鞘膜，游离髂内动脉全长，直到分支段（图20-33）。

（4）暴露髂总静脉，充分游离足够长度，以能放置心耳钳和肾静脉做吻合为宜（图20-34）。

（5）供肾置入　供肾在4℃灌洗液盆中，放入预制的纱布袋中，露出肾蒂血管。采用肾动脉与髂内动脉端端吻合，肾静脉与髂外静脉端侧吻合。

（6）用心耳钳部分阻断髂外静脉，前壁剪去椭圆形一小片，其大小与肾静脉口径相仿。用5-0尼龙线固定上下两端（图20-35），用连续贯穿外翻缝合法完成吻合（图20-36）。

（7）髂内动脉近端用无损伤血管钳阻断，在近分支处切断，远端结扎、缝扎。用肝素溶液冲净动脉内血液。用5-0尼龙线，二定点连续贯穿外翻缝合，做肾动脉与髂内动脉端端吻合（图20-37），先缝前壁（图20-38），再交换固定线翻转血管缝合后壁（图20-39）。

（8）血管吻合完毕，先开放静脉阻断钳，后开放动脉钳，恢复血流，此时可见肾脏色泽迅速转红，张力不高。

（9）输尿管膀胱吻合　钝性分离膀胱肌层，切开膀胱粘膜一小口，用5-0肠线与输尿管口做间断缝合，再缝合膀胱肌层，使一段输尿管埋入膀胱肌层。在肾周放置一根乳胶管引流，按层缝合切口（图20-40）。

【操作中可能发生的意外和错误及其预防】

1．供肾肾动脉内灌注操作要轻柔，勿损伤动脉内膜，灌注时压力不宜过大，应维持在10.7～12.0kPa为宜。

2．当供肾动脉主干是2支时，口径又较细，则切取时可连带一小片主动脉以增加吻合口径。

3．动脉吻合时，吻合口要对准，防止动脉扭曲。动脉内膜不能钳夹，以免内膜损伤造成术后吻合口狭窄。

4．髂内动脉有粥样硬化性闭塞或口径悬殊较大时，肾动脉可与髂总动脉做端侧吻合。

5．由于尿毒症病人常有高血压和组织水肿，髂内动脉内膜常肿胀、增厚，在动脉钳阻断下切断动脉后，内膜常脱出一段，而外膜与中层回缩，吻合时须将外膜和中层一起缝合，切忌单纯缝合内膜，以免吻合口漏血或撕脱。

6．吻合口出现渗血时用纱布压迫10分钟即可，明显的吻合口喷血可直接用5-0尼龙线缝合止血，切忌再次阻断动脉，也不能盲目钳夹止血，以免造成供肾热缺血。

7．肾静脉与髂总静脉吻合时张力不要过大。如果遇肾静脉太短时，应充分游离髂总静脉，使能增加其活动度。

8．在血管吻合过程中，不断用冰水浇滴或冰泥包裹供肾表面的纱布，以保持肾脏低温状态。

【术后处理】

1．留置导尿管，并记录出入量。

2．给予预防性应用免疫抑制药物和抗生素。

3．病人应留置在消毒隔离室10天左右。

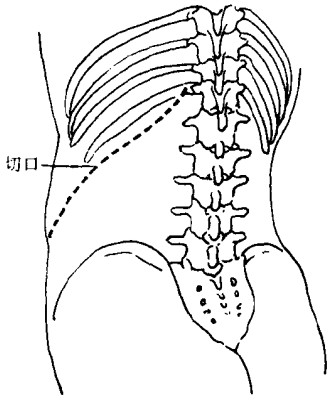

图 20-26 左第十二肋下缘腰部斜切口

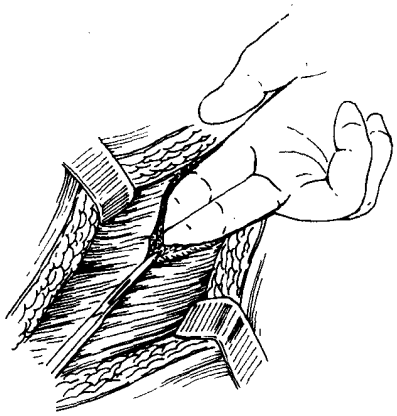

图 20-27 切断腹外、内斜肌及腹横肌

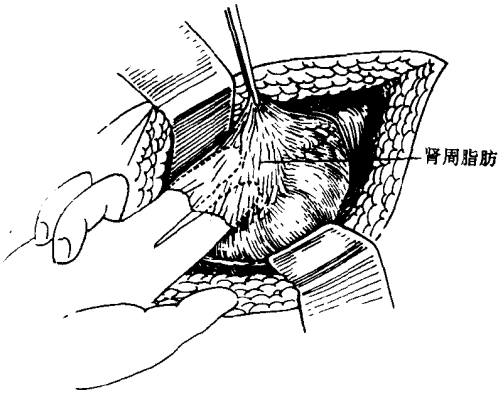

图 20-28 钝性和锐性分离肾周脂肪

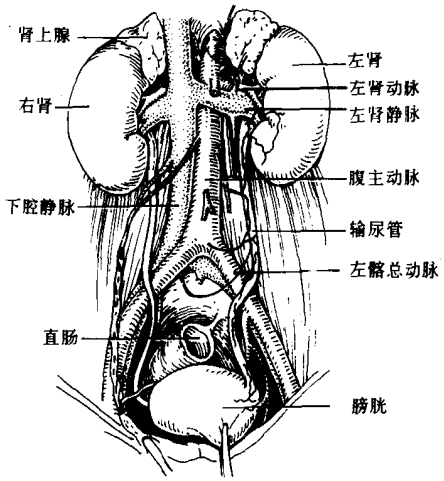

图 20-29 游离肾动、静脉至腹主动脉及下腔静脉

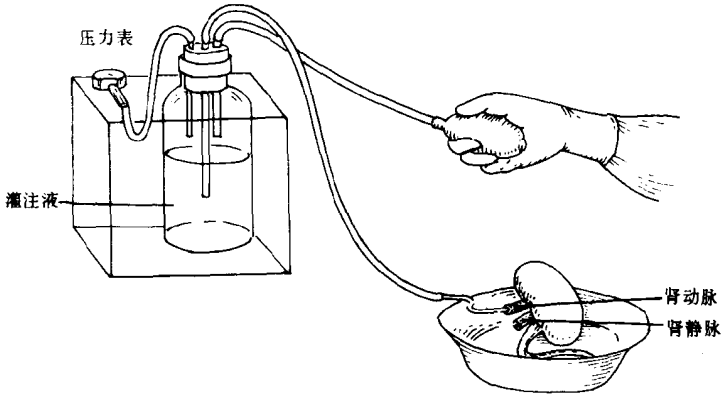

图 20-30 肾脏体外连续灌注

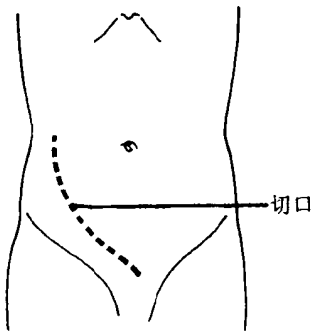

图 20-31　肾移植切口

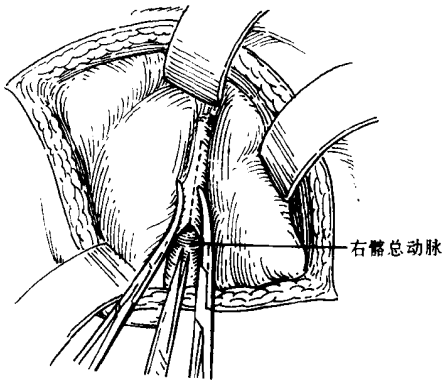

图 20-32　显露右侧髂总动、静脉

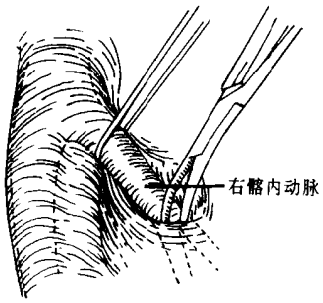

图 20-33　游离右髂内动脉全长

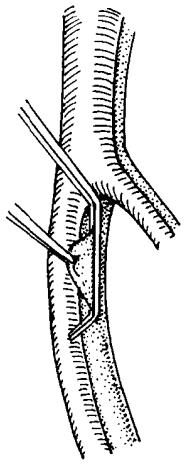

图 20-34　右髂外静脉血流阻断后剪去一片

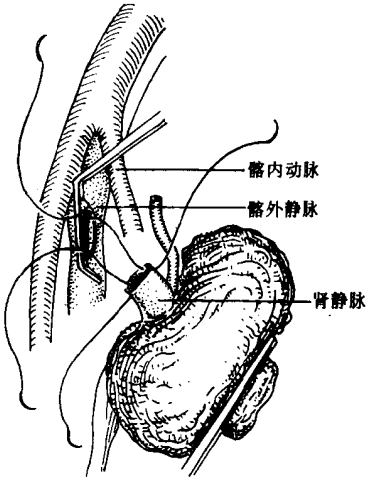

图 20-35　肾静脉与右髂外静脉端侧吻合

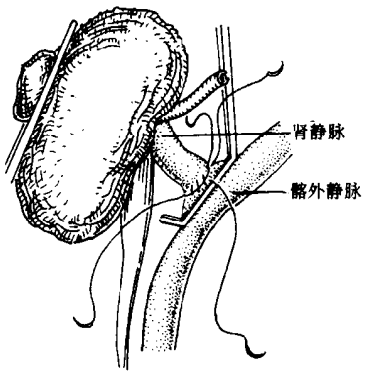

图 20-36 肾静脉与右髂外静脉连续贯穿外翻缝合

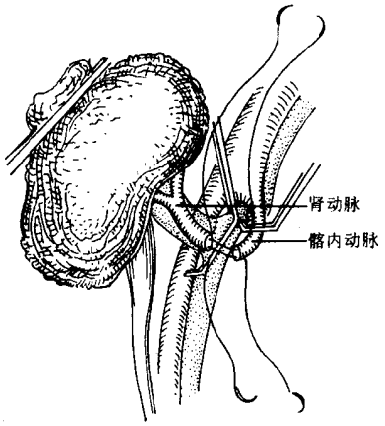

图 20-37 肾动脉与髂内动脉端端吻合

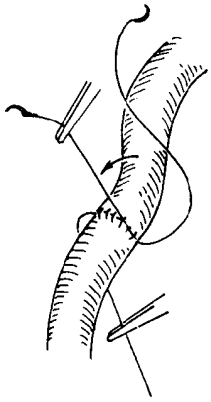

图 20-38 动脉前壁缝合完成



图 20-39 缝合动脉后壁

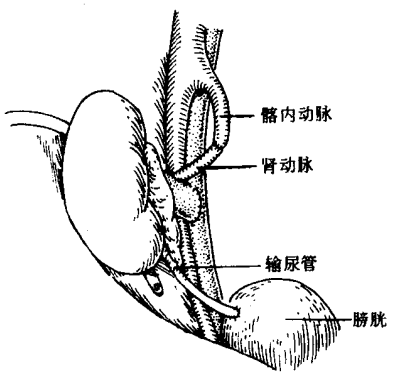

图 20-40 输尿管膀胱吻合后，肾周放置引流

（张元芳）

主要参考文献

1. 谢桐. 血液透析用动静脉瘘. 见：谢桐. 主编. 透析疗法. 上海：上海科学技术出版社，1980. 58～87.
2. 闵志廉. 血管通路. 见：张本立，梅长灵. 主编. 透析手册. 上海：上海科学普及出版社，1991. 158～171.
3. 谢桐. 透析用血管通道的建立. 见：吴阶平. 主编. 泌尿外科. 济南：山东科学技术出版社，1993. 1109～1113.
4. 熊汝成、肾脏移植. 北京：人民卫生出版社，1983.
5. 小野慶治。外シセニト. 见：小野慶治. 血液透析のためのシセント（Blood Access）. 日本：南江堂株式会社，1977. 13～91.
6. Quinton WE Dillard D, Scribner BH. Cannulation of blood vessels for prolonged hemodialysis. Trans. Am Soc Artif Intern Organs, 6: 104, 1960.
7. Brescia MJ, Cimino JE, Appel K, Hurwich BJ. Chronic hemodialysis using venepuncture and surgically created arteriovenous fistula. New Eng J Med, 1966, 275: 1089.
8. Williams GM. Status of renal transplantation today. Surg Clin N Amer, 1978, 58: 273.
9. Ackermann JR. Cadaveric renal transplantation: A technique for donor kidney removal. Brit J urol, 1968, 10: 515.
10. Morris PJ. Kidney transplantation. 3ed. London: saunders co, 1988. 1～13.

索 引

六　画

七　画

八　画

九 画

十 画

十一画

十二画

十三画

十四画

十五画

十九画

二十画